

**МИНИСТЕРСТВО ЗДРАВООХРАНЕНИЯ И СОЦИАЛЬНОЙ ЗАЩИТЫ
НАСЕЛЕНИЯ РЕСПУБЛИКИ ТАДЖИКИСТАН**

**ГУ «РЕСПУБЛИКАНСКИЙ НАУЧНЫЙ ЦЕНТР СЕРДЕЧНО-
СОСУДИСТОЙ ХИРУРГИИ»**

УДК 616.833-001-089



**ОДИНАЕВ
МИРАЛИ ФАЙЗУЛЛОЕВИЧ**

**РЕКОНСТРУКЦИЯ НЕРВНЫХ СТВОЛОВ ВЕРХНИХ КОНЕЧНОСТЕЙ
ПРИ ДИСТАЛЬНЫХ ПОВРЕЖДЕНИЯХ**

Диссертация
на соискание учёной степени
кандидата медицинских наук
3.1.17. Хирургия

Научный руководитель:
доктор медицинских наук
Мухсинзода Гафур Мухсин

Душанбе – 2026

Оглавление

Перечень сокращений, условных обозначений	4
Введение	5
Общая характеристика работы	9
ГЛАВА 1. Современное состояние проблемы реконструкции повреждений нервных стволов верхней конечности на дистальном уровне (обзор литературы)	16
1.1. Статистика и основные достижения в хирургии периферических нервов ..	16
1.2. Хирургическая анатомия нервного ствола	25
1.3. Влияние сроков реконструкции, возраста и уровня повреждений на конечные результаты	30
1.4. Методы реконструкции нервных стволов при дистальных повреждениях .	32
1.5. Отдаленные результаты мета-анализа реконструкции периферических нервов верхних конечностей.....	42
ГЛАВА 2. Материал и методы исследования	46
2.1. Характеристика клинического материала	46
2.2. Методы исследования. Клинические методы, фотодокументация и интраоперационная диагностика	55
2.3. Статистические методы обработки цифрового	60
ГЛАВА 3. Особенности микрохирургической реконструкции дистальных повреждений нервных стволов	62
3.1. Экстренный шов нерва	63
3.2. Отсроченная реконструкция нерва.....	68
ГЛАВА 4. Описание и интерпретация полученных результатов	91
4.1. Ближайшие результаты.....	91
4.2. Отдалённые клинические результаты первичной и отсроченной реконструкции дистальных повреждений нервов	92
4.3. Количественные результаты восстановления сенсорно-трофической функции	98
4.4. Количественные результаты восстановления двигательной функции.....	101
4.5. Сравнение результатов в зависимости от возраста больных	107

4.6. Алгоритм выбора метода реконструкции нервов верхних конечностей при дистальных повреждениях	115
Глава 5. Обзор результатов исследования.....	121
Выводы.....	132
Рекомендации по практическому использованию результатов исследования.....	133
Список использованной литературы.....	134
Публикации по теме диссертации	166

ПЕРЕЧЕНЬ СОКРАЩЕНИЙ, УСЛОВНЫХ ОБОЗНАЧЕНИЙ

ВАК	-	высшая аттестационная комиссия
ГУ	-	Государственное учреждение
ГОУ	-	Государственное образовательное учреждение
ДНС	-	дефект нервного ствола
ДЧ	-	Дискриминационная чувствительность
ЛокН	-	Локтевой нерв
МЗиСЗН		Министерство здравоохранения и социальной защиты населения
РТ	-	Республики Таджикистан
МРТ	-	Магнитно-резонансная томография
РНЦССХ-		Республиканский научный центр сердечно-сосудистой хирургии
УЗИ	-	Ультразвуковое исследование
ЭНМГ	-	Электронейромиография

Введение

Актуальность темы исследования. Отдалённые результаты микрохирургической реконструкции периферических нервов достаточно хорошо изучены и преимущества прецизионной техники не вызывают сомнения. Вместе с тем, современная клиническая практика, несмотря на совершенство техники операции, ставит перед хирургами новые разноплановые задачи, от комплексного решения которых зависит исход операций [1, с.7-11; 4, с. 175].

Возможности диагностики и оказания первичной помощи при экстренных повреждениях и отсроченном шве при плановом восстановлении нервных стволов верхних конечностей неравнозначны [245, с. 209-230; 261, с. 322-327; 266, с. 275].

В условиях Республики Таджикистан, где система здравоохранения находится на этапе модернизации и внедрения инновационных технологий, доступ населения к специализированной помощи в городской и сельской местности отличается. Это в свою очередь обуславливает обращение больных в более поздние сроки после травмы, что не может не влиять на функциональные результаты оперативных вмешательств [244, с.13-27; 246, с. 12].

В Таджикистане впервые реконструкция нервного ствола с использованием микрохирургической техники была выполнена в 1987 году. С тех пор прецизионная техника операции стала залогом успешного восстановления и значительно улучшила функциональные результаты реконструкции нервных стволов верхних конечностей [94, с. 43].

Однако, с изучением результатов первого опыта стало очевидным, что наряду с техническими проблемами существуют ряд других факторов (отсрочка операции, уровень повреждений, возраст и пр.), которые существенно влияют на конечный функциональный результат восстановления верхней конечности [57, с. 43; 119, с. 121-127].

Несмотря на давность проблемы и достигнутый прогресс в хирургии периферических нервов, на сегодняшний день практически нет работ,

посвященных особенностям реконструкции при повреждении нервов, близких к их разветвлению и дистальнее уровня отхождения конечных ветвей. При таких повреждениях: «существуют не только диагностические, но и тактические проблемы, связанные с дифференциальной диагностикой между неполными повреждениями и повреждениями отдельных конечных ветвей, необходимостью их поиска при ревизии, показаниям к реконструкции, выбору способа реконструкции» [57, с. 43]. До сих пор отсутствуют работы, посвящённые оценке поздних результатов микрохирургического восстановления нервных стволов верхней конечности на дистальном уровне.

За дистальные повреждения были приняты повреждения периферических нервов на уровнях близких к месту их деления на конечные ветви. Для срединного нерва в качестве ориентира был принят уровень карпального канала, для локтевого нерва канал Гийона и для лучевого – супинаторный канал области локтевого сустава. На дистальных уровнях нервы внутри ствола делятся на чувствительные и двигательные пучки значительно проксимальнее до формирования конечных ветвей. Эти пучки по диаметру настолько малы, что без применения микрохирургической техники их полноценное восстановление не представляется возможным [26, с. 34-37; 51, с. 81-82].

По данным Özaksar K. et al., 2017: «Повреждения периферических нервов на уровне их анатомического деления на чувствительные и двигательные пучки имеют особое значение не только с точки зрения технической возможности их восстановления, но и в плане функциональных результатов» [208, с. 410-414].

По данным авторов: «Изучение отдалённых функциональных результатов микрохирургического восстановления нервных стволов по поводу их полного анатомического перерыва на дистальном уровне с учётом критически важных факторов, таких как время отсрочки, метод реконструкции, протяженность дефекта, вид повреждённого нерва является актуальным и своевременным» [47, с. 21; 92, с. 065-070].

Степень научной разработанности изучаемой проблемы. Анализ научных работ, опубликованных по данной теме за последние 10 лет,

показывает актуальность и недостаточную изученность особенностей реконструкции нервов на дистальных уровнях повреждений. Частота инвалидизации продолжает оставаться достаточно высокой, что требует проведения новых клинических исследований.

В научных изысканиях, предшествовавших данной работе, большое внимание было посвящено особенностям нервной реконструкции и отдалённым результатам при различных уровнях повреждений нервов верхней конечности [41, с. 27; 71, с. 138-143]. Как правило, эти работы затрагивали стволовые повреждения, расположенные выше разветвления нервных стволов на конечные ветви [44, с. 110-117; 52, с. 588-596]. На основе мета-анализа однородных публикаций стало очевидным, что результаты восстановления на дистальных уровнях при своевременной реконструкции значительно превосходят результаты реконструкции нервов на проксимальных уровнях [55, с. 127-133; 62, с. 146-184, 94, с. 43].

Несмотря на широкое изучение различных аспектов повреждений нервов верхней конечности до сих пор практически нет обобщающих работ, посвященных дистальным повреждениям нервов. В частности, нет работ, затрагивающих особенности реконструктивной тактики, выбора оптимального способа реконструкции, отдалённые результаты реконструктивных операций при повреждениях лучевого, срединного и локтевого нервов на дистальном уровне. Следует отметить особую трудность сбора однородного материала среди множества других повреждений для образования сопоставимых групп.

Данная работа дополнит современные представления о дистальных повреждениях нервов верхних конечностей и рассмотрит отдалённые функциональные результаты в зависимости от предпринятых реконструктивных методик.

Связь работы с научными программами и темами. Данная научная работа выполнялась в рамках реализации Национальной программы «Перспективы профилактики и контроля неинфекционных заболеваний и травматизма в Республике Таджикистан на 2013-2023 годы» (утверждено

Постановлением Правительства Республики Таджикистан от 03.12.2012 г., № 676) и научно-исследовательской работы Государственное учреждение (ГУ) «Республиканский научный центр сердечно-сосудистой хирургии» и кафедры хирургических болезней № 2 им. академика Н.У. Усманова Государственное образовательное учреждение (ГОУ) «ТГМУ им. Абуали ибни Сино» и тематически связана с научно-исследовательским проектом по теме: «Оптимизация ранней диагностики и хирургического лечения последствий травм верхней конечности» (№ государственной регистрации 0121TJ1186) финансируемого из государственного бюджета в период 2021-2025 годы.

Общая характеристика работы

Цель исследования. Настоящая работа преследует **цель** оптимизировать результаты микрохирургической реконструкции нервных стволов верхней конечности при полном анатомическом перерыве на дистальном уровне.

Задачи исследования. Для достижения этой цели были сформулированы следующие задачи:

1. Изучить статистику и структуру повреждений периферических нервов верхних конечностей на дистальном уровне;
2. Анализировать технические особенности реконструкции нервных стволов в различных зонах повреждения в экстренном и плановом порядке;
3. Провести сравнительную оценку отдалённых результатов экстренного, отсроченного шва нерва и аутоневральной пластики;
4. На основании полученных данных разработать оптимальный вариант хирургической тактики при дистальных повреждениях нервных стволов.

Объект исследования. Объектом исследования послужили пациенты, получившие повреждения дистальных отделов нервов верхних конечностей и доставленные в отделение восстановительной хирургии ГУ «Республиканский научный центр сердечно – сосудистой хирургии» в экстренном и плановом порядке.

В связи с редкими повреждениями, материал охватывает период с 2006 по 2024 гг. За этот период всего было прооперировано 109 больных с повреждениями 129 нервных стволов нервов верхних конечностей на дистальном уровне. Все клинические исследования проведены согласно протоколу исследования и клиническим рекомендациям, утверждённым Министерством здравоохранения и социальной защиты населения Республики Таджикистан (МЗ и СЗН РТ) (2019 г.). Обследование и стационарное лечение проведены в отделении восстановительной хирургии ГУ «Республиканский научный центр сердечно – сосудистой хирургии» г. Душанбе. В качестве единицы наблюдения автором выбран «случай-пациент», «случай-

осложнения». Базы исследования для каждого этапа определялись репрезентативностью, доступностью и качеством исходной информации, которая внесена и обработана с использованием широко применяемых статистических методов.

Предмет исследования. Предметом исследования послужили изучение ближайших и отдалённых результатов хирургического восстановления нервов в зависимости от вида нервного ствола, множественности повреждений, сроков после повреждений, возраста. Клиническая оценка была сопоставлена с различными методами инструментальных методов исследования (электронейромиография (ЭНМГ), ультразвуковое исследование (УЗИ)). Исследование также включало изучение эффективности выполняемых вмешательств и частота встречаемости осложнений.

Научная новизна исследования. Впервые хирургические аспекты повреждений срединного, локтевого и лучевого нервов на дистальном уровне представлены в качестве отдельной проблемы. В связи с этим критериями включения в клинический материал послужили повреждения нервов верхних конечностей на дистальном уровне. Данная работа сфокусирована на других не менее важных факторах, таких как метод реконструкции, вид повреждённого нерва и возраст пациентов. Проксимальные повреждения периферических нервов исключены из данного исследования.

Предложена клинико-топографическая классификация повреждений с их разделением на зоны повреждений, каждая из которых имеет свои технические особенности реконструкции.

В работе представлена статистика повреждений, особенности препарирования нервных концов с учётом внутринеуральной анатомии расположения фасцикулярных групп на поперечном срезе культей нервов, ревизии и идентификации отдельных дистальных и чувствительных ветвей ниже зоны повреждения.

Предложены способы интраоперационной заготовки аутоневрального трансплантата для пластики дефекта нервного ствола при стволовых

повреждениях (патент Республики Таджикистан №ТJ107 от 05.02.2008 г.), использования расщеплённой части локтевого нерва в качестве аутоневрального трансплантата (патент Республики Таджикистан № ТJ 182, от 07.10.2008 г.), пластики дефектов нервов на уровне дистального разветвления (патент Республики Таджикистан №ТJ 1029 от 18.10.2019 г.).

Впервые проанализированы отдалённые функциональные результаты первичной и отсроченной реконструкции нервных стволов с применением микрохирургической техники на дистальном уровне. Главной особенностью данной работы является изучение однородной группы больных с точки зрения уровня повреждений. Изучены отдалённые результаты в зависимости от метода реконструкции, вида повреждённого нерва и возраста пациентов.

Намечены пути оптимизации хирургических подходов при обращении больных в любые сроки с учётом разработанного хирургического алгоритма.

Теоретическая и научно-практическая значимость исследования. Для практического здравоохранения данная работа, решая проблемы хирургического восстановления нервных стволов верхних конечностей, ставит ряд организационных проблем для улучшения доступа к специализированной помощи больным с повреждениями нервных стволов верхних конечностей.

Изучение данной работы способствует дальнейшим практическим мероприятиям для своевременного оказания специализированной хирургической помощи, улучшения тактических вопросов, дальнейшего совершенствования техники микрохирургического восстановления и налаживания постоянного послеоперационного наблюдения с соответствующей функциональной реабилитацией больных.

Данная работа представляет интерес не только для специалистов, занимающихся проблемами верхней конечности, но и для широкого круга травматологов и хирургов, которые сталкиваются с данными повреждениями, начиная с этапа оказания первой экстренной хирургической помощи.

Положения, выносимые на защиту

1. Установлено, что в структуре дистальных повреждений нервных стволов верхней конечностей преобладали повреждения срединного нерва – 48,8%, за которым следовали повреждения локтевого нерва 34,1% и лучевого нерва – 17,1%. Доля экстренных больных составила 43,1%. В зависимости от вида и давности повреждения нервных стволов перед хирургом ставятся разноплановые реконструктивные задачи для их оптимального восстановления.

2. Доказано, что в экстренных ситуациях методом выбора реконструкции является внутренний эпинеуральный шов с чёткой дифференциацией двигательных пучков при помощи метода электростимуляции. В плановом порядке выбор метода реконструкции при дистальных повреждениях зависит от величины дефекта нерва. При коротких дефектах (до 10 мм) методом выбора является шов нерва по типу «конец в конец». При дефектах, превышающих длину 18-20 мм, предпочтение отдается аутоневральной пластике. Выбор метода реконструкции при дефектах от 10 до 18-20 мм решается индивидуально в зависимости от степени натяжения. При плановом восстановлении нервных стволов при наличии диастаза и во избежание натяжения методом выбора является использование метода аутоневральной пластики по оригинальной методике (патент на изобретение № ТУ 1029 от 18.10.2019).

3. Выявлено, что при дистальных повреждениях нервов наилучшие результаты получены после экстренной реконструкции, по сравнению с плановой. При этом в группе у детей отмечаются лучшие результаты восстановления по сравнению со взрослыми. Разработанный алгоритм выбора метода реконструкции нервных стволов позволяет оптимизировать хирургические подходы к их повреждениям на дистальном уровне.

Степень достоверности результатов. Высокий уровень достоверности полученных результатов обеспечен достаточным клиническим материалом исследования, качественно проведённой статистической обработкой полученных данных, применением современных методов исследования, а также

распределением клинических групп. Добросовестный критический анализ полученных в ходе исследования данных является одним из факторов, повышающих достоверность итоговых результатов работы. Обоснованность основных положений, выносимых на защиту, новизна и практическая их значимость, не вызывают сомнения.

Соответствие диссертации паспорту научной специальности.

Диссертационная работа посвящена восстановительной хирургии нервных стволов дистальной части верхних конечностей, соответствующим разделам хирургии. Исследования соответствуют паспорту высшая аттестационная комиссия (ВАК) при Президенте Республики Таджикистан по специальности 3.1.17. Хирургия, раздел III, пункт 8 – «Предоперационная подготовка и ведение послеоперационного периода». Содержание диссертации, а также выполненные исследования отражают основные разделы восстановительной хирургии. Все научные положения, выводы и рекомендации по практическому применению также соответствуют разделам реконструктивной хирургии.

Личный вклад соискателя учёной степени в исследования. Автором собран и обобщен клинический материал, статистически обработан и представлен в виде самостоятельной диссертационной работы. Все идейные новшества были внедрены по ходу написания работы. Практически все больные были лично обследованы, подготовлены к операциям, которые были проведены при личном участии автора в качестве оператора или ассистента.

подавляющее большинство технических усовершенствований были им адаптированы к ранее практикуемым аналогам, которые рутинно применялись при любых видах повреждений нервов. Диссертант самостоятельно выполнил более 65% представленных в диссертации операций. Во многих остальных случаях как минимум ассистировал и давал рекомендации по ходу их выполнения.

Апробация и реализация результатов диссертации. Результаты работы в виде выступлений, постерных докладов, тезисов и др. способов были представлены на различных ежегодных, периодических семинарах,

симпозиумах, хирургических съездах. В частности, основные положения работы доложены и обсуждены: на Республиканской научно-практической конференции с международным участием, посвящённой 20-летию организации службы реконструктивной и пластической хирургии в Таджикистане (2011); научно-практической конференции с международным участием, посвящённой 85-летию со дня рождения члена – корреспондента Академии наук Республики Таджикистан, профессора А.Т. Пулатова «Достижения и перспективы развития детской хирургии» (Душанбе, 2013); ежегодной (юбилейной) XX научно-практической конференции Таджикского института последипломной подготовки медицинских кадров с международным участием, посвящённой 20-летию его образования и перспективам развития (Душанбе, 2013); годичной международной научно-практической конференции ГОУ «ТГМУ им. Абуали ибни Сино»; «Фундаментальные и прикладные исследования в современном мире» (Душанбе, 2017); годичной научно-практической конференции ТГМУ им. Абуали ибни Сино с международным участием «Роль и место инновационных технологий в современной медицине» (Душанбе, 2018); Конгрессе кардиологов и терапевтов стран Азии и Содружества Независимых Государств «Актуальные проблемы сердечно-сосудистых и соматических заболеваний» (Душанбе, 2019); II съезде семейных врачей Республики Таджикистан «Современные принципы профилактики, диагностики и лечения соматических заболеваний» (Душанбе, 2019).

Достижения и основные принципы разработанного алгоритма, показания к выбору способов реконструкции, усовершенствования и модификации различного рода реконструктивных операций апробированы в отделениях восстановительной хирургии и реконструктивно-пластической микрохирургии Республиканского научного центра сердечно-сосудистой хирургии МЗ и СЗН РТ, отделении пластической хирургии Государственной больницы «Майванд» г. Кабула и внедрены в учебный процесс на кафедре хирургических болезней № 2 имени академика Н.У. Усманова ГОУ «ТГМУ имени Абуали ибни Сино».

Публикации по теме диссертации. По результатам работы были опубликованы 19 печатных работ, из которых 14 работ опубликованы в журналах, рекомендованных ВАК при Президенте Республики Таджикистан и ВАК Российской Федерации и были получены 3 патента на изобретения.

Структура и объём диссертации. Диссертация написана в обычном стиле, включает в себя основные разделы: введение, 5 глав, выводы, практические рекомендации, список литературы, состоящий из 275 источников, из которых 109 русскоязычных, 166 – иностранных публикаций. Работа изложена на 169 страницах стандартного формата, содержит 23 таблиц и 19 рисунков.

ГЛАВА 1. Современное состояние проблемы реконструкции повреждений нервных стволов верхней конечности на дистальном уровне (обзор литературы)

1.1. Статистика и основные достижения в хирургии периферических нервов

Повреждения периферических нервов верхней конечности представляют собой одну из самых сложных задач для хирургов [2, с. 7-11; 6, с. 24-34; 35, с. 43; 93, с. 344-351; 158, с. 195-201; 239, с. 109-220; 242, с. 106-114].

Потеря функций, вызванная травмами периферических нервов, может стать серьёзной социально-экономической проблемой. В то же время, повреждения периферических нервов верхней конечности может серьёзно сказаться не только на повседневной жизни пациента, но и на его профессиональной деятельности и в быту [1, с. 7-11; 3, с. 15-29; 4, с. 175]. Это, в свою очередь, может существенно ухудшить качество жизни [7, с. 168-170; 13, с. 134-138].

Травмы периферических нервных стволов чаще встречаются у лиц мужского пола, им подвержены чаще молодые люди и дети с огромными социально-экономическими последствиями [47, с. 21; 89, с. 10; 94, с. 344-351; 120, с. 5-9; 149, с. 465-472; 224, с. 253-262]. Этим травмам в разной диспропорции подвержены как гражданские жители, так и военнослужащие, что отражается на их работоспособности и вносит свой вклад на качество жизни [116, с. 10; 122, с. 241-249; 148, с. 11-27].

Травмы верхней конечности и кисти встречаются с частотой от 7 до 37 на 1000 населения и составляют около 50% от травм, сочетающихся с переломами костей [17, с. 304; 19, с. 140; 21, с. 125]. Среди анатомических структур повреждения нервных стволов конечностей составляют около 3% с показателем 0,14 на 1000 населения в год [5, с. 26; 22, с. 125; 134, с. 158-166; 196, с. 2742-2748].

Частота травм периферических нервов верхних конечностей в мирное время составляет от 1,5% до 13%, а в период военных конфликтов достигает

20% от всех травм верхних конечностей, а инвалидизация доходит до 60% [28, с. 147; 32, с. 134-137; 48, с. 21-24].

Повреждения нервов верхних конечностей известны своими последствиями со значительным двигательным и сенсорным дефицитом, а порою и болевым синдромом, нередко приводящим к нейротрофическому синдрому Зудеку [23, с. 46-53; 33, с. 1157; 34, с. 51-62].

Следовательно, лечение и реабилитация пациентов с повреждениями периферических нервов представляют собой значительную нагрузку на системы здравоохранения [37, с. 168-170; 42, с. 141; 275, с. 3687-3697].

Следует также отметить, что, к сожалению, анализ затрат и долгосрочных социально-экономических последствий таких повреждений проводятся редко и на небольших группах пациентов [145, с. 712-720; 172, с. 20; 191, с. 698-711; 255, с. PMID: 31613463].

Частота травм руки, по данным статистики, составляет от 7 до 37 случаев на 1000 жителей в год в Европе. Около 3% травм, связанных с повреждением нервов, могут привести к нарушению функций руки [44, с. 110-117; 45, с. 17-18; 272, с. 112761]. К сожалению, информация о частоте травм нервных стволов ограничена в публикациях и основана на немногочисленных клинических наблюдениях. Тем не менее, в одном исследовании было установлено, что этот показатель составляет 13,9 случаев на 100000 человек в год [51, с. 81-82; 59, с. 117-121]. В большинстве случаев (10%) травмы руки и (63%) травмы запястья не требовали госпитализации более чем на неделю [61, с. 597-607; 62, с. 146-184; 63, с. 770-780; 266, с. 275]. Согласно оценкам, частота травм пальцевого нерва составляет 6,2 случая на 100 тысяч населения в год [64, с. 109-113; 67, с. 1-5]. Общая тенденция в распределении травм кисти и нервов между полами заключается в том, что чаще всего они возникают у молодых мужчин (средний возраст - 29 лет) и составляют до 75%. Травмы лучевого нерва, связанные с переломом диафиза плечевой кости, встречаются с частотой около 0,12 на 100 тысяч населения в год. Основываясь на этих отчётах, можно сделать вывод, что ежегодно в Европейском Союзе и США регистрируется около 70000 и 29000

случаев травм нервного ствола, соответственно [52, с. 588-596; 266, с. 275; 269, с. 639-643].

Стоимость лечения и реабилитации, включая потерю трудоспособности в результате травмы нерва, может быть значительной. Расходы, связанные с травмами срединного и локтевого нерва, составляют 70 тысяч и 45 тысяч долларов США соответственно. При этом 87% этих расходов вызваны потерей производительности [262, с. 435-446; 265, с. 758]. Пациенты с множественными травмами сухожилий (≥ 4 сухожилий) несут более высокие расходы на лечение. Кроме того, расходы на медицинское обслуживание выше у пациентов, которые были вынуждены изменить сферу деятельности после травмы, а также у тех, кто получил повреждения срединного и локтевого нервов [67, с. 1-5; 73, с. 15-19; 257, с. 391]. Около 69% пациентов, получивших травму срединного и локтевого нервов, возвращаются к полноценной деятельности в течение года после восстановления поврежденных нервов [77, с. 119; 79, с. 130-141; 242, с. S106-S114].

Анализ затрат на лечение повреждений периферических нервов верхней конечности в Германии показывает, что такие травмы оказывают значительное влияние на функционирование и занятость, что, в свою очередь, приводит к существенным расходам на здравоохранение. Как проксимальные, так и дистальные повреждения нерва влекут за собой длительную потерю трудоспособности, что приводит к больничным листам, и в 30% случаев к постоянной инвалидности и необходимости пенсии [86, с. 312-314; 91, с. 87-95; 262, с. 435-446].

В исследование были включены 250 пациентов с производственными травмами. Средний возраст пациентов был $39,9 \pm 14,2$ года, и среди них 85% составляли мужчины. Средняя продолжительность стационарного лечения составила 7 ± 6 дней. Расположение уровня повреждения нерва распределилось следующим образом: 8% (N=19) – выше запястья, 26% (N=65) – на уровне запястья и пясти и 66% (N=166) на уровне фаланги. Лечение повреждения срединного нерва в экстренном порядке в условиях стационара заняло 66%

времени среди других нервов. Расходы на лечение одного пациента составили 3570 евро. Лечение повреждения локтевого нерва составило 24% времени, а расходы 2650 евро. Повреждения лучевого нерва встречаются в 10% случаев и стоят 3166 евро. Особенно высокими они были при сочетании с травмами сухожилий – 5086 евро или сосудистыми повреждениями – 4886 евро. Стоимость лечения нервных травм различается в зависимости от их расположения. Травмы нервов, расположенные ближе к запястью, в среднем обходятся в $5,360 \pm 6,429$ евро, на уровне запястья и пястной кости – в $3,534 \pm 2,710$ евро, а на уровне фаланги – в $3,418 \pm 3,330$ евро. 16% нуждались в реабилитации. Средняя стоимость курса составила 5,842 евро, а продолжительность пребывания - 41 ± 21 день. Продолжительность больничного отпуска варьировала от 11 до 1109 дней, в среднем составляя 147 дней. Социально-экономические расходы в среднем равнялись 197 евро в день, что в общей сложности составляло 17640 евро. 30% из них получали среднюю годовую пенсию по инвалидности в размере 3,187 евро, что в перерасчете на всю жизнь составило бы 102,167 евро на каждого пациента [79, с. 130-141; 86, с. 312-314; 118, с. e0229530].

Американские учёные провели исследование, чтобы узнать, как часто происходят повреждения нервов у пациентов с травмой верхней конечности, и определить их среднюю стоимость. Согласно имеющейся базе данных, несмотря на относительно небольшую частоту травм нервов верхней конечности, связанных с повреждениями самих конечностей, чаще всего происходит травмирование локтевого нерва. В Соединённых Штатах Америки средняя стоимость неотложной помощи при травмах нервов верхней конечности составляет около 5779 долларов [91, с. 87-95; 96, с. 92-98; 101, с. 176].

В то же время, из 1,58 миллиона случаев травм верхней конечности 5244 были связаны с повреждениями нервов. Это означает, что ежегодная заболеваемость составляет 16,9 случаев на 100 000 человек, со средним возрастом 38,42 года. Повреждения локтевого нерва встречались наиболее

часто (3,86 на 100000), за ними следовали повреждения пальцевого нерва (2,96 на 100000), лучевого нерва (2,90 на 100 000) и срединного нерва (2,01 на 100000). Повреждения плечевого сплетения имели самый высокий средний балл по шкале ISS ($9,79 \pm 0,71$) и количество представленных диагнозов ($8,85 \pm 0,61$). Пациенты с травмами пальцевого нерва показали самую высокую среднюю стоимость неотложной помощи ($\$ 8931,01 \pm 847,03$), при этом их баллы по шкале ISS ($2,82 \pm 0,19$) и количество установленных диагнозов ($4,92 \pm 0,22$) были самыми низкими. В этом исследовании наиболее распространенным механизмом травмы был разрыв (29,2%), за которым следовали тупая травма, падение (14,8%) и удар (7,20%). Мужчины в 2,14 (2,01-2,28) раза чаще сталкивались с травмой нерва верхней конечности, а травма пальцевого нерва встречалась у них в 3,25 раза (2,79-3,79) чаще [102, с. 304; 105, с. 101-109; 258, с. 676-680].

В Англии средняя заболеваемость составила 11,2 случая на 100000 населения в год, с 95% доверительным интервалом от 10,9 до 11,6. При этом мужчины подвергались травмам периферических нервов как минимум в два раза чаще ($p < 0,0001$), чем женщины. Чаще всего были травмированы нервы верхних конечностей на уровне запястья или ниже. Количество ножевых ранений значительно возросло ($p < 0,0001$), в то время как число ранений от стекла уменьшилось ($p < 0,0001$). Пластические хирурги всё чаще проводили процедуры с использованием ПНИ ($p = 0,002$), в отличие от хирургов-ортопедов ($p = 0,006$) и нейрохирургов ($p = 0,001$) [106, с. 209-210; 107, с. 46-49; 199, с. 75-85].

В своих исследованиях авторы рассмотрели динамику заболеваемости и эпидемиологические особенности травм периферических нервов (ТПН) верхней конечности в Южной Корее [108, с. 48; 110, с. 1297-1303; 170, с. e31655; 268, с. 192-200].

С 2013 года в стране наблюдается тенденция к снижению ежегодной заболеваемости. Повреждения периферических нервов чаще всего происходят в пальцах рук - в 33,91 раза чаще, чем проксимальных уровнях. Летом

количество таких случаев возрастает в 1,16 раза, а у мужчин - в 2,14 раза. За период исследования, с 2008 по 2018 годы, было зафиксировано 57209 случаев заболевания. Средний возраст пациентов составил $39,7 \pm 16,3$ года. Из общего количества случаев 51651 (90,28%) были прооперированы [114, с. 68-75; 115, с. 231-236; 119, с. 121-127].

Среди сопутствующих травм около 79% пришлись на кисти рук. Чаще всего встречались рваные раны (69,5%), переломы или вывихи суставов (6,86%) и разможения (2,67%). Но самым распространённым видом повреждений оказались нарушения чувствительности, связанные с повреждениями пальцевых нервов (62,7%) [124, с. 815-825; 131, с. 269-276; 156, с. e2474].

В области плеча и предплечья чаще всего страдает локтевой нерв, в то время как в области кисти чаще всего происходит повреждение кожной ветви лучевого нерва. Заболеваемость в расчете на 100000 человек в год уменьшилась с 10,67 в 2008 году и до 7,88 в 2018 году [136, с. e2290; 137, с. 573-577; 268, с. 192-200].

Травмы периферических нервов представляют собой серьёзную проблему, как для системы здравоохранения, так и для отдельных людей. Эти травмы могут оказывать негативное влияние на сенсорные функции, вызывать невропатическую боль и значительно ухудшать качество жизни [161, с. 232; 164, с. 535-542; 182, с. 207-217].

На основе данных Шведского национального регистра пациентов, понимание частоты, тенденций и анатомического распределения таких травм имеет особое значение для разработки целенаправленных вмешательств и эффективного распределения ресурсов [162, с. 35-39; 189, с. e0310988].

Согласно 15-летнему исследованию, проведенному Magnéli M. и Axehus M. (2024), за период с 2008 года по 2022 год всего было зарегистрировано 36103 случая травм периферических нервов, из которых 13686 случаев произошли у женщин и 22417 – у мужчин. Во всех возрастных группах мужчины сталкивались с более высокими показателями травм периферических нервов по сравнению с женщинами [169, с. 76; 187, с. 627-631; 190, с. 50].

Общая заболеваемость снизилась с 18,6 (95% доверительный интервал: 17,1–20,1) до 12,9 (95% ДИ: 12,1–13,7) случаев на 100000 человек ($p=0,2 \times 10^{-4}$). Среди мужчин заболеваемость снизилась с 23,1 до 15,6 случаев на 100000 человек ($p=0,2 \times 10^{-4}$), среди женщин уменьшилась с 14,1 до 10,1 случаев на 100000 ($p=0,4 \times 10^{-3}$). Наиболее часто зафиксированы травмы в области запястья и кисти – 16290 случаев, далее следуют повреждения плеча и верхней части руки (2642 случая) и предплечья (3255 случаев) [189, с. e0310988; 212, с. 235-250; 216, с. 227-234].

В ходе исследования, проведенного в Финляндии в 2022 году, было проанализировано состояние 13440 пациентов, страдающих от повреждения нервов в верхней конечности. Средний показатель заболеваемости среди мужчин составил 18,18 случаев, а среди женщин – 8,15 на 100000 человек в год за исследуемый период. Наиболее часто (5532 случая) повреждения затрагивали повреждения на уровне запястья и кисти [217, с. 333-342; 270, с. 21-23].

В Республике Таджикистан история восстановления периферических нервов начинается с 1987 года, когда на базе вновь организованного микрохирургического отделения Городской клинической больницы № 5 города Душанбе д.м.н., проф. К.П. Артыковым были впервые внедрены микрохирургические способы реконструкции нервных стволов (пери-, эпинеуральный шов нервов, аутоневральная пластика и пр.).

Проблема травматических повреждений периферических нервов верхних конечностей продолжает оставаться важной в связи с их высокой частотой, инвалидизацией пациентов и несовершенством качества оказания хирургической и реабилитационной помощи [123, с. 929-936; 128, с. 4; 142, с. 1316-1321; 146, с. 647-653; 154, с. 1771-1780; 203, с. A18-A23; 214, с. 339-344].

Несмотря на совершенство микрохирургической техники восстановления нервов, достижения реконструктивной хирургии последних лет, эта проблема не утратила своего значения по сегодняшний день, оставляя за собой множество больных с необратимыми последствиями.

На современном этапе хорошо изучены факторы, влияющие на конечные результаты восстановления утраченных функций. Среди этих факторов важное значение имеет время, прошедшее от момента травмы до реконструкции нерва, уровень повреждения, механизм повреждения, сопутствующие повреждения и возраст пациента. К этим факторам следует добавить и субъективные факторы, такие как опыт и квалификация хирурга, оснащение и условия для выполнения операции, правильное определение показаний и выбора способа реконструкции повреждений нервных стволов верхней конечности [218, с. 389-393; 226, с. 410-418; 227, с. 1120-1129].

Как было показано в предыдущих работах, выполненных в Таджикистане [2, с. 3-10; 18, с. 127; 41, с. 27; 47, с. 21; 71, с. 138-143; 74, с. 91; 93, с. 344-351; 94, с. 43; 95, с. 63-65] из всех потенциальных факторов наиболее важными являются время отсрочки, уровень повреждения и возраст пациента. Эти три фактора были положены в основу формулы [18, с. 127; 233, с. 71-78; 234, с. 535-543], которая позволяет вычислить прогноз и при сопоставлении с размером дефекта нерва выставить показания к выполнению реконструктивной программы, включающей в себя выбор способа реконструкции нерва и, при необходимости, способа сухожильно-мышечной транспозиции в зависимости от вида поврежденного нерва.

Создание и совершенствование сверхтонкого шовного материала, инструментария, приспособленного для выполнения микрохирургических операций на мелких структурах, оптимизировали отдаленные результаты. В прошлом столетии, до появления микрохирургического метода на развитие методов реконструкции нервов существенное влияние оказали фундаментальные публикации Sydney Sunderland, выпущенные в 1949 году и дополненные в 1978 году [240, с. 273-278; 241, с. 122-126]. Позже, благодаря внедрению микрохирургической/прецизионной техники реконструкции нервов, стала возможной лучшая адаптация эпинеуральных и перинеуральных оболочек с соединением нервов по типу конец в конец, а также аутоневральная пластика

дефектов с забором трансплантата нерва из собственных тканей нижних конечностей [120, с. NP5-NP9; 139, с. PMID: 31971749; 149, с. 465-472].

Идеальное условие для наложения эпипериневрального шва нервов имеются при чистых пересечениях в экстренном порядке, когда между концами нервов нет натяжения. Однако в плановом порядке после освежения концов нервов фактор натяжения становится основным препятствием для ликвидации диастазов между концами нервов, когда предпочтение отдаётся аутоневральной пластике [9, с. 99-104; 29, с. 71; 49, с. 91-97; 125, с. 110-124; 133, с. 678-688].

Техника аутоневральной пластики нервов, разработанная Н. Millesi, до сих пор широко применяется и является методом выбора при реконструкции дефектов нервных стволов [194]. Однако она отличается трудоёмкостью и, при множественных повреждениях нервов, требует больших временных затрат. Эта техника была в дальнейшем усовершенствована и более подробно приведена в данной работе.

На сегодняшний день большую популярность завоевывают методы двигательной и чувствительной невротизации, многочисленные варианты которых широко представлены в литературе [112, с. 145-149; 113, с. 324-329; 129, с. 819-829; 180, с. 391-414].

Современные исследования представляют собой фундаментальные клиничко-лабораторные работы по изучению патогенетических аспектов регенерации нерва и возможности манипулирования ею на клеточном и геномном уровне [132, с. 236-242; 151, с. 1540-1544; 173, с. 1264-1269; 177, с. 263-271; 238, с. 345-348].

Команда таджикских микрохирургов во главе с его основоположником проф. К.П. Артыковым имеет опыт, насчитывающий около 4-х десятилетий восстановительной микрохирургии поврежденных нервных стволов. На сегодняшний день в Таджикистане широко используются общепринятые методы реконструкции: шов «конец в конец», аутоневральная пластика, невротизации, сухожильно-мышечные транспозиции и сопутствующие операции на других анатомических структурах [243, с. 57-74; 245, с. 209-230].

Проблема повреждений нервных стволов на дистальных уровнях поднимается впервые и направлена на изучение преимуществ прямой реконструкции нерва, клинического применения внутринеуральной анатомии нервных стволов при реконструкции [247, с. 771-784; 252, с. 776-783; 257, с. 391].

Таким образом, микрохирургическая техника расширила возможности реконструкции нервов на дистальном уровне, включая мелкие концевые ветви срединного, локтевого и лучевого нервов. Однако неудовлетворительные результаты восстановления травматически поврежденных нервных стволов продолжают стимулировать дальнейшие поиски, а индивидуальные запросы каждого пациента оставляют большой простор для дальнейшего прогресса хирургии периферических нервов. Дистальные повреждения нервов, подкупая более лучшими результатами, благодаря короткому сроку регенерации имеют свои особенности, связанные с техническими трудностями нахождения дистальных концов нервов, значительными диастазами при плановом восстановлении, правильной ориентации отдельных пучков и непредсказуемыми функциональными результатами.

1.2. Хирургическая анатомия нервного ствола

Периферические нервы верхних конечностей формируются из ветвей плечевого сплетения и, спускаясь в дистальном направлении по пути, отдают свои ветви, доходя до уровня деления на конечные ветви. Для практикующих хирургов важно знать 4 соединительнотканые структуры на поперечном сечении периферического нерва: эндоневрий, периневрий, эпиневрй и мезоневрий. Соединительнотканые образования занимают около 50% от общей площади поперечного сечения. Поверхностные или неточные знания этих важных структурных элементов в ходе проведения операции могут повлечь за собой серьёзные технические погрешности, которые могут свести на нет реконструктивную операцию даже с применением микрохирургической техники [262, с. 435-446; 265, с. 758].

Фасцикулы (пучки) – это мельчайшие нервные волокна, которые невозможно дифференцировать без использования увеличительной аппаратуры [199, с. 75-85; 266, с. 275]. Каждый нервный пучок состоит из множества нервных волокон - аксонов, окруженных эндоневрием, а снаружи эти пучки окружены периневрием (рисунок 1.1).

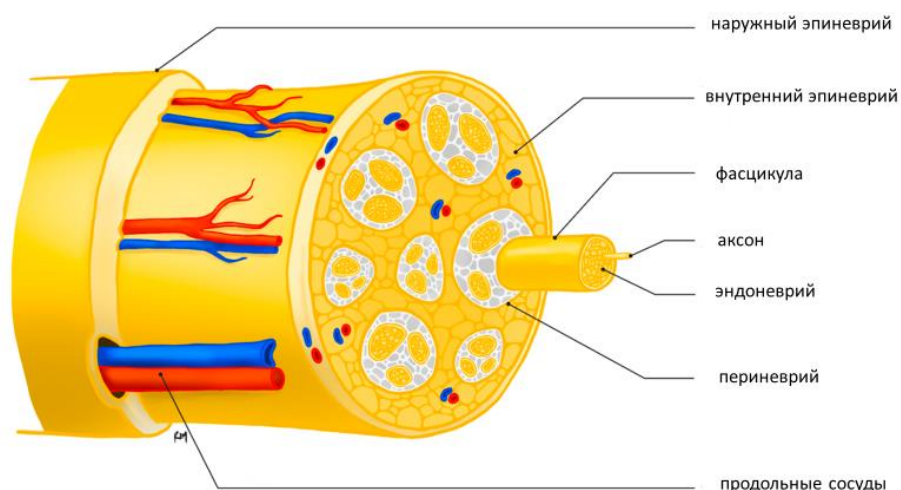


Рисунок 1.1. - Схема строения периферического нерва [186]

Конечные ветви на дистальных уровнях срединного, локтевого или лучевого нервов представляют собой группы пучков, состоящих либо из чувствительных, либо двигательных волокон. Неправильная их идентификация не только напрасна, но и заведомо направляет последующее лечение на ложный путь ожидания и дальнейшего заблуждения реабилитологов или других специалистов. Эндоневрий, одевая каждое нервное волокно (аксон) соединительнотканной оболочкой, идёт в спиральном направлении. При натяжении нерва спиральный ход переходит в продольный, что придаёт нервным волокнам запас эластичности против их тракции, предотвращая их от разрыва (аксонотмезис).

Важно помнить, что кровоснабжение пучков (фасцикул) является диффузным от капиллярной сети, берущей начало от внутреннего эпиневрйа.

Группы пучков окружены внутренним эпиневрием. Периневрй снабжается кровью пенетрирующими его многочисленными кровеносными сосудами [177, с. 263-271], идущими от внутреннего эпиневрия.

Периферические нервы покрыты эпиневрием – максимально верхним слоем фасцикул. В свою очередь эта поверхностная оболочка состоит из двух слоёв: наружного и внутреннего [152, с. 2314]. Наружный слой свободно скользит в окружающих тканях, в то время как внутренний слой спаян с окружающими тканями [151, с. 1540-1544].

Часто практические хирурги путают вышеуказанные структуры, принимая мезоневрий за наружный эпиневрй, а группу пучков, которые окружены внутренним эпиневрием за периневрй. Отсюда и исходит неправильная трактация применяемых методик оперирования «периневральный шов», «пучковый шов», «кабельная пластика» и пр.

Впервые картирование групп фасцикул на поперечном срезе нерва было описано в работах Sunderland S. в 1945 году [242, с. S106-S114]. Работы, посвящённые изучению расположения групп фасцикул на различных уровнях поперечного среза нервов верхних конечностей, являются основой для правильной идентификации и точного сопоставления соответствующих групп фасцикул [113, с. 324-329]. На дистальном уровне срединного нерва двигательные пучки составляют 10% от общего количества пучков, представленных на поперечном срезе. Моторная ветвь к мышцам возвышения большого пальца находится в группе пучков, расположенных в передне-лучевой секции поперечного среза. Уже на уровне 150 мм от шиловидного отростка на поперечном срезе срединного нерва можно найти 3 крупные пучковые группы: более латерально 2 пучковые группы к общепальцевым нервам и 3-я группа пучков расположенная более медиально формирующая ветви, идущие к лучевой поверхности указательного пальца и оба пальцевых нерва большого пальца. На уровне ниже отхождения тыльной ветви локтевого нерва на поперечном срезе чётко дифференцируются 3 группы фасцикул: моторная – расположена в тыльно-латеральном секторе среза, дистально

идущая к мышечным ветвям возвышения мизинца и межкостным мышцам, которая занимает 30-35% от общей площади; другие 2 группы фасцикул дают начало кожным ветвям общепальцевого нерва IV-V пальцев, одна – расположена в латеральной части сектора и другая, дающая начало кожным ветвям локтевого края кисти и мизинца, расположена в локтевой части среза.

На дистальных уровнях лучевого и локтевого нерва по внутреннему пучковому строению можно чётко отделить группы двигательных и чувствительных пучков, что при их точном сопоставлении намного повышает результативность операций. Однако, это нельзя применить по отношению к срединному нерву, поскольку в составе каждого из 3-х групп пучков имеются как чувствительные, так и двигательные пучки, что технически затрудняет их дифференциацию и правильное сопоставление с дистальным отрезком. Поскольку срединный нерв на 90% состоит из чувствительных пучков, ротационное смещение может на нет свести двигательную реиннервацию [30, с. 80; 104, с. 64-68]. Разработка техники невротизации и определение количества нервных волокон в составе дистальных ветвей нервов позволили обосновать эту технику при невосстановимых повреждениях нервных стволов. В составе переднего межкостного нерва срединного нерва имеется 866 ± 144 миелинизированных нервных волокон, а в составе глубокой (моторной) ветви локтевого нерва – 1318 ± 120 волокон, что вполне оправдывает возможность невротизации [60, с. 146; 65, с. 6-14; 236, с. 484-494]. Эта работа показывает важность нахождения во время ревизии и реконструкции двигательных пучков любого нерва дистальнее уровня отхождения от основного ствола, так как в случае отказа от операции или невозможности его нахождения в функциональном плане будут исключены целые мышечные группы.

Срединный нерв, также известный как «глаз руки», представляет собой важный смешанный нерв, который играет ключевую роль в функционировании руки. Он отвечает за иннервацию группы мышц-сгибателей и пронаторов в предплечье и за большинство мышц, расположенных в лучевой части руки. Благодаря этому нерву мы можем выполнять различные движения, такие как

отведение большого пальца, сгибание руки в запястье и сгибание фаланг пальцев. Этот нерв отвечает за чувствительность ладонной поверхности большого пальца, указательного, среднего пальцев и лучевой стороны безымянного пальца, а также всей ладонной части лучевой половины руки [139, с. PMID: 31971749].

Срединный нерв в своём составе имеет больше чувствительных пучков и отвечает за чувствительность 3,5 пальцев, и лишь небольшая часть двигательных волокон иннервируют часть мышц области возвышения большого пальца. Локтевой нерв является преимущественно двигательным нервом и иннервирует 9 мышечных групп кисти, и лишь незначительная часть иннервирует 1,5 пальцев и локтевой край ладони.

Лучевой нерв на дистальном уровне представлен глубокой ветвью и иннервирует 9 разгибательных мышечных групп, расположенных на предплечье, ответственных за активное разгибание кисти и длинных пальцев, разгибание/отведение большого пальца.

В связи с этим при одиночных повреждениях нервов отмечается характерная утрата для каждого из перечисленных нервов. При множественных одновременных повреждениях нервов отмечается значительная утрата как чувствительных, так и двигательных зон предплечья и кисти.

Повреждения нервов на уровне их разветвлений на конечные ветви не менее важны и равнозначны стволowym повреждениям с той лишь разницей, что найти и восстановить отдельные ветви дистальнее уровня повреждения представляет дополнительные технические трудности.

Таким образом, топографическая анатомия нервов, правильная ориентация внутри стволowych элементов соединительной ткани, особенности расположения групп пучков на поперечном срезе на различных уровнях повреждения являются основополагающими для их микрохирургической реконструкции. Вышеприведенные исследования крайне важны для данной работы, так как без правильного изучения расположения пучковых групп на проксимальной культе нерва и идентификации отдельных дистальных ветвей

нельзя рассчитывать на полноценный успех, что имеет особенное значение при дистальных повреждениях.

1.3. Влияние сроков реконструкции, возраста и уровня повреждений на конечные результаты

Результаты реконструкции нервных стволов зависят от таких важных факторов как: этиология и тяжесть повреждений, возраст пациентов, уровень пересечения, размер дефекта нервного ствола, сочетание с повреждениями других анатомических структур, метод реконструкции и время отсрочки [97, с. 107-112; 186, с. 8395; 188, с. 89-92; 267, с. 452-463].

Больные с дистальными уровнями повреждений нервных стволов являются прогностически благоприятными в плане мышечной реиннервации в связи с короткой дистанцией регенерации, что позволяет оперировать их в более поздние сроки [82, с. 785-787; 244, с. 13-27].

Последствия травматических повреждений нервных стволов верхних конечностей имеют 3 важнейших клинических аспекта: потеря сенсорно-трофической функции, двигательного дефицита и болевого синдрома [78, с. 106-111; 88, с. 112-118; 159, с. 534-536; 163, с. 180-187; 183, с. 215-225; 195, с. 617-623; 248, с. 428-439]. У больных с повреждениями нервных стволов на дистальных уровнях клинически на первый план выступают потери чувствительной и двигательной функции пальцев и кисти.

На протяжении последнего столетия всесторонне изучены временные аспекты травматических повреждений нервов, процессов дегенерации и регенерации нервных стволов, атрофии и реиннервации мышц, кожно-трофических изменений вслед за денервацией и реиннервацией [126, с. 1-6-114; 141, с. 427-441; 206, с. 148-154; 207, с. 443-450].

Процесс регенерации периферического нерва замедлен. Общеизвестно, что у детей скорость регенерации составляет 2 мм в сутки, а у взрослых 1 мм/сутки. Многими исследованиями доказано, что нет методов, ускоряющих скорость регенерации [150, с. 474-479; 178, с. 713-717]. Многочисленными гистоморфологическими данными доказано, что даже после идеального

сопоставления концов нервов не происходит полной регенерации. Это связано с тем, что наряду с дегенеративными изменениями периферических органов иннервации в центральной нервной системе, включая нейроны переднего и заднего рогов спинного мозга, происходит массовая гибель в результате внезапной травмы.

До эры применения микрохирургической (прецизионной) техники экстренные повреждения нервов верхних конечностей оставались на плановый этап. Экстренный шов периферических нервов стал возможным после широкого внедрения микрохирургической техники в практику учреждений сосудистых или ортопедически-травматологических отделений многопрофильных учреждений.

У больных с разными уровнями повреждения нет равных шансов на восстановление нерва, даже если они оперируются в экстренном порядке. У взрослого человека регенерирующий аксон должен преодолеть метровую дистанцию от самого проксимального уровня плечевого сплетения до мышц и пальцев кисти, на что необходимо 1,5-3 года для того, чтобы он достиг своей мишени (мышцы либо чувствительные рецепторы). При дистальных повреждениях регенерирующий аксон должен преодолеть дистанцию около 100 мм, на что затрачивается у детей 50 суток, а у взрослых около 3-х мес. прежде, чем произойдет реиннервация собственных мышц кисти.

В то же время, мышечное волокно после денервации подвергается атрофическим изменениям, которые обратимы в сроки 12-18 мес. (приблизительно от 365 до 540 дней). Эти сроки, однако не могут быть приняты механически, так как клиническая практика богата случаями успешной регенерации мышц и в более поздние сроки [219, с. 194-197].

Следует особо подчеркнуть, что при дистальных повреждениях благоприятные сроки выполнения операции удлиняются на 6-12 мес. по сравнению с проксимальными повреждениями.

Сроки обратимой сенсорной реиннервации значительно дольше и больше зависят от возраста пациентов и способности центральной нервной системы к

адаптации и реорганизации после реиннервации. Так у детей, оперированных даже в поздние сроки результаты восстановления дискриминационной чувствительности и стереогнозиса лучше, чем у взрослых, оперированных в оптимальные сроки [94, с. 43]. Восстановление чувствительности возможно и через многие годы денервации, однако оптимальные временные рамки для возврата чувствительности до сих пор не установлены [150, с. 474-479]. Это дает большой простор для расширения показаний к реконструкции, несмотря на позднее поступление больных, особенно детского возраста.

Поэтому ведение пациентов с данной локализацией повреждений представляет большую актуальность для медицины, так как они более однородные и прослеживаемость зависимость результата от различных факторов здесь легче.

Таким образом, медленная и неполная регенерация, необратимые изменения в периферических органах-мишенях (мышечные волокна, чувствительные рецепторы), дегенеративные изменения стромального аппарата нервной клетки являются предпосылками для неполной регенерации нервной клетки, которые со временем прогрессируют и являются главными факторами неудовлетворительных или неполных результатов хирургического лечения.

1.4. Методы реконструкции нервных стволов при дистальных повреждениях

Данный вопрос тесно взаимосвязан с разделом 1.2, так как без знания анатомии и физиологии нервов вряд ли можно будет рассчитывать на успех или правильно интерпретировать неудачные исходы. Ранее до наступления эры микрохирургии вмешательства на нервах выполнялись на наружных оболочках нервного ствола (мезоневрий и наружный эпиневрй) исключительно в плановом порядке.

Позднее внедрение в клиническую практику микрохирургического метода восстановления периферических нервов имеет то неоспоримое преимущество, что оно возбудило интерес гисто-морфологов и электрофизиологов на современном уровне заново пересмотреть данный

вопрос. Результаты экспериментальных работ значительно обогатили и обновили фундаментальные работы по современному представлению регенерации после микрохирургической реконструкции [10, с. 22-30; 36, с. 732-737; 50, с. 68-73; 263, с. 388-389; 264, с. 37-52].

Однако дальнейшее увлечение методом и разделение их на отдельные фасцикулы (пучки) чреваты не только бесполезностью, но и полной дезорганизацией фасцикул на обоих концах нервов. Это грозит в лучшем случае направлением регенерирующих аксонов в сторону других органов-мишеней, а в худших случаях отрицательным результатам и к заблуждению специалистов, занимающихся послеоперационной реабилитацией.

Уместно выражение Н. Millesi, 1979 «оптическое увеличение не решает задачу. Оно помогает избежать натяжения между концами нервов. Точное соприкосновение фасцикул достигается путем минимальных манипуляций с использованием наименьшего количества инородного материала. Нам надо изменить наше отношение механического мышления на преимущества биологических процессов» [194, с. 303-314].

В связи с вышеприведенным, многочисленные дебаты по обсуждению преимуществ пучкового, группового пучкового или эпиневрального шва сводятся, по сути, к наложению внутреннего эпиневрального шва. На дистальных уровнях, где более четко можно дифференцировать группы пучков, речь скорее идет о наложении группового пучкового шва. При этом речь идет о манипуляции с внутренней эпиневральной оболочкой, которым одета каждая группа фасцикул (пучков).

В редких случаях, учитывая важность нервов, например, при восстановлении отдельных ветвей лицевого на уровне входных ворот в мимическую мышцу хирурги используют пучковый (фасцикулярный) шов. Однако экспериментальные работы продемонстрировали, что результаты группового пучкового шва нервов не отличаются от пучкового шва [139, с. PMID: 31971749]. Это еще раз подчеркивает важность высказывания Миллези и о предостережении чрезмерной манипуляции на нервах и об отсутствии

необходимости расчленения нервов на отдельные фасцикулы на любом уровне повреждения.

При восстановлении нервных стволов в плановом порядке после иссечения невротомы центрального конца и фибротомы дистального конца нервов образуются различной протяженности дефекты нервных стволов. Как правило, лишь при диастазах нервов менее 0,5-1,0 см концы нервов сближаются без натяжения и, следовательно, без ущерба кровоснабжения. При дефектах более 1,0 см – кровоснабжение ухудшается, а когда превышает 18-20 мм создается угроза некроза культы нерва. В связи с этим, фактор натяжения является критически недопустимым и более пагубным для нервной регенерации, нежели чрезмерная длина аутонервного трансплантата [191, с. 698-711]. На сегодняшний день доказано, что длина нервного трансплантата в кровоснабжаемом ложе может быть произвольной, и дает предсказуемые результаты [8, с. 30-38; 38, с. 24; 87, с. 58-63; 171, с. 231; 184, с. 672-674; 220, с. 1194-1203; 251, с. 993–1004].

Так как определённая, хоть и небольшая часть, клинического материала, включённого в это исследование, относилась к этиологии повреждения огнестрельными ранениями, целесообразно привести литературную ссылку.

В связи с криминализацией общества, нарастающей тенденцией числа террористических актов в новом тысячелетии, огнестрельные ранения изменили структуру травматизма в сторону увеличения их числа. По частоте огнестрельные ранения верхних конечностей встречаются чаще, чем ранения нижних конечностей. Из периферических нервов чаще повреждается лучевой нерв, затем локтевой и срединный нервы, в 40-45% случаев повреждения периферических нервов сочетаются с переломами костей, около 5-7% случаев они сочетаются с ранениями крупных магистральных артерий.

В российской литературе практически отсутствуют обобщающие работы по изучению опыта хирургического лечения дефектов нервных стволов (ДНС) огнестрельного характера, хотя имеются отдельные сообщения по лечению повреждений крупных сосудов, повреждений костей и мягких тканей

огнестрельного характера, а также хирургической тактике при экстренных повреждениях. В литературе последнего десятилетия значительный опыт лечения огнестрельных повреждений нервных стволов представлен в работе Roganović Z., который основывается на опыте огнестрельных повреждений 81 пациента с последствиями травм срединного и 128 пациентов с последствиями травм локтевого нерва с полным анатомическим перерывом, оперированных в условиях Белградской Военной медицинской академии (Сербия). По данным автора, результаты аутоневральной пластики при последствиях огнестрельных повреждений срединного и локтевого нерва зависят от возраста, уровня, времени, прошедшего после первичного ранения, длины дефекта и сочетанности повреждения обоих нервов.

В работе Secer H.I. et al. описываются результаты аутоневральной пластики по поводу последствий огнестрельных ранений у 455 пациентов с повреждениями 462 нервных стволов, оперированных в условиях отделения нейрохирургии Гульханской Военной медицинской академии в г. Анкаре (Турция). По данным авторов, хорошие результаты отмечены в 15,06% случаев у больных с проксимальным уровнем повреждения, в 29,6% случаев с повреждениями на среднем уровне и у 49,68% больных с дистальными уровнями повреждения.

Сравнение показателей результатов по клиническим и инструментальным данным в зависимости от длины аутоневральных трансплантатов среди группы больных, поступивших в оптимальные сроки реконструкции нервных стволов, не выявило статистически достоверных преимуществ между короткими и длинными трансплантатами ($P \geq 0.05$). Это является важным практическим выводом, который должен ориентировать хирурга на выбор оптимальной техники реконструкции для скорейшей реконструкции нервного ствола, когда сроки критически важны для получения двигательных результатов или, как минимум, будет гарантировать восстановление протективной чувствительности при позднем обращении.

Результаты оценки трудоспособности показали, что у больных отмечалось достоверное улучшение работоспособности на 21% ($P \geq 0,001$). Таким образом, при огнестрельных дефектах нервных стволов верхних конечностей преобладает проксимальный уровень повреждений со значительным размером дефекта. По нашим наблюдениям, средний дефект 29 нервных стволов у 21 пациента составил $7,2 \pm 0,96$ см.

Повреждения срединного нерва были отмечены в 31%, локтевого в 44,8%, лучевого – в 24,1% случаев. Среди больных преобладали повреждения на проксимальном уровне, часто сочетающиеся с переломом плечевой кости (33,3% случаев) и плечевой артерии (47,6% случаев). Методом выбора реконструкции была аутоневральная пластика нервного ствола.

В связи с проксимальным уровнем повреждений и отрицательным прогнозом по отношению к собственным мышцам кисти, реконструктивные операции на сосудисто-нервных пучках дополняли сухожильно-мышечными транспозициями: оппонентопластика – три случая, операция Розова-Эпштейна – три случая, операция Занколли – два случая, комбинированная сухожильно-мышечная транспозиция для лучевых параличей – два случая. Сочетание реконструктивно-пластических операций, направленных на прямую реконструкцию нервного ствола, с сухожильно-мышечными транспозициями позволяет значительно улучшить результаты хирургического лечения дефектов нервных стволов огнестрельного характера и улучшить их трудоспособность.

Ряд коллег считают, что транспозиция мышц с хорошей сократительной способностью для восстановления или улучшения двигательной функции пальцев кисти при застарелых повреждениях (дефектах) сухожилий и нервов является эффективным методом медицинской реабилитации.

Результаты оценки клинической эффективности транспозиции мышц и (или) сухожилий в реабилитации пациентов ($n=118$) с последствиями повреждений сухожилий кисти и нервов верхней конечности показывают, что восстановление двигательной функции кисти и пальцев у пострадавших с повреждениями сухожилий сгибателей и разгибателей достигнуто в 75-80%

случаев. Также отмечено полное восстановление совместных движений во II-III и IV-V пальцах после транспозиции.

В другой работе, в связи с низкой вероятностью восстановления функции кисти пациенту одномоментно была выполнена сухожильно-мышечная транспозиция. В послеоперационном периоде в течение 3 – х месяцев на фоне реабилитационных мероприятий у пациента восстановилось тыльное сгибание кисти, разгибание основных фаланг 2-5 пальцев, разгибание и отведение 1 пальца. При тяжёлых тракционных травмах лучевого нерва и отсутствии клинико-электрофизиологического восстановления в течение 1–2 месяцев рекомендуется раннее выполнение реконструктивных вмешательств, включая сухожильно-мышечную транспозицию, что позволяет сократить сроки восстановления функции конечности и повысить эффективность реабилитации. Своевременное хирургическое лечение способствует предупреждению вторичных контрактур, атрофии мышц и снижению качества жизни пациента.

При этом ряд исследователей при тяжёлых повреждениях мягких тканей дистальных отделов предплечья и кисти ввиду обширных разрушений мягких тканей с дефектом на протяжении сухожилий, нервов и магистральных артерий, а также ограниченность традиционных методов кожной пластики, который приводит к тому, что 30-47% последствий травм дистальных отделов предплечья и кисти, вызванных механическими и термическими факторами, после восстановления кожного покрова нуждаются в повторных реконструктивных операциях, предлагают использовать метод одномоментной реконструкции всех пораженных анатомических структур, который позволяет добиться наиболее благоприятных функциональных исходов лечения пациентов с тяжёлыми разрушениями тканей. При этом косметические результаты пластики вполне сопоставимы с функциональными.

В клинической практике применение аутотрансплантатов икроножного нерва продолжает оставаться золотым стандартом при дефектах нервных стволов верхних конечностей [97, с. 107-112; 113, с. 324-329; 143, с. 12-20; 197, с. 67-79]. Предварительная заготовка нервного ствола соразмерно с дефектом

нерва, а также его реверсия позволят увеличить эффективность и полноту полезной регенерации, так как предотвращают их потерю через боковые ветви трансплантатов [94, с. 43; 95, с. 63-65].

Применительно к теме данной работы особенностью дистальных повреждений является нахождение дистальных культей ниже уровня пересечения, от чего зависит конечный функциональный результат. В связи с этим полнота ревизии, стремление найти важные дистальные отдельные концы нервов увеличивают шанс получения полноценных результатов. В противном случае невротизация наиболее важных конечных ветвей является последним шансом с ограниченным отдаленным результатом.

Методики невротизации открыли новые возможности для лечения невосстановимых повреждений нервных стволов и направлены на укорочение дистанции для регенерирующих аксонов путем использования нервов невротизаторов как можно дистальнее ближе к органам мишеням [202, с. 40-47]. Эти все методики направлены как для восстановления утраченного двигательного, так и сенсорного дефицита.

При проксимальных повреждениях срединного и локтевого нервов наиболее популярным стала комбинация невротизации мышц тенара или гипотенара при помощи переднего межкостного нерва (ветвь срединного нерва) и чувствительных ветвей с использованием в качестве невротизатора III-IV или II-III общепальцевых нервов [127, с. 66-71; 210, с. 385-391; 236, с. 484-494].

Трансплантация нерва представляет собой эффективный метод восстановления нерва после травмы и его реиннервации, особенно, в странах с низким и средним уровнем дохода. Даже если повреждение нерва является серьезным и обширным, а между травмой и её проявлением может пройти до 6 месяцев, пересадка нерва всё равно даёт хорошие результаты [181, с. 242-252; 223, с. 13-18].

Кроме того, на протяжении многих лет, травмы сухожилий сгибателей кисти занимали центральное место в литературе по хирургии кисти [68, с. 28-29; 92, с. 065-070; 209, с. 51-56; 256, с. 20; 273, с. 168, 174, 183].

Основные цели хирургического лечения разорванных сухожилий сгибателей остаются неизменными: добиться точного и плавного соединения концов сухожилий. Это позволяет использовать послеоперационный реабилитационный протокол, который способствует скольжению сухожилий, помогает предотвратить образование спаек вокруг сухожилий, обеспечивая свободное скольжение, способствует восстановлению скользящей поверхности, что, в свою очередь, оптимизирует процесс первичного заживления повреждённого участка. В результате достигается достаточная прочность, позволяющая вернуть пальцу ранний диапазон движений.

В соответствии с последними изменениями, основанными на опыте европейских стран, подход к первичному восстановлению сухожилий сгибателей в зонах 1 и 2 кисти претерпел изменения. В тех случаях, когда это возможно, рекомендуется проводить немедленное восстановление в течение 48 часов.

В ходе исследования [150, с. 474-479] было пролечено 29 пациентов, которым восстанавливали сухожилия сгибателей на 32 пальцах (5 больших пальцев и 27 остальных). Результаты показали, что ни одно из восстановленных сухожилий не было разорвано. По критериям Стрикленда, из 27 прооперированных пальцев 18 продемонстрировали отличные результаты, 6 – хорошие, 2 – удовлетворительные и только один – неудовлетворительные.

В ходе систематического обзора, посвящённого результатам сухожильно-мышечной транспозиции при параличе локтевого нерва, было проанализировано 26 исследований, в которых участвовали 687 пациентов. Результаты и осложнения, различались в зависимости от целей операции. Если основное внимание уделяется улучшению внешнего вида деформации когтя (что составляет 60,6% случаев), то существует убедительное обоснование для переноса лассо поверхностного сгибателя пальцев. Однако, если основной проблемой является сила захвата (3,8 кг), то данные говорят в пользу перемещения четырёхглавой длинной мышцы разгибателя запястья (31,4%). В случае, когда сила сжатия функционально ограничена, наиболее эффективным

методом лечения является аддукторная пластика. Эти сведения помогут медицинским работникам правильно информировать пациентов о распространенных рисках и осложнениях, а также установить реалистичные ожидания после процедур по пересадке сухожилий [239, с. 109-120].

Сухожильно-мышечная транспозиция является ключевым методом хирургического лечения [211, с. 473-483; 221, с. 758; 253, с. 327-335] и успешно применяется для восстановления функции разгибания запястья. В литературе можно найти множество методов, которые помогут восстановить функцию разгибания запястья. Эта потеря может привести к значительным ограничениям, включая снижение силы сжатия и захвата, а также нарушение координации при захвате и освобождении. В своей работе авторы предлагают метод, который заключается в перемещении двух сухожилий поверхностного сгибателя пальцев для восстановления функции разгибания запястья у пациентов, утративших эту способность из-за поражения нервов, таких как паралич лучевого нерва и травмы плечевого сплетения [166, с. 131-137; 168, с. 119-125; 221, с. 758; 232, с. e2100011].

Все пациенты наблюдались в течение как минимум одного года. До операции общая сила сжатия травмированных рук составляла примерно одну пятую от силы сжатия здоровой руки. Через год в среднем было зафиксировано увеличение силы силового захвата на 202,5% и от 43% до 57% для параметров силы точного захвата. По сравнению с руками, не подверженными операции, средний дефицит силы прооперированных рук составил 39% для общей силы силового захвата и от 32% до 37% для параметров силы точного захвата. Спустя год после операции среднее разгибание запястья достигло 50,4 градусов, при этом разгибание пальцев и большого пальца отставало примерно на 10 градусов. Общее активное движение в среднем составляло 86,7 градусов для прооперированных запястий и 128,1 градусов для здоровых. Также наблюдалось уменьшение сгибания запястья и ульнарной девиации на 7,8 градусов и 6,8 градусов соответственно [238, с. 345-348].

Паралич лучевого нерва – одна из самых распространённых форм повреждения нервов, встречающаяся в 2–16% случаев во всём мире [179, с. 1099-1112]. Это заболевание приводит к серьёзным проблемам, таким как потеря способности разгибать локоть, свисание запястья и потеря возможности сгибать пальцы.

Перенос сухожилия считается «золотым стандартом» лечения паралича лучевого нерва, так как эта процедура проста в выполнении, результаты её предсказуемы и воспроизводимы. Однако, к сожалению, невозможно добиться полной независимости движений пальцев, и, как следствие, результат может оказаться не таким, как ожидалось. Хотя восстановление после операции по пересадке сухожилия происходит быстрее, часто функциональные потери, особенно тонких функций кисти, считаются значительными. Это связано с утратой захвата, которая возникает из-за невозможности разгибать запястье и пальцы.

В некоторых исследованиях [134, с. 158-166] рассматриваются различные аспекты осложнений, которые могут возникнуть при восстановлении сухожилий сгибателей. Хотя в последние годы результаты восстановления сухожилий сгибателей улучшились, всё ещё есть пациенты с удовлетворительными или плохими функциональными результатами, особенно если травма затрагивает несколько структур руки или если в зоне 5 произошло множественное повреждение сухожилий. После успешного восстановления разрыв сухожилия сгибателя больше не является серьёзной проблемой, если строго следовать современным принципам реабилитации. Некоторые пациенты по-прежнему сталкиваются с различными степенями образования спаек и тугоподвижности межфаланговых суставов. Ранняя активная послеоперационная мобилизация и использование более короткой шины, которая не закрывает запястье, являются эффективными способами предотвращения образования спаек и улучшения подвижности суставов [134, с. 158-166].

Таким образом, техника реконструкции нервного ствола основана на бережном отношении к соединительнотканным образованиям нервного ствола (оптимальное сопоставление, оставление внутри нерва как можно меньше шовного материала), минимальном натяжении между концами нерва, пластики дефектов конечных ветвей при помощи аутоневральных трансплантатов.

Перспективным направлением для дистальных повреждений является расширение показаний к прямой реконструкции с учетом особенностей внутриневральной анатомии, нахождения дистальных ветвей, своевременной невротизации и коррекции двигательных нарушений и с учетом возможностей реконструкции. Выставление показаний к невротизации и сухожильно-мышечных транспозиций расширяют возможности реконструкции и направлены на устранение остаточных последствий повреждений нервов.

1.5. Отдаленные результаты мета-анализа реконструкции периферических нервов верхних конечностей

В 1990 г. Sunderland обобщил 40-летний клинический опыт реконструкции нервных стволов в следующем порядке [247, с. 771-784]: экстренное восстановление лучше позднего, шов нерва «конец в конец» лучше аутоневральной пластики, у молодых восстановление лучше, чем у взрослых, дистальные повреждения дают лучшие результаты, чем проксимальные, короткие трансплантаты лучше длинных.

Литература последних лет насыщена многочисленными наблюдениями отдаленных результатов реконструкции нервных стволов верхних конечностей [81, с. 43-46; 103, с. 58-61; 147, с. 140-145; 155, с. 195-199; 175, с. 303-311; 176, с. 278-291; 230, с. 23-30; 231, с. 109-115].

Мета-анализ микрохирургической реконструкции локтевого и срединного нервов показал, что отличное моторное восстановление до степени M4-M5 было достигнуто в 51,6% случаев, тогда как результаты восстановления сенсорной функции до степени S3+ до S4 были ниже и составили 42,6% [189, с. e0310988; 249, с. 118-122]. Эти результаты приведены на основе анализа сотен публикаций за последние десятилетия и основаны на тысячи больных со

схожими факторами. Самыми главными факторами, которые повлияли на конечный результат были возраст пациентов (дети против взрослых за 40 лет), место повреждения (дистальные против проксимальных), вид поврежденного нерва (срединный или локтевой) и время отсрочки. Имеются работы, изучившие влияние гендера и что у женщин, имеются лучшие шансы на восстановление чем у мужчин [145, с. 712-720].

Современные изучения отдаленных результатов дают сравнение аутоневральной пластики проксимальных дефектов с невротизацией. В частности, Flores L.P., 2015 г. [144, с. 557] приводит 15 клинических наблюдений проксимальных повреждений локтевого нерва с невротизацией моторной ветви за счет переднего межкостного нерва и невротизации чувствительной порции за счет III общепальцевого нерва. Эти больные были сравнены с 20 случаями аутоневральной пластики локтевого нерва на проксимальном уровне. Результаты показали, что отдельная невротизация чувствительной и двигательной порций локтевого нерва на дистальном уровне дают лучшие двигательные M3/M4 и сравнимые результаты восстановления чувствительной функции.

В другой работе были представлены данные сравнения эффективности переноса нерва с пересадкой для восстановления двигательной и сенсорной функции руки у пациентов с полными изолированными повреждениями высокого локтевого нерва [192, с. 484-496; 260, с. 495–496; 271, с. 173-181]. В исследовании участвовали 52 пациента с такими травмами. В качестве доказательства представлены следующие данные: 24 пациентам была проведена операция по трансплантации двигательного и чувствительного нервов (группа NT), а 28 пациентам – операция по пересадке икроножного нерва (группа NG).

Между тем, по мнению других авторов, при лечении травм высокого уровня повреждения локтевого нерва лучше использовать метод переноса нерва, чем пересадку [215, с. 1-8; 261, с. 322-327; 274, с. 159-206]. Это связано с

тем, что в результате улучшается двигательная сила и восстанавливается функция захвата кисти.

В качестве критериев оценки результатов были рассмотрены восстановление двигательной функции, возвращение чувствительности и возможные осложнения. Для анализа степени восстановления сенсорных и двигательных способностей использовалась шкала Медицинского исследовательского совета. Также измерялась сила захвата и щипка кисти.

Результаты показали, что 20 из 24 пациентов (83,33%) в группе NT восстановили степень M3 или выше для приводящей мышцы большого пальца, приводящей мышцы мизинца, медиальных 2 червеобразных мышц и межкостных мышц. В то же время, только 16 из 28 пациентов (57,14%) в группе NG достигли такого же уровня восстановления.

Средние значения процентного восстановления силы захвата в группе NT были значительно выше, чем в группе NG, по сравнению с другой, здоровой рукой. Более половины пациентов в каждой группе достигли уровня сенсорного восстановления S3 или выше, при этом между группами не было обнаружено существенных различий [237, с. 265-273].

Дистальное восстановление с помощью зажима применялось при травмах локтевого нерва, которые привели к параличу первой тыльной межкостной мышцы и приводящей мышцы большого пальца. В ходе операции двигательную ветвь, отвечающую за работу противопоставляющей мышцы большого пальца, перемещали в конечный участок глубокой ветви локтевого нерва.

Пациенты наблюдались как минимум 15 месяцев. В основном, сила сжатия-зума на стороне, где был повреждён локтевой нерв, снизилась на 80–90% по сравнению с противоположной стороной.

Кроме того, в различных работах, опубликованных в 2024 году, авторы измеряли силу захвата, тонкие движения до и после операции с помощью динамометров.

16 пациентам, которым было проведено перемещение двигательной ветви, отвечающей за большой палец кисти, в более глубокую конечную часть локтевого нерва, удалось улучшить силу сжатия и захвата, не нарушая при этом функции большого пальца.

Средняя сила захвата увеличилась с $15,5 \pm 8,5$ кг до операции до 24 ± 10 кг в отдаленном после операции периоде. Это составляет $57\% \pm 16\%$ от силы здоровой руки. У пациентов, которые перенесли операцию в течение шести месяцев после травмы, среднее восстановление силы субтерминального ключевого сдавливания составило $63\% \pm 27\%$ от нормального уровня. А у тех, кто перенёс операцию в период от семи до 13 месяцев после травмы, среднее восстановление было $51\% \pm 29\%$ [121, с. 265-273].

Таким образом, несмотря на широкий ассортимент предлагаемых методов реконструкции нервов (шов нерва, аутоневральная пластика, транспозиция нервов, сухожильно-мышечные транспозиции) полученные результаты не обеспечивают полного восстановления утраченных функций. Также недостаточно работ, которые учитывают полноту восстановления с учетом фактора времени (экстренное восстановление или отсроченный шов).

Анализ литературных источников подтверждает, что несмотря на множество публикаций по проблеме травматических повреждений нервных стволов до сих пор отсутствуют отдельные работы, посвященные дистальным повреждениям периферических нервных стволов, не обобщены клинические результаты больных, которым была выполнена реконструкция нервов на дистальном уровне в зависимости от сроков поступления и методов реконструкции. До сих пор даже с применением микрохирургической техники реконструкция рутинно выполняется без учета внутриневральной анатомии, что крайне важно у больных с дистальными повреждениями нервов верхних конечностей. В литературе отсутствуют обобщающие работы по сравнительному анализу между больными, которым была выполнена экстренная реконструкция с результатами планового восстановления на дистальных уровнях.

ГЛАВА 2. Материал и методы исследования

2.1. Характеристика клинического материала

Работа выполнена в условиях Республиканского научного центра сердечно-сосудистой хирургии (РНЦССХ) Министерства здравоохранения и социальной защиты населения (МЗ и СЗН) Республики Таджикистан. В связи с редкими повреждениями, материал охватывает период с 2006 по 2024 гг. За этот период всего было прооперировано 109 больных с повреждениями 129 нервных стволов нервов верхних конечностей на дистальном уровне. Экстренные операции были выполнены в отделении реконструктивно-пластической микрохирургии, плановые в отделении восстановительной хирургии.

В клинический материал были включены больные с дистальными повреждениями верхней конечности на дистальном уровне. За дистальный уровень был принят полный анатомический перерыв нерва не выше 5-7 см от разветвления на конечные ветви: для срединного нерва за дистальный уровень было принято пересечение ниже уровня отхождения ладонной кожной ветви, для локтевого нерва – тыльной кожной ветви локтевого нерва, а для лучевого нерва – поверхностной кожной ветви лучевого нерва. Данное исследование является ретроспективным. Анализ работы проведен по клиническим данным историй болезни, включая протоколы операции и фотоматериал, собранный в динамике до проведения оперативного вмешательства, интраоперационные снимки и в отдаленном послеоперационном периоде для демонстрации функциональных результатов.

В качестве критериев включения в исследование были приняты дистальный уровень повреждения, изучение отдаленных результатов в срок не меньше 18 мес. после проведения реконструктивной операции.

В соответствии с поставленной целью и вытекающими из нее задачами пациенты были распределены на 3 клинические группы:

1-я группа: экстренный шов нерва – 47 пациентов (57 НС);

2-я группа: отсроченный шов нервов – 28 пациентов (34 НС);

3-я группа: аутоневральная пластика – 34 пациента (38 НС).

В таблице 2.1, представлено распределение больных по возрасту, полу и стороне повреждения.

Таблица 2.1. - Распределение пациентов по возрасту, полу и стороне повреждения верхней конечности

Распределение пациентов	Всего (n=109)	
	абс. число	в %
по возрасту		
1-5 лет (дети)	6	5,5
6 – 10 (дети)	32	29,4
11 – 18 (дети)	16	14,7
19 – 30	31	28,4
31 – 40	13	11,9
41 – 50	8	7,3
старше 50 лет	3	2,8
по полу		
мужской пол	82	75,2
женский пол	27	24,8
по стороне повреждения конечности		
справа	63	57,8
слева	46	42,2
Всего больных	109	100

Средний возраст больных составил $20,97 \pm 13,9$ лет. В возрастной структуре, доля малолетних детей (до 5 лет) составила 6,4%. Дети в возрасте от 5 до 10 лет составили 1/3 из числа всех пациентов. Детский контингент составил около половины всех клинических случаев и связан с получением травм в бытовых условиях. На долю остальных пациентов приходится молодой возраст, тогда как пациенты в возрасте 40 лет и выше наблюдались лишь около в 10% от всех случаев. Распределение по полу показало, что доля женщин составляет лишь около 25%. Анализ по стороне повреждений показал, что доминантная верхняя конечность (чаще правая) на 15% чаще повреждается по сравнению с недоминантной рукой.

Среди этиологических факторов повреждений преобладали резаные и колото-резаные ранения (таблица 2.2). В структуре плановых вмешательств встречались случаи осложнённых переломов, электротравмы, последствия

огнестрельных ранений и другие причины. Следует отметить, что повреждения лучевого нерва нередко сочетались с диафизарными переломами костей плеча и предплечья; в наших наблюдениях такое сочетание отмечено в 5 случаях. В таблице 2.2 представлено распределение больных по этиологии повреждений в зависимости от клинической группы.

Таблица 2.2. - Распределение больных по этиологии повреждений

Этиология повреждений	экстренный шов (n=47)	плановый шов (n=28)	аутоневральная пластика (n=34)	Всего	
				абс.	%
Резаные или колото-резаные ранения	44	24	18	86	78,9
Тяжёлые ранения (раздавленные, ушибленные, отрывные)	3	4	8	15	13,8
Электротравма	0	0	3	3	2,8
Огнестрельные ранения	0	0	3	3	2,8
Ятрогенные	0	0	2	2	1,8
Всего	47	28	34	109	100

Благодаря организационным усилиям, проводимым на протяжении 3-х десятилетий, отмечен значительный прогресс в смещении соотношения больных экстренные/плановые в пользу экстренных с ближайших регионов в радиусе 100 км (таблица 2.3). Однако, больные с отдаленных регионов поступают с более серьезными повреждениями и чаще в запущенные сроки.

Таблица 2.3. - Поступление больных по региону проживания

Регион	Соотношение экстренных / плановых больных	Группа			Всего	
		I	II	III	абс. число	в %
г. Душанбе	1,14	24	12	9	45	41,3
Районы республиканского подчинения	1,72	19	6	5	30	27,5
Хатлонская область	0,17	4	8	16	28	25,7
Согдийская область	0	-	2	3	5	4,6
ГБАО	0	-	-	1	1	0,9
Всего	0,76	47	28	34	109	100

Радиус поступления больных в экстренном порядке ограничен 100 км, в который входил регион столичного г. Душанбе, группы районов республиканского подчинения и Бохтарского региона Хатлонской области.

Несмотря на географическую неоднородность, пациенты в 95% случаев поступили в благоприятные и относительно благоприятные сроки, что свидетельствует о хорошей информированности сети медицинских учреждений и налаженном потоке больных (таблица 2.4).

Таблица 2.4. - Сроки поступления больных с момента получения травмы

Клиническая группа	Кол-во больных, n	Средний срок поступления, мес.	Благоприятные сроки (≤ 6 мес.), n (%)	Относительно благоприятные (6–18 мес.), n (%)	Запущенные (>18 мес.), n (%)	p
I (экстренный шов)	47	0	47 (100,0)	0 (0,0)	0 (0,0)	<0,001
II (отсроченный шов)	28	6,7 \pm 1,4	19 (67,9)	7 (25,0)	2 (7,1)	
III (аутоневральная пластика)	34	8,9 \pm 1,3	19 (55,9)	12 (35,3)	3 (8,8)	
Всего	109	-	85 (78,0)	19 (17,4)	5 (4,6)	-

Примечание: p – статистическая значимость различий распределения сроков поступления между группами (критерий χ^2 Пирсона)

По виду повреждённого нерва наиболее часто повреждался срединный нерв - 63 (48,8%) НС, далее следовал локтевой нерв - 44 (34,1%) НС, и лучевой нерв - 22 (17,1%) НС (таблица 2.5). При этом у 20 пациентов отмечалось сочетанное повреждение срединного и локтевого нервов, что соответствовало 40 повреждённым НС. Распределение видов повреждённого нерва между клиническими группами статистически значимо не различалось (χ^2 Пирсона, p=0,361).

Таблица 2.5. - Распределение больных на клинические группы в зависимости от вида поврежденного нерва

Группа	Реконструкция нерва				Всего		P
	срединный	локтевой	сред. и локт.	лучевой	абс.	%	
I (экстренный шов)	16	13	10 (20)	8	47 (57)	43,1	-
II (отсроченный шов)	11	7	6 (12)	4	28 (34)	25,7	-
III (аутоневральная пластика)	16	4	4 (8)	10	34 (38)	31,2	-
Всего	43	24	20 (40)	22	109 (129)	100	0,361

Примечание: p – статистическая значимость различий распределения видов повреждённого нерва между клиническими группами (критерий χ^2 Пирсона, таблица 3x4)

В таблице 2.6 приведена характеристика сочетанных повреждений верхней конечности у обследованных больных.

Таблица 2.6. - Распределение больных в зависимости от вида сочетанных повреждений верхней конечности

Клиническая группа	Нервы		Артерии		Сухожилия		
	один нерв	2 нерва	лучевая	локтевая	сгибатели пальцев	локтевой сгибатель	лучевой сгибатель
I (экстренный шов)	37	10	14	12	26	12	16
II (отсроченный шов)	22	6	2	3	3	9	-
III (аутоневральная пластика)	30	4	2	4	7	7	1
Всего	89	20	18	19	36	28	17
% (от n=109)	81,7	18,3	16,5	17,4	33,0	25,7	15,6

Результаты статистического анализа представлены в таблице 2.7

Таблица 2.7. - Статистический анализ (межгрупповое сравнение, I, II и III)

Показатель (наличие признака)	I, n/N (%)	II, n/N (%)	III, n/N (%)	Всего, n (%)	p	p (Холм)
2 нерва	10/47 (21,3)	6/28 (21,4)	4/34 (11,8)	20 (18,3)	0,515	1,000
Лучевая артерия	14/47 (29,8)	2/28 (7,1)	2/34 (5,9)	18 (16,5)	0,004	0,017
Локтевая артерия	12/47 (25,5)	3/28 (10,7)	4/34 (11,8)	19 (17,4)	0,157	0,472
Сухожилия сгибателей пальцев	26/47 (55,3)	3/28 (10,7)	7/34 (20,6)	36 (33,0)	<0,001	<0,001
Локтевой сгибатель	12/47 (25,5)	9/28 (32,1)	7/34 (20,6)	28 (25,7)	0,616	1,000
Лучевой сгибатель	16/47 (34,0)	0/28 (0,0)	1/34 (2,9)	17 (15,6)	<0,001	<0,001

Примечание: p – статистическая значимость различий частоты признака между группами (критерий χ^2 Пирсона для таблиц 3x2 с вычислением p-value методом Монте-Карло). Поправка на множественные сравнения – метод Холма

Как правило, при экстренных повреждениях наблюдалось большее количество сочетанных повреждений, тогда как в плановом порядке (последствия повреждений) одномоментное повреждение артерий и сухожилий наблюдалось реже. Среди плановых больных в анамнезе имелись указания, что

в экстренном порядке они первично были оперированы в непрофильных учреждениях и реконструкция нервов была отложена.

Одномоментное повреждение лучевой и/или локтевой артерии наблюдалось в 37 случаях (33,9%), сухожилий: поверхностных (36), глубоких сгибателей пальцев (16), локтевого (28), лучевого (17) сгибателя в различных комбинациях - у 45 больных (41,2%).

На рисунке 2.1, показана схема разделения дистальных повреждений на отдельные зоны. Разделение дистальных повреждений нервов на 3 зоны продиктовано топографо-анатомическими особенностями каждой отдельной зоны, что влияет на технические аспекты микрохирургической реконструкции.

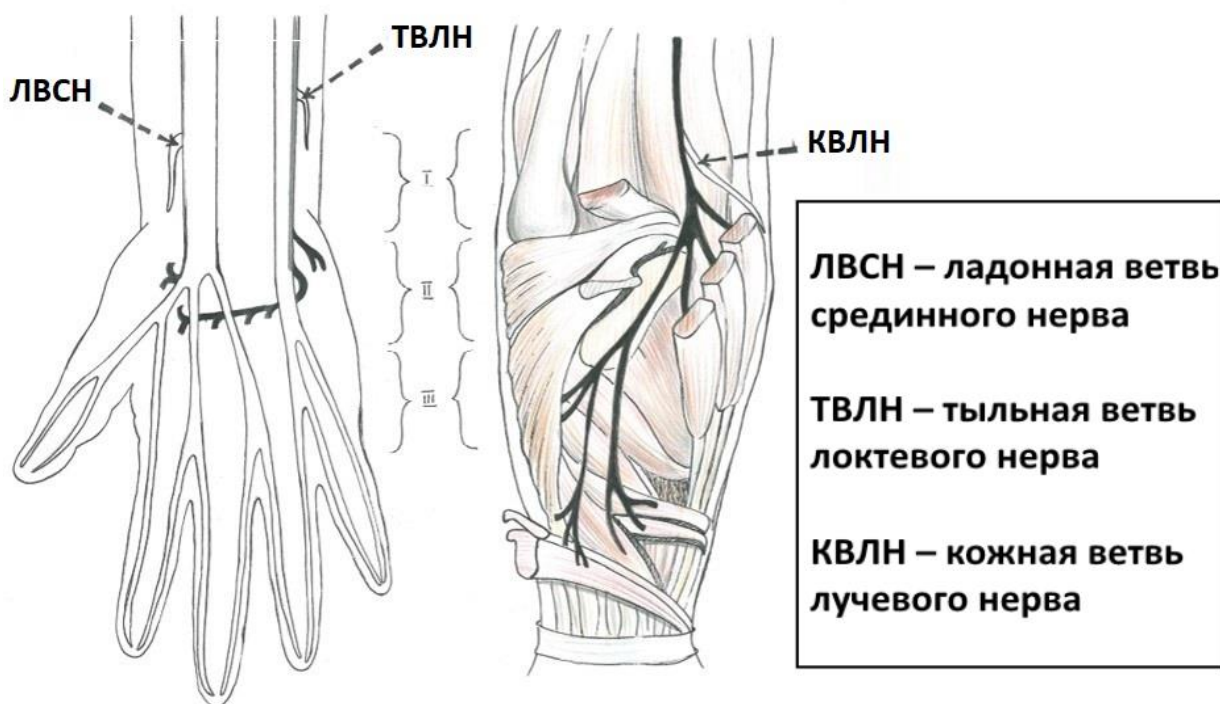


Рисунок 2.1. - Зоны повреждений при дистальных пересечениях нервов

За зону I приняты стволовые дистальные повреждения нервов не выше 5-7 см от уровня их деления на конечные ветви. За истинный уровень пересечения при дефектах нервов принята дистальная культя нерва (рисунок 2.2).

Для срединного и локтевого нервов они соответствуют повреждениям, проходящим между уровнем отхождения ладонной ветви до карпального канала и канала Гийона. Для лучевого нерва – область локтевого сустава до

уровня отхождения кожной ветви до верхней границы мышцы супинатора. Больные с повреждениями на уровне I зоны составили 39 (30,2%) от общего количества больных.

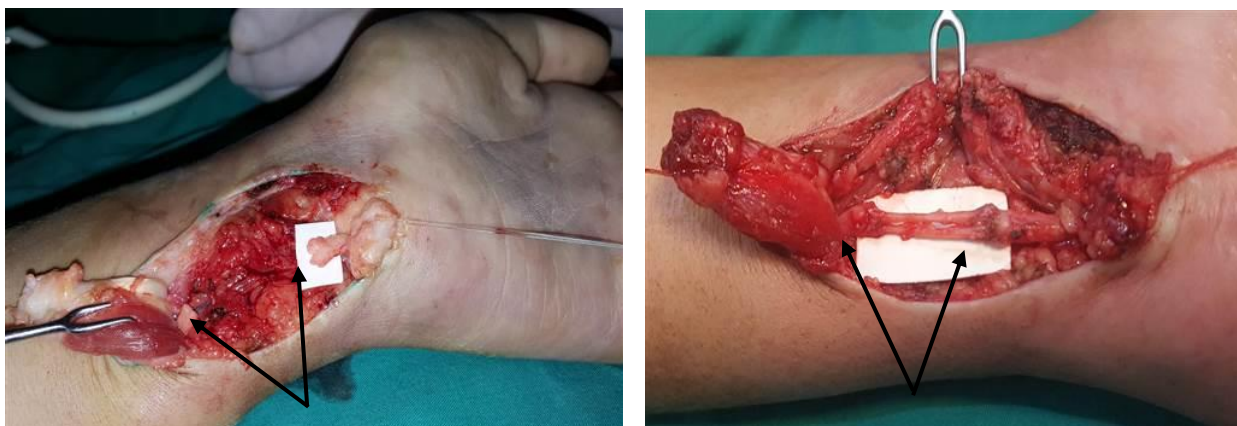

Рисунок 2.2. - Пример повреждения на уровне I зоны. Дефект локтевого нерва на уровне дистальной трети правого предплечья (слева); аутоневральная пластика локтевого нерва (справа)

Для II зоны уровень пересечения проходит на уровне деления ствола нерва на терминальные ветви: для срединного ствола в месте нахождения карпального канала, для локтевого нерва – на уровне или непосредственной близости канала Гийона, для лучевого нерва – от уровня отхождения в непосредственной близости и на уровне канала под мышцей супинатора. В данную подгруппу вошли 66 (51,2%) больных (рисунок 2.3).

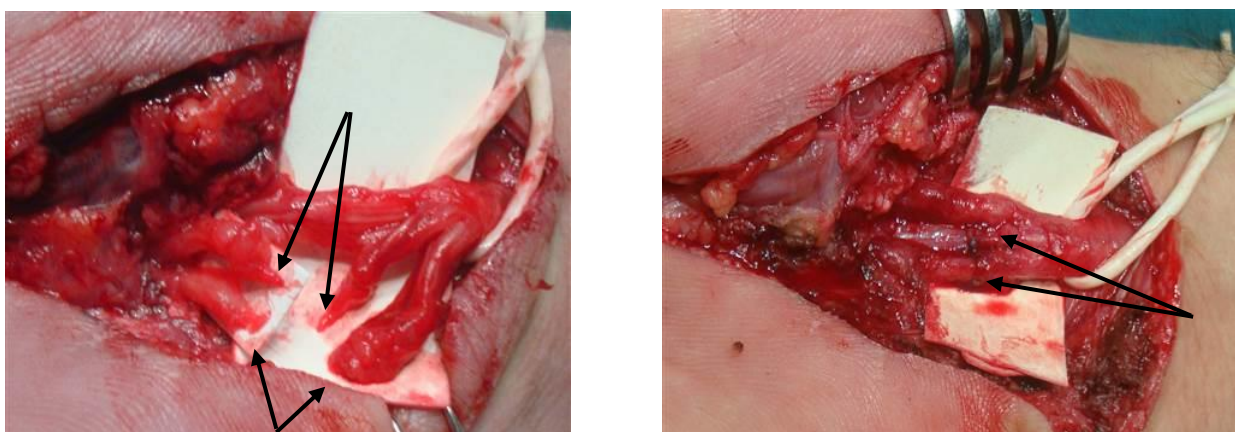


Рисунок 2.3. - Пример повреждения нерва на уровне II зоны. Пересечение общепальцевых ветвей II-III и III-IV пальцев (слева); шов «конец в конец» обоих общепальцевых нервов (справа)

Зона III – для срединного и локтевого нервов повреждения локализируются на уровне отдельных конечных ветвей дистальнее карпального канала и канала

Гийона и, как правило, повреждаются отдельные конечные ветви: поверхностная ветвь локтевого нерва, общепальцевые, пальцевые нервы (рисунок 2.4). Для лучевого нерва повреждения локализуются на уровне дистальнее деления глубокой ветви лучевого нерва на ветви и формирования заднего межкостного нерва. С подобными повреждениями поступило 24 (18,6%) больных.

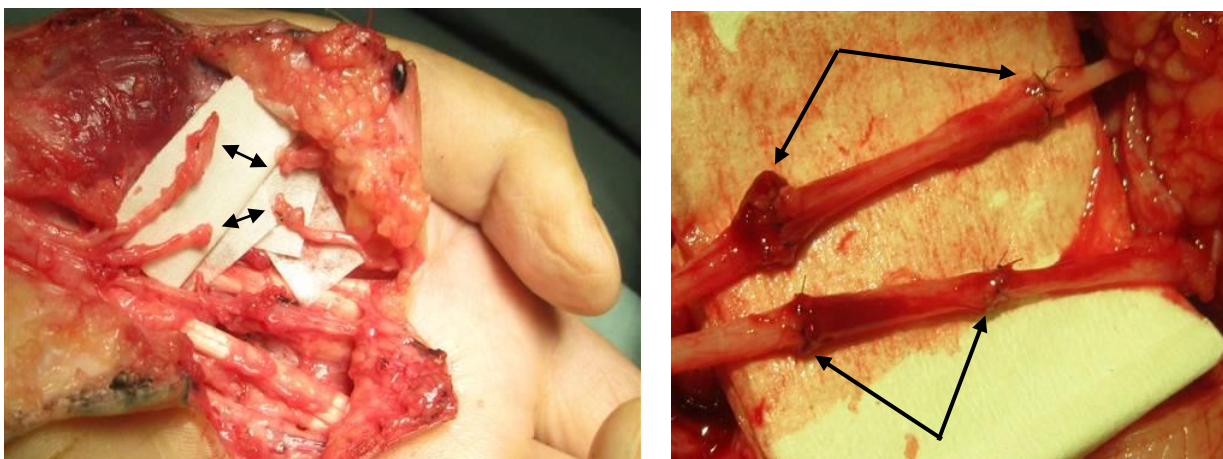


Рисунок 2.4. - Пример повреждения нерва на уровне III зоны. Пересечение собственных пальцевых нервов I и лучевой порции II пальца (слева), аутоневральная пластика общепальцевых нервов

Приведенная клинико-топографическая классификация повреждений для данного исследования является ключевой для изложения последующей статистики (глава 3, таблица 8), выбора показаний и оптимального способа реконструкции и сравнения клинических групп между собой по полученным функциональным результатам.

Таким образом, материал данного исследования представлен 109 пациентами (129 нервных стволов) с дистальным уровнем перерыва, которые в свою очередь подразделены на 3 клинические группы: экстренный шов нерва, плановый (отсроченный шов) нерва и аутоневральная пластика.

В качестве пластического материала при выполнении аутоневральной пластики были использованы трансплантаты икроножного нерва (30 больных) и трансплантаты локтевого нервов (4 случая).

Для забора трансплантата икроножного нерва отдельным разрезом позади и ниже области латеральной лодыжки разрезом длиной 3-4 см обнажался

основной ствол икроножного нерва и брался на тесемку. Затем по ходу его расположения в подкожном тоннеле выполнялось выделение трансплантата в проксимальном направлении. Трансплантат вначале пересекался в дистальном сегменте после его обнажения. Затем через каждые 8-10 см по ходу расположения, трансплантат извлекался наружу через отдельные насечки по 2-3 см, выполненных в косом направлении. В зависимости от размера дефекта донорского нерва и его диаметра выделялся трансплантат нужной длины. Для пластики срединного нерва в зависимости от диаметра икроножного нерва использовали 3-4 трансплантата, а для локтевого 2 трансплантата. Максимальная длина трансплантата икроножного нерва, пригодная для пластики составляла около 55 см. Как правило, этот ресурс был достаточным, чтобы использовать трансплантат с одной конечности.

Показания к использованию трансплантата локтевого нерва были ограничены и были использованы лишь в 4-х клинических случаях (11,8%) при одномоментных повреждениях срединного и локтевого нервов и в случаях поступления больных в запущенные сроки (см. таблицу 2.4). Целиком ствол локтевого нерва был использован в 3-х случаях для пластики срединного нерва. В 1-м случае использована была только двигательная порция локтевого нерва для пластики коротких дефектов срединного нерва и чувствительной ветви локтевого нерва. Во всех 4-х наблюдениях показаниями реконструкции только чувствительности была необратимая атрофия собственных мышц кисти в запущенные сроки поступления.

Дистальные повреждения нервов были подразделены на 3 зоны: до деления на конечные ветви, на уровне разветвления и перерыв отдельных чувствительных и/или двигательных ветвей. По видам поврежденного нерва срединный нерв был поврежден в половине случаев, локтевой в 1/3 случаев, лучевой нерв в 1/6 случаев. По статистике около половины пациентов были дети, чаще травме была подвержена правая рука, частота ранений среди лиц мужского пола в 4 раза происходила чаще. Среди этиологических причин в экстренном порядке преобладали ранения острым предметом, чаще стеклом.

Повреждения нервов, сопровождающиеся дефектами, были оперированы в плановом порядке.

2.2. Методы исследования. Клинические методы, фотодокументация и интраоперационная диагностика

В данном труде применялись количественные характеристики, внедрённые Британским советом медицинских исследований (Seddon, 1972) представленные в таблице 2.8, которые актуальны по настоящее время.

Таблица 2.8. - Количественные характеристики степени восстановления функций верхних конечностей

Степень изменений	Описание оценки степени восстановления утраченных функций
Оценка восстановления двигательной функции	
M0	Нет сокращений
M1	Восстановление сокращений в проксимальных мышцах
M2	Восстановление сокращений в проксимальных и дистальных мышцах
M3	Восстановление сокращений в дистальных мышцах до той степени, достаточно сильные для преодоления силы тяжести
M4	То же что степень M3 и, вдобавок, все синергисты и независимые движения возможны.
M5	Полное восстановление
Оценка восстановления чувствительной функции	
S0	Отсутствие чувствительности в автономной зоне иннервации нерва
S1	Восстановление глубокой кожной чувствительности в пределах автономной зоны иннервации нерва
S2	Восстановление легкой степени поверхностной кожной болевой чувствительности в пределах автономной зоны иннервации нерва
S3	Восстановление поверхностной болевой и тактильной чувствительности по всей автономной зоне иннервации нерва, с отсутствием предыдущей гиперчувствительности
S3+	Восстановление чувствительности до степени S3, а также дополнительно дискриминационной в пределах автономной зоны (7-15 мм)
S4	Полное восстановление чувствительности (дискриминационная чувствительность 2-6 мм)

За удовлетворительные результаты были приняты восстановления движений до степени M3 (восстановление сокращений до той степени, достаточной силы для преодоления силы тяжести) и чувствительности до степени S3 (восстановление поверхностной болевой и тактильной чувствительности по всей автономной зоны иннервации нерва). Это

применительно к кисти слабого восстановления или улучшения грубых захватов кисти. Атрофия мышц возвышения тенара и гипотенара остаются.

Хорошие результаты – движения до степени M4 (появление движений с преодолением сопротивления) и чувствительности до степени S3+ (появление дискриминационной чувствительности в пределах автономной зоны 7-15 мм). Это соответствует улучшению грубых и тонких захватов кисти и пальцев, но остаётся лёгкая гипотрофия мышц тенара/гипотенара.

Отличные результаты – M5 (полное восстановление движений достаточной силы) и чувствительности S4 (полное восстановление чувствительности (дискриминационная чувствительность 2-6 мм). Это соответствует полному восстановлению грубых и тонких захватов кисти и пальцев с исчезновением гипотрофии.

Описанные методы исследования применялись всем 109 лицам, участвовавшим в исследовании, в том числе интраоперационно, а также в ходе реабилитации.

Фотодокументация была неотъемлемой частью объективности исследования, ее значимость заключалась в демонстрации возвращения ранее утраченной двигательной функции пальцев кисти после реконструктивной операции.

Всем больным после ревизии и установления анатомии повреждения выполнялись операционные снимки.

Обязательным элементом было измерение истинного диастаза при помощи стерильной линейки. За истинный диастаз принимали расстояние между дистальным и проксимальным культями нервов после иссечения невromы/фибromы и легкого их удерживания на поверхности измерительной линейки. При этом изучалось и по возможности выполнялось фотографирование внутрипучкового строения дистальных и проксимальных концов нервов.

Интраоперационная документация включает в себя измерение истинного диастаза между концами нервов, фотографирование основных этапов операции,

электродиагностику нервных стволов для поиска отдельных двигательных ветвей, полное описание/протоколирование данных, обнаруженных при тщательной ревизии зоны повреждения.

Для получения вызванных потенциалов во время операции был использован электростимулятор (Расе Т10, производства Российской Федерации). Во время процедуры нервный ствол раздражали стерильными электродами, величина подаваемого тока регулировалась в пределах 0-9 вольт с частотой 60-120 Гц. Раздражая нервный ствол во время операции, можно дать визуальную оценку сокращения иннервируемого исследуемого нерва мышц конечности. Это дает возможность выявить и сохранить двигательные пучки в невrome при неполном перерыве, отыскать необходимую двигательную нервную веточку для пересадки функционирующей мышцы.

Данный метод исследования рутинно был использован всем больным, охваченным в данной работе, и результаты последовательно изложены в последующих подразделах.

Эффективность лечения повреждений периферических нервов верхней конечности напрямую зависит от своевременной и точной диагностики. Для этого использовались электронейрография и магнитно-резонансная томография.

2.2.1. Электронейромиография. В качестве инструментальных тестов для качественной и количественной оценки отдаленных результатов реконструкции нервов был использован комплекс электронейромиографических данных, показатели термометрии, дискриминационной чувствительности и доплерометрия для изучения проходимости восстановленных сосудов.

Для проведения электронейромиографии был использован немецкий аппарат Neuro Screen (Тоennies). С целью получения точной количественной информации применялась методика стимуляционной электронейромиографии с подсчетом амплитуды вызванных потенциалов, латентного периода вызванных М-ответов, скорости проведения нервных импульсов и % восстановления

двигательных единиц. Исследования проводились каждому пациенту, данные тщательно вводились в Эксел таблицы для статистического анализа.

Для оценки состояния нервно-мышечного аппарата при денервации и в реиннервационном периоде пользовались исключительно накожными электродами. Их использование более предпочтительно в связи с регистрацией суммарных биоэлектрических потенциалов со всех двигательных единиц, находящихся под электродами. Для этой цели пользовались стандартными биполярными электродами с регулируемым межэлектродным расстоянием. Один конец отводящего электрода располагали над сухожильной частью мышцы, другой над брюшком мышцы. При тестировании локтевого нерва вызванные мышечные потенциалы регистрировали с мышц гипотенара, короткого сгибателя большого пальца и первой тыльной межпястной мышцы, при исследовании срединного - над возвышением тенара, а для лучевого нерва – мышцы общего разгибателя длинных пальцев или брюшка разгибателя большого пальца.

Скорость проведения возбуждения по исследуемому нерву рассчитывали по формуле:

$$U = L / (\text{ЛП1} - \text{ЛП2}), \text{ где:}$$

U – Скорость проведения импульса по исследуемому нерву (м/с);

L – Расстояние между дистальной и проксимальной точками стимуляции (м);

ЛП1 – латентный период в проксимальной точке стимуляции (мс);

ЛП2 – латентный период в дистальной точке стимуляции.

Отношение максимальной амплитуды вызванных потенциалов на стороне повреждения по отношению к здоровой в % даёт представление о потере двигательных единиц. Эта величина является количественным показателем степени повреждения двигательных волокон при неполном перерыве и даёт количественную характеристику реиннервационного периода.

Возможности метода увеличиваются при введении электромиографического устройства для одновременной регистрации возникающих биопотенциалов с исследуемых мышц и нервов. Основным

дифференциально-диагностическим признаком неполного перерыва от регенерации нерва является величина латентного периода, который при неполном перерыве практически не меняется, тогда как при регенерации нерва отмечается значительное увеличение величины латентного периода порою в два раза и более.

Данный метод исследования рутинно был использован всем больным, охваченных в работе и результаты последовательно изложены в последующих подразделах. Игольчатая миография не применялась в данной работе.

2.2.2. Электротермометрия. Для проведения термометрии был применен электротермометр ТПЗМ-1. Для проведения теста соблюдались стандартные условия с обеспечением соответствующих требований. Накожные температурные датчики располагали на подушечках пальцев в автономных зонах иннервации срединного, лучевого или локтевого нервов для исключения искажений, вызванных перекрестной иннервацией. Процедура выполнялась в условиях отделения восстановительной хирургии РНЦССХ, к.м.н. Карим-заде, Г.Д. Измерение температуры выполняли в специальном помещении при температуре окружающего воздуха не ниже 22 градусов. Длительность измерения одной области не меньше 1 минуты. Показатели температуры на стороне повреждения сравнивали с данными контралатеральной стороны и высчитывали градиент температуры. Электротермометрия является простым и информативным тестом, косвенно отражает трофическое состояние измеряемой поверхности в числовом выражении.

Данный метод исследования рутинно был использован всем больным, охваченным в данной работе и результаты последовательно изложены в последнем разделе.

2.2.3. Допплерография, ультразвуковое исследование. Для доплерографии пользовались устройством СП-100, фирмы MEDATA (производства Швеции). С учетом малого диаметра сосудов на дистальном уровне ограничивались датчиком с частотой излучения 5 МГц, которые располагали под углом 45 градусов к оси прохождения сосуда. Кровоток

исследовался над лучевой и локтевой артериями на уровне $n/3$ предплечья и по проекции повреждённой локтевой артерии. При тщательном выполнении исследования ультразвуковая доплерография может служить альтернативой ангиографии. По литературным данным возможна диагностика повреждений нервов при помощи современных ультразвуковых приборов и специальных датчиков с частотой сканирования 5-12 МГц.

Поскольку клиническая диагностика не вызывала особого затруднения, данные УЗИ и доплерографического исследования лишь дополняли клинические данные. Эти данные не подвергались количественному анализу. Доплерографическое исследование выполнялось в лечебно-диагностическом отделении РНЦССХ д.м.н., профессором Султановым Д.Д.

2.2.4. Магнитно-резонансная томография. Дополнительно были изучены возможности магнитно-резонансной томографии (1,5 Тесла). Метод был использован в 7 случаях. Исследование выполнялась в условиях ГУ Национальный медицинский центр Республики Таджикистан - «Шифобахш» Ахмедовой М.Х.

Поскольку клиническая диагностика полного анатомического перерыва нервов верхней конечностей проста, магнитно-резонансная томография (РНЦСС) с целью дифференциальной диагностики проводились редко.

Данные УЗИ и доплерографического исследования лишь дополняли клинические данные. Эти данные не подвергались количественному анализу.

2.3. Статистические методы, использованные при обработке цифрового материала

Статистическую обработку результатов выполняли в среде R version 4.5.2 (R Core Team, R Foundation for Statistical Computing, Vienna, Austria, 2025). Для количественных показателей предварительно оценивали характер распределения с использованием критериев Шапиро–Уилка и Колмогорова–Смирнова. Учитывая преимущественно ненормальное распределение и порядковый характер части исходов, количественные данные представляли в виде медианы и межквартильного размаха $Me [Q1–Q3]$. Межгрупповые

сравнения независимых количественных показателей проводили с использованием U-критерия Манна–Уитни (для двух групп) и H-критерия Краскела–Уоллиса (для трёх и более групп); при статистически значимом результате Краскела–Уоллиса выполняли пост-хок попарные сравнения с коррекцией множественности (Holm). Для сравнения зависимых (парных) количественных показателей применяли критерий Вилкоксона. Качественные данные представляли в виде абсолютных значений (n) и процентных долей (%); для межгруппового сравнения частот использовали критерий χ^2 Пирсона (при необходимости - с поправкой Йетса), при малых ожидаемых частотах - точный критерий Фишера; для парных качественных признаков в динамике - критерий Мак-Немара. Для таблиц сопряжённости при наличии малых чисел в ячейках дополнительно применяли χ^2 -критерий с Монте-Карло (перестановочное моделирование). Во всех случаях различия считали статистически значимыми при уровне $p < 0,05$.

ГЛАВА 3. Особенности микрохирургической реконструкции дистальных повреждений нервных стволов

В данном разделе изложены результаты интраоперационных наблюдений с акцентом на особенности, характерные для каждой клинической группы: экстренный шов нерва, отсроченный шов и аутоневральная пластика. При формировании анастомоза нерва были соблюдены основные принципы: прецизионная техника оперирования, отсутствие натяжения и отсутствие осевой ротации нерва. Техника формирования микрохирургического анастомоза нерва не отличалась от общепринятых методик. Для больных I-й группы (экстренные повреждения) реконструкция нервных стволов выполнялась по методу «конец в конец». При плановой реконструкции методом выбора была аутоневральная пластика.

В таблице 3.1 представлено распределение пациентов по зонам повреждений (по числу повреждённых нервных стволов).

Таблица 3.1. - Распределение пациентов по зонам повреждений

Клиническая группа	Кол-во больных (нервов)	Нервы	Зоны			Всего (в %)
			I	II	III	
I группа (экстренный шов)	47 (57)	сред.	7	14	5	26
		локт.	6	9	8	23
		лучевой	1	3	4	8
Всего			14	26	17	57
II группа (отсроченный шов)	28 (34)	сред.	9	7	1	17
		локт.	6	6	1	13
		лучевой	0	2	2	4
Всего			15	15	4	34
III группа (аутоневральная пластика)	34 (38)	сред.	5	14	1	20
		локт.	4	3	-	7
		лучевой	1	8	2	11
Всего			10	25	3	38
Всего	109 (129)		39	66	24	129
Всего в %			30,2%	51,2%	18,6%	100%
Итоговая статистика (p-value): зона повреждения (I/II/III), распределение НС			Сравнение: I, II и III клинические группы (3x3)			0,015

Примечание: p – статистическая значимость различий распределения НС по зонам между клиническими группами (критерий χ^2 Пирсона, таблица 3x3)

В целом 39 (30,2%) НС приходились на I зону, 66 (51,2%) - на II зону и 24 (18,6%) - на III зону. Таким образом, около трети повреждений локализовались в I зоне, более половины - во II зоне и около одной пятой - в III зоне.

Распределение НС по зонам статистически значимо различалось между клиническими группами (χ^2 Пирсона, $p=0,015$).

Разработанная классификация разделения дистальных пересечений срединного, локтевого и лучевого нервов на отдельные топографо-анатомические зоны позволила дифференцированно подойти к каждому клиническому случаю, выполнить полноценную ревизию и в зависимости от размера дефекта между концами выбрать правильный метод реконструкции.

3.1. Экстренный шов нерва

В экстренном порядке были оперированы 47 пациентов с повреждениями 57 нервных стволов (срединный нерв – 26, локтевой – 23 и лучевой – 8), на уровне I зоны 14 нервных стволов, II зоны – 26, III зоны – 17 нервных стволов.

Поскольку зачастую повреждение периферических нервов сочеталось с повреждением магистральных артерий и сухожильно-мышечных структур, на первый план выступало кровотечение, что вынуждало к принятию экстренных мер. В экстренных условиях восстановление периферических нервов выполнялось одноэтапно вместе с восстановлением одновременно поврежденных артерий, сухожилий и мышц.

При выполнении восстановительного этапа вначале сшивались концы одноименных мышц и сухожилий, затем выполнялось восстановление магистральной артерии, впоследствии – реконструкция нерва. Такая последовательность была отработана на основании многолетней практики и была обоснована тем, что восстановленный сухожильно-мышечный каркас обеспечивал стабильность культей сосудисто-нервного пучка. Кроме этого, восстановление артерии перед реконструкцией нерва позволяло проводить контроль проходимости артерии. Это позволяло вовремя обнаружить тромбоз артерии и заново переложить анастомоз, что не представляет технических трудностей.

При восстановлении одной из парных артерий из-за компенсаторного расширения другой имеется тенденция к спазму и последующему тромбозу. Данное обстоятельство легко устранялось путем использования

дополнительных мер: местное применение спазмолитиков, интраоперационный контроль и своевременное наложение повторного анастомоза в случае тромбоза и т.д.

На рисунке 3.1, показано восстановление локтевой артерии атравматической нитью 8/0, затем выделением и идентификацией отдельных пучков локтевого нерва. Реконструкция сосудисто-нервного пучка выполнена в такой последовательности: локтевая артерия, группа фасцикул, формирующая двигательную ветвь, чувствительная порция локтевого нерва.

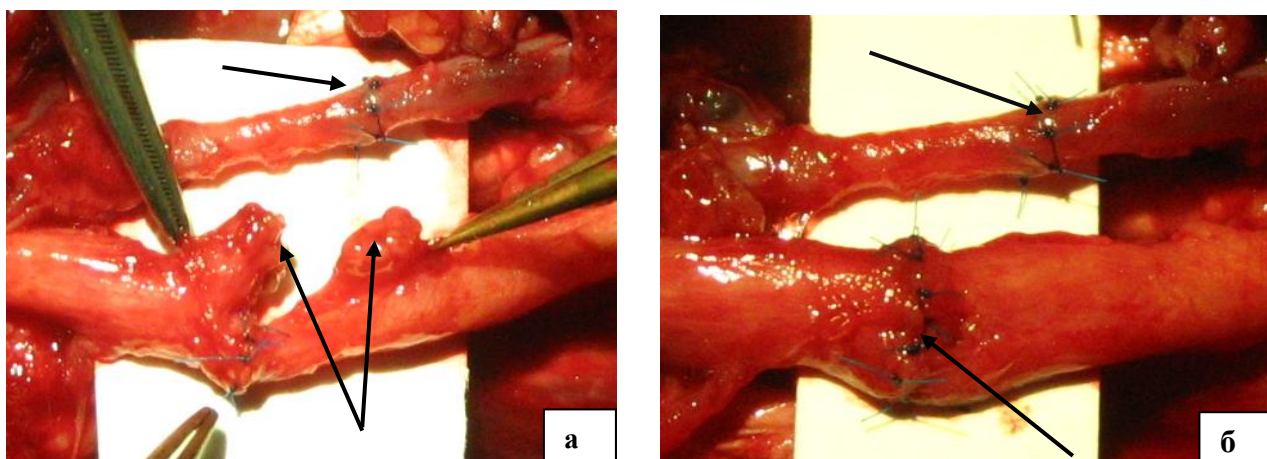


Рисунок 3.1. - Реконструкция сосудисто-нервного пучка в экстренном порядке: а) локтевая артерия восстановлена, затем группа фасцикул, формирующие двигательную ветвь локтевого нерва, культя сенсорных фасцикул подготовлены для восстановления; б) вид локтевого сосудисто-нервного пучка после восстановления по типу «конец в конец»

Использование электростимулятора позволяет подтвердить локализацию группы пучков, формирующие моторную ветвь, которая приблизительно составляет 1/3 поперечного среза и расположена в тыльно-боковом (dorsal lateral) секторе. Остальные 2/3 поперечного среза занимают 2 пучка, формирующие на уровне деления на конечные ветви пальцевые нервы к IV межпальцевому промежутку и ветвь, идущая к локтевому краю мизинца. На правом рисунке эти обе группы фасцикулы также восстановлены по типу «конец в конец». Электростимулятор имеет смысл применять только в экстренном порядке, в связи с тем, что дистальная культя нерва способна отвечать на электрические импульсы.

Особое значение в экстренной реконструкции периферических нервов придавалось тщательной оценке состояния нервных культей. В условиях острой травмы наблюдались выраженные изменения тканей, обусловленные механическим повреждением, ишемией и реактивным отёком, что усложняло визуализацию фасцикулярной структуры нерва. Несмотря на это, при использовании операционного микроскопа и микрохирургического инструментария в большинстве случаев удавалось достичь адекватного сопоставления фасцикул с минимальной травматизацией эпинеурия.

Важным техническим моментом являлось исключение натяжения в зоне анастомоза. При наличии диастаза между культями нерва проводилась мобилизация проксимального и дистального сегментов с сохранением питающих сосудов. В тех случаях, когда после мобилизации сохранялось натяжение, выполняли сгибание конечности в функционально выгодном положении, что позволяло выполнить эпинеуральный или эпиперинеуральный шов без дополнительного травмирования нервной ткани.

Шов нерва выполнялся атравматическими монофиламентными нитями 8/0–9/0 с наложением 3–6 узловых швов в зависимости от диаметра нервного ствола. Основным принципом являлось точное сопоставление эпинеурия без инвагинации фасцикул и без чрезмерного сдавления ткани. В ряде случаев использовалась комбинированная техника с наложением ориентирующих эпинеуральных швов и последующей фасцикулярной адаптацией наиболее функционально значимых пучков, прежде всего моторных.

Результаты экстренного восстановления в значительной степени зависели от уровня повреждения. Так, при травмах в I и II зонах создавались более благоприятные условия для регенерации, что объяснялось отсутствием дефекта и лучшей сохранностью микроциркуляторного русла. Повреждения в III зоне требовали тщательности ревизии для нахлждения дистальных культей поврежденного нерва.

После завершения реконструкции сосудисто-нервного пучка выполнялся обязательный контроль гемостаза и жизнеспособности тканей. Пульсация

восстановленной артерии, адекватное капиллярное наполнение и отсутствие признаков венозного застоя расценивались как критерии успешности сосудистого этапа. Только после этого рана послойно ушивалась с обязательным дренированием даже при минимальных повреждения мягких тканей.

Послеоперационное ведение пациентов, перенёвших экстренный шов нерва, имело принципиальное значение для исхода лечения. В раннем послеоперационном периоде применялась иммобилизация конечности в функционально выгодном положении сроком от 2 до 3 недель, что способствовало снижению натяжения в зоне анастомоза и профилактике вторичной травматизации. Параллельно проводилась медикаментозная терапия, включавшая анальгетики, сосудистые препараты, антиагреганты и средства, улучшающие микроциркуляцию.

С целью профилактики ишемических и тромботических осложнений у пациентов с реконструкцией магистральных артерий применялся динамический клинический контроль, включавший оценку кожной температуры, цвета и чувствительности дистальных отделов конечности. При подозрении на нарушение кровотока незамедлительно проводилось инструментальное обследование и, при необходимости, ревизия анастомоза.

Функциональное восстановление после экстренного шва нерва должно быть этапным с постепенным увеличением объема движений ниже зоны повреждения. В ранние сроки отмечалось отсутствие активных движений и чувствительности в зоне иннервации повреждённого нерва. Первые признаки регенерации, по данным клинического осмотра и электрофизиологических исследований, с учетом дистального уровня, регистрировались в среднем через 3–4 месяца после операции и зависели от возраста пациента, уровня повреждения и характера сопутствующей травмы.

Таким образом, экстренный шов периферического нерва при сочетанных повреждениях верхней конечности является своевременным вмешательством, позволяющим создать анатомическую основу для последующей регенерации.

Своевременное одноэтапное восстановление нерва с реконструкцией сосудов и сухожилий способствует избежать вторичные вмешательства и создает лучшие предпосылки для получения оптимальных функциональных результатов лечения.

Анализ клинических наблюдений показал, что процессы регенерации периферических нервов после экстренного шва имеют ряд особенностей, обусловленных тяжестью первичной травмы и выраженностью местных тканевых изменений. В условиях острого повреждения регенерация нередко протекала на фоне рубцовых изменений, что могло приводить к формированию нейропатической боли и частичному нарушению проводимости.

Важным фактором, влияющим на восстановление функции, являлась точность сопоставления фасцикулярных структур. Даже при выполнении эпиневрального шва без выраженной фасцикулярной ориентации отмечалась тенденция к более медленному восстановлению чувствительности и моторики по сравнению с теми случаями, где удавалось идентифицировать и адаптировать функционально значимые пучки.

Возраст пациентов также оказывал существенное влияние на темпы регенерации. У лиц молодого возраста восстановление функции происходило быстрее и в большем объёме, тогда как у пациентов старшей возрастной группы отмечалось замедление регенеративных процессов и более частое формирование остаточных неврологических дефицитов.

Немаловажную роль играло и качество послеоперационной реабилитации. Раннее подключение лечебной физкультуры, физиотерапевтических методик и нейротропной медикаментозной терапии способствовало ускорению функционального восстановления и снижению риска контрактур и трофических нарушений.

Несмотря на соблюдение микрохирургических принципов, в ряде случаев наблюдались осложнения, связанные как с тяжестью первичного повреждения, так и с особенностями экстренного вмешательства. К наиболее частым осложнениям относились отёк мягких тканей, нарушение микроциркуляции,

формирование грубого рубца в области анастомоза и замедленная регенерация нервных волокон.

Профилактика осложнений основывалась на комплексном подходе, включавшем щадящую хирургическую технику, адекватную иммобилизацию, медикаментозную поддержку и динамическое наблюдение в послеоперационном периоде. Особое внимание уделялось предупреждению инфекционных осложнений, поскольку воспалительный процесс в зоне реконструкции существенно ухудшает прогноз восстановления нерва.

Экстренный шов периферических нервов при сочетанных повреждениях верхней конечности является обоснованным и эффективным методом лечения при условии строгого соблюдения микрохирургической техники и рациональной последовательности восстановительных этапов. Одноэтапная реконструкция нерва с восстановлением сосудов и сухожилий создаёт оптимальные условия для регенерации и последующего функционального восстановления конечности.

3.2. Отсроченная реконструкция нерва

3.2.1. Плановый шов нерва

Как было указано выше, изучение пучкового строения на поперечном срезе позволяет безошибочно сопоставлять концы нервов для наложения качественного внутреннего эпинеурального шва. При этом фактор натяжения является частой сопутствующей проблемой, игнорирование которым приводит к неминуемой потере количества регенерирующих аксонов.

После резекции проксимальной невromы и дистальной фибромы до получения зернистости тщательно изучается пучковое строение, как на проксимальной, так и на дистальной культях пересеченного нерва. Дополнительная препаровка концов нервов помогает найти отдельные пучки, которые формируют самостоятельные ветви на уровне конечного разветвления. Для локтевого нерва ниже уровня отхождения тыльной ветви, как правило, дифференцируются 2 пучковые группы, для срединного нерва – 4 пучковые

группы, для лучевого нерва – особой дифференциации нет, и он представлен только двигательными фасцикулами.

Независимо от способа реконструкции (шов нерва «конец в конец» или аутоневральная пластика) в связи с особенностями расположения пучковых групп на поперечных срезах срединного, локтевого и лучевого нерва нами предложен дифференцированный подход. При повреждениях на уровне I зоны культы нервов сопоставлялись зеркально друг к другу во избежание ротационного смещения фасцикул. При пересечениях на уровне II зоны необходимо четко дифференцировать пучковые группы на проксимальной культте и после нахождения одноименных концов нервов восстановить с учетом топографии пучкового строения. При пересечениях на уровне III зоны реконструкции подвергаются отдельные конечные ветви нервов.

При сшивании срединного нерва в связи с тесным прилеганием внутреннего и наружного эпинеурия распучковывание культей нерва предпочтительно на протяжении 4-5 мм (рисунок 3.2).

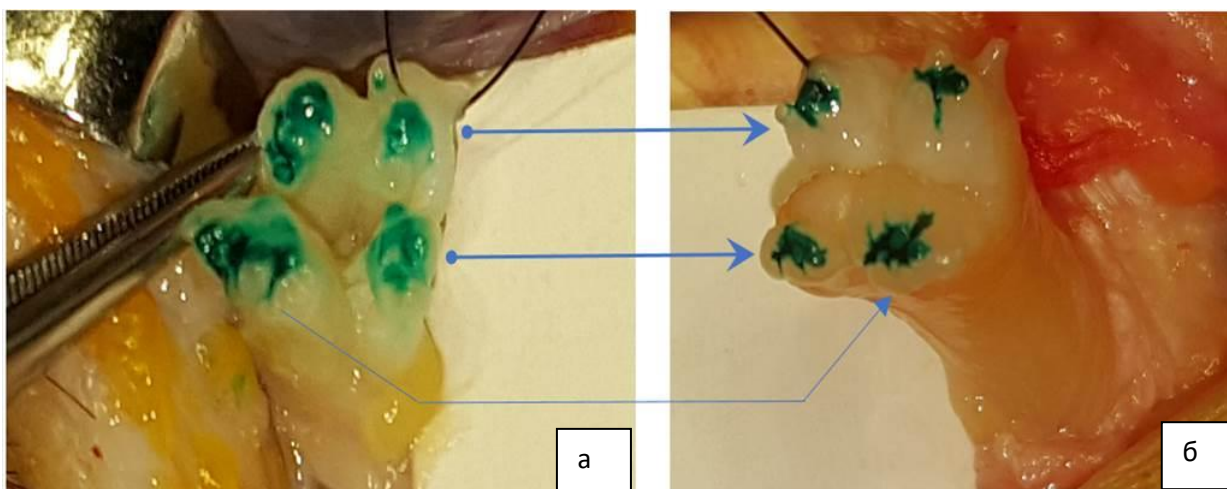


Рисунок 3.2. - Слегка распучкованный проксимальный (а) и дистальный концы (б) срединного нерва на дистальном уровне (карпальный канал) с четкой дифференциацией на 4 пучковые группы. Стрелками показаны идентичные фасцикулы, которые должны быть соединены друг с другом по типу «конец в конец» или через аутоневральный трансплантат. Культы нервов для визуализации окрашены раствором бриллиантового зеленого.

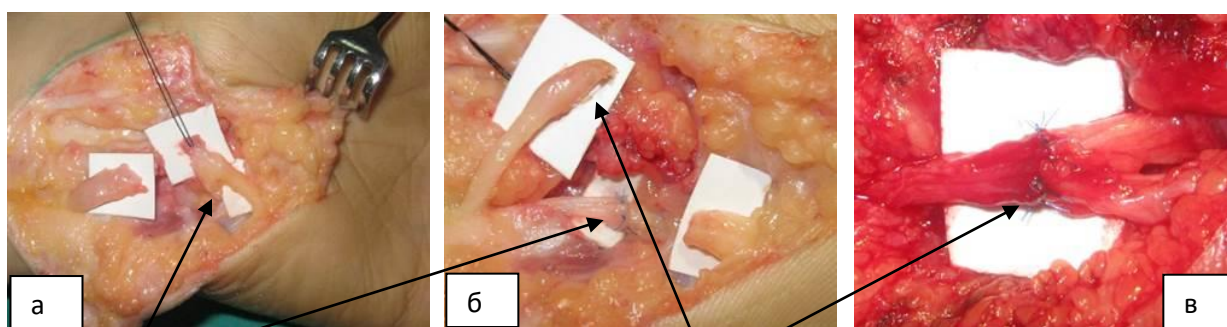
Обращает на себя внимание, что соединительнотканная структура внутреннего эпинеурия, в который одеты отдельные группы пучков, слабо выражены. В составе чувствительных волокон имеются также двигательные

волокна, идущие к мышцам области тенара. В связи с этим во время реконструкции срединного нерва желательно захватывать наружный и внутренний эпиневррий на противоположных культях, тем самым обеспечивая зеркальное сопоставление противоположных культей.

Всего было восстановлено 17 стволов срединного нерва: на уровне I зоны – 9; II зоны – 7 и III зоны - 1 случай.

При сшивании локтевого нерва рассекается наружная эпиневральная оболочка и на протяжении не менее 0,5-1,0 см выделяются двигательный и чувствительный пучки на проксимальной культе нерва. Исходя из нашего многолетнего опыта, для точной идентификации чувствительной и двигательной порции дистальную культю нерва расщепляют на всем протяжении до уровня деления и таким образом получают 2 отдельных пучка нерва. Это позволяет выполнить двигательные и чувствительные порции локтевого нерва отдельно, не захватывая слой наружного эпиневрия.

Раздельная реконструкция указанных пучков локтевого нерва выполняется как при экстренной, так и при плановой реконструкции: при наложении анастомоза «конец в конец» или выполнении аутоневральной пластики. Данный подход позволяет идеально сопоставлять одноименные пучки нерва.



① - глубокая ветвь ЛН

② - поверхностная ветвь ЛН

**Рисунок 3.3. - Пересечение локтевого нерва на уровне канала Гийона (а).
Выполнена поэтапная раздельная реконструкция глубокой (б) и затем
поверхностной (в) ветвей локтевого нерва**

На рисунке 3.3, приведен пример пересечения локтевого нерва на уровне II зоны в области канала Гийона непосредственно перед делением его на поверхностный и глубокий ветви.

Плановый отсроченный шов локтевого нерва по типу «конец в конец» был выполнен в 13 случаях, из которых в 6 случаев нерв был восстановлен на уровне I зоны, в 6 случаях – II зоны, в 1-м случае – III зоны.

При реконструкции глубокой ветви лучевого нерва необходимо тщательно планировать доступ для нахождения его в толще мышц разгибателей (рисунок 3.4). При этом важно выбрать оптимальный доступ. Для нахождения концов пересеченного нерва вначале производится ревизия дистального конца, а затем – проксимальной культы лучевого нерва.

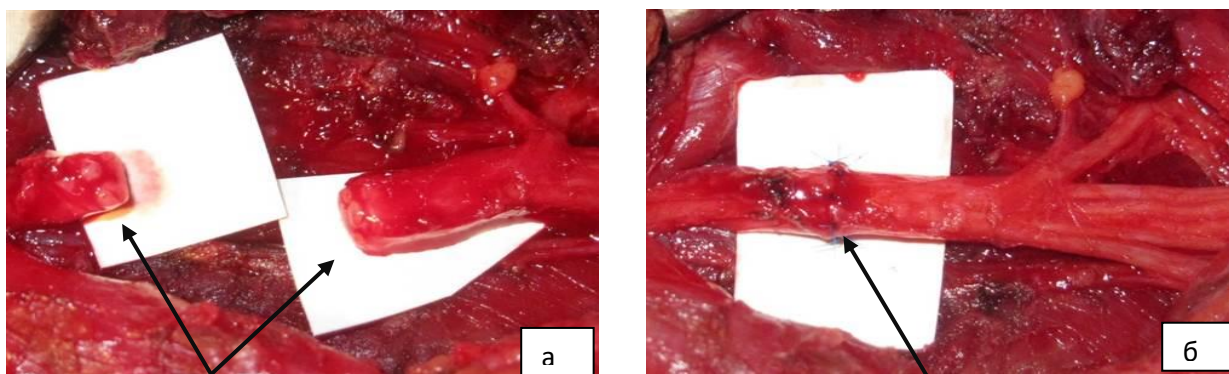


Рисунок 3.4. - Глубокая ветвь лучевого нерва после выхода из-под мышцы супинатора после освежения культей (а); наложения внутреннего эпинеурального шва по типу «конец в конец» (б)

Лучевой нерв по типу «конец в конец» в плановом порядке восстановлен в 4-х из 15 случаев, из которых перерыв на уровне II зоны в 2-х случаях, и в 2-х остальных – на уровне III зоны.

Для правильного наложения отсроченного шва нерва необходимо избегать ошибочную ротацию (правильное сопоставление) и натяжение (правильный выбор оптимального способа реконструкции).

3.2.2. Аутоневральная пластика

Методика аутоневральной пластики основана на разработанной и усовершенствованном нами способе, прототипом которого явилась методика, описанная в работах Н. Millesi.

Разработаны и применены в нашей клинической практике 3 вида модифицированной техники аутоневральной пластики:

1. Способ аутонервной пластики дефектов нервных стволов верхней конечности префабрикованным аутонервным трансплантатом (патент на изобретение № ТЈ 107, заявка № 0700156 от 05.02.2008 г.), применимых для стволовых дефектов, включая I зону повреждений;

2. Способ аутонервной пластики нервов верхней конечности при повреждениях на уровне дистального разветвления, применимых ко II зоне повреждений (патент на изобретение № ТЈ 1029 от 18.10.2019 г.);

3. Способ пластики множественных дефектов нервов верхних конечности при помощи расщеплённого трансплантата локтевого нерва (изобретение № ТЈ 182 № 0800238, заявка 07.10.2008 г.).

Способ аутоневральной пластики стволовых дефектов нервных стволов (I зона). Описываемая тактика предполагает выделение и подготовку трансплантата отдельной бригадой специалистов, в то время как другая бригада подготавливает место внедрение этого трансплантата. После этого проводится проксимальный и дистальный анастомоз нерва с трансплантатом (рисунок 3.5).

К преимуществам этого метода относится не только экономия времени, но и большее качество формирования анастомоза. При этом важно корректное расположение концов трансплантата.

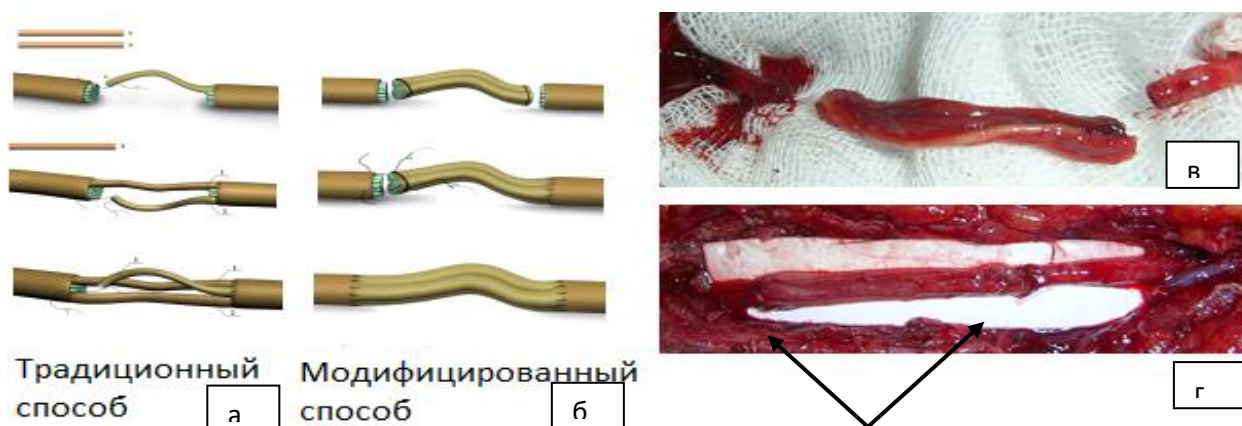


Рисунок 3.5. - Сравнение усовершенствованной аутоневральной пластики (б) по сравнению с классической методикой Н. Millesi (а); интраоперационная картина заготовленного трансплантата нерва (в) с пластикой дефекта нерва (г)

Способ аутоневральной пластики нервов верхней конечности при повреждениях на уровне дистального разветвления (III зона). После ревизии нахождения концов повреждённых нервов и их освежения, отдельная бригада хирургов выполняет забор трансплантата икроножного нерва и на отдельном операционном столике из отдельных отрезков изготавливает единый цельный трансплантат аналогичный недостающего конечного сегмента поврежденного нерва (рисунок 3.6).

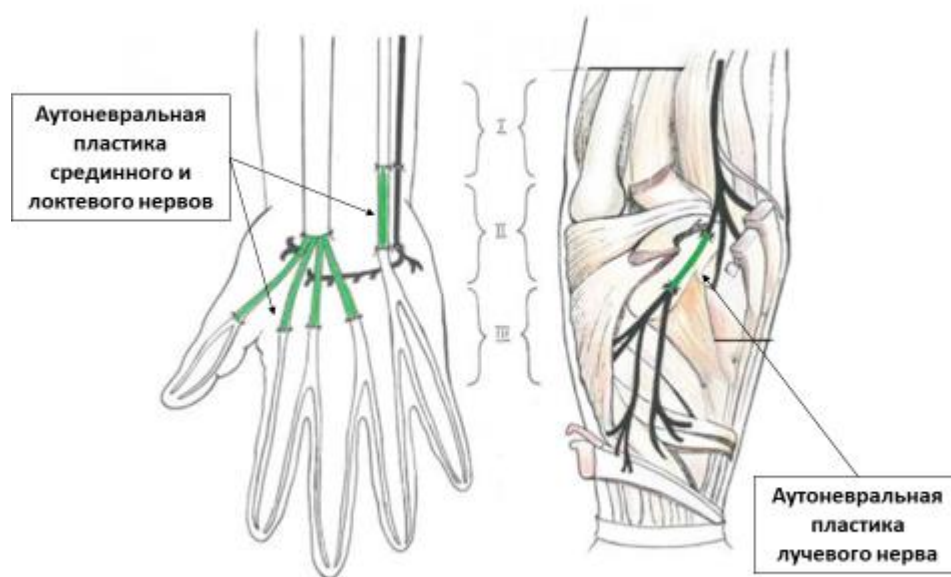


Рисунок 3.6. - Схема аутоневральной пластики дефекта срединного, локтевого и лучевого нервов на уровне разделения на конечные ветви

Проксимальная культя нерва при помощи продольной диссекции распучковывается в соответствии с размером и расположением дистальных культей ветвей нервов на дистальном конце. После подготовки реципиентного ложа выполняется пластика нерва путём кабельного соединения проксимальной группы фасцикул с соответствующими дистальными конечными ветвями через трансплантат.

На рисунках 3.1 – 3.5, приведены интраоперационные фотографии усовершенствованной аутоневральной пластики срединного, локтевого и лучевого нервов на уровне дистального разветвления. Трансплантат в зависимости от вида нерва формируется в виде гусиной лапки, объединённый в

пучок идентичный распучкованной проксимальной культе нерва на проксимальной культе нерва и дистально – отдельных пучков количество и длина которых формируется в зависимости от нахождения дистальных культей каждой ветви.

Аутоневральная пластика срединного нерва (рисунок 3.7) выполнена в 20 случаях, из которых на уровне I зоны – 5 случаев, II зоны – 14 случаев, III зоны – 1 случай.

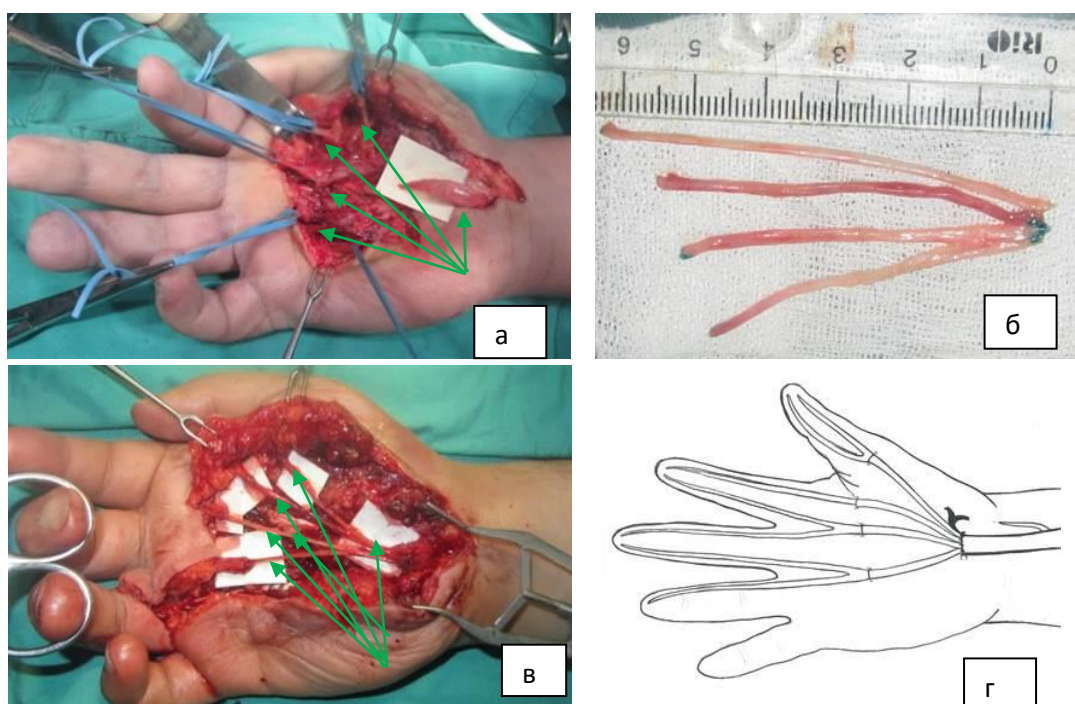


Рисунок 3.7. - Исходная картина: культя срединного нерва на уровне карпального канала, дистальные культы общепальцевых нервов (а); заготовка для замещения дефекта срединного нерва в области разветвления в виде «гусиной лапки» (б); реконструкция дистального сегмента срединного нерва при помощи заготовки аутоневрального трансплантата (в); схематическое сопровождение (г)

Для локтевого нерва идентификация двигательной и чувствительной порций на поперечном срезе проксимальной культи является критически важным для получения функционального результата (рисунок 3.8).

Для дистального конца пересечённого локтевого нерва в затруднительных случаях предпочтительно выполнить диссекцию нерва

дистально и проследить ход прохождения поверхностной и глубокой конечных ветвей до уровня канала Гийона и далее более дистально.

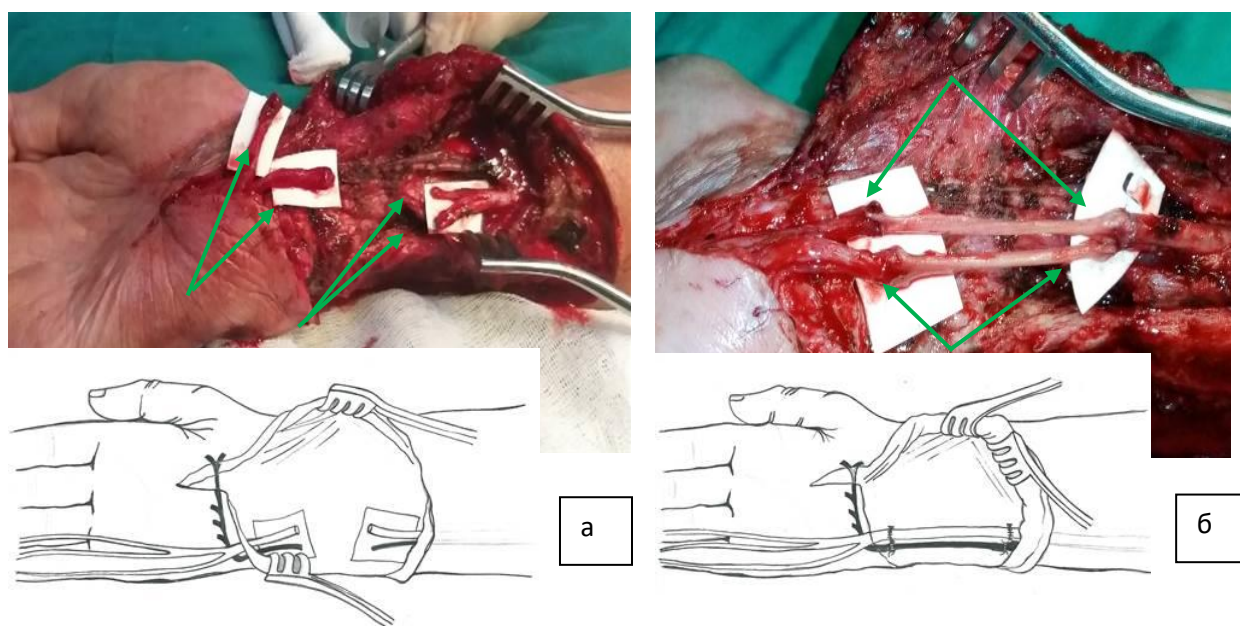


Рисунок 3.8. - Дефект локтевого нерва на уровне I зоны длиной 46 мм.

**После распучкования проксимального и дистального концов (а)
выполнена раздельная аутоневральная пластика глубокой и
поверхностной ветвей локтевого нерва (б)**

Аутоневральная пластика локтевого нерва была выполнена в 7 случаях: на уровне I зоны в 4-х случаях, II зоны – в 3-х случаях.

Глубокая ветвь лучевого нерва проходит по задней поверхности латерального надмыщелка через канал супинатора и имеет постоянную анатомию. Нахождение его отдельных ветвей на уровне II и III зон требует особых навыков в топографической анатомии области разветвления во избежание случайного повреждения и нахождения каждой отдельной мышечной ветви (рисунок 3.9).

Аутоневральная пластика глубокой ветви лучевого нерва была выполнена в 11 случаях: на уровне I зоны – в 1-м случае, II зоны – 8 случаев, III зоны – 2 случая.

При выполнении аутоневральной пластики в качестве донорского материала, как правило, используется икроножный нерв. Икроножный нерв считается золотым стандартом использования в качестве донорского

трансплантата. Он имеет значительный диаметр, его забор не сопровождается значимыми потерями чувствительности.

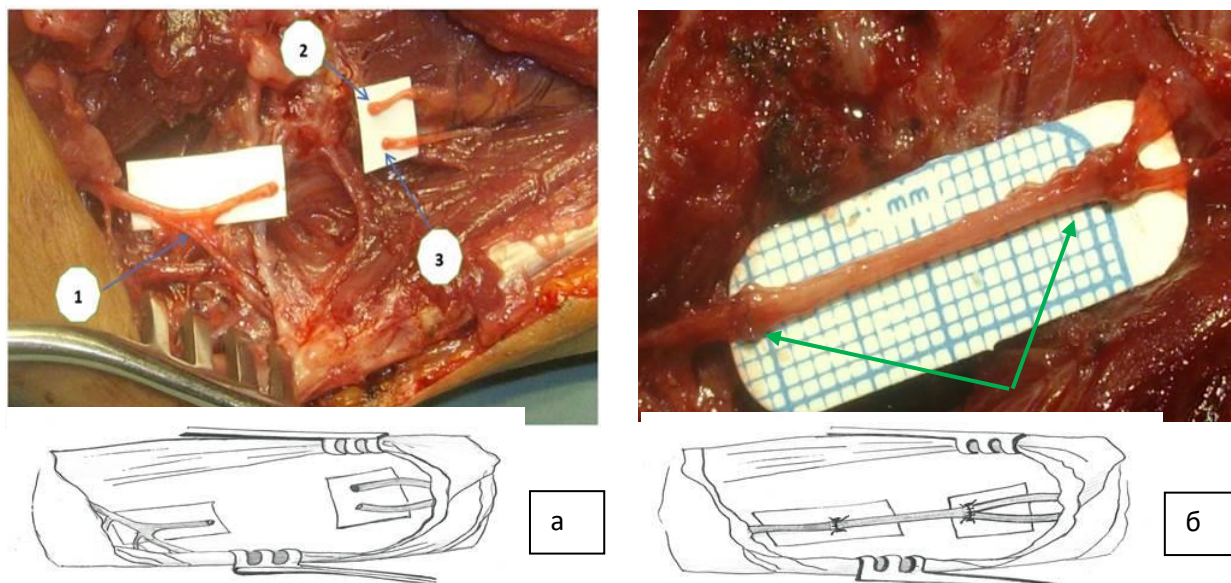


Рисунок 3.9. - Дифференциация пучковых групп при дистальных повреждениях лучевого нерва на уровне II зоны с переходом на III зону: 1- ветвь, идущая к локтевому разгибателю кисти; 2 – ветвь общего разгибателя длинных пальцев; 3 – ветвь длинного разгибателя большого пальца. Аутоневральная пластика глубокой ветви лучевого нерва единым трансплантатом икроножного нерва длиной 21 мм

Важным этапом выполнения аутоневральной пластики являлась ориентация трансплантата по ходу нервных волокон с обязательным соблюдением проксимально-дистального направления. Неправильная ориентация трансплантата могла приводить к ухудшению условий для аксонального роста и, как следствие, снижению функциональных результатов. В связи с этим во всех случаях выполнялась маркировка трансплантата сразу после его забора, что позволяло исключить технические ошибки, связанные с ротацией проксимальных по отношению к дистальным пучкам.

Фиксация трансплантата к культям нерва осуществлялась с использованием микрохирургической техники под операционным микроскопом. Проксимальный и дистальный анастомозы формировались по типу «конец в конец» с применением атравматических нитей 8/0–9/0.

Количество швов варьировало в зависимости от диаметра нерва и числа фасцикулярных групп, однако во всех случаях стремились к минимально достаточному числу узлов для предотвращения ишемии и рубцового перерождения в зоне анастомоза.

Особое внимание уделялось созданию условий для беспрепятственного скольжения трансплантата и предотвращения его компрессии окружающими тканями. При необходимости выполнялось формирование мягкотканного ложа с использованием окружающих фасциальных структур. В случаях обширных дефектов и сочетанных повреждений мягких тканей применялись методики местной пластики покровных тканей, что позволяло избежать спаечный процесс и снизить риск послеоперационных осложнений.

После завершения аутоневральной пластики обязательным этапом являлась оценка отсутствия натяжения в зоне анастомозов при пассивных движениях в суставах конечности. При выявлении признаков натяжения производилась дополнительная мобилизация культи или изменение положения конечности с последующей иммобилизацией в функционально выгодном положении.

Послеоперационное ведение пациентов после аутоневральной пластики носило комплексный характер. Иммобилизация конечности осуществлялась сроком от 3 до 4 недель в зависимости от уровня повреждения и протяжённости дефекта. Медикаментозная терапия включала препараты, улучшающие микроциркуляцию, нейропротекторы, витамины группы В, а также противовоспалительные средства. С целью профилактики нейропатической боли и формирования болезненных невром применялись препараты центрального и периферического действия по индивидуальным схемам.

Реабилитационные мероприятия начинались после снятия иммобилизации и включали лечебную физкультуру, физиотерапевтические процедуры и, при необходимости, электростимуляцию мышц. Последняя назначалась с учётом сроков регенерации и данных электрофизиологического контроля. Комплексный подход к реабилитации позволял снизить риск

вторичных контрактур и улучшить восстановление моторной и чувствительной функции.

Анализ отдалённых результатов показал, что применение усовершенствованных методик аутоневральной пластики обеспечивает более благоприятные условия для регенерации по сравнению с классическими подходами, особенно при дефектах на уровне дистального разветвления нервов. Это проявлялось более ранним появлением признаков реиннервации, лучшим восстановлением тонких движений кисти и снижением выраженности чувствительных расстройств.

Следует отметить, что на исходы лечения значительное влияние оказывали такие факторы, как длина дефекта нерва, уровень повреждения, возраст пациента и наличие сопутствующих травм сосудов и сухожилий. Наиболее благоприятные результаты отмечались при дефектах до 30 мм и выполнении пластики в ранние сроки после травмы. При протяжённых дефектах и отсроченном вмешательстве регенерация носила более медленный и неполный характер.

Разработанные и внедрённые в клиническую практику модифицированные способы аутоневральной пластики позволили расширить показания к реконструктивным вмешательствам при сложных и множественных повреждениях периферических нервов верхней конечности. Использование префабрикованных и расщеплённых трансплантатов, а также индивидуальный подход к фасцикулярной адаптации обеспечивали анатомическую и функциональную адекватность реконструкции.

Таким образом, аутоневральная пластика с применением усовершенствованных методик является эффективным методом хирургического лечения дефектов периферических нервов верхней конечности. Комплексное выполнение реконструкции с учётом анатомических особенностей, микрохирургической техники и послеоперационной реабилитации позволяет достичь устойчивых функциональных результатов и повысить качество жизни пациентов.

Способ пластики множественных дефектов нервов верхних конечности при помощи расщеплённого трансплантата локтевого нерва.

При застарелых повреждениях локтевого нерва нами разработан способ использования двигательной порции локтевого нерва в качестве расщеплённого аутоневрального трансплантата для пластики чувствительной порции (изобретение № ТУ 182 № 0800238, заявка 07.10. 2008 г.). Этот способ нами применен в 2-х случаях при дистальных застарелых повреждениях локтевого нерва при необратимой атрофии собственных мышц кисти.

Пример реконструкции срединного нерва трансплантатом локтевого нерва у больного с выраженными трофическими последствиями (трофические язвы кончиков пальцев) в результате дефекта дистальных сегментов срединного и локтевого нервов приведен на рисунке 3.10.

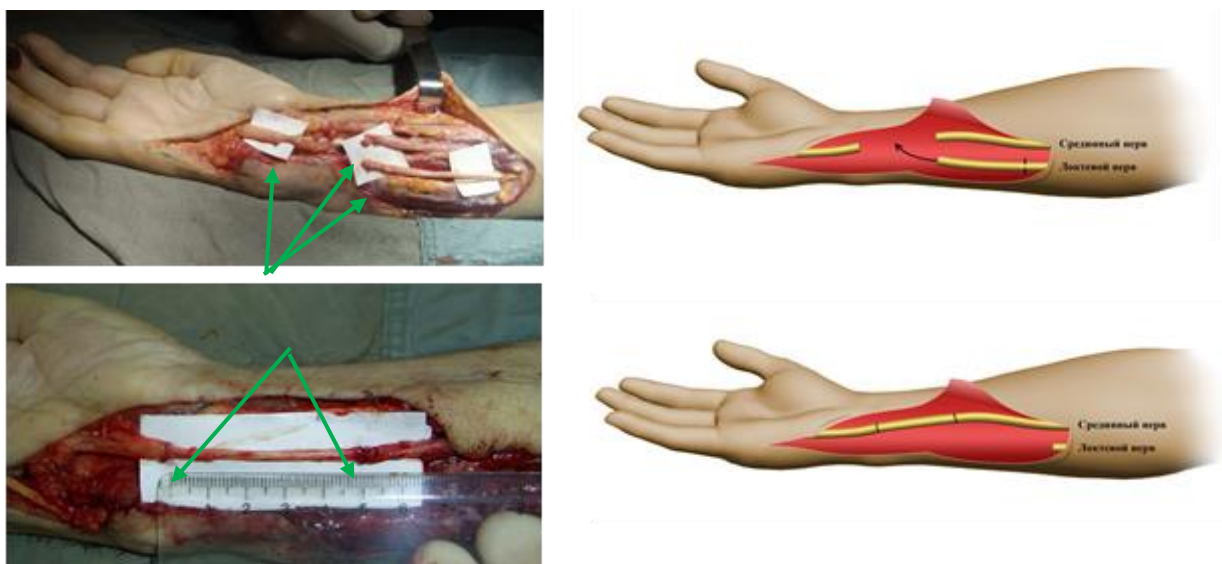


Рисунок 3.10. - Использование проксимального сегмента локтевого нерва в качестве ауто трансплантата для пластики дистального дефекта срединного нерва. Дистальный анастомоз на уровне карпального канала, II зона повреждения

В редких случаях выбор осуществляется индивидуально с учетом клинической ситуации. При этом предпочтение отдаётся использованию утильных нервных стволов, дистальная часть которых безвозвратно утеряна вместе с отчленением сегмента верхней конечности. В связи с ампутацией локтевого края пальца вместе с мизинцем и отсутствием дистальных ветвей

локтевого нерва его проксимальный отрезок может быть использован в качестве аутоневрального трансплантата.

На рисунок 3.11, приведен пример аутоневральной пластики общепальцевых нервов (III зона повреждения) за счет пальцевых нервов, выкроенных из области ампутационной культи указательного пальца.

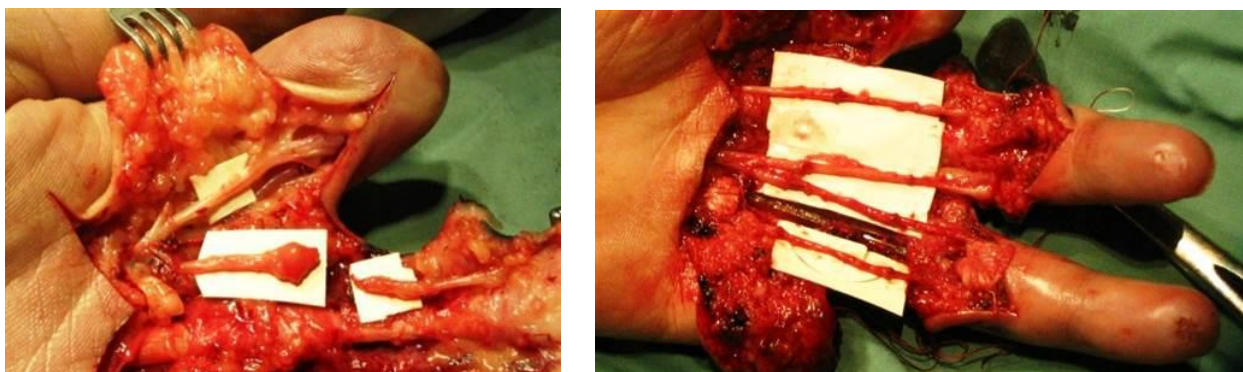


Рисунок 3.11. - Использование пальцевого нерва из области ампутационной культи для пластики общепальцевых нервов сохраненных пальцев

Таким образом, аутоневральная пластика является методом выбора и золотым стандартом пластики дистальных повреждений нервов верхней конечности и позволяет реконструировать прежнюю анатомию нервного ствола. Методом выбора пластического материала является икроножный нерв. Большое разнообразие клинических ситуаций расширяет показания к применению и других донорских нервов, выбор в пользу которых осуществляется по индивидуальным показаниям.

Повреждение нервов верхней конечности по сей день остаётся одним из самых актуальных вопросов реконструктивной хирургии, травматологии, ортопедии и нейрохирургии, о чём свидетельствуют постоянные публикации новых научных исследований в этом направлении.

Несмотря на достигнутые значительные успехи в хирургическом лечении ПНВК, существуют случаи, когда общепринятые реконструктивные операции в функциональном плане остаются прогностически неблагоприятными и малообещающими. И по сей день ряд авторов, придерживаясь традиционной хирургической тактики, предпочитает ортопедическую коррекцию кисти при

непоправимых повреждениях нервов, результаты которой всё же остаются субоптимальными.

Другими основными недостатками нынешних стратегий лечения считаются отсроченная реиннервация при тяжёлых травмах, требующих аутотрансплантации нервов; функциональная неполноценность используемых для перемещения сухожилий и аутоневральных трансплантатов, а также длительное и, порою, необоснованное проведение консервативной терапии вместо ранней хирургической коррекции. Согласно сообщениям последних лет в настоящее время при микрохирургическом лечении травм проксимальных отделов нервов верхней конечности специалисты начали больше руководствоваться современной концепцией «from distal to proximal», подразумевающей восстановление нервной регуляции как можно ближе к парализованной мышце.

На протяжении последних 40 лет успехи периферической нейрохирургии связаны с внедрением и совершенствованием микрохирургических методик восстановления, направленных на улучшение качества адаптации отдельных внутриневральных структур. Микрохирургический метод хорошо зарекомендовал себя при экстренном восстановлении сосудисто-нервных пучков, а также при своевременном плановом восстановлении нервов, особенно у детей с оптимальными функциональными исходами.

Однако при плановом восстановлении нередко хирурги сталкиваются с различными дефектами нервных стволов. Описанный Н. Millesi классический метод выполнения аутоневральной пластики достаточно трудоемкий, требует больших затрат времени, не во всех случаях обеспечивается правильная ориентация проксимальной культы нерва по отношению к дистальной через аутоневральный трансплантат, что ухудшает полноту регенерации восстановленного нерва.

В связи с этим при коротких дефектах нервных стволов хирурги традиционно стараются сшивать нервные концы по типу «конец в конец», считая результаты аутоневральной пластики хуже, что сопряжено с

техническими погрешностями, и зачастую приводящие к необратимым стойким функциональным нарушениям верхних конечностей. Это послужило причиной появления целой серии работ, специально посвящённых фактору натяжения, который сводит на нет результаты восстановительных операций на нервных стволах.

Согласно данным литературы, на сегодняшний день одним из самых лучших донорских трансплантатов является икроножный нерв, позволяющий достичь максимального выигрыша в длине при минимальном донорском ущербе.

Этим трансплантатом можно укрыть дефекты у большинства пострадавших. Данный нерв хорошо зарекомендовал себя при одиночных дефектах нервных стволов. Оптимальная длина трансплантата икроножного нерва, по данным разных авторов, колеблется в пределах 5–10 см. Целью настоящей работы является описание модификации методики аутоневральной пластики для упрощения техники операции и улучшения качества регенерации и функциональных результатов в отдалённом восстановительном периоде.

В связи с этим, всё больше проявляется интерес к операциям по невротизации на дистальном уровне по технологии «nerve transfer», однако многие аспекты этой, относительно новой, концепции требуют проведения дальнейших исследований по детальному изучению различных её особенностей, чтобы рекомендовать для широкого внедрения в клиническую практику. Следует отметить, что в русскоязычной литературе технологию «nerve transfer» по сей день называют по-разному: «операция невротизации», «переключение нерва» или же «перенос нерва». Всё вышеизложенное свидетельствует о появлении новых горизонтов для проведения научных исследований по оптимизации новых концепций при хирургическом лечении ПНВК.

При травматических ПНВК клинические результаты после использования общепринятых оперативных методик, включая сухожильно-мышечную транспозицию и аутотрансплантацию нерва, противоречивы и чаще бывают

неоптимальными. В большинстве случаев считается, что после пересечения нерва даже экстренная его реконструкция позволяет достичь лишь степени защитной чувствительности S3 и двигательного результата до степени M4 (восстановление утраченного движения с преодолением умеренного сопротивления).

Используемые на сегодняшний день операции по переносу нервов – это вариант хирургического лечения прогностически неблагоприятных ПНВК. При правильной постановке показаний и тщательном выполнении они имеют больше преимуществ перед сухожильно-мышечной транспозицией и аутотрансплантацией нервов. Очень подробный и тщательный обзор литературы по вопросу переключения нерва опубликовали Domeshek L. et al. (2019), где всесторонне рассмотрены многие стороны этой, относительно молодой, концепции хирургического лечения повреждений нервов. Операция по переключению нерва включает извлечение нервных ветвей от соседнего нерва и их перенаправление к дистальному концу повреждённого нерва. Функционирующие ветви, расположенные рядом с нефункционирующим нервом-реципиентом, являются идеальными донорами, если функция донорского нерва избыточна или менее важна. Аксоны регенерируют по новому пути, а моторные центры коры головного мозга впоследствии перестраивают себя, чтобы адаптироваться к новым функциям реиннервированной мышцы. Этот метод обеспечивает ближайший источник нерва для более быстрого восстановления, поскольку регенерация происходит ближе к целевому участку по ходу реципиентного нерва. В связи с этим, операция по переключению нервов может устранить многие недостатки других хирургических методов.

На сегодняшний день считается, что невротизация представляет собой универсальный метод реконструктивной техники, которая может быть использована в различных ситуациях. При тяжёлых высоких ПНВК это может быть единственным вариантом хирургической реконструкции.

В последние годы начали применять способ усиленной регенерации при высоких повреждениях локтевого нерва (ЛокН). При этом сначала восстанавливают ЛокН в месте повреждения, а затем переключают мышечную ветвь квадратного пронатора на глубокую ветвь ЛокН на уровне запястья. Считается, что этот метод значительно уменьшает атрофию собственных мышц кисти и обеспечивает лучшее функционирование кисти в целом. Эту технику авторы пропагандируют как рутинную стратегию в клинической практике.

На наш взгляд, переключение нерва или операции по невротизации дистального отрезка (сегмента) повреждённого нерва, являющиеся альтернативой «традиционным» способам хирургического лечения, позволяют пересмотреть категорию повреждений нервов конечностей, которые на сегодняшний день считаются застарелыми. Мы считаем, что основными показаниями для невротизации являются:

1. Абсолютные:

- Невозможность прямой реконструкции функционально важного повреждённого нерва.
- Прогностически неблагоприятное повреждение нервного ствола в плане запоздалого достижения регенерирующих аксонов конечной мышечной цели.

2. Относительные:

- Необходимость в сокращении общей длительности лечения и реабилитации по настойчивой просьбе больного для скорейшего улучшения состояния и функций повреждённой конечности.
- Неудовлетворительный отдалённый результат ранее проведённой реконструкции повреждённого нерва.

Оптимальный результат после травмы нерва можно достигнуть путём сочетания различных хирургических вариантов реконструкции. В этом аспекте перенос или перемещение нерва является логическим продолжением ранее проведённых восстановления или аутотрансплантации нерва, и является новой ступенью в реконструкции поврежденных нервов.

Таким образом, перенос нерва с целью невротизации дистального сегмента повреждённого нерва, который считается невосстановимым или его восстановление является бесперспективным, позволяет расширить возможности реконструктивной хирургии и открывает новые возможности для дальнейшей оптимизации тактики хирургического лечения повреждения периферических нервов и проведения новых научных и клинических исследований.

Ближайшие и отдалённые результаты реконструкции нервов верхних конечностей на дистальном уровне, а также выбор тактики хирургического вмешательства, зависят от топографической характеристики повреждения. Дефекты нервных стволов на уровне их разделения на конечные ветви встречаются относительно реже и являются малоизученной проблемой реконструктивной хирургии периферических нервов. Зачастую дистальные ветви нервов остаются незамеченными во время ревизии, что приводит к значительным функциональным потерям. При выполнении аутоневральной пластики важно соединение одноимённых пучков на противоположных концах нервов через кабельный трансплантат. В связи с этим знание топографии пучковых групп на поперечном разрезе нервов имеет важное значение для полноценного выполнения аутоневральной пластики.

Впервые картирование групп фасцикул на поперечном срезе нерва было описано в работах S. Sunderland. В последующих исследованиях основное внимание уделялось изучению расположения фасцикулярных групп на различных уровнях верхней конечности. Эти исследования стали основой для правильной идентификации и точного сопоставления соответствующих фасцикулярных групп. Техника аутоневральной пластики нервов, разработанная H. Millesi до сих пор широко применяется и является методом выбора при реконструкции дефектов нервных стволов. Однако она отличается трудоемкостью и, при множественных повреждениях нервов, требует больших временных затрат. Техника аутоневральной пластики при дистальных повреждениях нервов усложняется тем, что на проксимальном конце имеется

культя нерва, а на противоположном дистальном - отдельные ветви с разной длиной дефекта.

Модифицированный метод аутоневральной пластики, представленный в работе в отличие от классической методики Н. Millesi, является простым и надёжным способом восстановления любых дефектов нервных стволов верхней конечности, независимо от характера, локализации дефектов, сочетанности повреждений. Значительно сокращается время выполнения операции. При множественных дефектах нервных стволов время, затрачиваемое на операцию, сокращается на 50 %. Улучшается качество формирования нервных анастомозов и создаются анатомические предпосылки для более полной регенерации нервных стволов. По данным электронейромиографии, количество восстановленных двигательных единиц после применения данной методики возрастает на 10,2 %.

Дистальные дефекты нервов подкупая более лучшими результатами благодаря более короткому сроку регенерации имеют свои особенности. В клинической практике применение аутотрансплантатов икроножного нерва продолжает оставаться золотым стандартом при дефектах нервных стволов верхних конечностей. Картирование проксимальной культя нерва имеет важное значение для правильного направления регенерирующих аксонов в отдельные дистальные ветви пересечённого нерва. Интраоперационная заготовка аутоневрального трансплантата в точном анатомическом соответствии с дефектом в области деления нерва на конечные ветви позволяет восстановить прежнюю анатомию и сделать предпосылки для качественного наложения микрохирургических нервных анастомозов. Сравнивая виды восстановленных нервов нами обнаружено, что самые лучшие результаты сенсорно трофического восстановления были у больных после реконструкции срединного нерва, а двигательные результаты - после реконструкции локтевого нерва. Но все эти различия колебались на фоне отличных и хороших результатов в 82–85% случаев среди общих показателей. Мета-анализ микрохирургической реконструкции локтевого и срединного нервов в смешанной когорте больных

показал, что отличное моторное восстановление до степени M4-M5 было достигнуто в 51,6% случаев, тогда как результаты восстановления сенсорной функции до степени S3+ до S4 были ниже и составили 42,6%. Эти результаты приведены на основе анализа сотен публикаций за последние десятилетия и основаны на тысячах больных со схожими факторами. Самыми главными факторами, которые повлияли на конечный результат были возраст пациентов (дети против взрослых за 40 лет), место повреждения (дистальные против проксимальных), вид повреждённого нерва (срединный или локтевой) и время отсрочки. Полученные наши данные показывают высокую регенеративную способность нервов среди однородной группы больных с дистальными уровнями повреждениями, поступивших в благоприятные сроки. Улучшенные по сравнению с литературой результаты свидетельствуют о преимуществах усовершенствованной аутоневральной пластики. Данная работа вносит свой вклад в более полном использовании возможностей прямой реконструкции нервов и подчеркивает необходимость в тщательной ревизии раны, для нахождения каждой ветви поврежденного нерва для полноценного восстановления. В случаях исчерпывания возможностей прямой реконструкции нерва следующей альтернативой является выбор одного из способов невротизации для достижения функциональных результатов.

Аутоневральная пластика при дистальных повреждениях является методом выбора реконструкции. Тщательная ревизия и нахождение дистальных концов нервов являются залогом успешной реконструкции. Модифицированная аутоневральная пластика концевых дефектов нервных стволов верхней конечности позволяет полноценно восстановить прежнюю анатомию. Результаты аутоневральной пластики концевых дефектов нервных стволов позволяют довести процент хороших и отличных результатов до 82,4%. Расширение показаний к реконструкции нервов при дистальных повреждениях в плановом порядке позволило значительно снизить долю ранее считавшихся неоперабельных больных и полноценно восстановить утраченные функции кисти.

Реконструктивная хирургия верхних конечностей, безусловно, является одной из наиболее важных областей восстановительной хирургии. Причин тому множество, но основными являются важная роль в трудовой деятельности, а также в психологическом плане, так как снижение двигательной функции в верхней конечности является тяжелой потерей для личности.

В современной литературе существуют разные точки зрения относительно экстренного восстановления нервов верхних конечностей, от рекомендаций отсрочить его на более поздние сроки, до крайне благожелательных рекомендаций относительно как можно более быстрого восстановления, несмотря на сопутствующие поражения, и даже при угрожающих жизни кровотечениях.

Данные, полученные в ходе данного исследования, показывают высокую эффективность раннего восстановления нервов верхней конечности при их дистальном поражении. Полученные данные свидетельствуют о необходимости налаживания раннего выявления поражений нерва, на первичных этапах обращения больных, с целью как можно более раннего поступления лиц с дистальными поражениями нервов верхних конечностей в специализированные стационары.

При протяжённых дефектах нервных стволов проблема васкуляризации трансплантатов нервов имеет большое значение, особенно при их сочетании с дефектами мягких тканей. Для замещения сложных тканевых дефектов (обеднение кровоснабжения ложа поврежденного нерва при последствиях электротравмы, контрактуры Фолькмана, последствиях повреждений обоих сосудов предплечья и прочие) предложены различные варианты васкуляризированных трансплантатов нервов. Доказано, что васкуляризированный трансплантат способствует достоверно более эффективной регенерации нервных стволов по сравнению с аваскулярным.

По данным литературы для восстановления больших дефектов нервных стволов используются три принципиально различных типа операций, обеспечивающих автономное кровоснабжение аутоневральных трансплантатов:

двухэтапная (несвободная) пластика при повреждениях срединного и локтевого нервов; свободная пересадка васкуляризированных трансплантатов нервов; пересадка сложных комплексов тканей с включением транзитных нервных стволов в качестве аутоневральных трансплантатов. Для каждого из указанных способов существуют строго индивидуальные показания.

Так, при двухэтапной пластике срединного нерва использование локтевого нерва в качестве трансплантата допустимо при одновременном дефекте локтевого нерва с необратимой атрофией собственных мышц кисти. Получаемый кабельный трансплантат имеет достаточно большой диаметр, а опасность некроза центральных пучков снижается благодаря восстановлению кровоснабжения из центрального отрезка.

К сожалению, сведения о подобных операциях пока немногочисленны. Недостатком перечисленных методик являются: нехватка донорского материала, отсутствие возможности выделения трансплантатов с мониторным кожным лоскутом, что затрудняет контроль работы сосудистой ножки лоскутов, операции слишком сложны и дороги для широкого использования.

В первые годы становления и развития службы микрохирургии васкуляризированные трансплантаты нервов использовались чаще, а за последнее время их применение стало ограниченным. Тем не менее, опыт применения васкуляризированных трансплантатов нервов является весьма важным, с точки зрения их осуществимости, потенциальной вероятностью их возможного применения в будущем. Наиболее вероятными клиническими случаями для применения в будущем могут быть дефекты нервных стволов, сочетающихся с дефектами магистральных артерий, дефекты нервов при ишемической контрактуре Фолькмана или последствиях электротравмы, тракционные повреждения плечевого сплетения и прочие. Однако в каждом индивидуальном случае необходим учёт других местных факторов. Наш опыт согласуется с данными литературы, где также прослеживается тенденция ограниченного применения васкуляризированных трансплантатов после бума его широкого применения в период 90-х годов. Наиболее неоспоримыми

показаниями к применению васкуляризированных нервных трансплантатов является бедно–крово­снабжаемое реципиентное ложе при протяженных дефектах нервных стволов, когда более вероятен некроз ауто­невральных трансплантатов. Наиболее популярными крово­снабжаемыми трансплантатами являются икроножный нерв и двухэтапная пластика нервов за счёт трансплантата локтевого нерва. Показания для выполнения подобных операций должны быть строго ограниченными с тщательным учётом индивидуальных факторов.

Таким образом, полученные данные показывают высокую эффективность экстренного восстановления дистальных отделов нервов верхних конечностей. Несмотря на редкую возможность выполнения реконструктивных операций в первые часы после получения травмы нервных стволов, проводить данные хирургические вмешательства не только можно, но и нужно, несмотря на частые сопутствующие кровотечения и перерывы мышц. При этом полученные данные свидетельствуют о том, что желательно выполнять одномоментные реконструктивные вмешательства на всех элементах верхних конечностей для получения более благоприятных результатов.

ГЛАВА 4. Описание и интерпретация полученных результатов

4.1. Ближайшие результаты

Все операции были выполнены в один этап, среди них в 47 случаях (43,1%) вмешательства были выполнены в экстренном порядке, в 62 случаях (56,9%) – в плановом порядке. Перед закрытием раны все сосудистые анастомозы функционировали, интраоперационно перед завершением операции был констатирован факт функционирования сосудистых анастомозов во всех клинических наблюдениях.

Средний период госпитализации составил $2,4 \pm 1,2$ дней, средний срок снятия швов в послеоперационном периоде - $7,8 \pm 2,8$ дней. За весь период наблюдений до снятия швов больные получали пероральные антибиотики, а также после сосудистых операций – дезагрегантную терапию при помощи аспирина (от 50 до 100 мг в день после еды) в течении 3-х дней. Среди 109 оперированных больных каких-либо осложнений в послеоперационном периоде не наблюдалось. Клинически и доплерографически после выписки и снятия швов все восстановленные сосуды функционировали успешно, случаев тромбозов не было.

Все раны зажили первичным натяжением. Повторных операций в экстренном или плановом порядках не было.

Больные в последующем наблюдались у ортопедов-травматологов по месту жительства, соблюдая рекомендации реконструктивных хирургов центра восстановительной хирургии.

В реабилитационном периоде основной акцент ставился на активную разработку кисти, основные элементы которой тщательно объяснялись специалистами. Пациенты в рекомендованные сроки обращались с контрольным визитом к оперирующим хирургам, велась медицинская документация.

Далее представлены качественные (клинические) и количественные (функциональные тесты) показатели эффективности реконструкции дистальных повреждений периферических нервов верхних конечностей.

Наша клиника располагает многолетним опытом количественной оценки степени чувствительного и двигательного восстановления. Наиболее точными методами для оценки сенсорно-трофической функции являются определение статической дискриминационной чувствительности (ДЧ) и определение кожной температуры на подушечках II и V пальцев. Для количественной оценки двигательной реиннервации были использованы амплитуда вызванного потенциала М-ответа с возвышения реиннервированной мышцы и по %- ному отношению с показателем здоровой кисти высчитывания % восстановленных двигательных единиц (ДЕ) при помощи электронейромиографии. Подробное описание методики приведено в главе 2.2.

4.2. Отдалённые клинические результаты первичной и отсроченной реконструкции дистальных повреждений нервов

Для оценки отдалённых результатов были применены общепринятые методики: для сенсорной функции - метод Mackinnon-Dellon, а для моторной функции – шкала Британского совета медицинских исследований (смотрите главу 2.2, таблица 2.7).

Функциональные результаты были оценены не раньше, чем через 18 месяцев после микрохирургической реконструкции. В таблице 3.1, (глава 3) приведена общая статистика восстановленных нервов на дистальном уровне с распределением их на клинические группы.

Клинические группы оценены по каждому из восстановленных нервов в отдельности. Сравнение результатов завершается общей кумулятивной (комбинированной) оценкой по всем трем видам нервов.

В таблице 4.1 представлены клинические результаты реконструкции срединного нерва (n=63). В 1-й группе (экстренный шов) двигательное восстановление соответствовало уровням М4–М5 у 26 (100%) пациентов; во 2-й группе (отсроченный шов «конец в конец») уровни М4–М5 достигнуты у 14 (82,4%) больных, а в 3-й группе (аутоневральная пластика) - у 17 (85,0%) больных. По чувствительным критериям (S3+–S4) хорошие и отличные

результаты в плановых группах составили 15 (88,2%) и 18 (90,0%) случаев соответственно.

Таблица 4.1. - Клинические результаты реконструкции срединного нерва (n = 63)

Клинический результат	1-я группа (n=26)		2-я группа (n=17)		3-я группа (n=20)		Всего (n=63)	
	N	%	N	%	N	%	N	%
Двигательные								
M0	0	0,0	0	0,0	0	0,0	0	0,0
M1	0	0,0	0	0,0	0	0,0	0	0,0
M2	0	0,0	1	5,9	0	0,0	1	1,6
M3	0	0,0	2	11,8	3	15,0	5	7,9
M4	14	53,8	9	52,9	13	65,0	36	57,1
M5	12	46,2	5	29,4	4	20,0	21	33,3
Чувствительные								
S0	0	0,0	0	0,0	0	0,0	0	0,0
S1	0	0,0	0	0,0	0	0,0	0	0,0
S2	0	0,0	0	0,0	0	0,0	0	0,0
S3	0	0,0	2	11,8	2	10,0	4	6,3
S3+	7	26,9	8	47,1	12	60,0	27	42,9
S4	19	73,1	7	41,2	6	30,0	32	50,8
Итого	26	100	17	100	20	100	63	100

Результаты межгрупповых статистических сравнений приведены в таблице 4.2.

Таблица 4.2. - Итоговая статистика (p-value)

Переменная	Сравнение	p-value
Двигательное восстановление (M2–M5), распределение по группам	1-я vs 2-я vs 3-я (3×4)	0,137
Чувствительное восстановление (S3/S3+/S4), распределение по группам	1-я vs 2-я vs 3-я (3×3)	0,029
Двигательное восстановление (M2–M5)	2-я vs 3-я (2×4)	0,789
Чувствительное восстановление (S3/S3+/S4)	2-я vs 3-я (2×3)	0,801

Примечание: p – статистическая значимость различий распределения категорий между группами (точный критерий Фишера для таблиц сопряженности 3×k)

В целом результаты отсроченного шва «конец в конец» по качеству восстановления не отличались от аутоневральной пластики как по двигательным, так и по чувствительным категориям (p=0,789 и p=0,801 соответственно).

Поскольку все повреждения сопровождались полным пересечением нервных стволов, исходная клиническая картина характеризовалась полным отсутствием чувствительности и движений, приведенные в таблице 7. В таблице приведены сравнительные показатели между 3-мя клиническими группами, зависящие от способа реконструкции.

Аналогичная картина отмечена при сравнении клинических групп в подгруппе локтевого нерва (таблица 4.3). В группе экстренного восстановления отмечалась наибольшая доля максимальных исходов: M5 - 13/23 (56,5%) и S4 - 13/23 (56,5%). При этом межгрупповых различий распределения двигательных (M3/M4/M5) и чувствительных (S3/S3+/S4) категорий между тремя клиническими группами не выявлено (точный критерий Фишера: $p=0,158$ и $p=0,286$ соответственно). По клиническим результатам больные после отсроченного шва нерва по типу «конец в конец» не отличались от результатов аутоневральной пластики как по двигательным, так и по чувствительным критериям ($p=0,803$ и $p=0,548$ соответственно).

Таблица 4.3. - Клинические результаты реконструкции локтевого нерва (n = 44)

Клинический результат	1-я группа (n=23) N	%	2-я группа (n=13) N	%	3-я группа (n=8) N	%	Всего (n=44) N	%
Двигательные								
M0	0	0,0	0	0,0	0	0,0	0	0,0
M1	0	0,0	0	0,0	0	0,0	0	0,0
M2	0	0,0	0	0,0	0	0,0	0	0,0
M3	2	8,7	2	15,4	0	0,0	4	9,1
M4	8	34,8	8	61,5	6	75,0	22	50,0
M5	13	56,5	3	23,1	2	25,0	18	40,9
Чувствительные								
S0	0	0,0	0	0,0	0	0,0	0	0,0
S1	0	0,0	0	0,0	0	0,0	0	0,0
S2	0	0,0	0	0,0	0	0,0	0	0,0
S3	0	0,0	2	15,4	0	0,0	2	4,5
S3+	10	43,5	5	38,5	5	62,5	20	45,5
S4	13	56,5	6	46,1	3	37,5	22	50,0
Итого	23	100	13	100	8	100	44	100

Таблица 4.4. - Итоговая статистика (p-value)

Переменная	Сравнение	p-value
Двигательное восстановление (M3/M4/M5), распределение	1-я vs 2-я vs 3-я (3×3)	0,158
Чувствительное восстановление (S3/S3+/S4), распределение	1-я vs 2-я vs 3-я (3×3)	0,286
Двигательное восстановление (M3/M4/M5), распределение	2-я vs 3-я (2×3)	0,803
Чувствительное восстановление (S3/S3+/S4), распределение	2-я vs 3-я (2×3)	0,548

Примечание: p – статистическая значимость различий распределения категорий между клиническими группами (точный критерий Фишера для таблиц сопряженности r×c)

Независимо от порядка и метода восстановления во всех клинических группах отмечалась высокая степень восстановления. Если сравнить результаты восстановления двигательной и чувствительной функции среди больных с экстренными повреждениями срединного нерва отличные результаты были получены в 73,1%. Лучшие двигательные результаты 56,5% были получены у больных после восстановления локтевого нерва в экстренном порядке. У больных с повреждениями локтевого нерва результаты аутоневральной пластики оказались лучше отсроченного шва «конец в конец». По-видимому, это связано с игнорированием фактора натяжения в период освоения и внедрения методики усовершенствованной пластики нерва.

Результаты реконструкции лучевого нерва при экстренных и плановых вмешательствах характеризовались отсутствием неудовлетворительных исходов (M0–M2) во всех клинических группах (таблица 4.5).

В целом у 17 из 22 больных (77,3%) достигнуты высокие двигательные результаты (M4–M5). В 1-й группе доля M4–M5 составила 100% (8/8), во 2-й группе - 75,0% (3/4), в 3-й группе - 60,0% (6/10). При этом распределение двигательных исходов (M3/M4/M5) между клиническими группами статистически значимо не различалось (точный критерий Фишера–Фримена–Холтона, $p=0,257$), а результаты планового шва «конец в конец» не отличались от аутоневральной пластики ($p=0,600$).

Таблица 4.5. - Клинические результаты реконструкции лучевого нерва (n=22)

Клинический результат	1-я группа (n=8)		2-я группа (n=4)		3-я группа (n=10)		Всего (n=22)		P
	N	%	N	%	N	%	N	%	
Двигательные									
M0	0	0,0	0	0,0	0	0,0	0	0,0	-
M1	0	0,0	0	0,0	0	0,0	0	0,0	-
M2	0	0,0	0	0,0	0	0,0	0	0,0	-
M3	0	0,0	1	25,0	4	40,0	5	22,7	-
M4	4	50,0	2	50,0	2	20,0	8	36,4	-
M5	4	50,0	1	25,0	4	40,0	9	40,9	-
Итого	8	100	4	100	10	100	22	100	0,257

Примечание: p – статистическая значимость различий распределения двигательных категорий (M3/M4/M5) между клиническими группами (точный критерий Фишера–Фримена–Холтона для таблицы 3×3)

Среди рассматриваемых клинических групп в подгруппе лучевого нерва статистически значимых различий полученных результатов в зависимости от способа реконструкции не выявлено (таблица 4.6).

Кумулятивная оценка исходов по трём нервам (n=129 повреждённых нервных стволов) показала, что при экстренной реконструкции доля хороших и отличных результатов (до степени M4S3+ и M5S4) составила 55/57 (96,5%). При плановой реконструкции (2-я и 3-я группы суммарно) хорошие и отличные исходы достигали 61/72 (84,7%), что было ниже по сравнению с экстренным восстановлением (точный критерий Фишера, p=0,038). При этом статистически значимых различий между отсроченным швом «конец в конец» и аутоневральной пластикой по совокупным результатам, независимо от вида повреждённого нерва, не установлено (χ^2 Пирсона, p=0,945).

Результаты плановой реконструкции нервов отстают от экстренной реконструкции, где хорошие и отличные результаты приближаются к 85% до степени S3+, M4; S4, M5. Нет статистически значимой разницы между отсроченным швом «конец в конец» и аутоневральной пластикой, независимо от вида повреждённого нерва.

Таблица 4.6. - Кумулятивная оценка клинических результатов по 3-м нервам (n=129 НС)

Нерв	Первая группа:			Вторая группа			Третья группа		
	удовл. (≤M3S 3)	хор. (M4S3 +)	отл. (M5S4)	удовл. (≤M3S 3)	хор. (M4S3 +)	отл. (M5S4)	удовл. (≤M3S 3)	хор. (M4S3 +)	отл. (M5S4)
Срединной	0	14	12	2	11	4	2	14	4
в %	0,0%	53,8%	46,2%	11,8%	64,7%	23,5%	10,0%	70,0%	20,0%
локтевой	2	8	13	2	8	3	0	6	2
в %	8,7%	34,8%	56,5%	15,4%	61,5%	23,1%	0,0%	75,0%	25,0%
Лучевой	0	4	4	1	2	1	4	2	4
в %	0,0%	50,0%	50,0%	25,0%	50,0%	25,0%	40,0%	20,0%	40,0%
Итого (в абс. числах)	2	26	29	5	21	8	6	22	10
Итого, % (внутри группы)	3,5%	45,6%	50,9%	14,7%	61,8%	23,5%	15,8%	57,9%	26,3%
Всего НС по группе	57			34			38		
Итого НС	129								

Итоговая статистика (p-value)

Переменная	Сравнение	p-value
Кумулятивный исход (удовл./хор./отл.) по всем 3 нервам	1-я vs 2-я vs 3-я группы (3×3)	0,020
Кумулятивный исход (удовл./хор./отл.) в подгруппе лучевого нерва	1-я vs 2-я vs 3-я группы (3×3)	0,343
Сравнение способов плановой реконструкции (2-я vs 3-я), все 3 нерва	2×3	0,945
Доля «хорошие+отличные» (M4S3+–M5S4)	экстренная (1-я) vs плановая (2-я+3-я), 2×2 (Фишер)	0,038

Примечание: p – статистическая значимость различий распределений (критерий χ^2 Пирсона для таблиц r×c; для 2×2 – точный критерий Фишера)

Таким образом, судя по полученным функциональным результатам, наилучшие показатели достигаются при экстренной реконструкции нервов. Результаты отсроченной реконструкции по типу «конец в конец» сходны с результатами аутоневральной пластики и по качеству восстановления несколько отстают от результатов экстренной реконструкции.

Далее приведены результаты количественных параметров по данным функциональных тестов: определение кожной температуры, дискриминационной чувствительности и электронейромиографии.

4.3. Количественные результаты восстановления сенсорно-трофической функции

В таблице 4.7 представлены количественные показатели ДЧ на здоровой и оперированной кисти. ДЧ является количественным маркером восстановления сенсорно-трофической функции; увеличение ДЧ на оперированной кисти по сравнению со здоровой отражает сохраняющийся сенсорный дефицит.

Таблица 4.7. - Показатели дискриминационной чувствительности в пальцах оперированной кисти по сравнению со здоровой кистью, Me [Q1–Q3]

Показатель	I (экстренный шов)	II (отсроченный шов)	III (аутоневральная пластика)	p1
Срединный нерв, здоровая кисть	1.60 [1.49–1.69] (n=16)	2.19 [1.77–2.21] (n=11)	1.84 [1.72–2.10] (n=16)	–
Срединный нерв, оперированная кисть	3.53 [3.08–4.48] (n=16)	3.99 [2.90–6.99] (n=11)	4.37 [3.25–6.78] (n=16)	–
p2	<0.001	<0.001	<0.001	0.743
Локтевой нерв, здоровая кисть	1.72 [1.52–1.80] (n=13)	2.23 [1.96–2.26] (n=7)	2.05 [2.00–2.15] (n=4)	–
Локтевой нерв, оперированная кисть	4.15 [3.57–4.66] (n=13)	4.87 [4.39–6.26] (n=7)	5.65 [5.34–5.91] (n=4)	–
p2	<0.001	0.016	0.125	0.067
Срединный+локтевой нервы, здоровая кисть	1.60 [1.53–1.79] (n=10)	2.05 [1.81–2.10] (n=6)	2.25 [2.13–2.32] (n=4)	–
Срединный+локтевой нервы, оперированная кисть	4.86 [3.98–5.53] (n=10)	5.98 [5.27–6.12] (n=6)	5.19 [5.07–5.32] (n=4)	–
p2	0.002	0.031	0.125	0.186

Примечание: p1 - критерий Краскела–Уоллиса для Δ=«оперированная–здоровая» между клиническими группами; p2 - парный критерий Вилкоксона (здоровая vs оперированная кисть)

При сравнении среди клинических групп по всем видам повреждённых нервов прослеживается единая закономерность. Самые лучшие количественные

показатели ДЧ были получены в группе экстренного восстановления, где показатели колебались в пределах 3,7 – 4,75 мм, что соответствует степени S3+, S4 и приближались к норме. Этот показатель после планового восстановления на порядок отставал от результата после экстренного восстановления и не было статистически значимой разницы между отсроченным швом «конец в конец» и аутоневральной пластикой. Как было показано в клинических показателях, около 15% пациентов после отсроченной реконструкции продемонстрировали восстановление чувствительности на уровне S3.

Поскольку все повреждения сопровождались полным пересечением нервных стволов, исходная клиническая картина характеризовалась полным отсутствием чувствительности и движений. Приведенные в таблице 4.7, различия касаются сравнения не с исходным уровнем, а между 3-мя клиническими группами, зависящими от способа реконструкции.

При сравнении повреждений по всем 3 нервам, независимо от способа реконструкции, было выявлено, что наилучшие результаты восстановления ДЧ были получены среди больных с повреждениями срединного нерва. Восстановление ДЧ у больных с повреждениями локтевого нерва заняли промежуточное положение. ДЧ была самой худшей у больных после одновременной реконструкции срединного и локтевого нервов, хотя они находились в пределах градации «хороших» результатов. Это свидетельствует о том, что при изолированных повреждениях срединного или локтевого нервов, межнервные анастомозы перекрывают зоны иннервации. Результаты, полученные при одномоментных повреждениях срединного и локтевого нервов, являются истинными и показали достаточно высокую степень регенерации, которая соответствует степени S3+, S4 клинической градации.

Градиент температуры измеряли в зависимости от вида поврежденного нерва на подушечках II или V пальцев и высчитывали по разнице между оперированной и здоровой кистью. Исходно до операции у плановых больных градиент температуры был на несколько градусов выше, чем после операции.

Разница температур также зависела от пальца кисти: на большом пальце этот показатель, как правило, был меньше по сравнению с мизинцем.

Среди клинических групп выявлялась закономерность, аналогичная показателю ДЧ: наилучшие показатели температурного градиента после операции в целом отмечались в первой группе, тогда как у больных после плановой реконструкции нервов («конец в конец») и аутоневральной пластики показатели в ряде подгрупп оставались менее благоприятными (таблица 4.8).

Таблица 4.8. - Показатели градиента кожной температуры на подушечках II или V пальцев оперированной кисти по сравнению со здоровой кистью, Me [Q1–Q3]

Показатель	I (экстренный шов)	II (отсроченный шов)	III (аутоневральная пластика)	p1
До операции, Me [Q1–Q3]	3,77 [2,35–4,75] (n=39)	7,19 [5,53–9,04] (n=24)	7,68 [6,30–9,76] (n=24)	-
После операции (срединный нерв), Me [Q1–Q3]	1,81 [1,16–2,43] (n=16)	6,53 [4,93–8,39] (n=11)	2,97 [0,79–4,47] (n=16)	<0,001
p2	<0,001	0,107	<0,001	-
После операции (локтевой нерв), Me [Q1–Q3]	3,73 [2,47–5,12] (n=13)	4,49 [3,41–5,20] (n=7)	8,74 [7,40–10,37] (n=4)	0,014
p2	0,950	0,002	0,125	-
После операции (срединный+локтевой), Me [Q1–Q3]	2,28 [0,45–4,90] (n=10)	3,81 [2,84–5,71] (n=6)	3,44 [2,23–4,54] (n=4)	0,481
p2	0,655	0,156	0,250	-

Примечание: p1 - критерий Краскела–Уоллиса (межгрупповое сравнение после операции); p2 - парный критерий Вилкоксона (до и после)

По видам повреждённых нервов результаты восстановления по локтевому нерву отставали от срединного нерва. В подгруппе больных с повреждением локтевого нерва результаты шва нерва были лучше, чем аутоневральной пластики, а в подгруппах повреждения срединного нерва и сочетанных повреждений аутоневральная пластика показала лучшие результаты, чем плановый шов нерва.

4.4. Количественные результаты восстановления двигательной функции

При сравнении электронейромиографических показателей выявлено, что амплитуда вызванного потенциала (М-ответа) по срединному нерву различалась между клиническими группами ($p=0,046$), при этом после поправки на множественные сравнения статистически значимое различие сохранялось между группами экстренного и отсроченного шва ($p_{adj}=0,029$), что указывает на преимущество экстренной реконструкции по данному параметру (таблица 4.9).

Таблица 4.9. - Показатели амплитуды вызванного потенциала М-ответа и % двигательных единиц (ДЕ) в оперированной кисти по сравнению со здоровой кистью, Me [Q1–Q3]

Показатель	I (экстренный шов)	II (отсроченный шов)	III (аутоневральная пластика)	p (Краскел–Уоллис)
Амплитуда М-ответа (мВ), срединный нерв	11,09 [9,82–12,16] (n=16)	8,99 [7,94–9,12]* (n=11)	10,22 [8,14–11,40] (n=16)	0,046
% восстановленных ДЕ, срединный нерв	60,85 [56,35–70,33] (n=16)	45,87 [41,37–61,35] (n=11)	59,46 [50,41–69,57] (n=16)	0,078
Амплитуда М-ответа (мВ), локтевой нерв	8,69 [7,34–9,84] (n=13)	9,10 [6,36–10,67] (n=7)	7,94 [6,29–11,47] (n=4)	0,826
% восстановленных ДЕ, локтевой нерв	61,63 [53,18–68,93] (n=13)	62,45 [47,63–69,15] (n=7)	55,25 [41,31–78,55] (n=4)	0,763
Амплитуда М-ответа (мВ), лучевой нерв	10,52 [10,16–11,31] (n=8)	9,69 [8,08–10,86] (n=4)	9,82 [8,73–10,53] (n=10)	0,385
% восстановленных ДЕ, лучевой нерв	53,74 [50,03–59,10] (n=8)	44,07 [38,12–52,96] (n=4)	49,88 [43,11–63,89] (n=10)	0,251

Примечание: p - межгрупповое сравнение I/II/III по критерию Краскела–Уоллиса; при $p<0,05$ выполнялись *попарные сравнения Манна–Уитни с поправкой Holm

По степени двигательного восстановления показатели после аутоневральной пластики оказались лучше шва нервов по типу «конец в конец». Это может быть связано с тем, что в отдельных случаях, в период освоения техники операции при плановом восстановлении, не было уделено должного внимания фактору натяжения. В последующем была отмечена тенденция более частого применения методики аутоневральной пластики.

Поскольку все повреждения сопровождались полным пересечением нервных стволов, исходная клиническая картина характеризовалась полным отсутствием чувствительности и движений. Приведенные в таблице 4.9, различия касаются сравнения не с исходным уровнем, а между 3-мя клиническими группами, зависящими от способа реконструкции.

Самые лучшие двигательные результаты были получены после реконструкции срединного нерва и лучевого нерва, выполненные в экстренном порядке. Степень регенерации по локтевому нерву уступала другим нервам по всем параметрам. Эти количественные изменения варьировали в пределах полученных хороших клинических результатов от степени М3 до степени М5 практически во всех случаях. Для демонстрации клинических случаев были отобраны 3 случая по одному из каждой группы повреждений с прослеживанием результатов в отдалённые сроки после микрохирургической реконструкции нервов.

Клинический случай 1. Повреждение срединного нерва на дистальном уровне, I зона в экстренном порядке.

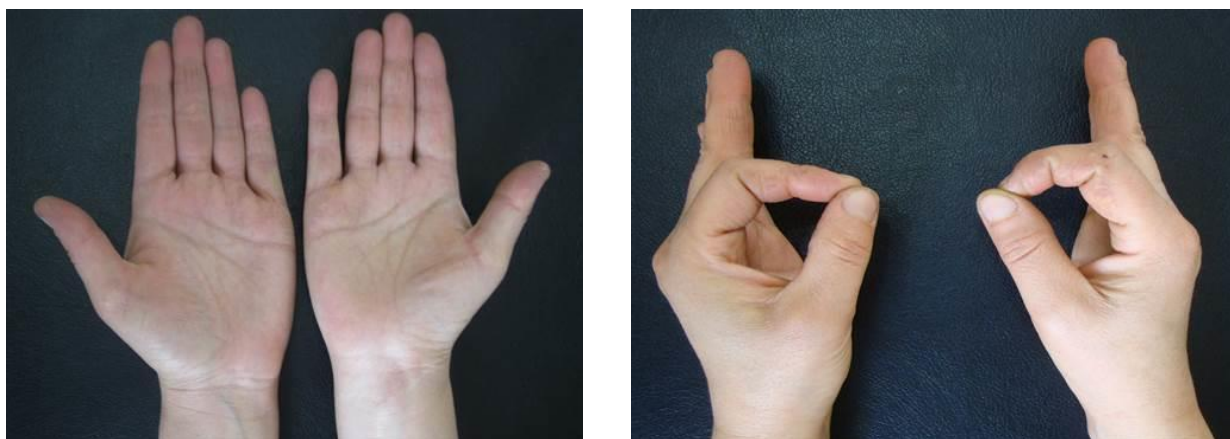


Рисунок 4.1. - Восстановление функции оппозиции через 9 лет после экстренной реконструкции срединного нерва у пациентки № 1

Пациентка поступила в возрасте 12 лет в экстренном порядке по поводу травматического пересечения острым предметом срединного нерва на уровне входа в карпальный канал правой кисти. При интраоперационной ревизии установлен полный анатомический перерыв срединного нерва на уровне I зоны.

Ввиду отсутствия диастаза был наложен экстренный эпиневральный шов с применением прецизионной техники.

Отдаленный срок прослежен через 9 лет после экстренной реконструкции нерва. При клиническом обследовании отмечается полное восстановление функции оппозиции до степени M4-M5 (рисунок 4.1), сенсорно-трофической функции до степени S4.

Количественные показатели восстановления утраченных функций кисти представлены в таблице 4.10.

Таблица 4.10. - Отдаленные результаты реконструкции срединного нерва в экстренном порядке на уровне I зоны у пациентки № 1

Показатели на левой руке	Клинические показатели		Дискриминационная чувствительность	Градиент кожной температуры	ЭНМГ
	чувствит.	двигат.			
Кисть	S4	M5	-	-	Величина М-ответа - 16,8 % ДЕ = 78%
I палец			3 мм	0,3	
II палец			5 мм	0,6	
III палец			4 мм	0,4	
IV палец			3 мм	0,3	

Интерпретация. При использовании клинических рекомендаций и показателей дополнительных методов исследования у девочки 12 лет после выполнения операции в экстренном порядке отмечается практическое 100% восстановление всех функций конечности.

Клинический случай 2. Повреждение срединного нерва на дистальном уровне, II зона после аутоневральной пластики.

Пациент № 3, возраст 21 год, поступил через 4 месяца после ушибленно-раздавленной травмы правой кисти с утратой сухожилий сгибателей и дефектом срединного нерва на уровне его разветвления на кисти. Выполнена тотальная реконструкция срединного нерва с аутосухожильной пластикой сухожилий глубоких сгибателей II-V пальцев правой кисти (рисунок 4.2).

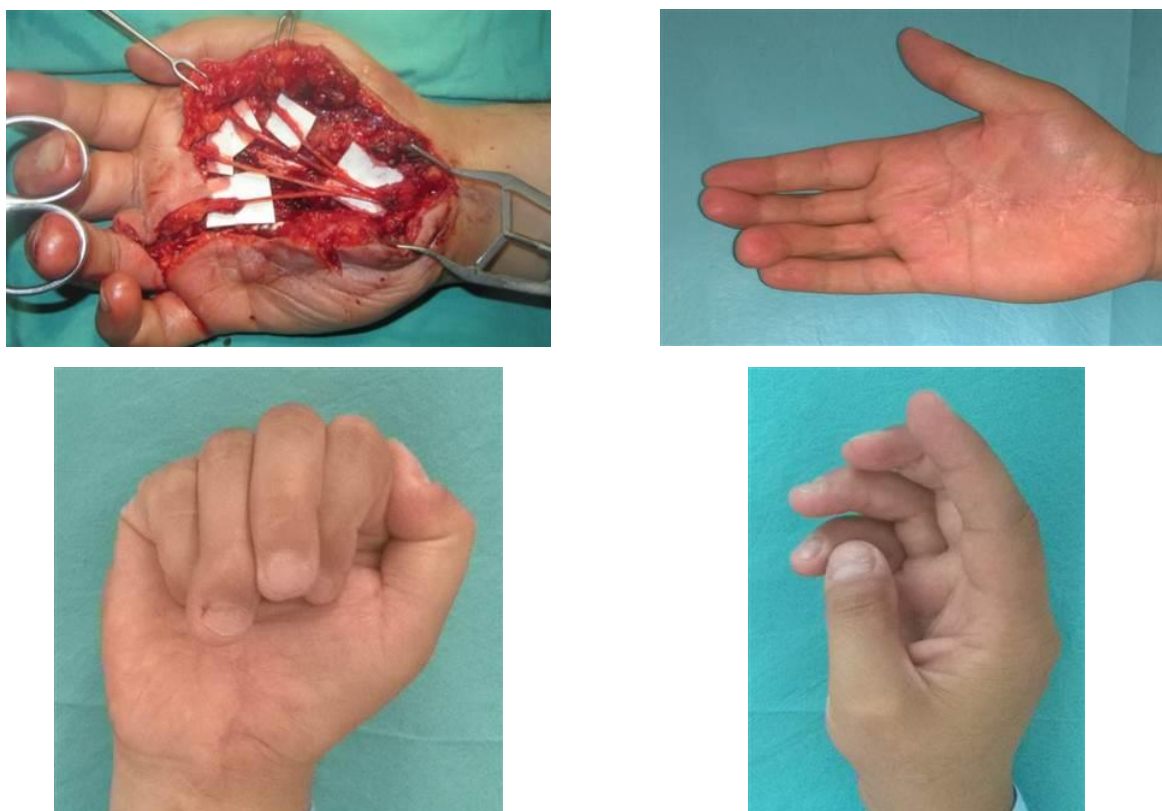


Рисунок 4.2. - Функциональное состояние кисти через 8 лет после аутоневральной пластики срединного нерва на уровне II зоны повреждения

При контрольном осмотре через 8 лет после реконструктивной операции имеется клиника полного восстановления объёма грубых и тонких захватов кисти до степени М3-М4, реиннервация тактильной чувствительности до степени S3+-S4 (рисунок 4.2. и таблица 4.11).

Таблица 4.11. - Отдалённые результаты реконструкции срединного нерва на уровне I зоны после аутоневральной пластики у пациента № 2

Показатели на левой руке	Клинические показатели		Дискриминационная чувствительность	Градиент кожной температуры	ЭНМГ
	чувствит.	двигат.			
Кисть	S3+-S4	M3-M4	-	-	Величина М-ответа - 11,3 % ДЕ = 38%
I палец			4 мм	0,5	
II палец			6 мм	0,7	
III палец			6 мм	0,6	
IV палец			3 мм	0,5	

Интерпретация. Несмотря на тяжесть повреждения у больного как клинически, так и по данным дополнительных методов исследования, отмечается полное восстановление тонких и грубых захватов кисти, а также реиннервация по отдельным ветвям срединного нерва.

Многочисленные попытки дать количественную и качественную оценку потерянной трудоспособности при тех или иных травматических повреждениях руки в силу субъективности не позволили принципиально решить эту сложную проблему.

В настоящее время для оценки результатов все более широко применяется инструмент оценки DASH. Методика, ценность исследования для различных клинических случаев, её значимость для предоперационной оценки, сравнения результатов различных оперативных методик были описаны в ряде работ и имеют тенденцию к более широкому применению. Инструмент оценки DASH разработан Институтом труда и здоровья США совместно с Американской Академией ортопедических хирургов (AAOS) при поддержке Ассоциации пластических и реконструктивных хирургов США.

Согласно условиям, для использования оценки DASH в научно-исследовательских, лечебных и иных некоммерческих целях не требуется получения официального разрешения от разработчика программы. В настоящее время этот инструмент переведен на 18 международных языков и пользуется большой популярностью среди специалистов, занимающихся проблемами верхней конечности. Инструмент быстрой оценки DASH широко применяется в клинической практике, отличается быстротой применения, большей доступностью для заполнения, независимо от грамотности пациентов, и имеет такую же достоверность, как и его полная версия.

Этот метод применяется для оценки различных заболеваний и повреждений верхней конечности. Применение данного метода для посттравматических повреждений, включая дефекты нервных стволов ДНС, является актуальным и представляет интерес для более точной объективной оценки эффективности восстановительных операций.

Изучение возможностей использования инструмента быстрой оценки трудоспособности DASH является актуальной проблемой в оценке эффективности выполнения реконструктивно-пластических операций при травмах конечностей, сопровождающихся дефектами нервных стволов.

Метод оценки DASH основан на получении ответов на 10 простых вопросов, касающихся выполнения обычных привычных бытовых действий с участием конечности. Далее результаты обрабатываются математически. Результаты оцениваются по 100-балльной шкале: от 0 (полная трудоспособность) до 100 (полная потеря трудоспособности). Согласно данным литературы, разница в до - и послеоперационном периоде на 10 пунктов признаётся статистически существенной и достоверной.

После заполнения таблицы сумма баллов рассчитывается арифметически и вносится в формулу: $(\text{сумма } n \text{ ответов}/n) - 1) \times 25$. В случае, приведенном в таблице 1, сумма баллов составила 40, после применения формулы – 75, что означает, что общая потеря трудоспособности составляет 75%. В таблице 2 приведены приблизительные функциональные потери верхней конечности в различных клинических группах до операции, основанной на методике быстрой оценки DASH.

Самая низкая трудоспособность отмечена среди больных с повреждениями плечевого сплетения, электротравмами, ишемическая контрактура Фолькмана (ИКФ), сочетанных повреждениях костей. Потеря трудоспособности среди этих больных колеблется в пределах от 67 до 78 %, что соответствует инвалидности I и II группы. Среди больных со стволовыми дефектами, застарелыми повреждениями нервных стволов, огнестрельными ранениями, сочетающимися с дефектами мягких тканей, потеря трудоспособности варьируется в пределах 55–63 %.

Потеря трудоспособности среди больных с дефектами сосудисто-нервных пучков на дистальном уровне сравнима с контрольной группой и находится в пределах 45–50 %. Потери трудоспособности среди больных первой и третьей групп схожи и составляют около 60 %, тогда как этот показатель среди больных

с сочетанными ДНС достоверно выше на 5 пунктов ($p < 0,05$). Поскольку больные контрольной группы имеют более лёгкие повреждения, их трудоспособность на 10 пунктов выше. Оценка степени потери трудоспособности является суммарным показателем потери функции кисти, как исходного показателя, так и в динамике после выполнения реконструктивной операции. Наибольшая степень потери трудоспособности отмечалась у лиц с комплексными повреждениями, в том числе костей и мягких тканей. Причём чем проксимальнее поражение, тем отрицательнее оно сказывается на трудоспособности пострадавшего.

В послеоперационном периоде потеря трудоспособности снижается с 78 до 51%, что говорит о высокой эффективности выполненных операций ($p < 0,001$), но в то же время полноценного восстановления трудоспособности не происходит. Таким образом, методика быстрой оценки DASH является объективным и доступным методом исследования для оценки нетрудоспособности верхней конечности до операции и в отдаленном послеоперационном периоде, который позволяет количественно оценить эффективность выполненных реконструктивно-пластических операций. При проксимальных повреждениях реконструктивно-пластические операции позволяют улучшить качество жизни больных, однако, несмотря на это, выраженные остаточные явления не позволяют пациентам вернуться к прежней трудовой деятельности.

4.5. Сравнение результатов в зависимости от возраста больных

Почти половину клинического материала составили пациенты детского возраста, в связи с чем, была поставлена задача изучения отдалённых функциональных результатов в зависимости от возраста.

Качественные клинические показатели свидетельствовали о высокой результативности восстановления как двигательной, так и чувствительной функции у детей до 10 лет: доля хороших и отличных исходов (M4–M5 и S3+–S4) составила 96,9% (таблица 4.12). У подростков показатели восстановления оставались выше, чем в старших возрастных группах: хорошие и отличные

двигательные результаты (M4–M5) достигнуты в 87,5% случаев, а чувствительные (S3+–S4) - в 81,3%. У пациентов 19–30 лет хорошие и отличные двигательные результаты (M4–M5) отмечены в 87,1%, тогда как по чувствительным критериям (S3+–S4) - в 74,2%. У лиц старше 40 лет доля восстановления лишь до степени M3 (удовлетворительный результат) составила 36,4%, а сенсорно-трофической функции лишь до степени S3 - 54,5% случаев, что подчёркивает выраженную зависимость исходов от возрастного фактора (таблица 4.12).

Таблица 4.12. - Клиническая оценка восстановления движений и чувствительности среди возрастных групп (n, %)

Категория	≤5 лет (n=6)	6–10 лет (n=32)	11–18 лет (n=16)	19–30 лет (n=31)	31–40 лет (n=13)	>40 лет (n=11)	p
Двигательная функция							
M3	0 (0,0%)	1 (3,1%)	2 (12,5%)	4 (12,9%)	2 (15,4%)	4 (36,4%)	0,006
M4	3 (50,0%)	11 (34,4%)	7 (43,8%)	22 (71,0%)	8 (61,5%)	5 (45,5%)	-
M5	3 (50,0%)	20 (62,5%)	7 (43,8%)	5 (16,1%)	3 (23,1%)	2 (18,2%)	-
Хорошие + отличные (M4–M5)	6 (100,0%)	31 (96,9%)	14 (87,5%)	27 (87,1%)	11 (84,6%)	7 (63,6%)	-
Чувствительная функция							
S3	0 (0,0%)	1 (3,1%)	3 (18,8%)	8 (25,8%)	3 (23,1%)	6 (54,5%)	<0,001
S3+	3 (50,0%)	4 (12,5%)	5 (31,2%)	16 (51,6%)	7 (53,8%)	5 (45,5%)	-
S4	3 (50,0%)	27 (84,4%)	8 (50,0%)	7 (22,6%)	3 (23,1%)	0 (0,0%)	-
Хорошие+отличные (S3+–S4)	6 (100,0%)	31 (96,9%)	13 (81,3%)	23 (74,2%)	10 (76,9%)	5 (45,5%)	-

Примечание: p - статистическая значимость различий распределений между возрастными группами (χ^2 Пирсона)

У подростков показатели восстановления оставались выше, чем в старших возрастных группах: хорошие и отличные двигательные результаты (M4–M5) достигнуты в 87,5% случаев, а чувствительные (S3+–S4) - в 81,3%. У пациентов 19–30 лет хорошие и отличные двигательные результаты (M4–M5) отмечены в 87,1%, тогда как по чувствительным критериям (S3+–S4) - в 74,2%.

У лиц старше 40 лет доля восстановления лишь до степени МЗ (удовлетворительный результат) составила 36,4%, а сенсорно-трофической функции лишь до степени S3 - 54,5% случаев, что подчёркивает выраженную зависимость исходов от возрастного фактора (таблица 4.12).

У детей до 10 лет, независимо от способа реконструкции, были получены хорошие показатели статической ДЧ близкие к норме. В более старших возрастных группах этот показатель ухудшался в сторону увеличения доли пациентов до степени S3, а среди пациентов старше 40 лет примерно у половины пациентов показатели ДЧ были выше 6 мм.

Среди пациентов старшего возраста чаще наблюдались симптомы холодовой непереносимости и явлений стойкой парестезии, что объективно сопровождалось более выраженными нарушениями сенсорно-трофической функции по количественным показателям (таблица 4.13).

Таблица 4.13. - Зависимость количественных показателей восстановления сенсорно-трофической функции в различных возрастных группах, Me [Q1–Q3]

Возрастная группа (n)	Дискриминационная чувствительность (II или V п)		Кожная температура (II или V пальцы)		
	оперир-я кисть	здоровая кисть	оперир-я кисть	здоровая кисть	градиент температуры
до 5 лет (n=6)	3,6 [3,1–4,1]	1,5 [1,4–1,6]	30,90 [29,42–32,38]	34,90 [34,29–35,51]	4,0 [2,9–5,1]
6–10 лет (n=32)	4,0 [3,2–4,8]	1,8 [1,3–2,3]	30,20 [28,45–31,95]	34,12 [33,46–34,78]	3,9 [2,2–5,7]
11–18 лет (n=16)	4,2 [3,7–4,7]	1,7 [1,6–1,8]	30,90 [29,15–32,65]	34,66 [33,97–35,35]	3,8 [2,1–5,4]
19–30 лет (n=31)	4,7 [3,8–5,6]	2,9 [2,1–3,7]	30,50 [28,95–32,05]	34,70 [34,09–35,31]	4,2 [2,5–5,9]
31–40 лет (n=13)	5,3 [4,4–6,2]	2,1 [2,0–2,2]	28,90 [27,48–30,32]	34,30 [33,56–35,04]	5,4 [3,5–7,3]
старше 40 лет (n=11)	7,6 [5,4–9,8]	2,3 [2,0–2,6]	27,21 [25,05–29,37]	35,10 [34,63–35,57]	7,9 [6,0–9,7]
P	<0,001	<0,001	0,002	0,031	<0,001

Примечание: p – статистическая значимость различий показателей между возрастными группами (критерий Крускала-Уоллиса)

С увеличением возраста статистически значимо возрастали значения дискриминационной чувствительности на оперированной кисти и температурный градиент между здоровой и оперированной конечностью ($p < 0,001$), а также снижалась кожная температура оперированной кисти ($p = 0,002$). Наиболее неблагоприятные показатели зарегистрированы в группе старше 40 лет: дискриминационная чувствительность на оперированной кисти составила 7,6 [5,4–9,8], кожная температура оперированной кисти - 27,21 [25,05–29,37] °С при температуре здоровой кисти 35,10 [34,63–35,57] °С; температурный градиент достигал 7,9 [6,0–9,7] °С.

Самые лучшие количественные показатели двигательной реиннервации были получены среди детей до 10 лет: медиана доли восстановленных двигательных единиц составляла около 58–61% (таблица 4.14). С увеличением возраста отмечалась статистически значимая тенденция к снижению % восстановленных ДЕ ($p < 0,001$), несмотря на то что по клинической оценке двигательная функция у большинства пациентов сохранялась на уровне не ниже М4.

Таблица 4.14. - Параметры двигательной регенерации в зависимости от возрастного фактора, Ме [Q1–Q3]

Возрастная группа (n)	Величина М-ответа, (мВ)	Величина М-ответа, (мВ)	Скорость проведения импульса, (м/с)	Скорость проведения импульса, (м/с)	% восстановленных ДЕ
	опериров. сторона	здоровая сторона	опериров. сторона	здоровая сторона	
до 5 лет (n=6)	10,65 [8,33–11,65]	15,85 [14,98–16,90]	44,97 [44,18–45,42]	54,75 [54,58–56,32]	57,7 [45,7–68,8]
6–10 лет (n=32)	9,59 [8,07–11,83]	17,02 [15,13–18,34]	42,84 [40,08–48,69]	59,00 [55,56–62,14]	60,5 [53,1–66,9]
11–18 лет (n=16)	9,57 [8,30–11,26]	16,41 [15,27–18,28]	43,80 [41,67–46,28]	62,35 [55,20–65,86]	59,6 [45,6–67,6]
19–30 лет (n=31)	8,67 [7,70–10,06]	16,18 [14,23–16,88]	43,11 [39,82–45,75]	64,30 [56,90–67,96]	46,2 [43,7–59,6]
31–40 лет (n=13)	8,86 [7,29–9,42]	15,79 [14,00–18,75]	40,88 [35,37–46,73]	62,75 [58,18–65,00]	31,9 [25,3–43,8]
старше 40 лет (n=11)	7,21 [6,46–8,00]	18,13 [16,04–20,06]	39,30 [36,59–42,27]	61,57 [59,28–62,70]	30,0 [20,0–49,4]
P	0,030	0,068	0,301	0,111	<0,001

Примечание: p – статистическая значимость различий показателей между возрастными группами (критерий Крускала–Уоллиса)

У лиц старше 40 лет медиана восстановления двигательных единиц составила 30,0% [20,0–49,4] от уровня здоровой кисти (таблица 4.14).

Несмотря на прогресс в хирургии периферических нервов, вопросы организации помощи больным продолжают оставаться актуальными, влияя на оказание своевременной специализированной помощи. В свою очередь, после пластики дефектов нервных стволов отсрочка операции вместе с другими факторами, такими как уровень повреждения и возраст пациентов, влияют на конечный функциональный результат.

Независимо от влияния отдельных факторов, конечным результирующим моментом является то, что регенерирующие аксоны должны прорасти и реиннервировать свои мышцы-мишени задолго до того, как успеет развиться их необратимая атрофия. Считается, что для собственных мышц кисти этот критический период исчисляется временем до 18 месяцев, а для более проксимальных мышц (предплечье и плечо) до 24 месяцев. Рядом экспериментальных и клинических исследований доказано, что у взрослых средняя скорость прорастания аксонов составляет 1 мм/сутки, тогда как у детей – она в два раза быстрее.

Возможности диагностики и оказания первичной помощи при экстренных повреждениях и отсроченном шве при плановом восстановлении нервных стволов верхних конечностей неравнозначны, и ставят перед хирургами ряд задач. Доступ населения к специализированной медицинской помощи в городской местности отличается от сельской. Это, в свою очередь, обуславливает обращение больных в более поздние сроки травмы, что не может не повлиять на функциональные результаты оперативных вмешательств, которые освещены в работах разных исследователей.

Несмотря на давность проблемы и достигнутый прогресс в хирургии периферических нервов, на сегодняшний день практически нет работ, посвящённых особенностям реконструкции при повреждении нервов близких к их разветвлению и дистального уровня отхождения конечных ветвей. При таких повреждениях существуют не только диагностические, но и тактические

проблемы, связанные с дифференциальной диагностикой между неполными повреждениями и повреждениями отдельных конечных ветвей, необходимостью их поиска при ревизии, показаний к реконструкции, а также выбора способа реконструкции.

С точки зрения невральной анатомии на дистальных уровнях нервы, разделившись на конечные ветви, делятся на отдельные чувствительные и двигательные пучки. Эти пучки по диаметру настолько малы, что без применения микрохирургической техники, их полноценное восстановление не представляется возможным.

За весь период наблюдений до снятия швов больные получали пероральные антибиотики, а также после сосудистых операций – дезагрегантную терапию при помощи таблеток аспирина (от 50 до 100 мг в день после еды) в течение 3-х дней. Клинически и доплерографически после выписки и снятия швов все восстановленные сосуды функционировали успешно, случаев тромбозов не было. Все раны зажили первичным натяжением. Повторных операций в экстренном или плановом порядке не было. В последующем больные наблюдались у ортопедов-травматологов по месту жительства, соблюдая рекомендации реконструктивных хирургов Центра восстановительной хирургии. В реабилитационном периоде основной акцент ставился на активную разработку кисти, основные элементы которых тщательно объяснялись специалистами. Пациенты в рекомендованные сроки обращались с контрольным визитом к оперирующим хирургам, и велась медицинская документация.

Обобщая вышесказанное, судя по полученным функциональным результатам, наилучшие показатели достигаются при экстренной реконструкции нервов. Результаты отсроченной реконструкции по типу «конец в конец» сходны с результатами аутоневральной пластики, но по качеству восстановления немного отстают при экстренной реконструкции.

Учитывая вышесказанное, можно говорить о том, что для достижения оптимальных двигательных результатов большое значение имеют сроки

поступления больных в медицинское учреждение и уровень повреждения. Следовательно, одновременный учёт нескольких факторов помогает в прогнозировании результатов пластики дефектов нервных стволов, что важно для выбора оптимальной хирургической тактики и сокращения сроков реабилитации больных.

Как правило, непрофильные учреждения при оказании помощи больным с экстренными повреждениями сосудисто-нервных пучков не принимают во внимание фактор времени, обрекая больных на бесполезное ожидание результатов. Неполный объем выполненной операции или оставление поврежденного нерва на плановое восстановление не могут обеспечить полноценное прогнозирование функциональных результатов.

В подобных ситуациях в клинике разработан критерий, так называемый «коэффициент застарелости». Индекс высчитывается при помощи определённой формулы. Для комплексной оценки своевременности поступления с учётом трёх важных факторов (сроки поступления, уровень повреждения и возраст пациента) в работе предложена специальная прогностическая формула:

$$k = (L/V+T)/540,$$

где k – прогностический коэффициент (коэффициент застарелости); L – расстояние от места повреждения нервов до собственных мышц кисти (в мм); V – скорость регенерации аксонов (1 мм/сутки у взрослых, 2 мм/сутки у детей); T – время после травмы (в сутках); 540 – предельно допустимое время, в течение которого изменения в собственных мышцах кисти обратимы.

Если коэффициент застарелости меньше 1, то, реконструируя повреждённый нерв, можно ожидать восстановление полезного сокращения в собственных мышцах кисти. Величина коэффициента больше 1 указывает на застарелый характер повреждения срединного и локтевого нервов, что свидетельствует о запущенности повреждения и возможности отрицательного прогноза двигательного восстановления (Рационализаторское предложение № 1977/Р-6.05.01 от 28.05.2001 г., ТГМУ). В таблице 2, представлено

распределение больных в зависимости от значения коэффициента, который условно выбран в трёх диапазонах. Больные со значением $K \leq 0,5$ относятся к самым благоприятным, поступившим в оптимальные сроки с повреждениями на дистальном уровне, особенно это касается детей, у которых скорость регенерации вдвое быстрее взрослых, причем анатомически малый размер конечности позволяет регенерирующим аксонам быстрее достичь мышц – мишеней. Больные со значением $0,5 \geq K \leq 1,0$ поступили в относительно благоприятные сроки, когда можно добиться частичной регенерации мышц и прогнозировать как условно благоприятные. Самыми неблагоприятными в плане двигательного прогноза являются больные со значением $K \geq 1,0$. Эти больные нуждались в дополнительных операциях, направленных на ликвидацию остаточных двигательных нарушений. Как видно из таблицы 2, больные с повреждениями на уровне плечевого сплетения, несмотря на малые сроки поступления, имеют неблагоприятный прогноз для мышц кисти. Для мышц плеча и предплечья среди больных этой подгруппы значения K показывают относительно благоприятный прогноз. Восстановление сгибания предплечья и движений в лучезапястном суставе при выполнении восстановления стволов плечевого сплетения в сроки до трёх месяцев после получения травмы является достижимой целью. Больные с дистальными уровнями повреждений даже в относительно поздние сроки поступления имеют более благоприятный прогноз в связи с близостью зоны реконструкции к мышцам-мишеням и коротким сроком регенерации нервов. Все остальные больные по уровням повреждения между плечевым сплетением и дистальным уровнем поступили с различными значениями K , в зависимости от которого был предварительно определён прогноз и намечена соответствующая хирургическая тактика. Данные подсчёта прогностического коэффициента наглядно демонстрируют, что только 35 из 122 больных (28,7 %) претендовали на своевременную операцию, 47 больных (38,5 %) имели относительно благоприятный шанс при значениях K , близких к 1, остальные же 40 пациентов

(32,8 %) не имели шанса на восстановление утраченных двигательных функций конечности.

Ввиду этого, можно с уверенностью говорить, что предлагаемая прогностическая формула, благодаря комплексному учёту нескольких критически важных факторов, позволяет прогнозировать результаты двигательного восстановления после пластики дефектов нервных стволов и решать тактические задачи. При неблагоприятном прогнозе двигательного восстановления при травматических дефектах нервных стволов рекомендуется выставлять показания к сухожильно-мышечным транспозициям одновременно с пластикой дефекта нервного ствола.

Таким образом, приведенные результаты свидетельствуют о высокой результативности регенерации чувствительной и сенсорно-трофической функций, независимо от способа реконструкции. Показатели экстренной реконструкции, как по качественным, так и по количественным параметрам показали лучшие результаты по сравнению с отсроченной реконструкцией дистальных повреждений нервных стволов.

Результаты отсроченной реконструкции в 85% привели к хорошим и отличным результатам и статистически не отличались в группе больных с отсроченным швом нерва и аутоневральной пластикой. Полученные данные свидетельствуют о высокой регенеративной способности дистальных повреждений нервных стволов у детей в возрасте до 10 лет. В этой возрастной группе клинически отмечается практически полное восстановление утраченных функций, хотя при помощи функциональных тестов у них можно уловить разницу в степени восстановления.

4.6. Алгоритм выбора метода реконструкции нервов верхних конечностей при дистальных повреждениях

Опыт реконструкции 129 нервных стволов у 109 пациентов позволил разработать алгоритм выбора метода реконструкции (рисунок 4.3), приведенного ниже.

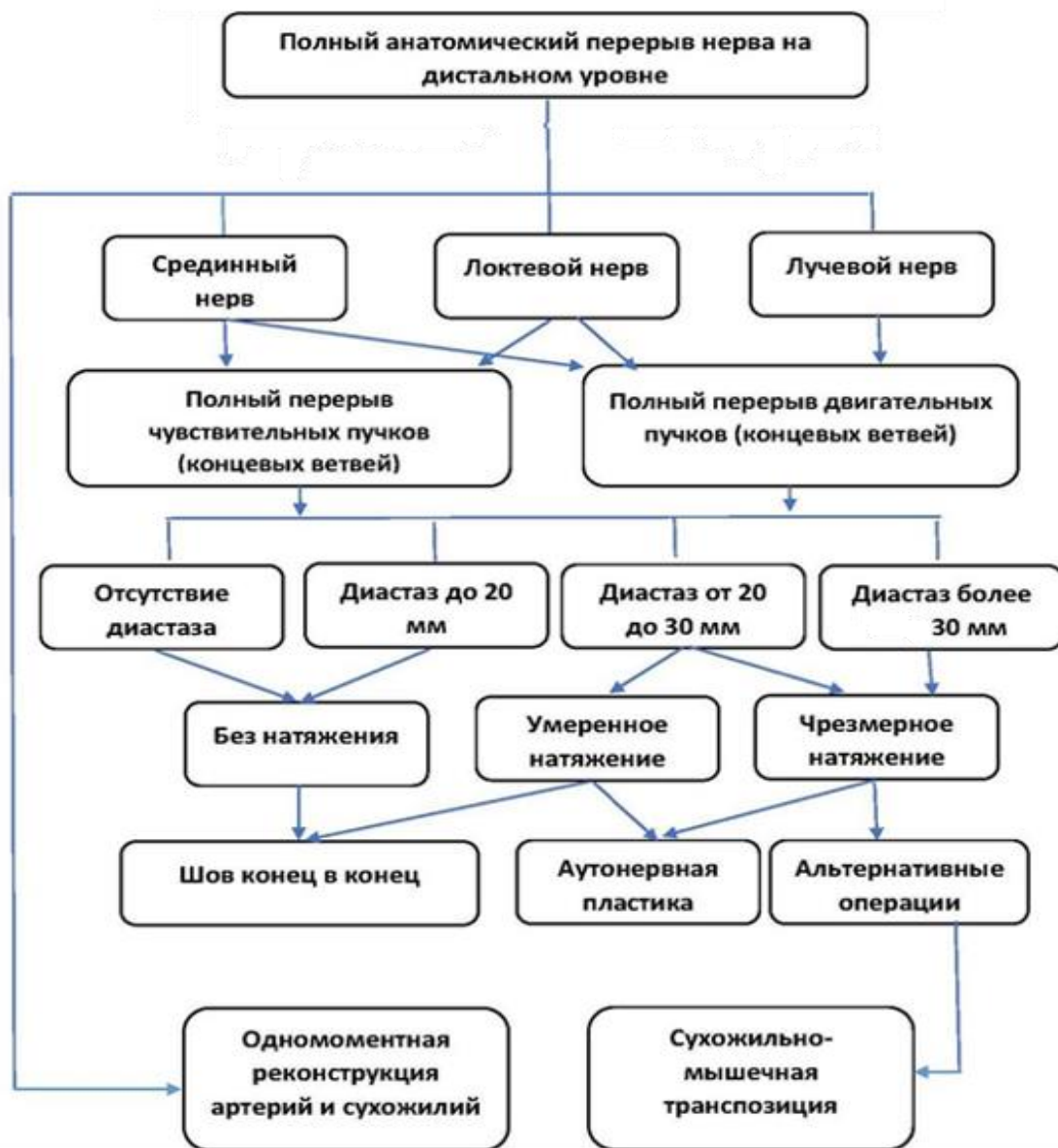


Рисунок 4.3. - Алгоритм выбора оптимальной хирургической методики при дистальных повреждениях нервов верхних конечностей

Не вызывают сомнений преимущества первичной (экстренной) реконструкции нервов, которые представлены I клинической группой и может быть самым оптимальным способом реконструкции.

В связи с тем, что при плановом восстановлении неизбежно возникают проблемы диастаза после резекции невром, перед хирургом встают задачи выбора оптимального способа реконструкции. В плановом порядке показания к реконструкции нерва по типу «конец в конец» строго ограничены и

нежелательны даже при минимальном диастазе. В связи с этим, в наших наблюдениях этот метод реконструкции был применен только у 28 больных (25,7%) среди больных II клинической группы. При поступлении больных в плановом порядке перечень хирургических методик расширяется с выставлением показаний к выполнению операций невротизации чувствительной порции нерва и/или сухожильно-мышечных транспозиций в зависимости от вида нерва.

Алгоритм выбора оптимального способа реконструкции во многих случаях позволяет быстрее прийти к правильному решению, не подвергая больных напрасным операциям и ожиданиям функциональных результатов.

Наш опыт показал, что, несмотря на механизм повреждения, даже после резаных ранений в плановом порядке во всех случаях возникает та или иная степень натяжения. При плановом оперативном вмешательстве, критерием для выбора метода реконструкции является размер дефекта нерва. При длине дефекта до 1 см выполнялся шов нерва «конец в конец», дилемма возникала при диастазе размером от 1,0 до 2,0 см. При диастазах более 18-20 мм предпочтение отдавалось аутоневральной пластике. При манипуляции на нервных стволах дополнительная продольная диссекция и подготовка фасцикулярных групп на обоих концах нервов помогали правильно сопоставить двигательные и чувствительные нервы.

Разработанный алгоритм позволил оптимизировать показания к выбору методики реконструкции, применительно к дистальным повреждениям и изучить отдалённые результаты. Судя по полученным функциональным результатам (смотрите таблицу 4.4), наилучшие показатели достигаются при экстренной реконструкции нервов. Среди больных с подгруппой по срединному нерву во всех случаях были достигнуты положительные результаты (смотрите таблицу 4.9). Результаты отсроченной реконструкции «конец в конец» сходны с результатами аутоневральной пластики и по качеству восстановления несколько отстают от результатов экстренной реконструкции.

Сравнение полученных результатов с литературными данными показали, что дистальные повреждения нервов с соблюдением алгоритма с чёткими показаниями для выбора правильного метода реконструкции показали свою высокую эффективность. Исходя из этого, мы пришли к убеждению, что при отсроченной реконструкции нерва большое значение имеет не сам метод реконструкции, а правильный выбор и соблюдение алгоритма. В литературе нет работ, где приводятся отличия результатов между проксимальными и дистальными повреждениями, но они убедительно свидетельствуют о высоких результатах сравнимые со швом нерва по типу «конец в конец».

Таким образом, использование представленного алгоритма помогло оптимизировать микрохирургические методики реконструкции нервных стволов при полном перерыве срединного, локтевого и лучевого нервов с учётом анатомических особенностей.

Разработанные способы аутоневральной пластики, максимально упрощают техническое исполнение реконструкции, тем самым расширяя показания к выбору аутоневральной пластики даже при дефектах размером более 18-20мм.

Дистальные повреждения нервных стволов верхних конечностей представляют собой отдельную проблему, в связи с особенностями терминального разветвления, нервной реконструкции и последующего прогноза функционального восстановления. Сложность проблемы объясняется тем, что нервные стволы верхних конечностей в местах их деления на конечные ветви, сопровождая сосудистые пучки, входят в сложные топографо-анатомические взаимоотношения с костными, сухожильными и мышечными образованиями.

При повреждениях нервных стволов на уровне дистального разветвления прямая реконструкция нервов особенно актуальна и имеет неоспоримые преимущества перед невротизацией или сухожильно-мышечными переключателями операциями.

При дистальных повреждениях прямая реконструкция имеет свои особенности, требует точного знания топографо– анатомических зон для нахождения каждой повреждённой ветви, от чего зависит полноценное восстановление утраченных функций. Больные с дистальными уровнями повреждений даже в относительно поздние сроки поступления имеют более благоприятный прогноз, в связи с близостью зоны реконструкции к мышцам-мишеням и коротким сроком регенерации нервов.

В литературе нет обобщающих работ, посвящённых топографо-анатомическим особенностям полных пересечений нервных стволов на уровне дистального разветвления, что является важным аспектом для выбора оптимального способа реконструкции. Лучшие результаты по сравнению с литературными данными объясняются однородными по уровню повреждениями нервов, короткой дистанцией для регенерирующих аксонов от места реконструкции до конечных мишеней мышечных и чувствительных нервных окончаний.

Несмотря на давность проблемы реконструктивной хирургии нервных стволов, на сегодняшний день продолжают дискутироваться вопросы двигательной невротизации дистальных концов нервов, пересматриваются показания к сухожильно-мышечным транспозициям при невозможности прямой реконструкции нервов.

Аналогичная работа по разделению больных на хирургические зоны приведена в работе Ghoraba S.M. et al. (2019), в которой представлен алгоритм последних новшеств в хирургии локтевого нерва. В отличие от настоящей работы автор разделил на зоны всю длину верхней конечности. В нашей же работе сами дистальные поражения подразделены на хирургические зоны с учётом топографо-анатомических особенностей и, кроме того, рассматриваются все 3 нерва, а не только локтевой.

Деление полных пересечений нервов на топографо-анатомические зоны позволяет максимально использовать ресурсы прямой реконструкции.

Полученные нами результаты превосходят данные мета-анализов и отдельных источников.

Это объясняется тем, что в данной работе были включены однородные больные с дистальными уровнями повреждений, отличающиеся короткой дистанцией для прохождения регенерирующих аксонов до конечных двигательных и чувствительных органов мишеней. Данный контингент больных не подвергался повторным корригирующим операциям на нервах, или сухожильно-мышечным транспозициям, или невротизации, так как всем пациентам выполнялась прямая реконструкция нервов в благоприятных условиях (по времени, уровню повреждения и возрасту больных).

Кроме этого, относительно молодой возраст больных, учёт топографических особенностей идентификации картины повреждения и использование прецизионной техники оперирования также создают предпосылки для получения оптимальных результатов.

Предложенная топографо-анатомическая классификация дистальных повреждений, имея прикладное значение для реконструктивных хирургов, позволяет правильно идентифицировать зоны повреждения нервов с нахождением всех пересечённых дистальных ветвей и оптимизировать методы реконструкции. Полученные результаты позволяют рекомендовать предложенную классификацию зон дистальных пересечений нервов для широкого практического применения.

Таким образом, разработанный нами алгоритм реконструктивных методик позволяет дать ориентир для выбора оптимального способа реконструкции. Показания к аутоневральной пластике были выставлены в 31,1% случаев у больных III клинической группы и были направлены на воссоздание прежней анатомии в области дистального разветвления нервов. Чаще аутоневральную пластику выполняли при реконструкции лучевого нерва (в 11 случаях из 17), локтевой нерв в 7 из 20 случаев, срединный нерв в 20 из 37 случаев.

ГЛАВА 5. Обзор результатов исследования

Несмотря на достигнутые достижения в области реконструктивно-восстановительной хирургии в плане оперативного лечения повреждений сосудов и нервов конечностей существует ряд нерешённых вопросов, требующих новых подходов к оптимизации тактики лечения данных видов повреждений. Вместе с тем, следует отметить, что методы диагностики и лечения повреждений сосудов и нервов конечностей постоянно совершенствуются. [39, с. 69-70; 43, с. 494; 46, с. 529; 55, с. 127-133; 85, с. 74-76; 98, с. 22].

Изучение литературных источников показало, что за последние несколько десятилетий постепенно интерес от шва нерва «конец в конец» сменился аутоневральной пластикой и в течение последнего десятилетия многие исследования сосредоточились на проблеме невротизации. Несмотря на это все фундаментальные работы ссылаются на одинаковую значимость нервного шва, аутоневральной пластики, так и операций невротизации [14, с. 150-156; 20, с. 24; 72, с. 62-70; 80, с. 24; 259, с. 3122-3133].

Возможности микрохирургической техники позволили продвинуть представления о реконструкции нервов дистальнее уровня деления их на двигательные и чувствительные ветви. Это привело от одиночных спорадических случаев их восстановления отдельными хирургами к правильно выстроенной концепции реконструкции на любом этапе оказания специализированной помощи, от выполнения шва нерва до пластики области деления нерва с воссозданием прежней анатомии с применением заготовки из аутоневрального трансплантата.

Рассмотрение вопроса регенерации при дистальных повреждениях нервов верхних конечностей представляет особый интерес для сравнения реконструктивных методик с учётом однородных по уровню повреждений срединного, локтевого и лучевого нервов, а также для выбора наиболее оптимального метода лечения.

Качество наложения шва нерва «конец в конец» достигается при зеркальном сопоставлении одноимённых культей нерва. Даже минимальное ротационное смещение пучковых групп может привести к непредсказуемым результатам. Из 3-х периферических нервов при дистальных повреждениях самым уязвимым к ротационному смещению фасцикул является локтевой нерв. Ошибочное ротационное смещение при восстановлении локтевого нерва на дистальном уровне более чем на 90 градусов может привести к почти полной или полной утрате результатов. Для срединного нерва это чревато необратимой атрофией мышц тенара, а для лучевого нерва, поскольку он является чисто двигательным нервом, ротационное смещение может сказаться на скоординированном движении отдельных мышц разгибателей пальцев.

Для предотвращения ротационного смещения фасцикулярных групп минимальными требованиями являются сопоставление проксимального и дистального культей нерва с ориентацией на наружные признаки: расположение мезоневрия, овальная форма поперечного разреза, свободное расположение в своем ложе, сосудистый рисунок на эпиневррии и пр.

Знание внутриневральной анатомии позволяет более качественно наложить шов нерва по типу «конец в конец». При этом необходимо тщательно изучить пучковое строение на поперечном срезе с точным их сопоставлением и во избежание вывиха отдельных фасцикул за пределами линии шва. Вспомогательное значение имеет использование электростимулятора, что позволяет идентифицировать моторные пучки на дистальной культе нерва и по его топографии найти соответствующий пучок на противоположной проксимальной культе нерва.

Отдалённые результаты прослежены у 109 больных с повреждениями 129 нервных стволов, оперированных в экстренном порядке у 47 пациентов (57 нервных стволов) и в плановом порядке у 62 пациентов: с наложением отсроченного шва по типу «конец в конец» у 28 пациентов (34 нервных ствола) либо с выполнением аутоневральной пластики у 34 пациентов (38 нервных стволов). Среди всех повреждённых нервных стволов наиболее часто

встречались повреждения срединного нерва - 63 случая (48,8%), далее локтевого - 44 случая (34,1%) и лучевого - 22 случая (17,1%). Дистальные повреждения были разделены на три зоны: I зона (выше уровня разделения нервов на конечные ветви) - 39 нервных стволов (30,2%), II зона (на уровне разветвления) - 66 нервных стволов (51,2%), III зона (пересечения отдельных ветвей дистальнее уровня разделения общего ствола нерва) - 24 нервных ствола (18,6%).

Среди плановых больных, ранения были вызваны разрушающими агентами, такими как электротравма, огнестрельные ранения, ранения тяжелыми предметами, ятрогенные и прочие [57, с. 43; 66, с. 251; 140, с. 215-221; 250, с. 573-583]. В наших случаях они составили 21,1% случаев. Повреждения лучевого нерва отличались частыми сочетанными переломами плеча и предплечья [15, с. 66-67; 26, с. 34-37]. В наших наблюдениях они составили 5 случаев (34,8 %) от общего числа больных с повреждениями лучевого нерва на дистальном уровне. Это согласуется с работами Шоломовой Е.И. (2012) и Шпет А.Ю. (2024) [99, 100], где приведено, что из 219 больных с переломами костей верхней конечности частота неврологических осложнений имеет место в 29,7% наблюдений.

Для диагностики повреждений нервов и отслеживания качественных (клинических) и количественных параметров был использован ряд общеклинических и функциональных методов исследований: Британская шкала оценки двигательного и чувствительного восстановления, интраоперационные данные, фотодокументация, визуальные методы (МРТ, УЗИ, доплерография), определение статической дискриминационной чувствительности, электронейромиография.

Литературные данные также свидетельствуют об этих ставших рутинной методами исследований [24, с. 23-29; 25, с. 254; 54, с. 40-48; 58, с. 167-173; 75, с. 140; 76, с. 317; 109, с. 233-239; 130, с. 451-460; 138, с. 1520-1528]. Ультразвуковое исследование наряду с вышеперечисленной диагностикой

пополнило этот перечень предоперационного обследования поврежденных нервов [12, с. 127-135; 27, с. 82-88; 28, с. 147; 40, с. 55-60; 135, с. 46].

Хирургические методики. Разработанный нами алгоритм выбора способа реконструкции позволяет оптимизировать хирургические подходы.

Несмотря на тяжесть повреждения, реконструктивная программа преследует цель максимального восстановления прежней анатомии, в связи с чем, тщательная ревизия раны и нахождение дистальных ветвей были залогом успешного и полноценного восстановления. При сшивании нервных ветвей манипуляции выполнялись на внутреннем эпиневррии, в которую «одета» каждая группа фасцикул на всех 3-х зонах повреждения еще до разделения нервов на конечные ветви. Для выполнения аутоневральной пластики предложена методика предварительной заготовки нервного ствола вместе с его ветвями для восполнения прежней анатомии в области его дефекта.

Исходя из приведенных в главе I данных, для реконструктивного хирурга важно иметь представление, что внедрение прецизионной техники позволило перенести манипуляции на нервном стволе с наружного эпиневррия и/или мезоневррия на внутренний эпиневррий. Это понятие нам дало повод для изучения опыта реконструкции нервных стволов на дистальных уровнях. Хирургическая диссекция на протяжении ревизии проксимальной культы нерва показала, что фактически конечные ветви являются продолжением отдельных двигательных и чувствительных пучков общего ствола нерва, лишённых наружного эпиневррия. Кроме этого, на дистальных уровнях во время освежения проксимальной культы по пучковому строению всегда можно отдифференцировать соответствующие чувствительные и двигательные порции и выполнить их соединение методом по типу «конец в конец» или через аутоневральный трансплантат.

В экстренном порядке применяется лишь один способ реконструкции - шов нерва по типу «конец в конец». Качество анастомоза нерва на дистальных уровнях улучшается при точном и зеркальном сопоставлении концов нерва, что достигается знанием и наличием опыта в дифференциации отдельных пучковых

групп на поперечном срезе нерва. В экстренном порядке были оперированы 47 пациентов с повреждениями 57 нервных стволов (срединный нерв - 26, локтевой - 23 и лучевой - 8), при этом на уровне I зоны зарегистрировано 14 нервных стволов, II зоны - 26, III зоны - 17 нервных стволов.

При плановом восстановлении при дефектах нервов до 2,0 см ставятся показания к реконструкции нерва по типу «конец в конец», при наличии диастаза до 3,0 см сближение концов нервов за задний лоскут эпинеурия позволяет применить анастомоз по типу «конец в конец». Однако данный метод применим только для лучевого и срединного нервов и абсолютно неприменим для глубокой ветви лучевого нерва. При повреждениях лучевого нерва на уровне формирования заднего межкостного нерва даже диастазы длиной 20 мм являются показаниями к аутоневральной пластике.

Все 3 описанные методики с учётом пучкового строения нервов на дистальном уровне предполагают дифференцированный подход для разных нервов: для локтевого нерва необходимо манипулировать на внутреннем листке эпинеурия, которым «одета» каждая отдельная группа фасцикул, для срединного нерва важно зеркальное сопоставление пучковых групп, но шов необходимо выполнять на наружном эпинеурии с захватом внутренних прилегающих к области шва группы фасцикул. На необходимость сопоставления нервов с учётом пучкового строения на поперечном срезе ссылаются многие авторы, что оправдано получением более полной картины регенерации в отдалённом периоде [53, с. 613 – 620; 113, с. 324-329; 204, с. 199-215; 225, с. 1167-1172].

Для лучевого нерва подход такой же, как и для локтевого нерва, с той особенностью, что после отхождения поверхностной кожной ветви на уровне $n/3$ плеча он становится чисто двигательным нервом. Этот нерв уязвим при колотых ранениях задней поверхности верхней и средней трети предплечья.

Результаты нашей работы еще раз продемонстрировал, что аутоневральная пластика является золотым стандартом реконструкции нервов при плановой реконструкции. Данная тактика выбора способа аутоневральной

пластики при любых дефектах лучевого нерва продиктована многолетним опытом нашей клиники и рядом фундаментальных современных исследований [129, с. 819-829; 140, с. 215-221; 150, с. 474-479; 250, с. 573-583].

Для выполнения аутоневральной пластики нами предложены методики предварительной заготовки нервного ствола вместе с его ветвями для восполнения прежней анатомии в области его дефекта. Данная заготовка позволяет заполнить утраченный пробел в области разветвления нерва.

Превосходство и предсказуемость отдалённых функциональных результатов экстренного восстановления нервов особенно наглядно у больных с дистальными повреждениями. Техническая трудность восстановления и необходимость применения оптического увеличения и прецизионной техники при восстановлении нервов оправданно воздаётся получением более лучших результатов по сравнению с проксимальными повреждениями. Об этом свидетельствуют многочисленные работы, и это объясняется тем, что растущему аксону требуется пройти короткий путь, на что тратится сравнительно меньшее время для прорастания и реиннервации мышц и чувствительных рецепторов [111, с. 1965-1971; 165, с. 124-131; 200, с. 215-224; 208, с. 410-414; 235, с. 196-200; 246].

Хотя по результатам реконструкции нервных стволов было выполнено огромное множество клинических и экспериментальных исследований, всё же наш собранный однородный материал показывает, как данная клиническая модель по своей значимости отражает 4 наиважнейших фактора, которые являются ключевыми для получения оптимального результата: вид повреждённого нерва (срединный, локтевой, лучевой нервы), способ реконструкции (шов нерва, аутоневральная пластика), отсрочка операции (экстренная или плановая реконструкция) и категория возраста. Все остальные факторы, такие как уровень повреждения, сочетанные повреждения, застарелость повреждений и прочие факторы по роду материала исключены и не играют в данном подборе больных значимости.

Все это позволило продемонстрировать идеальную модель на примере экстренной реконструкции дистальных повреждений срединного, локтевого и лучевого нервов с акцентом на детей. Как показали наши результаты, эти максимально достижимые результаты приближаются к 96,5% восстановления утраченных функций у детей, которые дальше при увеличении возраста и плановой реконструкции начинают падать. Здесь же уместно подчеркнуть, что худшие результаты были получены в возрастной группе старше 40 лет, где на фоне хороших двигательных результатов получены самые низкие показатели среди других групп сенсорно-трофического восстановления, которые приближались к 50%. Из 57 нервных стволов, восстановленных в экстренном порядке, удовлетворительные результаты были получены лишь в 2 случаях (3,5%). Среди 34 реконструкций нервов по типу отсроченного шва «конец в конец» удовлетворительные результаты отмечены в 5 случаях (14,7%), а среди 38 реконструкций с применением аутоневральной пластики - в 6 случаях (15,8%). В целом из 129 восстановленных нервных стволов удовлетворительные результаты зарегистрированы в 13 случаях (10,1%). Эти данные показывают большую результативность микрохирургической реконструкции, что связано с однородными повреждениями оперированных пациентов в оптимальные сроки. В работе Mohammad A.M. [200, с. 215-224; 201, с. 287-292] при сравнении первичной и плановой реконструкции указывается на отличные результаты в 25 из 65 случаев, оперированных в экстренном порядке, в 7 из 16 случаев получены неудовлетворительные результаты оперированных в допустимые сроки и в 9 из 15 случаев, оперированных в поздние сроки.

Эти результаты могут быть отправной точкой или служить контролем для сравнения зависимости результатов для таких актуальных на сегодняшний день способов, как сравнение шва нерва, аутоневральной пластики и невротизации. Наши данные согласуются с литературными данными [83, с. 6-14; 152, с. 2314; 163, с. 180-187; 167, с. 1011-1015]. Авторы также ссылаются на экстренное

восстановление нервов как идеальную модель достижения максимальных результатов.

В наших наблюдениях было показано, что соблюдение алгоритма при выборе оптимального метода реконструкции результаты шва нерва не отличались от аутоневральной пластики, что важно для клинической практики.

В литературе все чаще появляются работы о стандартизации подходов, применения клинических протоколов и алгоритмов для оптимизации хирургических подходов и определения правильных показаний к применению современных возможностей реконструктивных операций [69, с. 48-56; 70, с. 45-50; 165, с. 124-131; 229, с. 35-39].

Наши клинические результаты показали превосходные данные во всех трёх рассматриваемых группах после экстренного шва нерва, отсроченного шва и аутоневральной пластики среди которых результаты, полученные у больных после экстренной реконструкции как самые лучшие и близкие к нормальным значениям. Мы согласны с мнением авторов, которые нашли в отдалённом периоде после реконструкции, что чем ранний возраст пациента, тем лучшие результаты восстановления двигательной и чувствительной функции. Это также согласуется с обнаруженными изменениями в центральной нервной системе после травмы и результатов переадаптации в отдалённые сроки, которые лучше развиты у детей, чем у взрослых [84, 72-81; 248, с. 428-439].

Несмотря на это, судя по количественным параметрам, результаты отсроченной реконструкции отстают от экстренного шва, причём результаты шва по типу «конец в конец» статистически мало отличаются от аутоневральной пластики. Наши данные согласуются со свежими публикациями, которые также ссылаются на получение аналогичных результатов [204, с. 199-215; 205, с. 195-201].

Несмотря на то, что аутоневральная пластика является более трудоёмкой процедурой, ее результаты не хуже, а по некоторым параметрам лучше отсроченного шва нерва по типу «конец в конец». Исходя из этого, мы пришли к убеждению, что при отсроченной реконструкции нерва важное значение

имеет не сам метод реконструкции, а правильный выбор и соблюдение алгоритма. В литературе нет работ, где приводится отличие результатов между проксимальными и дистальными повреждениями, но они убедительно свидетельствуют о высоких результатах сравнимых со швом нерва по типу «конец в конец» [174, с. 75-80; 185, с. 978-985; 197, с. 67-79; 259, с. 3122-3133]. В работах, где приводятся результаты аутоневральной пластики с невротизацией дистальной культы, фактически идет сравнение между проксимальным уровнем реконструкции и дистальным, перенося уровень анастомоза нерва с проксимального уровня повреждения на дистальный уровень, где регенерация идет быстрее. В этих работах приводятся сравнимые результаты или лучшие результаты невротизации по сравнению с аутоневральной пластикой на уровне повреждения, что еще раз доказывает преимущества дистального уровня [125, с. 110-124; 144, с. 557; 222, с. 1675-1682].

Сравнивая виды восстановленных нервов, нами было обнаружено, что наилучшие результаты сенсорно-трофического восстановления наблюдались у больных после реконструкции срединного нерва, тогда как двигательные функции лучше всего восстанавливались после реконструкции лучевого нерва. Однако все эти различия отмечались на фоне высокого общего уровня эффективности лечения: отличные и хорошие результаты были достигнуты в 82–85% случаев. Отдалённые результаты наблюдения подтвердили устойчивость достигнутого эффекта, свидетельствуя о стабильном восстановлении функций и высоком качестве реабилитации пациентов.

Возрастной аспект. Нами получены наиболее лучшие результаты восстановления чувствительной и двигательной функции у детей, особенно в возрастной категории 1-10 лет. У детей данного возраста клинически отмечено полное восстановление движений и чувствительности в 96,5%, и они были близки к показателям здоровой кисти. При помощи электронейромиографии несмотря на клинически полученные хорошие и отличные результаты количество восстановленных ДЕ в лучших случаях колебался в пределах 60%.

Несмотря на это, больные клинически демонстрировали клиническую степень восстановления движений на уровне М4-М5. Такое несоответствие между клиническими и электромиографическими данными нашли своё отражение в ряде работ [11, с. 150-166; 31, с. 183-185; 84, с. 72-81; 90, с. 107-110; 138, с. 1520-1528; 165, с. 124-131; 213, с. 219-226]. К сожалению, в литературе не удалось найти работы, показывающие параллели между клиническими двигательными результатами и количественными электромиографическими показателями. Несмотря на это, нами обнаружено, что полезные движения до степени М3 больные проявляли уже при количестве ДЕ около 20%. Это свидетельствует о том, что даже при частичной регенерации аксонов и реиннервации части мышечных групп и хорошей реабилитационной терапии при количестве ДЕ выше 20% можно надеяться на получение хорошего двигательного эффекта как по силовым показателям, так и по объёму экскурсии.

О высоком регенерационном потенциале детей и о лучших способностях центральной нервной системы детского организма к переориентации и лучшей адаптации сообщают ряд авторов [178, с. 713-717; 193, с. 317–330; 197, с. 67-79; 228, с. 621-633]. Chemnitz A. с соавт. [135, с. 46] имеет 30-летний срок изучения отдалённых результатов восстановления нервов пациентов в детском возрасте. При этом он отмечает схожие электрофизиологические количественные данные у детей и взрослых. Автор также указывает, что после реконструктивных операций у детей и взрослых отмечается частичное восстановление. У детей зарегистрированы лучшие сенсорные (дискриминационная чувствительность) и двигательные результаты, чем у взрослых.

Таким образом, данная работа позволила оптимизировать лечение больных с дистальными повреждениями нервов. Дальнейшее совершенствование подходов с учётом топографии повреждения на уровне деления нервов на конечные ветви позволило приблизить результаты планового восстановления к результатам первичной реконструкции. Аутоневральная

пластика при плановой реконструкции на дистальном уровне является методом выбора.

Выводы

1. В структуре дистальных повреждений наиболее часто встречались повреждения срединного нерва - 63 случая (48,8%), далее следовали повреждения локтевого нерва - 44 случая (34,1%), а относительно реже наблюдались повреждения двигательной порции лучевого нерва - 22 случая (17,1%) [2-А, 3-А, 8-А]. Повреждения нервных стволов выше уровня деления (I зона) на конечные ветви имели место в 39 случаях (30,2%), на уровне деления (II зона) - в 66 случаях (51,2%), пересечения отдельных конечных ветвей ниже уровня их отхождения (III зона) наблюдались в 24 случаях (18,6%) [7-А, 9-А].

2. В экстренном порядке восстановление прежней анатомии с реконструкцией одноименных ветвей, как правило, не вызывает технических затруднений [13-А]. В плановом порядке при повреждениях на уровне II и III зоны нахождение дистальной культы конечных ветвей нервов является залогом успешной регенерации чувствительных и двигательных ветвей [10-А, 11-А]. При дефектах нервного ствола на этих уровнях разработанная интраоперационная заготовка аутоневрального трансплантата позволяет уменьшить трудоемкость операции и достичь оптимальных результатов [14-А].

3. Экстренное восстановление нервов при дистальных повреждениях в 96,5% случаев обеспечивает хорошие и отличные результаты (55/57 до степени M4S3+ и M5S4) [1-А, 4-А, 5-А]. При плановой реконструкции нервов методы отсроченного шва по типу «конец в конец» и аутоневральной пластики также демонстрируют высокую долю хороших и отличных исходов — 84,2–85,3% по суммарной оценке для всех нервов (таблица 4.6); в подгруппе реконструкции срединного нерва данный показатель составляет 82,3–85,0% (таблица 4.1) [6-А, 8-А]. По качественным и количественным показателям статистически значимых различий между отсроченным швом «конец в конец» и аутоневральной пластикой не выявлено [12-А].

4. Разработанный алгоритм позволяет оптимизировать хирургические подходы в выборе метода реконструкции [16-А]. В плановом порядке при дистальных повреждениях применение аутоневральной пластики является

методом выбора для реконструкции конечных ветвей поврежденных нервов [15-А, 18-А].

Рекомендации по практическому использованию результатов исследования

1. Данная работа представляет практический интерес для хирургов общего профиля, травматологов, ортопедов, реконструктивно-пластических хирургов для расширения возможностей показаний к реконструкции нервов на дистальных уровнях и более широкому применению всеобъемлющих щадящих операций для качественного восстановления утраченных функций кисти.

2. Нахождение дистальных культей поврежденных ветвей нервов верхних конечностей является хорошей предпосылкой для выполнения прямой реконструкции или невротизации.

3. Несмотря на технические трудности, дистальные повреждения нервов верхних конечностей являются благоприятными и прогнозируемыми. Этот фактор должен стимулировать реконструктивно-пластических хирургов стремиться восстановить прежнюю анатомию несмотря на позднее обращение или наличие дефекта нерва.

4. Внедрение алгоритма ранней диагностики и сортировки пациентов позволит достичь максимальных результатов на первичном этапе оказания хирургической помощи.

Список использованной литературы

1. Абдукодирова М.Б. Комплексное исследование возможностей ультразвукового исследования при диагностике туннельных невропатий верхних конечностей [Текст] / М.Б. Абдукодирова, Ю.М. Ходжибекова, Э.И. Абдукодиров // Вестник современной клинической медицины. – 2025. – Т. 18. – №. 2. – С. 7-11.
2. Актуальные аспекты хирургического лечения повреждений периферических нервов [Текст] / А.Р. Халимов [и др.] // Журнал «Нейрохирургия и неврология Казахстана». – 2020. – № 3 (60). – С. 3-10.
3. Аспекты хирургического лечения повреждений периферических нервов–современное состояние проблемы [Текст] / А.С. Филяева [и др.] // Здравоохранение Югры: опыт и инновации. – 2024. – № 1 (38). – С. 15-29.
4. Афина Э.Т. Сравнительная оценка восстановления проводимости разных стволов (пучков) плечевого сплетения на фоне лечебной электроимпульсной стимуляции при травматической плечевой плексопатии [Текст] / Э.Т. Афина, М.В. Надеждина // Вестник физиотерапии и курортологии. – 2018. – Т. 24, № 3. – С. 175.
5. Бабовников А.В. Диагностика и лечение переломов костей, образующих локтевой сустав: автореф. ...дис. д-ра мед. наук [Текст] / А.В. Бабовников – М., 2008. – 26 с.
6. Байтингер А.В. Кровоснабжение периферических нервов конечностей: анатомические данные и клиническое значение [Текст] / А. В. Байтингер // Вопросы реконструктивной и пластической хирургии. – 2024. – Т. 26, № 4. – С. 24-34.
7. Благовещенская Д.Б. Описание клинического случая лечения посттравматической концевой невромы второго пальца кисти (случай из практики) [Текст] / Д.Б. Благовещенская, А.Д. Мишустин // Вестник новых медицинских технологий. Электронное издание. – 2017. – Т. 116, № 2. – С. 168-170.

8. Боголюбский Ю.А. Современное состояние проблемы диагностики и лечения закрытых диафизарных переломов плечевой кости, осложнённых нейропатией лучевого нерва [Текст] / Ю.А. Боголюбский, И.Ю. Клюквин, В.В. Сластинин // Журнал им. Н.В. Склифосовского «Неотложная медицинская помощь». – 2015. – № 4. – С. 30-38.
9. Бойкова А.А. Использование шкалы и опросников при ведении пациентов с повреждениями периферических нервов [Текст] / А.А. Бойкова, А.Р. Булатов // Итоговая конференция военно-научного общества курсантов, студентов и слушателей Военно-медицинской академии имени С.М. Кирова. – 2023. – С. 99-104.
10. Большие и гигантские опухоли оболочек периферических нервов [Текст] / А.Ю. Орлов [и др.] // Российский нейрохирургический журнал имени профессора А.Л. Поленова. – 2025. – Т. 12, №. 3. – С. 22-30.
11. Возможности ультразвуковой диагностики в оценке структурных изменений периферических нервов на ампутированных конечностях в результате огнестрельной травмы [Текст] / Э.А. Гумерова [и др.] // Российский электронный журнал лучевой диагностики. – 2025. – Т. 15, №. 1. – С. 150-166.
12. Возможности ультразвукового исследования при травматических повреждениях периферических нервов конечностей [Текст] / Е.А. Журбин [и др.] // Российский электронный журнал лучевой диагностики. – 2017. – Т. 7, № 3. – С. 127-135.
13. Выбор хирургической тактики при травме периферических нервов [Текст] / П.Е. Крайнюков [и др.] // Вестник Национального медико-хирургического центра им. Н.И. Пирогова. – 2025. – Т. 20, №. 1. – С. 134-138.
14. Галиакбарова В.А. Возможности репаративной регенерации нервных волокон, подвергшихся стимуляции стромальными клетками жировой ткани [Текст] / В.А. Галиакбарова, Е.Э. Гусарова, А.Р. Кувакова // Современные концепции развития науки. – 2017. – № 3 – С. 150-156.

15. Голубев В.Г. Современный подход к диагностике повреждений лучевого нерва [Текст] / В.Г. Голубев, И.С. Косов, Б.М. Кхир // Травматология и ортопедия России. – 2005. – № 3 (37). – С. 66-67.
16. Горохов В.Г. Первичная реконструкция на кисти и пальцах при сочетанных повреждениях: дис. ... канд. мед. наук [Текст] / В.Г. Горохов. – Смоленск, 2008. – С. 120.
17. Григорович К.А. Хирургическое лечение повреждений нервов [Текст] / К.А. Григорович. – Л. – 1981. – С. 304.
18. Давлатов А.А. Хирургическое лечение последствий одновременного повреждения срединного и локтевого нервов: дис. ... канд. мед. наук [Текст] / А.А. Давлатов. – Душанбе, 2006. – С. 127.
19. Джамбулатов Д.Ш. Комплексное лечение и реабилитация пациентов с застарелыми мягкотканными повреждениями сухожилий и нервов нижней трети предплечья: дис. ... канд. мед. наук [Текст] / Д.Ш. Джамбулатов. – Тюмень, 2014. – С. 140.
20. Джумагишиев Д.К. Контрастная нейрография в комплексной диагностике повреждений периферических нервов (клинико-эксперим. исслед.): автореф. дис. ... канд. мед. наук [Текст] / Д.К. Джумагишиев. – Саратов, 2007. – С. 24.
21. Дейкало В.П. Клинико-статистические аспекты и медицинская реабилитация повреждений кисти [Текст] / В.П. Дейкало. – Витебск, 2003. – С. 125.
22. Дейкало В.П. Реконструктивная хирургия сочетанных повреждений нервов предплечья [Текст] / В.П. Дейкало, А.А. Сухарев. – Витебск, 2005. – С. 125.
23. Дейкало В.П. Сухожильно-мышечные транспозиции в реабилитации пациентов с нарушениями функции кисти и пальцев [Текст] / В.П. Дейкало, К.Б. Болобошко, А.Н. Толстик, Э.А. Аскерко, А.И. Крылов, Е.К. Ходьков // Вестник Витебского государственного медицинского университета. – 2017. – № 16 (3). – С. 46-53.

24. Диагностическая эффективность ультразвукового исследования при повреждениях периферических нервов [Текст] / Е.А. Журбин [и др.] // Российский нейрохирургический журнал имени профессора А.Л. Поленова. – 2025. – Т. 11. – №. 1. – С. 23-29.
25. Еникеев Д.А. Регионарный кровоток и электрофизиология поврежденных и восстановленных нервов [Текст] / Д.А. Еникеев. – Уфа, 2006. – С. 254.
26. Ерохин А.Н. К вопросу о диагностике и лечении повреждений лучевого нерва [Текст] / А.Н. Ерохин, Ю.М. Сысенко // Гений ортопедии. – 2000. – № 2. – С. 34-37.
27. Еськин Н.А. Возможности ультразвукового исследования в диагностике повреждений и заболеваний периферических нервов верхней конечности [Текст] / Н.А. Еськин // Вестник травматологии и ортопедии имени Н.Н. Приорова. – 2008. – № 2. – С. 82-88.
28. Журбин Е.А. Возможности ультразвукового исследования в диагностике и хирургическом лечении повреждений периферических нервов конечностей. – Санкт-Петербург. – 2018 г. – С. 147.
29. Замещение огнестрельных дефектов верхних конечностей [Текст] / Н.А. Ефименко [и др.] // Травматология и ортопедия России. – СПб., 2005. – Т. 3 (37). – С. 71.
30. Золотов А.С. Травматическое повреждение кожной ладонной ветви срединного нерва [Текст] / А.С. Золотов // Вестник травматологии и ортопедии им. Н.Н. Приорова. – 2005. – № 1. – С. 80.
31. Золотова Н.Н. К вопросу чрезмышечковых переломов плечевой кости у детей [Текст] / Н.Н. Золотова, К.А. Сабирова, Б.М. Болтаев // Современные тенденции развития образования, науки и технологий. – 2019. – № 1. - С. 183-185.
32. Зоркова А.В. Хирургическое лечение закрытых внутривольных травматических повреждений периферических нервов [Текст] / А.В. Зоркова,

В.Н. Григорьева, С.Е. Гликин // Медицинский альманах. – 2018. – № 5. – С. 134-137.

33. Исенгалиев И.Н. Возможности сухожильно-мышечной транспозиции при тяжёлом тракционном повреждении лучевого нерва (клиническое наблюдение) [Текст] / И.Н. Исенгалиев, В.Д. Беседин, Ю.В. Храпов и др. // Нейрохирургия. - 2020. – Т. 21, № 2. – С. 1157.

34. Климкин А.В. Травма нерва: роль электронейромиографии и ультразвукового исследования в диагностике [Текст] / А.В. Климкин // Российский неврологический журнал. – 2025. – Т. 30, № 1. – С. 51-62.

35. Козлов А.В. Хирургическая коррекция трофических и функциональных нарушений при травме верхней конечности: автореф. ... дис. д-ра мед. наук [Текст]/ А.В. Козлов. – Новосибирск, 2011. – 43 с.

36. Комплексная стимуляция регенерации периферического нерва после отсроченной нейрорафии [Текст] / А.Н. Иванов и [др.] // Саратовский научно-медицинский журнал. – 2017. – Т. 13, № 3. – С. 732-737.

37. Комплексный подход к лечению пострадавших с минно-взрывной травмой предплечья [Текст] / А.А. Ананкин и др. // Вестник Национального медико-хирургического центра им. НИ Пирогова. – 2024. – Т. 19, № 2. – С. 168-170.

38. Кубицкий А.А. Хирургическое лечение повреждений периферических нервов верхней конечности методами тракционного удлинения и аутонервной пластики: автореф. дис. ... канд. мед. наук [Текст] / А.А. Кубицкий. – Казань, 2002. – С. 24.

39. Кузанов Е.И. Оценка результатов оперативного лечения травматических повреждений периферических нервов [Текст] / Е.И. Кузанов // Анналы пластической, реконструктивной и эстетической хирургии. – 2005. – № 3. – С. 69-70.

40. К вопросу о состоянии кровотока по микрососудистому руслу периферических нервов конечностей при туннельных невропатиях [Текст] /

А.Ю. Орлов, [и др.] // Российский нейрохирургический журнал им. профессора А.Л. Поленова. – 2018. – Т. 10, № 3-4. – С. 55-60.

41. Курбанов З.А. Лечение последствий повреждений сосудисто-нервных пучков верхних конечностей: автореф. дис. ... канд. мед. наук [Текст] / З.А. Курбанов. – Душанбе, 2006. – С. 27.

42. Кхир Бек Мохаммад. Комплексная диагностика и оптимальный подход к лечению повреждений лучевого нерва: дис. ... канд. мед. наук [Текст] / Кхир Бек Мохаммад. – М., 2009. – 141 с.

43. Лебедев М. А. Инвазивная стимуляция периферических нервов как инструмент обратной связи в нейропротезной системе верхней конечности [Текст] / М. А. Лебедев // Университет «Сириус», 16–25 сентября 2024. – С. 494.

44. Лечение пациента с ятрогенным повреждением лучевого нерва после остеосинтеза плечевой кости: клинический случай [Текст] / Д.А. Кисель и др. // Травматология и ортопедия России. – 2023. – Т. 29, № 3. – С. 110-117.

45. Лисайчук Ю.С. Функциональная трансплантация мышц [Текст] / Ю.С. Лисайчук // Проблемы микрохирургии I (V) международный симпозиум. – М., 2001. – С. 17-18.

46. Лисовец Я.Н. К вопросу о хирургическом лечении сочетанных повреждений сосудов и нервов конечностей [Текст] / Я.Н. Лисовец // Материалы III съезда нейрохирургов России. – СПб., 2002. – С. 529.

47. Маликов М.Х. Хирургическое лечение ишемической контрактуры Фолькмана: автореф. дис. канд. мед. наук [Текст] / М.Х. Маликов. – Душанбе, 1997. – С. 21.

48. Маргасов А.В. Актуальные проблемы травмы периферических нервов. РМЖ, – № 12(1), Санкт-Петербург, 2018. – С. 21-24.

49. Меркулов М.В. Влияние симпатэктомии на регенерацию периферических нервов после аутонейропластики у человека [Текст] / М.В. Меркулов, И.О. Голубев, А.И. Крупаткин // Физиология человека. – 2015. – Т. 41, № 2. – С. 91-97.

50. Меркулов М.В. Новые возможности улучшения исходов посттравматической регенерации нервов с помощью симпатэктомии [Текст] / М.В. Меркулов, И.О. Голубев, А.И. Крупаткин // Журнал неврологии и психиатрии им. С.С. Корсакова. – 2015. – Т. 115, № 7. – С. 68-73.

51. Миначов Б.Ш. Одновременная реконструкция поврежденных мягкотканых анатомических структур нижней трети предплечья [Текст] / Б.Ш. Миначов, М.М. Валеев, Э.М. Бикташева, Р.Р. Якупов, Т.Р. Мавлютов // Вестник хирургии им. И.И. Грекова. – 2018. – № 1. – С. 81-82.

52. Мультидисциплинарный подход к лечению пострадавших с внутрисуставными переломами дистального отдела лучевой кости с осложнённым течением (преабилитация) [Текст] / А.А. Хромов и др. // Гений ортопедии. – 2024. – Т. 30, № 4. – С. 588-596.

53. Некоторые аспекты диагностики и хирургического лечения повреждений нервных стволов верхней конечности [Текст] / М.Х. Маликов [и др.] // Вестник Авиценны. – 2020. – Т. 22, № 4. – С. 613-620;

54. Ништ А.Ю. Морфологическая характеристика изменений периферических нервов и тканей таргетных зон при соединении периферических нервов по типу «конец-в-бок» в эксперименте [Текст] / А.Ю. Ништ, В.С. Чирский, Н.Ф. Фомин // Научно-практический рецензируемый журнал «Клиническая и экспериментальная морфология». – 2020. – Т. 9, № 1. – С. 40-48.

55. Ништ А.Ю. Нерешенные проблемы реконструктивной хирургии периферических нервов [Текст] / А.Ю. Ништ, Н.Ф. Фомин // Вестник экспериментальной и клинической хирургии. – 2019. – Т. 12, № 2. – С. 127-133.

56. Ништ А.Ю. Топографо-анатомические и нейрохирургические аспекты восстановления периферических нервов по типу «конец-в-бок» [Текст] / А.Ю. Ништ, Н.Ф. Фомин, В.П. Орлов // Вестник Российской Военно-медицинской академии. – 2021. – Т. 23, № 1. – С. 121-128.

57. Орлов А.Ю. Хирургическое лечение опухолей нервных сплетений и их ветвей: автореф. дис. ... док. мед. наук [Текст] / А.Ю. Орлов - Санкт-Петербург, 2013. – 43 с.
58. Оценка функциональных результатов пластики дефектов верхней конечности несвободным паховым лоскутом при помощи инструмента быстрой оценки DASH [Текст] / Г.М. Ходжамурадов [и др.] // Доклады Академии наук Республики Таджикистан. – 2015. – Т. 58, № 2. – С. 167-173.
59. Панков И.О. Роль и значение ультрасонографии в диагностике и лечении критических состояний при тяжелой политравме [Текст] / И.О. Панков, Р.Р. Сафин, В.А. Корячкин // Практическая медицина. – 2017. – № 8 (109). – С. 117-121.
60. Панов Д.Е. Диагностика и тактика лечения больных с повреждением срединного и локтевого нервов на уровне предплечья и кисти: дис. ... канд. мед. наук [Текст] / Д.Е. Панов. – Москва, 2006. – 146 с.
61. Повреждения нервов при хирургии плечевого сустава [Текст] / А.О. Тутуров и др. // Гений ортопедии. – 2024. – Т. 30, № 4. – С. 597-607.
62. Повреждения периферических нервов, история развития лечения, консервативное, интервенционное и хирургическое лечение [Текст] / А.В. Яриков [и др.] // Бюллетень науки и практики. – 2025. – Т. 11, № 1. – С. 146-184.
63. Профилактика мышечной атрофии у пациентов отделения интенсивной терапии без повреждения нерва с помощью нервно-мышечной электростимуляции: рандомизированное контролируемое исследование [Текст] / Бао У. и др. // Нарушение опорно-двигательного аппарата ВМС. – 2022. – Т. 23, № 1. – С. 770-780. doi: 10.1186/s12891-022-05739-2.
64. Результаты реконструктивно-восстановительного хирургического лечения пациента с сочетанным повреждением сосудисто-нервного пучка верхней конечности (случай из практики) [Текст] / Д.К. Джумагишиев и др. // Российский нейрохирургический журнал имени профессора А.Л. Поленова. – 2024. – Т. 13, № 2. – С. 109-113.

65. Результаты хирургического лечения травматических повреждений локтевого, срединного и лучевого нервов у детей: систематический обзор и мета-анализ [Текст] / А.В. Александров и др. // Вопросы реконструктивной и пластической хирургии. – 2023. – Т. 25, № 4. – С. 6-14.
66. Рассел С.М. Диагностика повреждений периферических нервов [Текст] / С.М. Рассел. – М.: БИНОМ, 2009. – 251 с.
67. Регенерация мягкотных нервных волокон после костно-нервной травмы и микрохирургической реконструкции нерва в сочетании с чрескостным остеосинтезом (экспериментальное исследование) [Текст] / Н.А. Щудло [и др.] // Известия Челябинского научного центра. – Вып. 4 (17). – 2002. – С. 1-5.
68. Резников А.В. Методы восстановления сухожилий сгибателей пальцев с использованием лоскутов на сосудистой ножке в условиях рубцовой трансформации тканей сегмента "предплечье-кость" [Текст] / А.В. Резников, Н.Ф. Дрюк, С.П. Галич // Материалы I (V) международного симпозиума «Проблемы микрохирургии». – М., 2001. – С. 28-29.
69. Реконструкция периферического нерва при использовании биodeградируемого и бионedeградируемого кондуитов в эксперименте [Текст] / А.Г. Величанская [и др.] // Современные технологии в медицине. – 2020. – Т. 12, № 5. – С. 48-56.
70. Реконструктивно-восстановительное лечение раненых и пострадавших с сочетанными повреждениями сухожилий и нервов верхней конечности. Вестник Балтийского федерального университета им. И. Канта [Текст] / Н.Г. Губочкин [и др.] // Серия: Естественные и медицинские науки. – 2011. – № 7. – С. 45-50.
71. Реконструкция плечевой артерии при чрезмышечковых переломах плечевой кости и вывихах предплечья [Текст] / У.А. Курбанов [и др.] // Ангиология и сосудистая хирургия. – 2006. – № 3. – С. 138-143.
72. Розин Ю.Э. Возможности использования ультразвукового исследования в оценке количественных показателей периферических нервов

нижних конечностей у детей [Текст] // Вестник Витебского государственного медицинского университета. – 2025. – Т. 24, № 1. – С. 62-70.

73. Родоманова Л.А. Реконструктивная микрохирургия верхней конечности [Текст] / Л.А. Родоманова, А.Г. Польшкин // Травматология и ортопедия России. – 2006. – Т. 4 (42). – С. 15-19.

74. Роль ксенотрансплантации стволовых клеток в регенерации периферических нервов [Текст] / В.И. Серяков [и др.] // Травматология и ортопедия России. – СПб., 2005. – Т. 3 (37). – С. 91.

75. Савельев В.А. Отдалённые результаты восстановления периферических нервных стволов верхних конечностей (клинико-экспериментальное исследование): дис. ... канд. мед. наук [Текст] / В.А. Савельев. – Душанбе, 2009. – С. 140.

76. Салтыкова В.Г. Ультразвуковая диагностика повреждения периферических нервов верхних конечностей [Текст] / В.Г. Салтыкова, В.Н. Меркулов, И.А. Дорохин // I Всероссийский национальный конгресс лучевых диагностов и терапевтов «Радиология-2007». – 2007. – С. 317.

77. Современные биокондуиты для регенеративной хирургии периферических нервов: обзор литературы [Текст] / Д.И. Халилов [и др.] // Neurology and Neurosurgery Eastern Europe. – 2025. – № 1. - С. 119.

78. Современная интерпретация классификации повреждений периферических нервов [Текст] / Д.М. Исаев [и др.] // Нейрохирургия. – 2025. – Т. 27, № 1. – С. 106-111.

79. Современные принципы оказания помощи при боевых повреждениях периферических нервов [Текст] / А.И. Гайворонский [и др.] // Нейрохирургия. – 2025. – Т. 27, № 2. – С. 130-141.

80. Серяков В.И. Регенерация периферического нерва после микрохирургического шва под влиянием D, L-карнитина. (экспериментальное исследование): автореф. дис. ... канд. мед. наук [Текст] / В.И. Серяков. – Новосибирск, 2009. – 24 с.

81. Скоробогач М.И. Закономерности формирования патобиомеханических изменений у больных с отдаленными последствиями перинатальных повреждений нервной системы [Текст] / М.И. Скоробогач // Юж.-Рос. мед. журн. – 2001. – № 1-2. – С. 43-46.
82. Современные методы стимуляции регенерации периферических нервных стволов [Текст] / Е.С. Ягупов [и др.] // International scientificnews. – 2017. – № 1. – С. 785-787.
83. Современные подходы к регенерации периферических нервов после травмы: перспективы генной и клеточной терапии [Текст] / М.Н. Карагяур [и др.] // Гены и клетки. – 2017. – Т. 12, № 1. – С. 6-14.
84. Современные технологии медицинской реабилитации детей с посттравматическими нейропатиями верхних конечностей [Текст] / М.А. Хан [и др.] // Вестник восстановительной медицины. – 2021. – Т. 20, № 4. – С. 72-81.
85. Сокуренок Л.М. Есть ли альтернатива аутонейропластике? [Текст] / Л.М. Сокуренок // Клиническая хирургия. – 2017. – № 4. – С. 74-76.
86. Стафеевская Е.В. Особенности прижизненной морфологии сосудисто-нервного пучка и его топографии при различных положениях конечности [Текст] / Е.В. Стафеевская, А.В. Ермакова // Известия Российской военно-медицинской академии. – 2021. – Т. 40, № S1-3. – С. 312-314.
87. Сушкевич А.А. Мононевропатия срединного нерва [Текст] / А.А. Сушкевич, Т.Э. Вербих // Эффективная фармакотерапия. – 2025. – Т. 21, № 21. – С. 58-63.
88. Травматические невропатии лучевого нерва: ретроспективный анализ [Текст] / А.Ю. Воеводкина и др. // Российский нейрохирургический журнал имени профессора А.Л. Поленова. – 2024. – Т. 16, № 2. – С. 112-118.
89. Тутуров А.О. Современные тенденции в восстановлении протяжённых дефектов нервов. Развитие технологий использования регенераторного потенциала нервных волокон, их сущность, недостатки и преимущества [Текст] / А.О. Тутуров // Международный студенческий научный вестник. – 2017. – № 1. – С. 10.

90. Тяжелков А.П. Повреждения нервов у детей [Текст] / А.П. Тяжелков // Вопросы организации и оказания экстренной и неотложной медицинской помощи населению. – 2000. – С. 107-110.
91. Ультразвуковое исследование повреждений периферических нервов у больных с травмами конечностей в раннем посттравматическом или послеоперационном периодах [Текст] / И.И. Мажорова [и др.] // Лучевая диагностика и терапия. – 2021. – Т. 11, № 4. – С. 87-95.
92. Хирургическое лечение сложных повреждений периферических нервов [Текст] / В.Н. Бовкун [и др.] // Хирургия детского возраста. – 2012. – № 2 (35). – С. 065-070.
93. Ходжибекова Ю.М. Ультразвуковая диагностика туннельных синдромов верхних конечностей: пороговые значения для диагностики компрессионно-ишемических невропатий [Текст] / Ю.М. Ходжибекова, М.Б. Абдукодирова, Э.И. Абдукодиров // Вестник Ассоциации Пульмонологов Центральной Азии. – 2025. – Т. 8, № 3. – С. 344-351.
94. Ходжамурадов Г.М. Восстановительная хирургия верхних конечностей при травматических дефектах нервных стволов: автореф. дис. ... док. мед. наук: 14.01.17 [Текст] / Г.М. Ходжамурадов. - Душанбе, 2012. - С. 43.
95. Хирургическая тактика при повторных операциях у больных с последствиями сочетанных повреждений сухожилий и нервов [Текст] / В.В. Унжаков [и др.] // Неврологический вестник им. Бехтерева. – 2007. – Т. XXXIX. – Вып. 2. – С. 63-65.
96. Частота и факторы повреждения срединного и локтевого нервов [Текст] / М.Х. Маликов [и др.] // Вестник последипломного образования в сфере здравоохранения. – 2020. – № 4. – С. 92-98.
97. Черных А.В. Аутотрансплантация икроножным нервом в микрохирургии верхних конечностей у пациентов с сахарным диабетом 2 типа [Текст] / А.В. Черных, Д.В. Судаков, Н.В. Якушева // Прикладные информационные аспекты медицины. – 2016. – Т. 19, № 3. – С. 107-112.

98. Шарипова Э.Ш. Оптимизация восстановительного лечения травм верхних и нижних конечностей, осложненных повреждением нервов: автореф. дис. ... канд. мед. наук [Текст] / Э.Ш. Шарипова. – Уфа, 2007. – С. 22.
99. Шоломова Е.И. Неврологические осложнения при диафизарных переломах костей верхней конечности: диагностика, лечебная тактика: автореферат дис. канд. мед. наук: 14.01.11 [Текст] / Е.И. Шоломова. – Саратов. – 2012. – С. 25.
100. Шпет А.Ю. Вариантные особенности строения мышечно-кожного и срединного нервов плечевого сплетения [Текст] / А.Ю. Шпет, С.Ф. Керимова // Scientist. – 2024. – № 2 (28). – С. 72-74.
101. Щедрина М.А. Восстановительное лечение больных после реконструктивных операций по поводу открытых изолированных и сочетанных повреждений нервов на уровне предплечья: дис. ... канд. мед. наук [Текст] / М.А. Щедрина. – Нижний Новгород, 2006. – С. 176.
102. Щивелев И.Н. Микрохирургия периферических нервов [Текст] / И.Н. Шивелев. – М., «Москва». – 2011. – С. 304.
103. Щудло Н.А. Анализ миелоархитектоники регенерирующего периферического нерва экспериментальных животных в отдаленные сроки после микрохирургического шва и электростимуляции [Текст] / Н.А. Щудло // Анналы хирургии. – 2006. – № 3. – С. 58-61.
104. Цымбалюк В.И. Принципы хирургического лечения при травматических повреждениях срединного нерва на разных уровнях [Текст] / В.И. Цымбалюк, В.В. Могила, Ж.И. Николас // Украинский медицинский журнал. – 2005. – Т. V/VI, № 3. – С. 64-68.
105. Чельшев Ю.А. Экспериментальное обоснование применения кондуитов нерва [Текст] / Ю.А. Чельшев, А.А. Богов // Неврологический вестник. – 2008. – Т. XL. – Вып. 4. – С. 101-109.
106. Чепижко С.Я. О хирургической тактике при огнестрельных повреждениях периферических нервов в остром периоде [Текст] / С.Я. Чепижко // Новые направления в клинической медицине. – 2000. – С. 209-210.

107. Чуловская И.Г. Современная ультразвукографическая диагностика повреждений и заболеваний периферических нервов верхней конечности [Текст] / И.Г. Чуловская // Вестник хирургии, травматологии и военно-полевой хирургии ГОУВПО РГМУ Росздрава. – М.: «Династия». – 2006. – № 3. – С. 46-49.
108. Эффективность ультразвуковой диагностики в комплексном подходе к ведению пациентов с повреждением периферических нервов при огнестрельной травме конечностей: клиническое наблюдение [Текст] / Э.А. Гумерова [и др.] // Госпитальная медицина: наука и практика. – 2025. – Т8, №3. – С. 48.
109. Юсупалиева Г.А. Возможности ультразвукового исследования при диагностике поражений периферических нервов (обзор литературы) [Текст] / Г.А. Юсупалиева, К.Н. Бекимбетов // Eurasian Journal of Medical and Natural Sciences. – 2024. – Т. 4, № 4-1. – С. 233-239.
110. A comparison of intercostal and partial ulnar nerve transfers in restoring elbow flexion following upper brachial plexus injury (C5-C6±C7) [Text] / B. Coulet [et al.] // The Journal of hand surgery. – 2010. – V. 35, N 8. – P. 1297-1303.
111. Allograft reconstruction for digital nerve loss [Text] / J.S. Taras [et al.] // The Journal of hand surgery. – 2013. – V. 38, N 10. – P. 1965-1971.
112. Ayalon O. Late Repair of Flexor Tendon Lacerations within the Digital Sheaths [Text] / O. Ayalon, M.A. Posner, S.M. Green // Bull Hosp Jt Dis (2013). – 2022. – V. 80, N 2. – P. 145-149. PMID: 35643473.
113. Ahsan Z.S. Incidence of failure of continuous peripheral nerve catheters for postoperative analgesia in upper extremity surgery [Text] / Z.S. Ahsan, B. Carvalho, J. Yao // The Journal of hand surgery. – 2014. – V. 39, N 2. – P. 324-329.
114. Alternatives to sural nerve grafts in the upper extremity [Text] / L.H. Poppler [et al.] // Hand. – 2015. – V. 10, N 1. – P. 68-75.
115. Ahmed K.S. Median to Radial Nerve Transfer: An 8-Year Experience From a Lower-Middle Income Country [Text] / K.S. Ahmed, B.U. Rajput, M.A.I.

Siddiqui, A. Nadeem, M.F. Rahman // J Surg Res. – 2023. – N 291. – P. 231-236.
doi: 10.1016/j.jss.2023.04.013

116. Axillary nerve injury associated with sports [Text] / S. Lee [et al.] // Neurosurgical focus. – 2011. – V. 31, N 5. – P. 10.

117. Belloti J.C. Minimally Invasive Suture Technique Pull-out to Repair the Acute Flexor Tendons in Zone II of the Hand [Text] / J.C. Belloti, L.A. Buendia, M.J. Tamaoki, J.B.G.D. Santos, F. Falopa, H.J.R. Ulson // Rev Bras Ortop (Sao Paulo). – 2024. – V. 21, N 59(1). – P. e60-e67. doi: 10.1055/s-0044-1779332.

118. Bergmeister K.D. Acute and long-term costs of 268 peripheral nerve injuries in the upper extremity [Text] / K.D. Bergmeister, L. Große-Hartlage, S.C. Daeschler, P. Rhodius, A. Böcker, M. Beyersdorff, A.O. Kern, U. Kneser, L. Harhaus // PLoS One. – 2020. – V. 6, N 15(4). – P. e0229530. doi: 10.1371/journal.pone.0229530.

119. Bertelli J.A. Nerve transfers for elbow and finger extension reconstruction in midcervical spinal cord injuries [Text] / J.A. Bertelli, M.F. Ghizoni // Journal of neurosurgery. – 2015. – V. 122, N 1. – P. 121-127.

120. Bertelli J.A. Bilateral Ulnar Nerve Injury in the Wrist: Comparison of First Webpace Muscle Reconstruction by Opponens Nerve Transfer in the Right Hand Versus Direct Ulnar Nerve Repair in the Left Hand [Text] / J.A. Bertelli, E.J.R. Hill, A. Arami, A. Seltser // Hand (N Y). – 2023. – V. 18, N 1. – P. NP5-NP9. doi: 10.1177/15589447221085665

121. Bertelli J.A. Reconstructing Pinch Strength after Ulnar Nerve Injury by Transferring the Opponens Pollicis Motor Branch [Text] / J.A. Bertelli // Plast Reconstr Surg. – 2024. – V.1, N 154(2). – P. 351-361. doi: 10.1097/PRS.00000000000010993.

122. Biomechanical contributions of posterior deltoid and teres minor in the context of axillary nerve injury: a computational study [Text] / D.L. Crouch [et al.] // The Journal of hand surgery. – 2013. – V. 38, N2. – P. 241-249.

123. Biomedical and psychosocial factors associated with disability after peripheral nerve injury [Text] / C.B. Novak [et al.] // JBJS. – 2011. – V. 93, N 10. – P. 929-936.
124. Bordalo M. Imaging on the painful and compressed nerve: upper extremity [Text] / M. Bordalo, M.L.S. Gulde, E. Hagert // International Orthopaedics. – 2025. – T. 49, № 4. – P. 815-825.
125. Bouyer-Ferullo S. Preventing perioperative peripheral nerve injuries [Text] / S. Bouyer-Ferullo // AORN journal. – 2013. – V. 97, N 1. – P. 110-124.
126. Carlsen B.T. Upper extremity limb loss: functional restoration from prosthesis and targeted reinnervation to transplantation [Text] / B.T. Carlsen, P. Prigge, J. Peterson // Journal of Hand Therapy. – 2014. – V. 27, N 2. – P. 106-114.
127. Cold intolerance after brachial plexus nerve injury [Text] / C.B. Novak [et al.] // Hand. – 2012. – V. 7, N 1. – P. 66-71.
128. Comparison between partial ulnar and intercostal nerve transfers for reconstructing elbow flexion in patients with upper brachial plexus injuries [Text] / R. Kakinoki [et al.] // Journal of brachial plexus and peripheral nerve injury. – 2010. – V. 5, N 1. – P. 4.
129. Comparison of nerve transfers and nerve grafting for traumatic upper plexus palsy: a systematic review and analysis [Text] / R. Garg [et al.] // JBJS. – 2011. – V. 93, N 9. – P. 819-829.
130. Comparisons of outcomes from repair of median nerve and ulnar nerve defect with nerve graft and tubulization: a meta-analysis [Text] / M. Yang [et al.] // Journal of reconstructive microsurgery. – 2011. – V. 27, N 8. – P. 451-460.
131. Comparison of single versus double nerve transfers for elbow flexion after brachial plexus injury [Text] / B.T. Carlsen [et al.] // Plastic and reconstructive surgery. – 2011. – V. 127, N 1. – P. 269-276.
132. Concomitant infraclavicular plus distal median, radial, and ulnar nerve blockade accelerates upper extremity anesthesia and improves block consistency compared with infraclavicular block alone [Text] / M.J. Fredrickson [et al.] // British journal of anaesthesia. – 2011. – V. 107, N 2. – P. 236-242.

133. Current concepts of the treatment of adult brachial plexus injuries [Text] / J.L. Giuffre [et al.] // The Journal of hand surgery. – 2010. – V. 35, N 4. – P. 678-688.
134. Chen J. Complications of flexor tendon repair [Text] / J. Chen, J.B. Tang // J Hand Surg Eur Vol. – 2024. – V. 49 (2). – P. 158-166. doi: 10.1177/17531934231182868
135. Chemnitz A. 30 Years After Median and Ulnar Nerve Repair in Childhood and Adolescence – Functional Outcome and Nerve Conduction Studies [Text] / Chemnitz A. [et al.] // Journal of Hand Surgery. – 2012. – V. 37, N 8. – P. 46
136. Domeshek L.F. Пересадка нервов - смена парадигмы в реконструктивной хирургии [Text] / L.F. Domeshek, C.B. Novak, J.M. Patterson, J.M. Hasak, A.B. Yee, L.C. Kahn, S.E. Mackinnon // Plastic and Reconstructive Surgery - Global Open. – 2019. – V. 7, N 6. – P. e2290.
137. Dorsi M.J. Epidemiology of brachial plexus injury in the pediatric multitrauma population in the United States [Text] / M.J. Dorsi, W. Hsu, A.J. Belzberg // Journal of Neurosurgery: Pediatrics. – 2010. – V. 5, N 6. – P. 573-577.
138. Double fascicular nerve transfer to the biceps and brachialis muscles after brachial plexus injury: clinical outcomes in a series of 29 cases [Text] / W.Z. Ray [et al.] // Journal of neurosurgery. – 2011. – V. 114, N 6. – P. 1520-1528.
139. Dydyk A.M. Median Nerve Injury. In: Stat Pearls [Internet] / A.M. Dydyk, G. Negrete, G. Sarwan, M. Cascella // Treasure Island (FL): Stat Pearls Publishing. – 2024. PMID: 31971749.
140. Early functional recovery of elbow flexion and supination following median and/or ulnar nerve fascicle transfer in upper neonatal brachial plexus palsy [Text] / K.J. Little [et al.] // JBJS. – 2014. – V. 96, N 3. – P. 215-221.
141. English A.W. Enhancing axon regeneration in peripheral nerves also increases functionally inappropriate reinnervation of targets [Text] / A.W. English // J. Comp. Neurol. – 2005. – V. 490, N 4. – P. 427-441.

142. Early posttraumatic psychological stress following peripheral nerve injury: a prospective study [Text] / J. Ultee [et al.] // *Journal of Plastic, Reconstructive & Aesthetic Surgery*. – 2013. – V. 66, N 10. – P. 1316-1321.
143. Entrapment neuropathies in the upper and lower limbs: anatomy and MRI features [Text] / Q. Dong [et al.] // *Radiology research and practice*. – 2012. – N 2. – P. 12-20.
144. Fascicle differentiation of upper extremity nerves on high-resolution ultrasound with multimodal microscopic verification [Text] / L. Pušnik [et al.] // *Scientific Reports*. – 2025. – T. 15, № 1. – P. 557.
145. Felici N. Timing of surgery in peripheral nerve injury of the upper extremity [Text] / N. Felici, A. Alban // *J Hand Surg Eur Vol*. – 2024. – V. 49(6). – P. 712-720. doi: 10.1177/17531934241240867
146. Flores L.P. Comparative Study of Nerve Grafting versus Distal Nerve Transfer for Treatment of Proximal Injuries of the Ulnar Nerve [Text] / L.P. Flores // *J Reconstr Microsurg*. – 2015. – V. 31, N 9. – P. 647-653.
147. Galanakos S.P. Epineural Sleeve Reconstruction Technique for Median Nerve Complete Transection [Text] / S.P. Galanakos, A.F. Mavrogenis, C. Vottis // *Arch Bone Jt Surg*. – 2018. – V. 6, N 2. – P. 140-145.
148. Galtrey C.M. Characterization of tests of functional recovery after median and ulnar nerve injury and repair in the rat forelimb [Text] / C.M. Galtrey, J.W. Fawcett // *J. Peripher. Nerv. Syst*. – 2007. – V. 12, N 1. – P. 11-27.
149. Giesen T. Primary Flexor Tendon Repair with Early Active Motion: Experience in Europe [Text] / T. Giesen, M. Calcagni, D. Elliot // *Hand Clin*. – 2017. – V. 33, N 3. – P. 465-472. doi: 10.1016/j.hcl.2017.03.001.
150. Giesen T. Flexor tendon repair in the hand with the M-Tang technique (without peripheral sutures), pulley division, and early active motion [Text] / T. Giesen, L. Reissner, I. Besmens, O. Politikou, M. Calcagni // *J Hand Surg Eur Vol*. – 2018. – V. 43, N 5. – P. 474-479. doi: 10.1177/1753193418758269.

151. Gordon T. Delayed peripheral nerve repair: methods, including surgical 'cross-bridging' to promote nerve regeneration [Text] / T. Gordon, P. Eva, G.H. Borschel // Neural Regen Res. – 2015. – V. 10, N 10. – P. 1540-1544.
152. Green's operative hand surgery [Text] / V.th. edition. – 2005. – P. 2314.
153. Grinsell, D. Peripheral nerve reconstruction after injury: a review of clinical and experimental therapies [Text] / D. Grinsell, C.P. Keating // Biomed research international. –2014. – V. 2014. – P. 13.
154. Growth Hormone Therapy Accelerates Axonal Regeneration, Promotes Motor Reinnervation, and Reduces Muscle Atrophy following Peripheral Nerve Injury [Text] / S.H. Tuffaha [et al.] // Plast Reconstr Surg. – 2016. - V. 137, N 6. – P. 1771-1780.
155. Guerra, W.K. Long-term results after microsurgical repair of traumatic nerve lesions of the upper extremities [Text] / W.K. Guerra // Zentral. Bl. Neurochir. – 2007. – V. 68, N4. – P. 195-199.
156. Ghoraba S.M. Ulnar nerve injuries (Sunderland grade V): a simplified classification system and treatment algorithm [Text] / S.M. Ghoraba, W.H. Mahmoud, M.A. Elsergany, H.M. Ayad // PlastReconstrSurg Glob Open. – 2019. – V. 7, N 11. – P. e2474.
157. Haas H.G. Spannungsentlastung bei Nervennahten [Tension relief in nerve sutures [Text] / H.G. Haas // Handchir. Mikrochir. Plast. Chir. – 1993. – V. 25, N 6. – P. 316-318.
158. Hannah S.D. Splinting and radial nerve palsy: A single-subject experiment [Text] / S.D. Hannah, P.L. Hudak // J. Hand. Ther. – 2001. – V. 14. – P. 195-201.
159. Hattori Y. Surgical approach to the vascular pedicle of the gracilis muscle flap [Text] / Y. Hattori, K. Doi, Y. Abe // J. Hand. Surg. Am. – 2002. – V. 27. – P. 534-536.
160. High-energy injuries of the wrist [Text] / L. Obert [et al.] // Orthop Traumatol Surg Res. – 2016. –V. 102, N 1. – P. 81-93.

161. High-Resolution US versus MR Neurography for Diagnosis of Upper Extremity Peripheral Nerve Disorders [Text] / O. Foesleitner [et al.] // Radiology. – 2025. – T. 314. – № 3. – P. 232.
162. Injury to the human median and ulnar nerves in the forearm – analysis of costs for treatment and rehabilitation of 69 patients in southern Sweden [Text] / H.E. Rosberg [et al.] // The Journal of hand surgery. – 2005. – V. 30B, N 1. – P. 35-39.
163. Innovative treatment of peripheral nerve injuries [Text] / Ivica Ducic [et al.] // Annals of Plastic Surgery. – 2012. – N 68. – P. 180-187.
164. In vivo assessment of peripheral nerve regeneration by diffusion tensor imaging [Text] / Shinsuke Morisaki [et al.] // Journal of Magnetic Resonance Imaging. – 2011. – V. 33, N 3. – P. 535-542.
165. Isaacs J. Nerve transfers for peripheral nerve injury in the upper limb: a case-based review [Text] / J. Isaacs, A.R. Cochran // the bone & joint journal. – 2019. – V. 101, N 2. – P. 124-131.
166. Isaacs J. Overcoming short gaps in peripheral nerve repair: conduits and human acellular nerve allograft [Text] / J. Isaacs, T. Browne // Hand. – 2014. – V. 9, N 2. – P. 131-137.
167. Kaufman Y. Peripheral nerve injuries of the pediatric hand: issues in diagnosis and management [Text] / Y. Kaufman, P. Cole, L. Hollier // J. Craniofac. Surg. – 2009. – V. 20, N 4. – P. 1011-1015.
168. Karabeg R. New Functional Evaluation Scheme - Modality of the Results of Forearm Tendon Transfers Evaluation in Cases of Irreparable Radial Nerve Injury [Text] / R. Karabeg // Med Arch. – 2020. – V. 74, N 2. – P. 119-125. doi: 10.5455/medarh.2020.74.119-125.
169. Katirji B. Disorders of peripheral nerves. In: Daroff, R.B., Fenichel, G.M., Jankovic, J., Mazziotta, J.C., eds. [Text] / B. Katirji, D. Koontz // Bradley's Neurology in Clinical Practice. 6th ed. - Philadelphia, PA: Elsevier Saunders; 2012. – Chap 76.
170. Kim S.J. Epidemiology of upper extremity peripheral nerve injury in South Korea, 2008 to 2018 [Text] / S.J. Kim, Y.M. Kwon, S.M. Ahn, J.H. Lee, C.H.

Lee // *Medicine (Baltimore)*. – 2022. – V. 101, N 48. – P. e31655. doi: 10.1097/MD.00000000000031655

171. Kozak A. Association between work-related biomechanical risk factors and the occurrence of carpal tunnel syndrome: an overview of systematic reviews and a meta-analysis of current research [Text] / A. Kozak, G. Schedlbauer, T. Wirth // *BMC Musculoskelet Disord*. – 2015. –V. 16, N 1. – P. 231.

172. Lavorato A. Traumatic peripheral nerve injuries: a classification proposal [Text] / A. Lavorato, G. Aruta, R. De Marco, P. Zeppa, P. Titolo, M.R. Colonna, M. Galeano, A.L. Costa, F. Vincitorio, D. Garbossa, B. Battiston // *J Orthop Traumatol*. – 2023. – V. 24, N 1. – P. 20. doi: 10.1186/s10195-023-00695-6. PMID: 37162617; PMCID: PMC10172513.

173. Lee C.H. Injury patterns and the role of tendons in protecting neurovascular structures in wrist injuries [Text] / C.H. Lee, S.M. Cha, H.D. Shin // *Injury*. – 2016. – Vol. 47, N 6. – P. 1264-1269.

174. Long interpositional nerve graft consistently induced incomplete motor and sensory recovery in the rat. An experimental model to test nerve repair [Text] / J.A. Bertelli [et al.] // *Journal of Neuroscience Methods*. – 2004. – V. 134. – P. 75-80.

175. Long-term evaluation of rat peripheral nerve repair with end-to-side neurorrhaphy [Text] / Z. Zhang [et al.] // *J. Reconstr. Microsurg*. – 2000. – V. 16. – P. 303-311.

176. Long-term in vivo regeneration of peripheral nerves through bioengineered nerve grafts [Text] / P.G. di Summa [et al.] // *Neuroscience*. – 2011. – N 181. – P. 278-291.

177. Long-term results after primary microsurgical repair of ulnar and median nerve injuries. A comparison of common score systems [Text] / T. Vordemvenne [et al.] // *Clin. Neurol. Neurosurg*. – 2007. – V. 109. – P. 263-271.

178. Loss of Pin Fixation in Displaced Supracondylar Humeral Fractures in Children: causes and prevention [Text] / W.N. Sankar [et al.] // *J. of Bone Joint Surg. Am*. – 2007. – V. 89, N 4. – P. 713-717.

179. Lowe, J.B.-III. Current approach to radial nerve paralysis [Text] / J.B.-III Lowe, S.K. Sen, S.E. Mackinnon // *Plast. Reconstr. Surg.* – 2002. – V. 110. – P. 1099-1112.
180. Lundborg, G.A. 25-year perspective of peripheral nerve surgery: evolving neuroscientific concepts and clinical significance [Text] / G. Lundborg // *J. Hand Surgery.* – 2000. – V. 25A. – P. 391-414.
181. Lundborg, G. Brain plasticity and hand surgery: an overview [Text] / G. Lundborg // *J. Hand Surgery.* – 2000. – V. 25B. – P. 242-252.
182. Lundborg G. Hand function after nerve repair [Text] / G. Lundborg, B. Rosen // *Acta Physiol. (Oxf).* – 2007. – V. 189, N 2. – P. 207-217.
183. Maarrawi J. Long-term functional results of selective peripheral neurotomy for the treatment of spastic upper limb: prospective study in 31 patients [Text] / J. Maarrawi, P. Mertens, J. Luaute, C. Vial, N. Chardonnet, M. Cosson, M. Sindou // *J Neurosurg.* – 2006. – V. 104, N 2. – P. 215-225. doi: 10.3171/jns.2006.104.2.215
184. Mackinnon S.E. Future Perspectives in the Management of Nerve Injuries [Text] / S.E. Mackinnon // *J ReconstrMicrosurg.* – 2018. – V. 34, N 9. – P. 672-674.
185. Mackinnon S.E. Results of reinnervation of the biceps and brachialis muscles with a double fascicular transfer for elbow flexion [Text] / S.E. Mackinnon, C.B. Novak, T.M. Myckatyn // *J. Hand Surgery.* – 2005. – V. 30, N 5. – P. 978-985.
186. Malekzadeh, H.; Otto-Moudry, R.; Moore, A.M. The Role of Vascularization in Nerve Regeneration: Mechanistic and Therapeutic Perspectives. *Int. J. Mol. Sci.* 2025, 26, 8395. <https://doi.org/10.3390/ijms26178395>
187. Matejcík V. Peripheral nerve reconstruction by autograft [Text] / V. Matejcík // *Injury.* – 2002. – V. 33. – P. 627-631.
188. Matejcík V. Surgery of the peripheral nerves [Text] / V. Matejcík, G. Penzesova // *Bratisl. Lek. Listy.* – 2006. – V. 107, N 3. – P. 89-92.
189. Magnéli M., Axenhus M. Epidemiology and regional variance of traumatic peripheral nerve injuries in Sweden: A 15-year observational study [Text] /

M. Magnéli, M. Axenus // PLoS One. – 2024. – V. 19, N 10. – P. e0310988. doi: 10.1371/journal.pone.0310988.

190. McCook D. An evaluation of the DASH questionnaire in a clinical setting [Text] / D. McCook // New Zealand Journal of Physiotherapy. – 2001. – V. 29, N 2. – P. 50.

191. McMorrow L.A. Current perspectives on peripheral nerve repair and management of the nerve gap [Text] / L.A. McMorrow, P. Czarnecki, A.J. Reid, P. Tos // J Hand Surg Eur Vol. – 2024. – V. 49, N 6. – P. 698-711. doi: 10.1177/17531934241242002.

192. Median and ulnar nerve injuries: A meta-analysis of predictors of motor and sensory recovery after modern microsurgical nerve repair [Text] / A.C. Ruijs [et al.] // Plast. Reconstr. Surg. – 2005. – V. 116. – P. 484-496.

193. Menorca R.M.G. Nerve physiology. Mechanisms of injury and recovery [Text] / R.M.G. Menorca, T.S. Fussell, J.C. Elfar // Hand Clinics. – 2013. – V. 29, N 3. – P. 317–330.

194. Merrell G.A. Results of nerve transfer techniques for restoration of shoulder and elbow function in the context of a meta-analysis of the English literature [Text] / G.A. Merrell, K.A. Barrie, D.L. Katz // J. Hand. Surg. Am. – 2001. – V. 26. – P. 303-314.

195. Meiners P.M. Impairment and employment issues after nerve repair in the hand and forearm [Text] / P.M. Meiners, J.H. Coert, P.H. Robinson // Disabil. Rehabil. – 2005. – V. 27, N 11. – P. 617-623.

196. Michaelis, M. Axotomised and intact muscle afferents but no skin afferents develop ongoing discharges of dorsal root ganglion origin after peripheral nerve lesion [Text] / M. Michaelis, X.G. Lui, W. Janig // J. Neurosci. – 2000. – V. 20. – P. 2742-2748.

197. Millesi H. Microsurgery of Peripheral Nerves [Text] / H. Millesi // World J. Surg. – 1979. – V. 3, N 1. – P. 67-79.

198. Mittlmeier T. Management of severe soft-tissue trauma in the upper extremity – shoulder, upper and lower arm [Text] / T. Mittlmeier, B.D. Krapohl, K.D. Schaser // *Oper. Orthop. Traumatol.* – 2010. – V. 22, N 2. – P. 196-211.
199. Murphy R.N.A. The incidence and management of peripheral nerve injury in England (2005-2020) [Text] / R.N.A. Murphy, C. de Schoulepnikoff, J.H.C. Chen, M.O. Columb, J. Bedford, J.K. Wong, A.J. Reid // *J Plast ReconstrAesthet Surg.* – 2023. – V. 80. – P. 75-85. doi: 10.1016/j.bjps.2023.02.017
200. Mohammad H. Median and ulnar nerve injuries; what causes different repair outcomes? [Text] / H. Mohammad, H. Nouraei, A. Hosseini, S. Salek, F. Nouraei, R. Bina // *Advanced biomedical research.*– 2015. – N 4. – P. 215-224.
201. Mohammad A.M. Primary and delayed repair and nerve grafting for treatment of cut median and ulnar nerves [Text] / A.M. Mohammad, S.P. Jaafar, G.P. Jaafar // *Pakistan Journal of biological sciences.* – 2010. – V. 13, N 6. – P. 287-292.
202. Moore A.M. Principles of nerve repair in complex wounds of the upper extremity [Text] / A.M. Moore, I.J. Wagner, I.K. Fox // *Seminars in plastic surgery.* – Thieme Medical Publishers, 2015. – V. 29, N 1. – P. 40-47.
203. Murovic J.A. Lower-extremity peripheral nerve injuries: A Louisiana State University Health Sciences Center literature review with comparison of the operative outcomes of 806 Louisiana State University Health Sciences Center sciatic, common peroneal, and tibial nerve lesions [Text] / J.A. Murovic // *Neurosurgery.* – 2009. – V. 65, Suppl. 4. – P. A18-A23.
204. Nerve entrapment: update [Text] / D.T. Tang [et al.] // *Plastic and reconstructive surgery.* – 2015. – V. 135, N 1. – P. 199-215.
205. Nerve transfers of the forearm and hand: a review of current indications [Text] / P. Sassu [et al.] // *Plast Aesthet Res.* – 2015. – N 2. – P. 195-201.
206. Nerve Tubes for the Repair of Traumatic Sensory Nerve Lesions of the Hand: Review and Planning Study for a Randomised Controlled Multicentre Trial [Text] / F. Neubrech[et al.] // *Handchir Mikrochir Plast Chir.* – 2016. – V. 48, N 3. – P. 148-154.

207. O'Daly A. The topographic specificity of muscle reinnervation predicts function [Text] / A. O'Daly, C. Rohde, T. Brushart // *Eur J Neurosci.* – 2016. – V. 43, N 3. – P. 443-450.
208. Oezaksar K. Long-term results of primary repair of combined cuts on the median and ulnar nerves in the forearm [Text] / K. Özaksar, H. Günay, L. Küçük // *Ulus Travma Acil Cerrahi Derg.* – 2017. – V. 23, N 5. – P. 410-414.
209. Ozdemir H.M. The results of nerve repair in combined nerve-tendon injuries of the forearm [Text] / H.M. Ozdemir, E. Biber, T. Ogun // *Ulus. Trauma. Derg.* – 2004. – V. 10, N 1. – P. 51-56.
210. Pan C.H. Outcomes of nerve reconstruction for radial nerve injuries based on the level of injury in 244 operative cases [Text] / C.H. Pan, D.C. Chuang, A. Rodriguez-Lorenzo // *J. Hand Surg. Eur.* – 2010. – V. 35, N 5. – P. 385-391.
211. Weeks D.W. Nerve Versus Tendon Transfers in the Management of Isolated Upper Extremity Peripheral Nerve Injuries [Text] / D.W. Weeks, R.D. Brown // *Clin Plast Surg.* – 2024. – V. 51, N 4. – P. 473-483. doi: 10.1016/j.cps.2024.02.013.
212. Patel S.J. Zone 1 Flexor Tendon Repairs: Laceration and Avulsion Injuries [Text] / S.J. Patel, A.J. Miller, A.L. Osterman, R. McBeath // *Hand Clin.* – 2023. – V. 39, N 2. – P. 235-250. doi: 10.1016/j.hcl.2023.01.001.
213. Patterson J.M. High Ulnar Nerve Injuries: Nerve Transfers to Restore Function [Text] / J.M. Patterson // *Hand Clin.* – 2016. – V. 32, N 2. – P. 219-226.
214. Peripheral nerve injuries: an international survey of current treatments and future perspectives [Text] / T. Scholz [et al.] // *J. Reconstr. Microsurg.* – 2009. – V. 25, N 6. – P. 339-344.
215. Prognostic factors for outcome after median, ulnar, and combined median–ulnar nerve injuries: A prospective study [Text] / C.A. Hundepool [et al.] // *Journal of Plastic, Reconstructive & Aesthetic Surgery.* – 2015. – V. 68, N 1. – P. 1-8.

216. Prospective clinical study on digital nerve repair with collagen nerve conduits and review of literature [Text] / J.A. Lohmeyer [et al.] // Journal of reconstructive microsurgery. – 2014. – V. 30, N 4. – P. 227-234.
217. Prucz R.B. Upper extremity replantation: current concepts [Text] / R.B. Prucz, J.B. Friedrich // Plastic and reconstructive surgery. – 2014. – V. 133, N 2. – P. 333-342.
218. Rasouli M.R. Civilian traumatic vascular injuries of the upper extremity: report of the Iranian national trauma project [Text] / M.R. Rasouli, M. Moini, A. Khaji // Ann. Thorac. Cardiovasc. Surg. – 2009. – V. 15, N 6. – P. 389-393.
219. Raza M.S. Flexor Zone 5 cut injuries: emergency management and outcome [Text] / M.S. Raza, S.A. Jaffery, F.A. Khan // J Coll Physicians Surg Pak. – 2014. – V. 24, N 3. – P. 194-197.
220. Regenerating axons emerge far proximal to the coaptation site in end-to-side nerve coaptation without a perineurial window using a T-shaped chamber [Text] / K. Akeda [et al.] // Plast. Reconstr. Surg. – 2006. – V. 117. – P. 1194-1203.
221. Reina M. Results of Tendon Transfers in Radial Nerve Palsies: A New Evaluation Protocol [Text] / M.Reina, S. Odella, M. Magnani, F. Locatelli, A. Clemente, M. Macrì, P. Tos // J Pers Med. – 2024. – V. 14, N 7. – P. 758. doi: 10.3390/jpm14070758
222. Remodeling of motor units after nerve regeneration studied by quantitative electromyography [Text] / C. Krarup [et al.] // Clin Neurophysiol. – 2016. – V. 127, N 2. – P. 1675-1682.
223. Renner A. Late results after nerve transplantation on the upper extremities [Text] / A. Renner, F. Cserkuti, J. Hankiss // Handchir. Microchir. Plast. Chir. – 2004. – V. 36, N 1. – P. 13-18.
224. Repair of complete nerve lacerations at the forearm: An outcome study using Rosen-Lundborg protocol [Text] / S.P. Galanacos [et al.] // Microsurgery. – 2011. - V. 31, N 4. – P. 253-262.

225. Research progress of microenvironment for treatment of peripheral nerve injuries [Text] / D. Yao [et al.] // *Zhongguo, Xiu Fu Chong Jian Wai Ke Za Zhi.* – 2015. – V. 29, N 9. – P. 1167-1172.
226. Roganovic, Z. Missile-caused median nerve injuries: results of 81 repairs [Text] / Z. Roganovic // *Surg. Neurol.* – 2005. – V. 63, N 5. – P. 410-418.
227. Roganovic Z. Missile-caused ulnar nerve injuries: outcomes of 128 repairs [Text] / Z. Roganovic // *Neurosurgery.* – 2004. – V. 55, N 5. – P. 1120-1129.
228. Roganovic Z. Difference in recovery potential of peripheral nerves after graft repairs [Text] / Z. Roganovic, G. Pavlic´evic // *Neurosurgery.* – 2006. – V. 59. – P. 621-633.
229. Rosberg H.E. Injury to the human median and ulnar nerves in the forearm –analysis of costs for treatment and rehabilitation of 69 patients in southern Sweden [Text] / H.E. Rosberg, K.S. Carlsson, S. Hojgard // *J. Hand Surgery.* – 2005. – V. 30, N 1. – P. 35-39.
230. Resultats des sutures nerveuses au poignet chez l'enfant. [Results of nerve sutures in the wrist in children] [Text] / F. Tomei [et al.] // *Chir. Main.* – 2000. – V. 19, N1. – P. 23-30.
231. Results of restoration of continuity in peripheral nerves in childhood and adolescence [Text] / R. Koller [et al.] // *Handchir. Mikrochir. Plast. Chir.* – 1998. – V. 30, N 2. – P. 109-115.
232. Rondon A.J. Flexor Digitorum Superficialis Tendon Transfer for Wrist Extension [Text] / A.J. Rondon, M.W. Aversano, C.T. Kluemper, P.A. Pino, S.H. Kozin, D.A. Zlotolow // *JBJS Essent Surg Tech.* – 2021. – V. 11, N 4. – P. e21.00011. doi: 10.2106/JBJS.ST.21.00011.
233. Rosen B. Assessment of functional outcome after nerve repair in a longitudinal cohort [Text] / B. Rosen, L.B. Dahlin, G. Lundborg // *Scand. J. Plast. Reconstr. Surg. Hand. Surg.* – 2000. – V. 34, N 1. – P. 71-78.
234. Rosen B. A model instrument for the documentation of outcome after nerve repair [Text] / B. Rosen, G. Lundborg // *J. Hand. Surg. Am.* – 2000. – V. 25, N 3. – P. 535-543.

235. Rosen B. The long-term recovery curve in adults after median or ulnar nerve repair: a reference interval [Text] / B. Rosen, G. Lundborg // *J. Hand. Surg. Br.* – 2001. – V. 26, N 3. – P. 196-200.
236. Ruijs A.C. Median and ulnar nerve injuries: a meta-analysis of predictors of motor and sensory recovery after modern microsurgical nerve repair [Text] / A.C. Ruijs, J.B. Jaquet, S. Kalmijn // *Plastic and Reconstructive Surgery.* – 2005. – V. 116, N 2. – P. 484-494.
237. Sallam A.A. Nerve Transfer Versus Nerve Graft for Reconstruction of High Ulnar Nerve Injuries [Text] / A.A. Sallam, M.S. El-Deeb, M.A. Imam // *J Hand Surg Am.* – 2017. – V. 42, N 4. – P. 265-273. doi: 10.1016/j.jhsa.2017.01.027
238. Sankaran A. Single tendon transfer of the flexor carpi ulnaris for high radial nerve injury [Text] / A. Sankaran, A. Thora, S. Arora, A. Dhal // *J Orthop Surg (Hong Kong).* – 2015. – V. 23, N 3. – P. 345-348. doi: 10.1177/230949901502300318.
239. Schaeffer C.V. Outcomes and Complications of Tendon Transfers to Address Pinch and Grasp Weakness: A Systematic Review of the Operative Management of Ulnar Nerve Paralysis [Text] / C.V. Schaeffer, H.A. McMahon, E.R. Wagner, B.R. Jr. DeGeorge // *Plast. Reconstr. Surg.* – 2021. – V. 148, N 1. – P. 109-120. doi: 10.1097/PRS.00000000000008052.
240. Schreuders T.A. Long-term outcome of muscle strength in ulnar and median nerve injury: comparing manual muscle strength testing, grip and pinch strength dynamometers and a new intrinsic muscle strength dynamometer [Text] / T.A. Schreuders, M.E. Roebroek, J.B. Jaquet // *J. Rehabil. Med.* – 2004. – V. 36, N 6. – P. 273-278.
241. Semaya Ahmed. Reconstruction of high ulnar nerve lesions by distal double neurotization using motor and sensory branches from the median nerve [Text] / Ahmed Semaya // *The Egyptian Orthopedic Journal.* – 2015. – P. 122-126.
242. Sudheesh R. Recent advances in nerve repair [Text] / R. Sudheesh, M. Rajiv // *Neurol India.* – 2019. – V. 67, N 1. – P. S106-S114. doi: 10.4103/0028-3886.250702.

243. Sonographic evaluation of uncommonly assessed upper extremity peripheral nerves: anatomy, technique, and clinical syndromes [Text] / J.M. Youngner [et al.] // *Skeletal radiology*. – 2019. – V. 48, N 1. – P. 57-74.
244. Stoll G. Degeneration and regeneration of the peripheral nervous system: From Augustus Waller observations [Text] / G. Stoll, S. Jander, R.R. Myers // *J. Peripheral. Nerv. Syst.* – 2002. – V. 7. – P. 13-27.
245. Stracciolini A. Musculoskeletal Ultrasound in Treating and Preventing Upper Extremity Injuries in Young Athletes [Text] / A. Stracciolini, S.S. Jackson, P. d'Hemecourt // *Upper Extremity Injuries in Young Athletes*. – Springer, Cham.– 2019. – P. 209-230.
246. Sunderland S. Nerves and Nerve Injuries [Text] / S. Sunderland // Churchill. Livingstone. – New York, 1978.
247. Sunderland S. The anatomy and physiology of nerve and nerve injury [Text] / S. Sunderland // *Muscle Nerve*. – 1990. – V. 13. – P.771-784.
248. Sunderland S. The cross-sectional area of peripheral nerve trunks devoted to nerve fibers [Text] / S. Sunderland, K. Bradley // *Brain*. – 1949. – V. 72. – P. 428-439.
249. Surgical anatomy of the axillary nerve branches to the deltoid muscle [Text] / S. Leechavengvongs [et al.] // *Clinical Anatomy*. – 2015. – V. 28, N 1. – P. 118-122.
250. Surgical management and outcome in patients with radial nerve lesions [Text] / D.H. Kim [et al.] // *J. Neurosurg.* – 2001. – V. 95, N 4. – P. 573-583.
251. Surgical outcomes of 654 ulnar nerve lesions [Text] / D.H. Kim [et al.] // *J. Neurosurg.* – 2003. – V. 98. – P. 993–1004.
252. Surgical repair of ulnar nerve lesions caused by gunshot and shrapnel: Results in 407 lesions [Text] / H.I. Secer [et al.] // *J. Neurosurg.* – 2007. – V. 107. – P. 776-783.
253. Parylo J. Tendon Transfer versus Nerve Transfer for the Reconstruction of Key Pinch and Grip Strength in Isolated High Traumatic Injuries of the Ulnar Nerve: A Systematic Review [Text] / J. Parylo, S. Hodgson, T. Chaudhry // *J Hand*

Surg Asian Pac Vol. – 2023. – V. 28, N 3. – P. 327-335. doi: 10.1142/S2424835523500340.

254. Suszynski T.M. Flexor Tendon Repair in Zone II Augmented With an Externalized Detensing Suture: Protected Flexor Tendon Repair [Text] / T.M. Suszynski, D. Coutinho, R.A. Kaufmann // J Hand Surg Am. – 2023. – V. 48, N 10. – P. 1065.e1-1065.e4. doi: 10.1016/j.jhssa.2023.01.018.

255. Sharrak S. Hand Nerve Compression Syndromes. 2023 Aug 8. In: Stat Pearls [Internet] / S. Sharrak, J.M. Das // Treasure Island (FL): Stat Pearls Publishing. – 2024. PMID: 31613463.

256. Stevens K.A. Flexor Tendon Lacerations. In: Stat Pearls [Internet] / K.A. Stevens, J.C. Caruso, A.K.M. Fallahi, J.M. Patiño // Treasure Island (FL): Stat Pearls Publishing. – 2024: 20.

257. Tan R.E.S. Updates in peripheral nerve surgery of the upper extremity: diagnosis and treatment options [Text] / R.E.S. Tan, S. Jeyaratnam, A.Y.T. Lim // Ann Transl Med. – 2023. – V. 11, N 11. – P. 391. doi: 10.21037/atm-23-1500

258. Tapp M. The Epidemiology of Upper Extremity Nerve Injuries and Associated Cost in the US Emergency Departments [Text] / M. Tapp, E. Wenzinger, S. Tarabishy, J. Ricci, F.A. Herrera // Ann Plast Surg. – 2019. – V. 83, N 6. – P. 676-680. doi: 10.1097/SAP.0000000000002083.

259. Taylor K.S. Cutting your nerve changes your brain [Text] / K.S. Taylor, D.J. Anastakis, K.D. Davis // Brain. – 2009. – V. 132, N 11. – P. 3122-3133.

260. Thomson J.G. Median and ulnar nerve injuries: A meta-analysis of predictors of motor and sensory recovery after modern microsurgical nerve repair: Discussion [Text] / J.G. Thomson // Plastic and Reconstructive Surgery. – 2005. - V. 116, N 2. – P. 495–496.

261. The effect of injury level, associated injuries, the type of nerve repair, and age on the prognosis of patients with median and ulnar nerve injuries [Text] / K. Ertem [et al.] // Acta. Orthop. Traumatol. Turc. – 2005. – V. 39. – P. 322-327.

262. The role of nerve allografts and conduits for nerve injuries [Text] / Hand. Clin. – 2010. – V. 26, N 3. – P. 435-446.

263. Tinel, J. Le signe du "fourmillement" dans les lésions des nerfs périphériques [Text] / J. Tinel // Presse Med. – 1915. – V. 23. – P. 388-389.
264. Trumble T.E. Repair of peripheral nerve defects in the upper extremity [Text] / T.E. Trumble, W.V. McCallister // Hand. Clin. – 2000. – V. 16, N 1. – P. 37-52.
265. Upper-Extremity Nerve Transfers for Sensation: A Systematic Review [Text] / N.A. Orlando [et al.] // The Journal of Hand Surgery. – 2025. – T. 50, № 6. – P. 758.
266. Ultrasonography for nerve compression syndromes of the upper extremity [Text] / S.J. Choi [et al.] // Ultrasonography. – 2015. – V. 34, N 4. – P. 275.
267. US of the peripheral nerves of the upper extremity: a landmark approach [Text] / J.M. Brown [et al.] // Radiographics. – 2016. – V. 36, N 2. – P. 452-463.
268. Jung C. Traumatic peripheral nerve injuries in young Korean soldiers: a recent 10-year retrospective study [Text] / C. Jung, J.H. Yun, E.J. Kim, J. Park, J. Yeom, K.E. Kim // J Trauma Inj. – 2024. – V. 37, N 3. – P. 192-200. doi: 10.20408/jti.2024.0001
269. Wiman K. Total, gender- and age-specific incidence rates of upper extremity nerve injuries in Finland [Text] / K. Wiman, S. Hulkkonen, J. Miettunen, J. Auvinen, J. Karppinen, J. Ryhänen // J Hand Surg Eur Vol. – 2022. – V. 47, N 6. – P. 639-643. doi: 10.1177/17531934221079230
270. What is new in peripheral nerve repair? [Text] / M.Ch. Bhandari [et al.] // Indian Journal of Neurotrauma. – 2007. – V. 4, N 1. – P. 21-23.
271. Woo, A. Management of ulnar nerve injuries [Text] / A. Woo, K. Bakri, S.L. Moran // J Hand Surg Am. - 2015. – V. 40, N 1. – P. 173-181.
272. Yi S. Scaffolds for peripheral nerve repair and reconstruction [Text] / S. Yi, L. Xu, X. Gu // Exp Neurol. – 2019. - V. 319. – P. 112761.
273. Zancolli E.A. Structural and Dynamic Bases of Hand Surgery, 2 nd ed [Text] / E.A. Zancolli // JB Lippincott. – Philadelphia, 1979. – P. 168, 174, 183.

274. Zancolli E.A. Intrinsic paralysis of the ulnar nerve-physiopathology of the claw hand. In Structural and Dynamic Bases of Hand Surgery, 2 nd ed [Text] / E.A. Zancolli // JB Lippincott. – Philadelphia, 1979. – P. 159-206.

275. Zimmermann K.S. Improving outcomes in traumatic peripheral nerve injuries to the upper extremity [Text] / K.S. Zimmermann, M. Aman, L. Harhaus, A.H. Boecker // Eur J Orthop. Surg. Traumatol. – 2024. – V. 34, N 7. – P. 3687-3697. doi: 10.1007/s00590-023-03751-3

Публикации по теме диссертации
Статьи в рецензируемых журналах

- [1-А]. Одинаев М.Ф. Реконструкция посттравматических дефектов нервных стволов плечевого сплетения [Текст] / Г.М. Ходжамурадов, М.Ф. Одинаев, М.М. Исмоилов // Вестник Авиценны. – 2012. – № 1. – С. 22-30.
- [2-А]. Одинаев М.Ф. Модифицированная аутонервная пластика нервных стволов верхних конечностей [Текст] / Г.М. Ходжамурадов, М.Ф. Одинаев, М.Х. Кадыров // Анналы пластической, реконструктивной и эстетической хирургии. – 2012. – №2. – С. 42-47.
- [3-А]. Одинаев М.Ф. Хирургическое лечение посттравматических дефектов нервных стволов верхних конечностей [Текст] / Г.М. Ходжамурадов, М.Ф. Одинаев // Вестник Кыргызско-Российского университета. – 2012. – Том 12, №4. – С. 166-170.
- [4-А]. Одинаев М.Ф. Оценка трудоспособности при повреждениях нервных стволов верхних конечностей в отдаленные сроки после восстановительных операций [Текст] / Г.М. Ходжамурадов, М.Ф. Одинаев, М.Ф. Раджабов, А.В. Гулин // Вестник Тамбовского университета. Серия естественные и технические науки. – 2012. – Том 17, Вып. 3. – С. 895-897.
- [5-А]. Одинаев М.Ф. Прогнозирование двигательных результатов пластики нервных стволов верхних конечностей [Текст] / Г.М. Ходжамурадов, А.А. Давлатов, М.Ф. Одинаев, А.В. Гулин // Вестник Тамбовского университета. Серия естественные и технические науки. – 2012. – Том 17, Вып. 3. – С. 898-900.
- [6-А]. Одинаев М.Ф. Опыт применения васкуляризированных трансплантатов для пластики дефектов нервных стволов верхних конечностей [Текст] / Г.М. Ходжамурадов, М.Ф. Одинаев, М.Ф. Раджабов // Анналы пластической, реконструктивной и эстетической хирургии. – 2012. – №3. – С. 78-83.
- [7-А]. Одинаев М.Ф. Современные возможности реконструктивно-пластической хирургии при дефектах нервных стволов верхних конечностей [Текст] / Г.М. Ходжамурадов, М.Ф. Одинаев, М.Ф. Раджабов // Российский

нейрохирургический журнал имени профессора А.Л. Поленова. – 2013. – Том V, спец. вып. – С. 113-114.

[8-А]. Одинаев М.Ф. Результаты аутонервной пластики нервов верхних конечностей на дистальном уровне [Текст] / М.Ф. Одинаев, М.Ф. Раджабов, Г.М. Ходжамурадов // Российский нейрохирургический журнал имени профессора А.Л. Поленова. – 2013. – Том V, спец. вып. – С. 95.

[9-А]. Одинаев М.Ф. Хирургическая тактика при дистальных поражениях нервных стволов верхних конечностей [Текст] / М.Ф. Одинаев, Г.М. Ходжамурадов, А.Х. Шаймонов, М.С. Саидов // Вестник Авиценны. – 2019. – Том 21, №1. – С. 83-89.

[10-А]. Одинаев М.Ф. Клиническая значимость разделения дистальных полных повреждений нервов верхней конечности на топографические зоны [Текст] / Г.М. Ходжамурадов, М.Ф. Одинаев, Н. Гафур, М.Ф. Раджабов, Х.И. Сатторов, М.С. Саидов // Вестник Авиценны. – 2020. – Том 22, №2. – С. 262-268.

[11-А]. Одинаев М.Ф. Модифицированная аутонервная пластика дистальных дефектов нервных стволов верхней конечности [Текст] / М.Ф. Одинаев, Г.М. Ходжамурадов, Н. Гафур, М.Э. Аминулло, М.Ф. Раджабов, М.С. Саидов // Российский нейрохирургический журнал имени профессора А.Л. Поленова. – 2020. – Том 12, №4. – С. 52-58.

[12-А]. Одинаев М.Ф. Первичная реконструкция нервных стволов при дистальных травмах нервов верхних конечностей [Текст] / М.Ф. Одинаев, Г.М. Ходжамурадов, А.Х. Шаймонов, А.С. Ситамов, Н.М. Мирзоев // Научно-медицинский журнал Симург. – 2020. – №7(3). – С. 6-11.

[13-А]. Одинаев М.Ф. Роль и значение переноса нерва при невосстановимых повреждениях нервов верхних конечностей [Текст] / Г.М. Ходжамурадов, Р.Н. Бердиев, А.А. Давлатов, Х.И. Сатторов, М.Ф. Одинаев, Б.А. Одинаев // Вестник Авиценны. – 2022. – №1. – С. 123-131.

[14-А]. Одинаев М.Ф. Опыт реконструкции дистальных повреждений нервов верхней конечности [Текст] / М.Ф. Одинаев // Евразийский научно-медицинский журнал «Сино». – 2024. – Том 5, №3. – С. 25-38.

Статьи и тезисы в сборниках конференций

[15-А]. Одинаев М.Ф. Тактика хирургического лечения больных с повреждением сосудисто-нервных пучков верхних конечностей [Текст] / М.Ф. Одинаев, Г.М. Ходжамурадов, А.Х. Шаймонов, Ш.Ш. Шодиев // Материалы Конгресса кардиологов и терапевтов стран Азии и содружества независимых государств «Актуальные проблемы сердечно-сосудистых и соматических заболеваний». Душанбе. – 2019. – С. 303.

[16-А]. Одинаев М.Ф. Способ диагностики повреждения сосудисто-нервных пучков верхних конечностей у детей в экстренном порядке [Текст] / М.Ф. Одинаев, М.Ф. Файзуллоева, И.С. Саидов, И.Т. Хомидов // «Актуальные вопросы сердечно-сосудистой, эндоваскулярной и восстановительной хирургии». Материалы международной научно-практической конференции. – Душанбе, 26 сентября 2020 г. – С. 120.

[17-А]. Одинаев М.Ф. Алгоритм ведения больных с дистальными повреждениями нервов верхних конечностей [Текст] / М.Ф. Одинаев, Г.М. Ходжамурадов, А.Х. Шаймонов, Н. Гафур // Евразийский научно-медицинский журнал «Сино». – 2021. – № 2-1. – С. 31-36.

[18-А]. Одинаев М.Ф. Оценка ближайших и отдалённых клинических результатов первичной и отсроченной реконструкции дистальных повреждений нервных стволов [Текст] / М.Ф. Одинаев, Г.М. Ходжамурадов, А.С. Ситамов, А.Н. Ахтамов, Б.Х. Хакимзода // Евразийский научно-медицинский журнал «Сино». – 2023. – Т. 4, № 3. – С. 18-26.

[19-А]. Одинаев М.Ф. Вопросы оптимизации хирургического лечения больных с дистальными повреждениями нервов [Текст] / М.Ф. Одинаев, Г.М. Ходжамурадов, А.С. Ситамов, А.Н. Ахтамов, Б.Х. Хакимзода // Евразийский научно-медицинский журнал «Сино». – 2023. – Т. 4, № 4. – С. 49-59.

Патенты на изобретения:

1. Одинаев М.Ф. Способ аутонервной пластики дефектов нервных стволов верхних конечностей префабрикованным аутонервным

трансплантатом. Соавт. Артыков К.П., Ходжамурадов Г.М., Аминулло М.Э., Саидов М.С. № ТЈ 107, № 0700156 от 05.02.2008 г.

2. Одинаев М.Ф. Способ пластики множественных дефектов нервных стволов при помощи расщепленного трансплантата локтевого нерва. Соавт. Ходжамурадов Г.М., Саидов М.С., Раджабов М.Ф. № ТЈ 182, № 0800238, от 07.10.2008 г.

3. Одинаев М.Ф. Способ аутонервной пластики нервов верхней конечности при повреждениях на уровне дистального разветвления. Соавт. Ходжамурадов Г.М., Раджабов М.Ф., Саидов М.С., Карим-заде Г. Дж., Сатторов Х.И. № ТЈ 1029, № 1901316, 18.10.2019г.