

**МИНИСТЕРСТВО ЗДРАВООХРАНЕНИЯ И СОЦИАЛЬНОЙ ЗАЩИТЫ
НАСЕЛЕНИЯ РЕСПУБЛИКИ ТАДЖИКИСТАН
ГОУ «ТАДЖИКСКИЙ ГОСУДАРСТВЕННЫЙ МЕДИЦИНСКИЙ
УНИВЕРСИТЕТ ИМЕНИ АБУАЛИ ИБНИ СИНО»**

УДК 616.833-001-089

на правах рукописи

МИРЗОБЕКОВ ХУРШЕД ФАЙЗМАМАДОВИЧ

**ХИРУРГИЧЕСКОЕ ЛЕЧЕНИЕ ПОСЛЕДСТВИЙ ПОВРЕЖДЕНИЯ
ЛУЧЕВОГО НЕРВА**

Диссертация

на соискание ученой степени

кандидата медицинских наук

по специальности 14.01.17 – Хирургия

**Научный руководитель:
доктор медицинских наук, доцент
М.Х. Маликов**

Душанбе 2024

ОГЛАВЛЕНИЕ

Перечень сокращений, условных обозначений	4
Введение	5
Общая характеристика исследования	8
Глава 1. Хирургическая тактика при застарелых повреждениях лучевого нерва.....	13
1.1. Этиологические факторы повреждения верхней конечности	16
1.2. Диагностика последствий повреждения лучевого нерва.....	20
1.3. Хирургическое лечение застарелых повреждений лучевого нерва.....	23
1.4. Варианты сухожильно-мышечной транспозиции при повреждении лучевого нерва	29
1.5. Оценка качества жизни больных при повреждениях лучевого нерва.....	31
Глава 2. Клинический материал и методы исследования.....	34
2.2. МЕТОДЫ ИССЛЕДОВАНИЯ	51
2.2.1. Дополнительные методы исследования	53
2.2.2. Рентгенография костей верхней конечности	54
2.2.3. Электротермометрия.....	54
2.2.4. Тетраполярная реовазография	55
2.2.5. Электронейромиография.....	56
2.2.6. Ультразвуковая доплерография сосудов верхних конечностей	58
2.2.7. Интраоперационная электростимуляция нервных стволов и мышц верхней конечности	59
2.2.8. Биопсия нервных стволов, невром и мышц верхней конечности.....	59
2.2.9. Шкала оценки DASH (оценка нетрудоспособности плеча, предплечья и кисти).....	60
2.3. Статистическая обработка полученных результатов	60
Глава 3. Хирургическая тактика при последствиях повреждения лучевого нерва.....	61

3.1. Реконструктивные вмешательства на нервных стволах при последствиях повреждении лучевого нерва	67
3.1.1. Хирургическая тактика при рубцовых сдавлениях лучевого нерва	69
3.1.2. Хирургическая тактика при пересечениях лучевого нерва	72
3.1.3. Хирургическая тактика при дефектах лучевого нерва.....	75
3.1.4. Хирургическая тактика при сочетании повреждения лучевого нерва с другими структурами конечности.....	78
3.2. Сухожильно-мышечная транспозиция при последствиях повреждения лучевого нерва	90
Глава 4. Результаты оперативных вмешательств при последствиях повреждении лучевого нерва	100
4.1. Изучение результатов лечения при повреждении лучевого нерва в I клинической группе	103
4.2. Изучение результатов лечения при повреждении лучевого нерва во II клинической группе	110
4.3. Изучение результатов лечения при повреждении лучевого нерва в III клинической группе	114
Глава 5. Обзор результатов исследования.....	118
Выводы.....	128
Рекомендации по практическому использованию результатов исследования	129
Список литературы	130
Публикации по теме диссертации.....	145

Перечень сокращений, условных обозначений

ДНС	дефект нервного ствола
ДЧ	дискриминационная чувствительность
ДЕ	двигательные единицы
ИКФ	ишемическая контрактура Фолькмана
ИН	икроножный нерв
ЛСНП	лучевой сосудисто-нервный пучок
ЛкН	локтевой нерв
ЛчН	лучевой нерв
МРТ	магнитно-резонансная томография
ПА	плечевая артерия
ПХО	первичная хирургическая обработка раны
СМТ	сухожильно-мышечная транспозиция
СН	срединный нерв
СПИ	скорость проведения импульса
ШМС	широчайшая мышца спины
ЭНМГ	Электронейромиография

Введение

Актуальность темы исследования. Повреждение лучевого нерва и его последствий являются наиболее часто встречаемыми среди всех повреждений нервов верхней конечности и вызывают значительные нарушения функций кисти [Laulan J., 2019]. По данным литературы у 22% больных с повреждением лучевого нерва возникает стойкое нарушение функции верхней конечности, а в 15% случаях у пациентов развивается инвалидность [Боголюбский Ю.А., 2020]. Если при хирургическом лечении пациентов со свежими повреждениями нервных стволов хорошие результаты достигаются в 60% случаях, то при коррекции последствий повреждения нервных стволов хорошие результаты достигаются лишь у 35% больных [Дейкало В.П., 2017].

Повреждения нервных стволов являются основной причиной сенсорно-трофических и двигательных нарушений, приводящих к функциональной несостоятельности кисти, среди которых последствия повреждений лучевого нерва занимает особое место [Ходжамуратов Г.М., 2012; Маликов М.Х., 2018].

Распознавание изолированного повреждения лучевого нерва особые затруднения не вызывает. Однако, при повреждении двух и более нервных стволов, в сочетании с нарушением целостности сухожильно-мышечной системы и костей, в большинстве случаев имеет ряд затруднений в ходе диагностики [Рассел С.М., 2009; Alaqeel A., 2014; Лихачев С.А., 2015;]. Широкое внедрение дополнительных методов диагностики, в частности, электронейромиографии, намного упростило выявление патологии нервного ствола [Курбанов У.А., 2020]. Благодаря электронейромиографии, стало возможным определить и уровень повреждения нервного ствола при нервной стимуляции выше патологического очага [Ханнанова И. Г., 2011; Каримзаде Г.Д., 2017].

Хирургическое лечение последствий повреждения лучевого нерва остается сложной проблемой реконструктивной микрохирургии и

нейрохирургии [Дудников А.В., 2016]. Наряду с этим неадекватно оказанная первичная врачебная помощь при свежей травме, намного усложняет задачу врача при оказании специализированной помощи. Развившиеся нейротрофические и двигательные нарушения при позднем обращении пострадавших являются основными факторами допущения ряда диагностических и тактических ошибок даже в специализированном центре [Курбанов З.А., 2006; Давлатов А.А., 2007; Татарчук М. М., 2012; Маликов М.Х., 2014].

Изолированное повреждение одного нервного ствола верхней конечности, влияющего на функцию кисти, делает ее непригодной к использованию в повседневной жизни [Одинаев М. Ф., 2020; Sungelo M.J., 2019]. Намного сложнее становится проблема, когда отмечается потеря функции кисти из-за повреждения нескольких анатомических структур, исходом которого, безусловно, является развитие афункциональной кисти, требующей выполнения неоднократных, порою сложных реконструктивных операций [Kalia V., 2019].

Анализ литературы последних лет показал, что, несмотря на значительные успехи в хирургическом лечении последствий повреждений лучевого нерва, ряд его аспектов по сей день остается нерешенным. В частности, по настоящее время остается спорным вопрос выбора способа оперативного вмешательства для восстановления утраченных функций верхней конечности. Широко дискутируется вопрос выбора способа реконструкции лучевого нерва в зависимости от величины дефекта нервного ствола. Отсутствует единое мнение относительно ортопедических коррекций функций кисти при последствиях повреждений лучевого нерва в сочетании с повреждениями соседних анатомических структур.

Вместе с тем, многолетний опыт лечения пострадавших с травмами лучевого нерва и их последствиями показал, что результаты традиционных

методов коррекции повреждения, а также сухожильно-мышечных транспозиций остаются малоутешительными и не удовлетворяют как пациентов, так и самых хирургов [Галиакбарова В. А., 2017; Зоркова А.В., 2019; Assaf К., 2017]. В связи с этим больные вынужденно меняют свою профессиональную деятельность, и проблема, наряду с медицинским значением, приобретает важную социальную значимость [Горшков Р.П., 2015].

Вышеизложенное свидетельствует об актуальности проблемы хирургического лечения последствий повреждений лучевого нерва, что требует проведения научного исследования с целью улучшения результатов лечения этих больных.

Степень научной разработанности изучаемой проблемы. Анализ литературы последних лет показывает, что, несмотря на имеющиеся в литературе множество работ, посвящённых хирургической коррекции последствий повреждений лучевого нерва, многие аспекты проблемы остаются неосвещёнными и требуют поиска альтернативных способов их решения. В частности остаются не решёнными определение сроков выполнения сухожильно-мышечной транспозиции, невротизации нервных стволов. Нераскрытыми остаются вопросы альтернативных вариантов различных методик пластики нервных стволов.

Связь исследования с программами (проектами), научной тематикой. Диссертационная работа выполнена на кафедре хирургических болезней №2 имени академика Н.У. Усманова ГОУ «Таджикский государственный медицинский университет имени Абуали ибни Сино». Диссертационная работа основывается на принципах практической медицины

Общая характеристика исследования

Цель исследования. Улучшить результаты хирургического лечения последствий повреждения лучевого нерва.

Задачи исследования.

1. Анализ ошибок, допущенных при оказании помощи пострадавшим с повреждением лучевого нерва.
2. Оценить роль и место дополнительных методов диагностики при последствиях повреждения лучевого нерва.
3. Разработать хирургическую тактику лечения последствий травм лучевого нерва.
4. Изучить ближайшие и отдаленные результаты лечения пациентов с последствиями повреждения лучевого нерва.

Объект исследования. При обследовании пациентов наряду с клиническим обследованием с учетом проявления поражения нервных стволов, определения исходного состояния кисти, определения функции захвата кисти использовали дополнительные методы диагностики. Важным явилось определение простых и сложных видов чувствительности, среди которых особое значение имело определение дискриминационной чувствительности. Градиент температуры пальцев определялся использованием термометрии, а для определения степени нарушения проводимости нервных стволов информативной явилась методика электронейромиографии. Для определения степени хронической артериальной ишемии кисти использовали УЗДГ и УЗДАС. Статистической обработке подвергались полученные результаты после восстановления нервных стволов и выполнения сухожильно-мышечной транспозиции с использованием пакета прикладных статистических программ “Статистика 10.0”.

Предмет Исследования. Достаточный клинический материал по определению исходной тяжести последствий повреждения лучевого нерва,

использование современных информативных методов диагностики, проведение критического анализа полученных данных обосновывает достоверность результатов настоящей работы. Обоснованность основных положений, выносимых на защиту, заключения и практическое их применение не вызывает сомнения.

Научная новизна исследования. В зависимости от этиологических факторов повреждения определены показания к вариантам реконструкции лучевого нерва. При последствиях повреждении в зависимости от сроков обращения и характера травмы определены показания к отсроченному шву нервного ствола, аутонервной пластике и сухожильно-мышечным транспозициям. Изучены возможности и целесообразность применения различных вариантов выполнения сухожильно-мышечной транспозиции в зависимости от характера повреждения лучевого нерва. При сопутствующих повреждениях соседних анатомических структур определен объём реконструктивного вмешательства в зависимости от срока после травмы, характера повреждения и функциональной значимости поврежденных анатомических структур верхней конечности.

Теоретическая и научно - практическая значимость исследования. В работе изучено значение современных дополнительных методов исследования у больных при повреждениях и последствиях травмы лучевого нерва. Разрабатывается тактика лечения пострадавших при всех травмах нервного ствола, сочетание его с повреждениями других структур конечности. Для объективной оценки функциональной способности пораженной конечности используется разработанный алгоритм лечения и разрабатывается оптимальная хирургическая тактика. При сопутствующем повреждении других нервных стволов, сухожильно-мышечного аппарата, переломах и вывихах, а также ложных суставах разрабатываются различные варианты оперативных методик.

Положения, выносимые на защиту:

1. При запоздалой диагностике и позднего обращения больных с повреждением лучевого нерва в специализированное учреждение требуется применение более сложных и этапных операций.
2. Изначально наложенный шов нерва в непрофильных учреждениях, наряду с удлинением сроков реабилитации, приводит к развитию необратимых изменений мышц разгибателей кисти и пальцев, что требует применения корригирующих операций.
3. При застарелых повреждениях лучевого нерва осуществление сухожильно-мышечной транспозиции даёт наиболее оптимальные функциональные результаты.
4. Сочетанное повреждение лучевого, срединного, локтевого нервов и плечевой артерии требует адекватного выбора объема операции с целью восстановления всех утраченных функций конечности.
5. Изучение отдаленных результатов хирургического лечения последствий повреждения лучевого нерва показало 90,5% положительных функциональных результатов после завершения всех этапов оперативного лечения.

Степень достоверности результатов диссертации. Результаты исследования, положения выносимые на защиту, практические рекомендации базируется на основе обследования достаточного клинического материала, использования дополнительных методов диагностики и выполнения различных методов операция на нервном стволе. Оригинальные научные исследования в виде научных изданий и статей опубликованы в рецензируемых журналах РТ.

Соответствие диссертации паспорту научной специальности. Соответствует паспорту ВАК при Президенте Республики Таджикистан по специальности 14.01.17 – Хирургия. Раздел III п.8. Предоперационная подготовка и ведение послеоперационного периода.

Личный вклад соискателя ученой степени в исследования. Автором проведен сбор и обобщение клинического материала, а также статистическая обработка полученных данных. Наряду с участием в обследовании и подготовке больных к операции автор использовал ряд диагностических методов исследования для уточнения степени исходного поражения верхней конечности и выбора метода операции. После подготовки больных автор участвовал в более 40% операциях, часть из которых выполнил самостоятельно.

Апробация и реализация результатов диссертации (На каких конференция, совещаниях, семинарах докладывались основные положения диссертации, при чтений лекций в учебных заведениях).

Основные результаты исследований опубликованы в 10 научных работах, 4 из которых напечатаны в ведущих рецензируемых научных журналах и изданиях, определенных Высшей аттестационной комиссией при Президенте Республики Таджикистан, 6 научных работ были опубликованы в сборниках и материалах и доложены на научно-практической конференции молодых учёных и студентов ГОУ ТГМУ имени Абуали ибни Сино с международным участием.

Основные положения диссертации доложены на: V Конгрессе хирургов Казахстана с международным участием “Новые технологии в хирургии” (Алматы, 2014); Первом микрохирургическом саммите Сибири “Вопросы реконструктивной и пластической хирургии” (Томск, 2019, 28-29 октября); конгрессе кардиологов и терапевтов содружества независимых государств «Актуальные проблемы сердечно-сосудистых и соматических заболеваний» (Душанбе 2019); международной научно-практической конференции молодых учёных и студентов, посвящённой годам развития села, туризма и народных ремесел (2019-2021) «Научная дискуссия, актуальные вопросы, достижения и инновации в медицине» (Душанбе, 2019); Втором съезде врачей Республики Таджикистан «Современные принципы профилактики, диагностики и лечения соматических заболеваний» (Душанбе 2019); ежегодной XXV-й научно-

практической конференции ТГМУ им. Абуали ибни Сино «Опыт и перспективы формирования здоровья населения» (Душанбе, 8 ноября 2019г); Международной научно-практической конференции ТГМУ им. Абуали ибни Сино (68-ая годовщина) «Достижения и проблемы фундаментальной науки и клинической медицины», посвященной «Годам развития села, туризма и народных ремёсел (2019-2021)» Душанбе 2020; Международной научно – практической конференции «Актуальные вопросы сердечно-сосудистой, эндоваскулярной и восстановительной хирургии» (Душанбе – 2020г.).

Публикации по теме диссертации. По результатам работы были опубликованы 10 печатные работы, из которых 4, в рекомендованных ВАК при Президенте Республики Таджикистан.

Структура и объём диссертации. Диссертация написана в обычном стиле, включает в себя основные разделы: введение, 4 главы, обзор результатов исследования, выводы, рекомендации по практическому использованию результатов, список литературы, состоящего из русскоязычных, иностранных источников. Работа изложена на 146 страницах стандартного формата, содержит 25 таблиц и украшена 24 рисунками, диаграммами и схемами.

ГЛАВА 1. ХИРУРГИЧЕСКАЯ ТАКТИКА ПРИ ЗАСТАРЕЛЫХ ПОВРЕЖДЕНИЯХ ЛУЧЕВОГО НЕРВА (Обзор литературы)

Кисть играет важную роль в повседневной деятельности человека. Повреждение её анатомических структур может привести к потере функциональной состоятельности верхней конечности. Длительная потеря трудоспособности на фоне повреждения нервных стволов и сухожильно-мышечного аппарата верхней конечности в конечном итоге могут стать причиной глубокой инвалидизации пострадавших [64,92;79;119].

Анализ литературы последних двух десятилетий показывает, что в последние годы отмечается тенденция к увеличению частоты пострадавших с травмой верхней конечности. Во многих сообщениях приводится, что среди травм опорно-двигательного аппарата наиболее часто превалирует повреждение верхней конечности. Упоминается, что повреждение верхней конечности в результате травмы достигает около 70% и нередко оно имеет сочетанный характер [25;14,72,61;88].

Повреждения верхней конечности в силу высокой частоты встречаемости и малой эффективности самых сложных реконструктивных вмешательств, привлекает внимание многих специалистов. В последние годы в литературе все чаще встречаются сообщения относительно травм верхней конечности. Наряду с этим встречаются много сообщений о последствиях травм анатомических структур конечности и их осложнениях [55].

Анализ литературных данных последних десяти лет показывает, что среди всех травм анатомических структур верхней конечности изолированное повреждение нервных стволов варьирует от 2,5 до 13% [39,65], тогда как этот показатель по данным Губочкина Н.Г. (2011) достигает до 30% [17]. Другие авторы сообщают, что в зависимости от характера травмирующего агента наиболее часто встречается сочетанное повреждение структур конечности. По

данным этих авторов показатель сочетанного повреждения анатомических структур верхней конечности доходит также до 30%. При этом наиболее часто встречается сочетанное повреждение нервных стволов, сосудов и сухожильно-мышечного аппарата конечности [42]. В сообщениях Niver G.E. (2013) указывается, что среди травм верхней конечности сочетание травмы нервных стволов и сосудов достигает до 48% [100].

Растет и частота перелома костей, при котором чаще отмечается повреждение нервных стволов. Переломы чаще всего встречаются у детей при падении с высоты. Трофимова С. и соавт. (2015) сообщают, что в последние годы отмечается увеличение частоты переломов костей верхней конечности с повреждением нервных стволов у детей дошкольного и школьного возраста [57;89].

Yildirim A.O. (2012) в своих сообщениях указывает, что часто переломы костей верхней конечности встречаются у детей и они нередко сопровождаются повреждением СНП, сухожильно-мышечного аппарата [121].

На опыте хирургического лечения свыше 60 детей дошкольного возраста с травмой верхней конечности Зорин В.И. с соавт. (2013) выявили сочетания перелома с повреждением нервных стволов у 53,1% пострадавших [22].

В своих сообщениях Черных А.В.(2019) приводит более убедительные данные относительно изолированных повреждений нервных стволов верхней конечности. По данным автора изолированное повреждение срединного нерва составляет 66%, локтевого – 22% и лучевого – 12% [65].

Сочетанный характер травмы является основным фактором повышения частоты летальных исходов. Повреждения нескольких важных органов при сочетанной травме являются взаимоотягощающими, и, порою, превалирование одной травмы затрудняет диагностику другой, что и является основной причиной позднего обращения пострадавших в специализированное лечебное учреждение [82].

Одновременное повреждение сосудисто-нервных пучков, сухожильно-мышечного аппарата верхней конечности относится к тяжелой категории травмы, которая может привести к развитию функциональной несостоятельности кисти. Сочетание повреждения этих структур с переломами костей наряду с отягощением тяжести травмы может усугубить и тяжесть состояния пострадавших [43].

Анализ работ многих авторов показывает, что резкое повышение частоты диагностических и тактических ошибок на этапах оказания помощи этим пострадавшим тесно связан с сочетанным характером повреждения. Основной причиной упущения повреждения нервных стволов при получении травмы является переломы костей, на фоне которых отмечается выраженный отек с деформацией конечности. Оценка клинического проявления повреждения нервных стволов при подобной травме является трудной задачей, в связи с чем, допущенные диагностические ошибки могут привести к запоздалому выполнению коррекции поврежденного нервного ствола [15; 81; 114].

Более сложные ситуации возникают, когда повреждению нескольких важных анатомических структур верхней конечности сопутствует травматический, протяженный дефект мягких тканей. Как известно, мягкотканый компонент играет важную роль в обеспечении коллатерального кровообращения поврежденной конечности. В зависимости от площади и глубины мягкотканого дефекта может развиваться декомпенсация кровообращения конечности [49].

Мягкотканый дефект наряду с усугублением тяжести травмы верхней конечности может непосредственно повлиять на общее состояние пострадавшего. В некоторых работах упоминается, что подобные травмы, приводя к массивной кровопотере наряду с усугублением тяжести состояния пострадавших, могут стать причиной допущения не только диагностических, но и тактических и организационных ошибок [86].

1.1. Этиологические факторы повреждения верхней конечности

Тяжесть повреждения структур верхней конечности во многом зависит от вида и характера травмирующего агента. Наиболее часто повреждения СНП верхней конечности возникают при нанесении удара острыми предметами. Второе место, как фактор повреждения СНП, занимают переломы костей верхней конечности [44].

Королёв М.П. (2011) на большом опыте лечения пострадавших с различными травмами верхней конечности утверждает, что травме способствуют самые разнообразные этиологические факторы [27]. В большинстве работ, посвященных лечению травм верхней конечности, авторы указывают на относительное превалирование острых предметов над другими факторами. Они упоминают, что раны резанного характера встречаются чаще всего в результате нанесения повреждения острыми предметами, которым характерно сочетанное повреждение СНП, мышц и сухожилий [94,22].

Переломы и вывихи также часто сопровождаются вторичным повреждением СНП. При этом механизме травмы чаще встречается повреждение лучевого нерва в связи с анатомическим расположением нервного ствола, что отмечено при чресмыщелковых переломах плеча и переднем вывихе предплечья. Частота чресмыщелковых переломов плеча по данным ряда авторов варьирует от 10 до 23%. Наиболее часто повреждение лучевого нерва при переломах плеча возникает в плечелучевом канале, где нерв непосредственно располагается над костью. Перелом плеча в этой зоне способствует повреждению либо развитию травматического неврита лучевого нерва [40]. Анализ литературы показывает, что часто переломы плеча, костей предплечья, передний вывих предплечья, особенно у детей возникают при падении с высоты. При анализе факторов повреждения у детей, некоторые авторы выявили, что 47% обратившихся детей с переломами костей, на почве которых имело место повреждение лучевого нерва, травму получили при

падении с высоты. Указывается, что вторичному повреждению нервного ствола способствовали острые концы переломанных костей [111].

Исследования, проведенные ранее, также утверждают, что нередки случаи вторичного повреждения нервных стволов костными отломками, отмеченные до 28% случаев при чресмышечковых переломах плеча и при переднем вывихе предплечья [87; 101].

В последние годы отмечается тенденция к увеличению частоты дорожно-транспортных происшествий, которым характерно сочетанное повреждение множества структур в нескольких анатомических областях [19]. Подобные травмы всегда носят сочетанный характер, при которых наряду с повреждением СНП и сухожильно-мышечного аппарата отмечаются переломы костей, площадь повреждения всегда остаётся обширной, а травма носит раздавленный характер. Многие авторы в своих работах сообщают, что именно при таких повреждениях отмечается рост инвалидизации пострадавших [1,17,98]. Сочетанный характер повреждения привлекает внимание многих специалистов. По данным литературы последних десятилетий среди всех травм верхней конечности из-за роста производства и учащения дорожно-транспортных происшествий частота последних неуклонно растет и варьирует от 34 до 52% [118]. В некоторых работах указывается, что в последние годы имеется явная тенденция к учащению дорожно-транспортных происшествий. На большом клиническом опыте лечения пострадавших с различными травмами верхней конечности Huckhagel T., (2018) выявил, что около 34% пострадавших травму получили при дорожно-транспортных происшествиях [84]. Характерной особенностью таких травм является то, что этим травмам нередко сопутствует тяжелый мягкотканый дефект, что намного усугубляет тяжесть повреждения. Инвалидизации пострадавших при этих травмах достигает 40% [71,9,23].

Относительно частоты инвалидизации пострадавших при сочетанных травмах верхней конечности мнение специалистов разделяется. По данным некоторых авторов сочетанная травма верхней конечности приводит к инвалидизации 41% пострадавших, тогда как другие авторы в своих сообщениях указывают, что этот показатель может достигать 65% [62].

Медицинскую и социальную значимость сочетанной травмы верхней конечности многие авторы связывают с тем, что в последние годы рост производства, учащение частоты дорожно-транспортных происшествий и локальные военные конфликты зачастую становятся причиной повреждения структур верхней конечности среди молодого трудоспособного возраста населения. Вовлеченность молодого трудоспособного возраста населения к производству в последние годы имеет тенденцию к увеличению и тем самым растет и число пострадавших, работающих с разными электрическими станками [19,58,94].

При сочетанных травмах верхней конечности наиболее часто отмечается повреждение СНП и сухожильно-мышечного аппарата. По данным ряда авторов частота повреждения названных структур варьирует от 12 до 31% [73,103]. Часто отмечается повреждение структур в нижней зоне предплечья и кисти, что связано с большей привлечённостью кисти к труду. Частое повреждение лучевого нерва отмечается на уровне средней и нижней трети плеча, особенно при чресмыщелковых переломах плеча [40].

Учащение локальных военных конфликтов последних двух десятилетий с применением современного огнестрельного оружия также способствуют росту числа пострадавших с сочетанной травмой верхней конечности [37,39,41].

Galanakos S.P.et.al (2018) на большом клиническом опыте лечения пострадавших с огнестрельными ранениями утверждают, что частота переломов костей верхней конечности с повреждением СНП составляет 10% от общего числа травм опорно-двигательного аппарата [83]. Анализ работ, в том

числе, исходящих из научных источников Республики Таджикистан показывает, что в последние годы отмечается тенденция к снижению подобного рода травм. Резкое сокращение частоты огнестрельного ранения СНП и других структур верхней конечности в последние два десятилетия связано со стабилизацией политической обстановки в республике. Изредка встречается огнестрельное ранение структур верхней конечности среди военнослужащих в результате неосторожного обращения с оружием. Для огнестрельного ранения структур верхней конечности характерно более массивное повреждение тканей, которым часто сопутствует многооскольчатые переломы костей [80].

Среди огнестрельных травм структур верхней конечности наиболее тяжелыми являются минно-взрывные ранения, которым характерно травматические ампутации, массивное повреждение костно-мышечной системы и СНП. Часто такие повреждения наряду с усугублением тяжести общего состояния пострадавших являются причиной развития тяжелой ишемии верхней конечности [114].

Кроме вышеприведенных факторов заметное место занимают ятрогенные повреждения, в частности СНП конечности. Ятрогенное повреждение лучевого нерва на уровне плеча возникает при выполнении различных травматологических операций на плечевой кости. Проведение спиц и винтов при наружном остеосинтезе могут привести к пересечению лучевого нерва. По данным ряда авторов частота ятрогенного повреждения сосудисто-нервных пучков верхней конечности при остеосинтезе достигает 10% [69,90,34].

Таким образом, факторы повреждения анатомических структур верхней конечности имеют немаловажное значение в плане своевременной диагностики, оценки тяжести состояния пострадавших и оказания первичной врачебной помощи. Порою в связи с тяжестью состояния пострадавших, сочетанный тяжелый характер повреждения структур конечности на этапах оказания первичной помощи допускаются различного характера ошибки.

Ошибки диагностического, тактического и организационного характера, негативно повлияв на состояние пострадавшего, усложняют оценку исходной тяжести повреждения структур конечности. Наряду с этим допущенные ошибки, несомненно, удлиняя сроки обращения пострадавших, намного расширяют и объём оказываемой помощи в специализированном лечебном учреждении, что имеет немаловажное значение для получения окончательных функциональных результатов.

1.2. Диагностика последствий повреждения лучевого нерва. При изолированных повреждениях лучевого нерва особые диагностические затруднения для постановки диагноза и оценки сенсорного и двигательного дефицита кисти не возникает. На основе определения объективных критериев функционального дефицита конечности можно с уверенностью поставить диагноз и определить выбор метода лечения [38].

Выпадение функции разгибания кисти, отведения и разгибания большого пальца, разгибания длинных пальцев, гипотрофии мышц задней поверхности предплечья являются критериями, свидетельствующими о повреждении лучевого нерва [36].

Сложности в диагностике возникают при сочетанной травме, когда наряду с повреждением лучевого нерва отмечаются выпадения функции локтевого и срединного нервов [115]. При этом, уровень повреждения и давность травмы имеют немаловажное значение, так как на фоне застарелого повреждения нервных стволов намного усложняется оценка истинного функционального и сенсорного дефицита кисти [27, 28].

Определение дискриминационного вида чувствительности кисти является важным для топической диагностики повреждения нервного ствола. Определение сложных видов чувствительности, таких как дискриминационная двухточечная чувствительность, не представляют больших затруднений [110, 45].

Потеря чувствительности по тыльной поверхности нижней зоны предплечья по лучевой поверхности, основания основных фаланг I-II пальцев является характерной для повреждения поверхностной веточки лучевого нерва [99,76].

При одновременном повреждении лучевого нерва с локтевым нервом, кроме выше перечисленных клинических признаков, у пострадавших отмечается нарушение приведения IV-V пальцев с их экстензионной контрактурой [44]. Сгибания кисти в лучезапястном суставе с “когтистой” деформацией свидетельствуют о сочетанном повреждении трех важных нервных стволов верхней конечности [10]. При подобных видах повреждений при оказании первичной помощи зачастую допускаются диагностические ошибки [13], что и являются основными причинами запоздалого обращения пострадавших в специализированное лечебное учреждение [9, 22].

Одной из тактических ошибок, допускающейся при оказании помощи этим пострадавшим, является восстановление нервного ствола невооруженным глазом, что наряду с поздним обращением пострадавшего негативно влияет на результаты операции, выполненной в специализированном учреждении [65.25].

Татарчук М. М. (2012) на опыте лечения пострадавших с травмами нервных стволов верхней конечности установил, что при восстановлении поврежденного нервного ствола без оптического увеличения частота отрицательных результатов варьировала от 70 до 75% [55].

Практически такие же показатели при восстановлении нервных стволов верхней конечности констатирует Вишневецкий В.А. (2014). Автор отмечает, что в 74,8% случаев неадекватного восстановления поврежденных нервных стволов были получены не удовлетворительные функциональные результаты [13].

Имея большой опыт лечения при различных травмах структур верхней конечности, мы пришли к заключению, что в большинстве случаев допущенные ошибки догоспитального характера были связаны с тяжестью состояния пострадавших, сочетанным характером травмы. Ошибки были связаны с тем, что из-за тяжести состояния больного, повреждения более важных органов внимание первично обслуживающего медицинского звена было направлено на превалирующее повреждение.

Малая диагностическая возможность неспециализированных учреждений, сопутствующее повреждение нескольких важных анатомических структур конечности, нередко повреждения на почве перелома плеча и костей предплечья также являются факторами, способствующими диагностическим и тактическим ошибками на этапах оказания первичной помощи [7; 11].

По данным Маликова М.Х (2020) около 30% пострадавших с травмами нервных стволов верхней конечности, которым на этапах оказания первичной помощи было оказано неадекватное лечение, несмотря на проведенную реконструкцию в профильном учреждении, остаются инвалидами [34]. Эти пострадавшие из-за незначительного эффекта выполненной операции, развития различных вторичных деформаций и контрактур кисти и пальцев нуждаются в проведении корригирующих вмешательств на самой кисти [66,3,48].

Топическая диагностика имеющихся нарушений при повреждении лучевого нерва, использование дополнительных методов диагностики при застарелых повреждениях нервного ствола наряду с оценкой исходного состояния конечности помогают в выборе метода операции [76,112]. При этом золотым диагностическим стандартом, по сей день, остаётся электронейромиография. Методика, наряду с определением проводимости по нервным волокнам, определяет состояние мышц разгибателей кисти и пальцев. Кроме того, определение функциональной состоятельности донорских мышц

является важным критерием при выборе способа сухожильно-мышечной транспозиции [67; 61].

В последние годы при повреждении нервных стволов широко используется методика УЗИ, которое считается более информативным при пересечении нервного ствола, сдавлениях и травматическом, либо другим генезом, неврите лучевого нерва.

Мажорова И.И. (2020) утверждает, что при трудностях нахождения поврежденного конца нервного ствола в момент выполнения операции, методика УЗИ является более информативной [60].

Необходимость в применении таких лучевых методов диагностики, как МРТ и КТ возникает в редких спорных ситуациях [9,10].

Широкое использование современных диагностических аппаратур при сочетанном повреждении структур верхней конечности в последнее десятилетие намного сократило частоту диагностических ошибок и стало основным фактором более раннего обращения пострадавших в специализированное лечебное учреждение [27;11;29].

Таким образом, учет клинических проявлений повреждений нервных стволов, использование современных аппаратур в последние годы намного расширили возможности ранней диагностики сочетанных повреждений структур верхней конечности, что положительно влияет на исходы выполненных реконструкций.

1.3. Хирургическое лечение застарелых повреждений лучевого нерва

Выбор метода хирургического лечения при повреждении лучевого нерва в основном зависит от уровня и характера повреждения, сроков поступления пациентов, объёма выполненной операции при оказании первичной врачебной помощи [7].

В работах многих авторов приводится, что при повреждении лучевого нерва на уровне плеча и предплечья результаты шва, выполненного в

допустимые сроки поражения, являются благополучными [20]. Совершенно иные результаты достигаются при повреждении нервного ствола на уровне плечевого сплетения и верхней трети плеча [35].

Новиков М.Л. (2013) в своих сообщениях указывает, что наихудшие результаты восстановления нервных стволов отмечаются при их повреждении на уровне плечевого сплетения. Автор отмечает, что более 40% пострадавших с травмой нервных стволов на уровне плечевого сплетения в последующем меняют свою профессиональную деятельность [35].

Относительно неблагоприятные результаты шва нерва на уровне плечевого сплетения и верхней трети плеча требуют применения корригирующих операций на нервных стволах и сухожильно-мышечном аппарате конечности [54]. Вместе с тем, результаты операции при сочетанном повреждении срединного, локтевого и лучевого нервов также считаются малоэффективными. Очередность осуществления операции и выполнении корригирующих операций в последующем являются свидетельством восстановления функции одного нервного ствола наряду с отсутствием функции другого нерва [81].

Анализ многих работ показывает, что в большинстве случаев выполненная реконструкция нервного ствола на высоком уровне дает малоутешительные результаты. Тогда как авторы сообщают, что независимо от срока поступления пострадавших результаты реконструкции нервного ствола, осуществленные при повреждении нерва на уровне нижней трети плеча, либо верхней трети предплечья, зачастую считаются удовлетворительными. Феномен связан с тем, что поврежденный проксимальный конец нервного ствола располагается ближе к входу мышц разгибателей кисти и пальцев, что намного сокращает сроки регенерации [24].

Мнение авторов расходится при сочетанном характере повреждения, когда на почве сложного перелома костей верхней конечности имеет место

одновременное повреждение СНП и сухожильно-мышечного аппарата. При этом авторы утверждают, что результаты операции совершенно отличаются от результатов изолированного повреждения нервного ствола. Тяжелое состояние пострадавших, сложный характер повреждения порою не позволяет выполнить адекватное восстановление поврежденных структур [3]. В подобных ситуациях тяжесть травмы требует первоочередную коррекцию жизненно-важных функций организма при сочетанном характере повреждения [4]. Наряду с этим сочетанная травма СНП с декомпенсацией кровообращения поврежденной конечности, сложный перелом плеча и прогрессирующая ишемия являются угрозой для жизни пациента, а также конечности [26]. Совокупность повреждения намного ограничивает возможности диагностики и определения исходной тяжести, как состояния пострадавшего, так и поврежденной верхней конечности [63]. Подобные обстоятельства свидетельствуют о тяжести и сложности травмы верхней конечности и выходом из такого положения, по мнению многих исследователей, является индивидуальный подход [73]. Учет тяжести состояния пострадавших и поврежденных структур требует разработки определенного алгоритма лечения, который способствует выбору правильного направления при оказании помощи пострадавшим.

Другим фактором, непосредственно оказывающим влияние на результаты реконструктивных операций, являются сроки поступления пациентов, от которых зависит определение выбора способа операции [6]. Литературные данные показывают, что положительные результаты можно получить при шве нервного ствола, выполненном даже в сроки более одного года [1]. Совершенно другие результаты можно получить при таких же сроках, когда из-за большого дефекта между концами поврежденных нервов выполняется аутонервная пластика [21].

Относительно сроков повреждения нервного ствола, одни авторы рекомендуют наложение первичного шва при обращении пациентов в течение

одного года от момента получения травмы [52], другие рекомендуют выполнение сухожильно-мышечной транспозиции в сроки, превышающие шесть месяцев [62].

Бек М.К. (2011) на большом клиническом опыте лечения пострадавших с повреждениями нервных стволов придерживается мнения о том, что на результаты проведенной реконструкции влияет и объём оказанной помощи на этапах оказания первичной врачебной помощи. Автор установил, что наложенный шов невооруженным глазом наряду с удлинением сроков операции из-за выжидательной тактики намного усложняет и объём проведенной реконструкции в специализированном учреждении [38].

Выбор метода операции при повреждении лучевого нерва во многом зависит и от вида и характера воздействия травмирующего агента. Протяженное и разможенное повреждение краев нервных стволов отмечается при огнестрельном и минно-взрывном ранении. Сложность лечения подобных ранений заключается в том, что порою от момента получения травмы до выполнения реконструкции проходит более 6 месяцев, что негативно может повлиять на результаты лечения. Вместе с тем, в подавляющем большинстве случаев, при ранениях огнестрельного и минно-взрывного характера развиваются протяженные дефекты нервных стволов. Результаты выполненных различных реконструктивных операций в большинстве случаев остаются малоутешительными [4;58]. Подобные травмы нервных стволов в последующем требуют применения различных корригирующих операций для улучшения функции кисти [33].

Выполнение различного варианта реконструкции нервных стволов стало возможным после широкого внедрения микрохирургических способов операции. Применение оптического увеличения, тончайшего шовного материала и прецизионной техники намного улучшили результаты восстановления нервных стволов [30]. Однако, порою из-за тяжести

повреждения, уровня повреждения и протяженности дефекта между поврежденными концами нерва не всегда удаётся выполнить реконструкцию нервного ствола [28].

Масгутов Р.Ф. (2012) в своих работах утверждает, что адекватное восстановление сенсорной и трофической функции кисти не всегда удаётся получить при прямой реконструкции поврежденного нерва. Автор придерживается мнения о том, что порою восстановление двигательной активности кисти достигается лишь выполнением вариантов СМТ [33].

Несмотря на имеющиеся разноречивые данные, относительно восстановительных операций на нервных стволах верхней конечности по сей день способ эпиневрального шва считается наиболее эффективным. Методика часто используется при непротяженных дефектах нервных стволов, наличия концевых невром [101]. В некоторых работах указывается, что эпиневральный шов способствует достижению хороших результатов в более чем 80% случаев [109], тогда как другие авторы утверждают, что возможности шва ограничиваются при протяженных дефектах нервных стволов [93]. Наилучшими вариантами реконструкции при таких ситуациях Ханнанова И.Г. с соавт. (2015) считают выполнение вариантов транспозиции нервных стволов [15].

В настоящее время методика аутонервной пластики имеет много сторонников. Некоторые авторы утверждают, что функциональные результаты после использования этой методики во многом зависят от локализации повреждения. Одинаев М.Ф. с соавт (2020) утверждают, что наиболее оптимальные результаты восстановления функции кисти отмечаются при выполнении аутонервной пластики, выполненной на уровне нижней трети предплечья. При этом авторы придерживаются мнения, что результаты восстановления функции кисти после пластики на этом уровне превышают 90% [37]. Мнение разных авторов расходятся относительно способов аутонервной

пластики. Одни авторы являются сторонниками широкого применения аваскулярных трансплантатов [59], другие утверждают, что использование васкуляризированных нервных трансплантатов способствует получению удовлетворительных результатов восстановления сенсорной и моторной функции кисти [108]. В некоторых работах приводится, что применение аваскулярных нервных трансплантатов при протяженных дефектах нервных стволов не даёт желаемых результатов [115].

Применение васкуляризированных нервных трансплантатов является трудоёмкой операцией и требует адекватного подхода в выборе донорского нерва [8]. Среди васкуляризированных трансплантатов наиболее часто хирурги используют нейровенные трансплантаты икроножного нерва [53]. С этой же целью используются васкулярные трансплантаты локтевого и кожной веточки лучевого нервов [77]. Сторонники нейровенного трансплантата икроножного нерва считают, что использование васкуляризированного трансплантата икроножного нерва является безальтернативной при протяжённых дефектах нервов [56;91]. Другие авторы утверждают, что обширные травмы, способствуя развитию неблагоприятного ложа, могут способствовать достижению отрицательных результатов при использовании аваскулярных нервных трансплантатов [65].

Akhavan-Sigari R.et al. (2018) также утверждают, что неблагоприятные местные условия при огнестрельных ранениях и травме, полученной электрическим током, требуют особого подхода и выбор вида трансплантата, при этом, имеет немаловажное значение [114]. Подобные ситуации считаются сложными, использование нервных трансплантатов в ряде случаев способствуют восстановлению лишь защитных видов чувствительности [46], моторная функция кисти при этом достигается выполнением вариантов СМТ [33].

1.4. Варианты сухожильно-мышечной транспозиции при повреждении лучевого нерва

Застарелые и непоправимые повреждения лучевого нерва независимо от уровня повреждения, величины дефекта между протяженными концами поврежденного нервного ствола требуют выполнения различных вариантов СМТ [33;18].

Декайло В.П. с соавт. (2017) на опыте лечения больных с повреждением лучевого нерва на высоком уровне считают, что методика СМТ является наиболее эффективным и безальтернативным вариантом лечения [18]. Такого мнения придерживаются и другие авторы, которые имеют опыт лечения при повреждении лучевого нерва на разных уровнях верхней конечности [45;54].

С тех пор, как исследователи начали выполнять различные варианты СМТ при повреждениях нервных стволов конечностей, прошло более 100 лет. Однако, до настоящего времени методика не потеряла своё клиническое значение и считается самым эффективным способом восстановления утраченной двигательной функции кисти [4]. По сей день методика непрерывно совершенствуется и её применение при травматическом брахиоплексите явилось новой эрой в хирургии периферических нервов [47;83]. Варианты СМТ направлены на восстановление двигательной активности кисти, тогда как использование вариантов невротизации обеспечивает сенсорную её деятельность при последствиях повреждения плечевого сплетения [21].

Анализ литературы последних десяти лет показывает, что выполнение СМТ имеет строгие показания. Основным показанием к применению СМТ является непоправимые застарелые повреждения нервных стволов, большие дефекты между их концами, атрофия мышц. Наряду с этим, одним из показаний к выполнению транспозиции является сочетанный характер повреждения нескольких нервных стволов [64].

На основе большого клинического опыта лечения пострадавших с повреждениями нервных стволов верхней конечности мы пришли к выводу, что должны быть учтены и сроки обращения пострадавших с повреждением лучевого нерва. В связи с коротким расстоянием до мышц разгибателей для регенерации аксонов лучевого нерва сроки определения застарелости его повреждения намного превышают таковых при повреждении срединного и локтевого нерва. Однако прогнозирование возможности регенерации нервного ствола независимо от срока и уровня повреждения должно настораживать хирурга в пользу отсроченной операции.

Литературные данные относительно обратимости функции деиннервированных мышц показывают, что гипотрофия мышц является необратимым в сроки более 6 месяцев от момента получения травмы [18]. В связи с этим ряд авторов рекомендуют выполнить СМТ в сроки более 6 месяцев от момента получения травмы [91], тогда как другие авторы, намного сокращая сроки выполнения СМТ, утверждают, что оптимальные функциональные результаты достигаются при выполнении СМТ в сроки до 6 месяцев от момента получения травмы. При этом авторы рекомендуют одновременно осуществить восстановление нервного ствола [6].

В настоящее время существует множество методик выполнения СМТ. При этом, в отличие от повреждения других нервных стволов возможности СМТ при повреждении лучевого нерва остаются неограниченными, т.е. в потенциале верхней конечности имеются множество донорских мышц для переключения.

Таким образом, повреждение лучевого нерва является основным фактором дискоординации движения в кисти. Невозможность разгибания кисти и пальцев на фоне сохранности их активного сгибания намного ограничивает функциональную состоятельность кисти. Результаты восстановления нервного ствола в абсолютном большинстве случаев считаются удовлетворительными.

Однако, повреждения нерва на более высоком уровне, имеющие большой дефект между пересеченными концами нервного ствола, необратимая атрофия мышц разгибателей кисти и пальцев требуют применения альтернативных методов операции. В подобных ситуациях выполнение различных вариантов СМТ по сей день остается более эффективным способом операции для восстановления двигательной функции кисти.

1.5. Оценка качества жизни больных при повреждениях лучевого нерва

Относительно малая эффективность традиционных методов коррекции последствий повреждения нервных стволов, сухожильно-мышечного аппарата верхней конечности, ограниченность использования кисти в ежедневной функциональной сфере требует использования более сложных, порою многоэтапных методов операции для улучшения качества жизни. Последний показатель является важным в плане смены профессиональной деятельности человека, обеспечении повседневной деятельности.

Изолированное повреждение лучевого нерва на фоне функционирования мышц, иннервируемые срединным и локтевым нервами, намного снижая функциональную состоятельность кисти, отрицательно влияет на повседневную деятельность пациента. Улучшение качества жизни пострадавших достигается длительной послеоперационной реабилитацией, что не под силу многим пострадавшим. Индивидуальный подход в каждом конкретном случае в зависимости от характера и уровня повреждения, протяженности дефекта между концами поврежденного нервного ствола, обратимости изменений в мышцах после реконструкции требует особого индивидуального подхода. Решение поставленной цели не всегда достигается из-за сочетанного характера повреждения. В связи с этим, проблема лечения пострадавших с повреждением лучевого нерва имеет важную медицинскую и социальную значимость.

В связи с вышеизложенным, оценка качества жизни пациентов является важной в плане достижения окончательных функциональных результатов и

возможности использования в последующем различных корригирующих операций, либо предоставлению пациенту группы инвалидности. Имеются множество алгоритмов и шкал для определения оценки качества жизни пострадавших при повреждениях нервных стволов верхней конечности. Эффективность проведенных операций, целью которой является восстановление функциональной состоятельности кисти, оценивается применением различных шкал. Одной из более приемлемых шкал для оценки качества жизни пострадавших является “Мичиганский опросник состояния кисти”, в которой по бальной системе оценивается восстановление функции кисти [51]. В шкале оценивается внешний вид и сила пораженной кисти после реконструкции нервных стволов, степень восстановления защитной и дискриминационной чувствительности, участие пациента в выполнении более сложных процедур и работ.

Для оценки качества жизни пациентов после реконструкции нервных стволов рекомендуют использовать опросник “Short Form Health Survey” (SF-36). Он даёт возможность оценить физическую активность пациента, наличие либо отсутствие боли в оперированной конечности, роль кисти в физической деятельности, общее здоровье пациента [106].

Более упрощенная шкала, которая в последние годы все шире используется во многих европейских странах, Америки, Российской Федерации и ряде стран постсоветского пространства является шкала DASH (The Disabilities of the Arm, Shoulder and Hand). Она является более простой для использования, приемлемой при повреждении кисти и параметры этой шкалы являются более точными для оценки функциональной деятельности оперированной конечности.

Таким образом, в литературе последних двух десятилетий имеются множество сообщений относительно повреждения верхней конечности, где мнение авторов в одних направлениях сходятся, в других ситуациях, в

зависимости от вида повреждения, ее сочетанного характера имеются противоречивые данные. Споры продолжаются относительно вида шва нервного ствола, сроков проведения вариантов сухожильно-мышечной транспозиции. Многие направления этой патологии нашли своё окончательное решение в связи с широким внедрением микрохирургических способов операций, результаты которых намного превосходят традиционные методики. Однако, по сей день, несмотря на применение адекватных методов лечения, результаты различных, порою сложных реконструкций, все еще остаются малоутешительными. Многие аспекты повреждения структур верхней конечности требуют тщательного изучения причин неудовлетворительных результатов. На параллели улучшения диагностики и применения современных многоэтапных методов реконструкции продолжается широкий поиск путей улучшения проблемы.

ГЛАВА 2. КЛИНИЧЕСКИЙ МАТЕРИАЛ И МЕТОДЫ ИССЛЕДОВАНИЯ

Работа основана на анализе диагностики и хирургического лечения 72 пациентов с последствиями повреждения лучевого нерва на разных уровнях верхней конечности. Больные находились на лечении в отделениях реконструктивной и пластической микрохирургии, и восстановительной хирургии ГУ «Республиканский научный центр сердечно-сосудистой хирургии» Министерства здравоохранения Республики Таджикистан. Материал охватывает 2000 - 2020 годы.

В абсолютном большинстве случаев последствия повреждения лучевого нерва у мужчин (n=58) было связано с большей привлеченностью их к физическому труду. Данная патология встречались у 14 женщин (19,4%). Детей до 14 лет было 25, что составило 34,7%. Повреждение правой верхней конечности имело место в 56, левой – в 16 наблюдениях. Преимущественная локализация повреждения правой верхней конечности нами была связана с доминантностью правой кисти.

Сроки поступления больных варьировали от 6 месяцев до 5 лет. Сроки обращения пациентов приводится в таблице 2.1.

Таблица 2.1. – Сроки обращения пациентов с последствиями повреждения лучевого нерва

Срок обращения (в месяцах)	Количество больных	%
< 6	33	45,8
7-12	21	29,2
13-24	14	19,4
> 24	4	5,6
Итого	72	100

Из приведенной таблицы видно, что 33 (45,8%) пациента поступили в оптимальные сроки для выполнения первичной реконструкции лучевого нерва, что имеет важное значение для получения благоприятных функциональных результатов. Сроки обращения пациентов для оказания специализированной помощи от 7 месяцев до одного года также считались относительно благоприятными для выполнения операции. В эти сроки был оперирован 21 пациент, что составило 29,2% от общего числа больных. В более поздние сроки обратились 18 больных (25%). Среди 4 (5,6%) пациентов поступивших в сроки свыше одного года, один пациент был госпитализирован спустя 2,5 года после получения травмы, 3 обратились в сроки более 4 лет.

Изучение сроков обращения пациентов было продиктовано тем, что выбор метода операции вплотную зависел от них.

Пациенты обращались из разных регионов республики. Регионы проживания больных приведены в таблице 2.2.

Таблица 2.2. – Регионы проживания пациентов последствиями повреждения лучевого нерва

Регион проживания	Количество больных	%
г. Душанбе	29	40,3
РРП	19	26,4
Согдийская область	10	13,8
Хатлонская область	11	15,3
ГБАО	3	4,2
Итого	72	100,0

Абсолютное большинство пациентов (66,7%) с последствиями повреждения лучевого нерва обратились из города Душанбе и районов республиканского подчинения. Пострадавшие из ГБАО (n=3) поступили в сроки более одного года от момента получения травмы.

Анализ клинического материала показал, что при получении травмы больным была оказана первичная помощь в различных хирургических и травматологических отделениях городов и районов республики. Несмотря на оповещения населения, проведения различных семинаров и конференций в различных регионах республики, оказания консультации по линии “Карван здоровья”, по сей день некоторые пациенты обращаются к народным целителям. При переломах и вывихах предплечья, особенно детям, народными знахарями производится “сопоставление костных отломков” подручными средствами. Наш материал показал, что в 6 (8,3%) случаях детям при чрезмыщелковых переломах плеча народными целителями была оказана подобная помощь. При этом из 6 пострадавших в одном наблюдении перелом носил открытый характер.

Регионы оказания первичной помощи при травме верхней конечности указаны в таблице 2.3.

Таблица 2.3. – Регионы оказания первичной врачебной помощи при травме верхней конечности

Регион оказания помощи	Количество больных n=72	%
Российская Федерация	7	9,8
г.Душанбе	26	36,2
РРП	17	23,6
Согдская область	10	13,8
Хатлонская область	9	12,5
ГБАО	3	4,1
Итого	n=72	100,0

Из общего числа пациентов (7), которым была оказана первичная помощь в различных регионах Российской Федерации, 3-е явились жителями г. Душанбе, 2 -РРП и 2 – Хатлонской области.

При изучении причин повреждения лучевого нерва нами было выявлено, что пациенты получили повреждение верхней конечности различными травмирующими агентами. Среди подобных повреждений заметную роль сыграли чресмышцелковые переломы плеча, которые составили 43%. Анамнестические данные показали, что основным механизмом перелома плеча явилось падение с высоты, которое имело в анамнезе 26-ти пациентов. Этиологические факторы повреждения лучевого нерва приведены в таблице 2.4.

Таблица 2.4. – Этиологические факторы повреждения лучевого нерва

Фактор повреждения	Количество больных	%
Переломы плеча	31	43
Электрические станки	13	18,1
Дорожно-транспортные происшествия	13	18,1
Резаные раны	11	15,3
Тупая травма	4	5,5
ИТОГО	72	100,0

Кроме чресмышцелковых переломов плеча, пациенты часто получали травму плеча и верхней трети предплечья в результате работы с различными электрическими станками. Наряду с производственным и бытовым фактором, в последние годы растет частота дорожно-транспортных происшествий, в результате которых отмечается повреждение лучевого нерва из-за перелома плеча, либо переднего вывиха предплечья.

В нашем материале резаный характер ранения лучевого нерва встречался редко и составил 15,3% от общего числа больных. Данный феномен мы связывали с анатомическим расположением нервного ствола и делением нервного ствола на конечности. Стоит отметить, что среди 11-ти пациентов с резаными ранами нижней трети плеча, 2 из пострадавших не обращались к врачу. После самостоятельного заживления раны эти пациенты с клиническим

проявлением полного анатомического перерыва нервного ствола обратились спустя 4 и 6 месяцев после травмы соответственно.

Среди обследованных пациентов в редких наблюдениях (5,5%) повреждение нервного ствола имело место в результате получения тупой травмы. Среди них в одном случае перелом плеча с повреждением лучевого нерва сочетался с черепно-мозговой травмой.

При обследовании больных было выявлено, что в основном повреждения лучевого нерва в зависимости от этиологического фактора локализовались на уровне средней трети (*canalis spiralis*) и нижней трети плеча, тыльной поверхности верхней трети предплечья. Локализация повреждения лучевого нерва приведена в таблице 2.5.

Таблица 2.5. – Локализация повреждения лучевого нерва

Клиническая группа	Уровень повреждения	Количество больных	%
I	Средняя треть плеча	26	36,1
II	Нижняя треть плеча	29	40,3
III	Верхняя треть предплечья	17	23,6
Итого		72	100

Наиболее часто повреждение нервного ствола на уровне нижней трети плеча (n=29) связано с его анатомическим расположением и наиболее уязвимым к травме плечевой кости. Анализ нашей работы показал, что причиной повреждения нервного ствола в указанной области в 23-х наблюдениях явились чрезмыщелковые переломы плеча. В остальных 6-и наблюдениях повреждение нервного ствола имело место при дорожно-транспортных происшествиях.

Все 17 случаев повреждения нервного ствола на уровне верхней трети предплечья носили резаный характер (раны острыми предметами и электрическими станками).

Изучение клинических проявлений повреждений структур верхней конечности и использование современных методов диагностики показало, что изолированное повреждение лучевого нерва имело место у 45(62,5%) пострадавших. В остальных 27(37,5%) наблюдениях отмечалось сочетание повреждений лучевого нерва с другими структурами конечности.

Сгибательная контрактура локтевого сустава как последствия чресмышцелкового перелома плеча имела место у 7 пациентов, у которых отмечалось ограничение движения в суставе, угол сгибания варьировал от 45 до 80 градусов.

Сочетание повреждения лучевого нерва с другими анатомическими структурами верхней конечности приведено в таблице 2.6.

Таблица 2.6. – Сочетание повреждения лучевого нерва с другими структурами верхней конечности

Характер повреждения	Уровень повреждения			К-во больных	%
	Ср. треть плеча*	Нижняя треть плеча	Верхняя треть предплечья		
Лучевой и срединный нервы, плечевая артерия	-	6	-	6	22,2
Лучевой, локтевой и срединный нервы, плечевая артерия	-	4	-	4	14,8
Лучевой нерв и мышцы разгибатели кисти и пальцев	-		17	17	63
ИТОГО	-	10	17	27	100

*Примечание: сочетание повреждения лучевого нерва на уровне средней трети плеча в наших наблюдениях не имело место

Из таблицы 6 выходит, что в 63% наблюдений отмечалось сочетание повреждения лучевого нерва с мышцами разгибателей кисти и пальцев и во всех этих наблюдениях факторами повреждения были режущие предметы.

Сочетание повреждения лучевого, срединного, локтевого нервов с плечевой артерией на уровне нижней трети плеча имели место в 4-ех наблюдениях. Факторами повреждения явились острые предметы (n=2) и электрические станки (n=2). В 10-ти наблюдениях повреждения плечевой артерии кровообращение конечности оставалось компенсированным, но пульсация на артериях предплечья не отмечалась. Всем этим пациентам была выполнена УЗДГ (рисунок 2.1.).

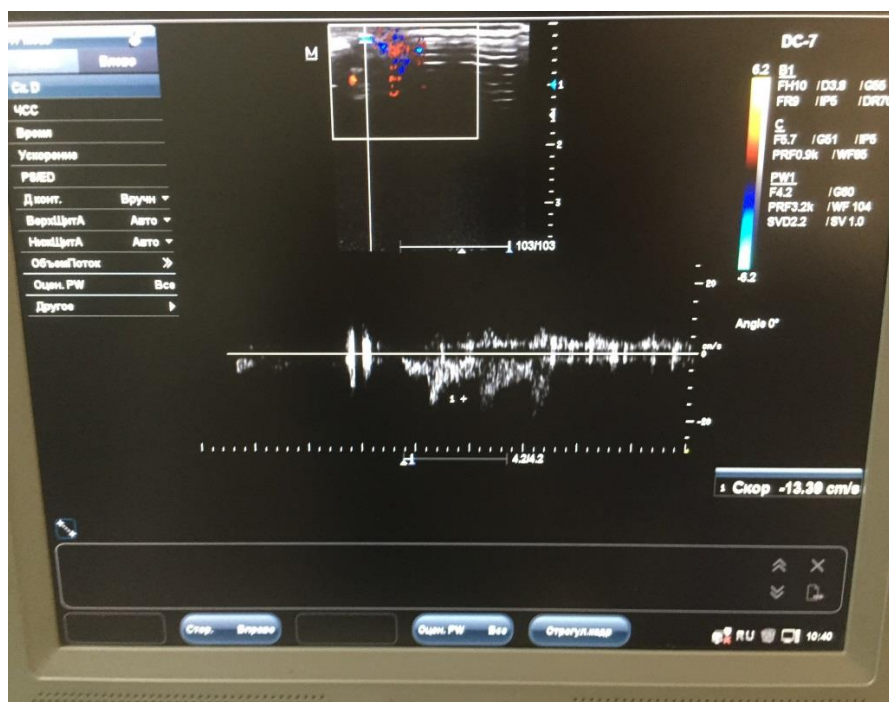


Рисунок 2.1. – Отсутствие магистрального кровотока в плечевой артерии

Для реализации одной из задач диссертационной работы были анализированы ряд ошибок диагностического, тактического и организационного характера, которые были допущены при оказании первичной врачебной помощи пострадавшим с травмой верхней конечности. Было выявлено, что большинству больных после получения травмы первичная врачебная помощь была оказана в непрофильных хирургических отделениях по месту проживания. Проведенный анализ показал, что диагностические,

тактические и организационные ошибки в ходе оказания помощи были допущены 37 (51,3%) пациентам от общего числа пострадавших (n=72).

Ознакомление с представленной медицинской документацией, оценка объёма ранее проведенной реконструкции и исходная степень тяжести повреждения показало, что некоторые допущенные ошибки были связаны с рядом факторов. Так, анализ показал, что часть допущенных ошибок были закономерны, часть из них была связана с неадекватно оказанной помощью. Кроме того, как было указано выше, некоторым пациентам первичная помощь была оказана народными знахарями.

Перечень допущенных ошибок на этапах оказания первичной врачебной помощи в непрофильных лечебных учреждениях и их связь с факторами повреждения приводится в таблице 2.7.

Таблица 2.7. – Допущенные ошибки на этапах оказания первичной врачебной помощи и способствующие им факторы

Характер ошибок	Количество больных	%
Неадекватно выполненная первичная хирургическая обработка ран	13	35,2
Сочетанный характер травмы	10	27,0
Осложненный перелом плеча	3	8,1
Ошибки технического и организационного характера	3	8,1
Необоснованный шов поврежденного нерва	2	5,4
Действия народных знахарей	6	16,2
Итого	37	100

Среди 37-ми пациентов, различные ошибки в большинстве случаев (35,2%) были допущены при выполнении первичной хирургической обработки ран после получения травмы. Сочетанный характер травмы в 27% случаев

явился фактором, который способствовал допущению ошибок разного характера.

В связи с тем, что допущенные ошибки негативно влияют на отдаленные результаты лечения, мы сочли нужным охарактеризовать их по отдельности.

Неадекватно проведенная первичная хирургическая обработка раны

Несоблюдение правил проведения первичной хирургической обработки ран наряду с упущением повреждения подлежащих структур чревато развитию раневых гнойно-воспалительных осложнений. Наиболее частой ошибкой допущенной, в ходе обследования больного и осмотра раны является неадекватная оценка её характера травмы и поверхностно проведенная первичная её обработка. Кроме того, наложение первичных швов на рану без предварительной её обработки также способствует допущению диагностических и тактических ошибок.

Оплошность, допущенная в ходе определения функциональной состоятельности кисти на почве травмы, расположенной в проекции анатомически важных структур конечности, и выполнения поверхностной обработки ран, считается одной из диагностических и тактических ошибок. Подобное действие при оказании первичной врачебной помощи наряду с упущением повреждения важной структуры может привести к развитию аррозивного кровотечения, развитию пульсирующей гематомы и её инфицированию.

Необходимо отметить, что расширенная обработка ран наряду с максимальной профилактикой развития инфицирования, намного упрощает задачу врача, способствует правильной ориентации и установке диагноза.

По данным таблицы 2.7 в 13-ти случаях резаных ран, расположенных в средней (n=2) и нижней трети плеча (n=5), а также тыльной поверхности верхней трети предплечья (n=6) адекватная обработка не была проведена ни в одном наблюдении. Во всех этих случаях имело место повреждение нервного

ствола. Однако, поверхностно проведенная обработка ран, упущение клинических проявлений поражения стали причиной допущения диагностической ошибки.

Среди этих пациентов в 11-ти случаях орудием травмы явились острые предметы и в 2 остальных наблюдениях пострадавшие получили ранения электрическими станками. Анамнестические данные показали, что непосредственно после получения травмы 5 пострадавших отметили выпадение функции кисти, а 4 жаловались на ограничения движения в ней. В 2 наблюдениях ранения нижней трети плеча и в 3 случаях раны тыльной поверхности предплечья отмечалось кровотечение, которое было остановлено при выполнении первичной обработки ран. В двух наблюдениях ранения тыльной поверхности предплечья, где имелось обширное повреждение, больные были госпитализированы в условиях районной больницы, состояние их оценивалось как тяжелое. Данное обстоятельство способствовало допущению ошибок диагностического характера. Среди 13 пострадавших с повреждением нерва пятеро в течение более одного месяца наблюдались у врача, который выполнил первичную хирургическую обработку раны и в последующем 2-е были направлены этим же врачом для консультации специалиста и 3-е обратились самостоятельно.

Таким образом, знание анатомии структур конечности, оценки характера травмы, расположение её в проекции СНП, определение хотя бы минимального объёма чувствительной и двигательной активности кисти способствует определению тяжести повреждения конечности. Задача усложняется при обследовании малолетних детей, но все же, расположение раны в проекции важных структур должно настораживать врача о возможности их повреждения. Организация консультации врача специалиста намного улучшает качество диагностики и оказания первичной врачебной помощи на местах.

Сочетанный характер травмы. Сочетания повреждения нескольких структур в разных анатомических уровнях считается тяжелой травмой и при них увеличивается частота допущения диагностических ошибок, что имело место у 10 наших пациентов.

Учет анамнестических данных, ознакомление с предоставленной документацией, а также беседа с врачами, оказывающими первую помощь показали:

* среди 10-и пострадавших (дорожно-транспортное происшествие - 6, электрические станки - 2, тупая травма конечности - 1, ножевое ранение -1) в 5-и наблюдениях имело место сочетанная черепно-мозговая травма;

* в 3-ёх случаях - одновременный перелом костей верхней и нижней конечности;

* в одном наблюдении перелому плеча сопутствовали переломы нескольких ребер с развитием правостороннего пневмоторакса;

* у одного пострадавшего имелись множественные ножевые ранения верхней конечности, грудной и брюшной полостей. Последнее наблюдение считалось крайне тяжелым, в связи с этим мы посчитали необходимым ниже привести вкратце клинический пример этого случая.

Клинический пример

Больной Ю. 1992 г.р., военнослужащий, при несении службы получил множественное ножевое ранение от неизвестных лиц. В тяжелом состоянии был доставлен в одну из городских больниц, где по поводу повреждения органов брюшной полости (ранения селезенки, печени и кишечника) и проникающих ранений грудной клетки с повреждением легкого (гемопневмоторакс) была оказана адекватная медицинская помощь. Были наложены кожные швы на раны плеча и предплечья.

Из-за тяжести состояния больной был переведен в РНЦССХ спустя 6 дней после получения травмы для дальнейшего лечения. После стабилизации

состояния больного, в процессе наблюдения было установлено клиническое проявления полного пересечения лучевого нерва на уровне нижней трети плеча. Спустя 2 месяца больному в плановом порядке непрерывность нервного ствола была восстановлена с хорошим отдаленным функциональным результатом. В приведенном примере основная цель врача при оказании помощи была направлена на устранение проявлений травм важных органов, спустя определенное время было диагностировано повреждение лучевого нерва, что считается закономерным.

Стоит отметить, что во всех наблюдениях превалирование основной травмы (ушиб мозга, перелом костей нижней конечности и ребер осложненным пневмотораксом, ножевое ранение груди и живота) отеснило на второй план повреждение структур верхней конечности. В подобных ситуациях в процессе определения проявлений повреждения структур верхней конечности, особенно нервных стволов, возникают определенные диагностические затруднения из-за тяжести состояния пострадавших. В перечисленных наблюдениях внимание специалистов были направлены на коррекцию основной патологии, но все же, всем пострадавшим проводилась иммобилизация конечности. Другим важным обстоятельством при подобных случаях является определение степени кровообращения конечности, т.е. упущение повреждения магистрального сосуда в значимых гемодинамических зонах может привести к развитию гангрены конечности и исходящей от неё грозных осложнений. У всех этих пострадавших при оказании первичной помощи степень кровообращения конечностей была адекватно оценена. Она оставалась компенсированной. Отметить надо, и тот факт, что всем пострадавшим была организована консультация смежных специалистов. В 9 наблюдениях, за исключением приведенного примера, клиническое проявление повреждения лучевого нерва было диагностировано по снятию гипсовой лонгеты.

Таким образом, сочетанный характер травмы способствовал допущению диагностической ошибки, относительно повреждения лучевого нерва на почве перелома костей верхней конечности и резаной раны. В подобных сложных наблюдениях действия персонала, оказывающего первичную помощь, считались адекватными, тактические ошибки не были допущены. Организационный аспект ведения пострадавших был соблюден на этапах лечения и обследования пострадавших.

Осложненный перелом плеча. В 3 наблюдениях, где факторами повреждения явились тупая травма и ДТП, повреждение лучевого нерва носило вторичный характер. Осложненные многооскольчатые переломы плеча со смещением костных отломков привели к повреждению лучевого нерва. Выраженная деформация конечности, отечность на фоне большой межмышечной гематомы намного затушевывала клиническую картину повреждения конечности. Тяжесть состояния больных, резкое ограничение движения в суставах конечности, трудности определения сенсорной функции кисти явились основными факторами упущения повреждения лучевого и срединного нерва. Всем 3 больным был выполнен остеосинтез и в последующем после консолидации они были направлены в специализированный центр для устранения дефицита функции лучевого и срединного нервов.

Запоздалое обращение больных с повреждениями нервных стволов в специализированный центр также не был отнесен к грубым диагностическим ошибкам. Все же после стабилизации состояния пациентов больным была организована консультация врача сосудистого хирурга и микрохирурга.

Таким образом, сложные оскольчатые переломы, способствуя массивному повреждению структур конечности, намного усложняют определение исходной картины тяжести повреждения. При подобных ситуациях основное внимание уделяется характеру перелома и степени

кровообращения конечности. В связи с этим на задний план отходит проявление повреждения нервного ствола и сухожильно-мышечного аппарата конечности.

Ошибки технического и организационного характера. К подобным ошибкам (n=3) были отнесены случаи, где повреждения лучевого нерва на фоне перелома было связано с техническим этапом вправления, либо сопоставления костных отломков плечевой кости. В одном случае при закрытом переломе плеча была произведена ручная репозиция, в процессе которой боли усилились, отмечалось выпадение функции лучевого нерва. Другому больному, также в условиях травматологического отделения, по поводу закрытого перелома плеча был произведен остеосинтез, где отмечалось повреждение нервного ствола спицей. Оба случая ятрогенного повреждения нервного ствола были направлены на оперативное лечение врачами травматологами. В третьем случае была допущена ошибка организационного характера, когда больной с переломом плечевой кости из районной больницы был направлен в травматологическое отделение без предварительной транспортной иммобилизации поврежденной конечности. При транспортировке из-за смещения костных отломков появились сильные боли в конечности. Выпадения функции конечности больной отмечал непосредственно после усиления болей.

Таким образом, ятрогенные повреждения СНП встречались в редких наблюдениях, нами эти ошибки не были отнесены к грубым тактическим ошибкам. Однако, своевременное выявление повреждений СНП и выбор целенаправленной тактики положительно влияют на отдаленные функциональные результаты. Необходимо отметить, что направление пострадавшего с переломами костей без транспортной иммобилизации наряду с усугублением степени шока может привести к вторичному повреждению СНП и исходящих от них развитию нежелательных грозных осложнений.

Необоснованный шов поврежденного нерва. Следует отметить, что реконструкция поврежденного нерва должна осуществляться в условиях специализированного центра с применением оптического увеличения и прецизионной техники опытными специалистами. Подготовленный специалист наряду с анатомической ориентацией имеет навыки наложения оптимального шва, что является главенствующим для достижения удовлетворительных функциональных результатов.

В 2-х наших наблюдениях в условиях хирургического отделения районных больниц общими хирургами был выполнен шов лучевого нерва невооруженным глазом, с подбором шовного материала неподходящего для реконструкции ствола. Вместе с тем, подобные действия наряду с запоздалым обращением пациента в специализированное учреждение привело к заблуждению специалистов. Оба случая нами были отнесены к грубым тактическим ошибкам и стали причиной запоздалой реконструкции нервного ствола.

Таким образом, своевременная диагностика повреждения СНП и направления пострадавшего в специализированный центр (при стабильном состоянии пострадавшего) является залогом проведения успешной операции и способствует достижению оптимальных функциональных результатов.

Оказание помощи народными знахарями. Как было указано выше, по сей день в некоторых регионах нашей республики народные знахари оказывают помощь пострадавшим с травмой верхней конечности, особенно при переломах плеча и костей предплечья. Было установлено, что с 2000 по 2010 годы 5-ти пациентам и с 2011 по 2020 годы одному пациенту была оказана помощь народными целителями. Проведение различных просветительных работ, симпозиумов и конференций в разных областях республики, участие врачей по линии “Караван здоровья” намного улучшили работу первичного врачебного звена. Подтверждением чего является увеличение частоты направления

пациентов с травмой верхней конечности в специализированное учреждение и резкое сокращение обращаемости к народным целителям. В начальные годы последнего десятилетия всего лишь в одном наблюдении была оказана помощь народными целителями.

Объём “оказанной помощи” со стороны народных знахарей заключался в осуществлении насильственного закрытого сопоставления перелома и “иммобилизации” подручными средствами. При этом использовались дощечки и самодельно подготовленные материалы.

Все 6 пострадавших детей были обследованы. При рентгенографии костей верхней конечности имелся неправильно сросшийся (консолидированный) перелом плеча. Во всех этих наблюдениях анамнез показал, что дети получили закрытый перелом плеча при падении с высоты и в сроки от 2 и более часов родителями были доставлены к народным знахарям. Во всех наблюдениях имело место клиническое проявление повреждения лучевого нерва, но среди них у двоих пациентов развитие сгибательной контрактуры локтевого сустава было связано с действиями народных знахарей. Анамнестические данные показали, что в одном наблюдении резкая отечность конечности, вследствие тугой “иммобилизации” сопровождалась интенсивными болями в конечности, посинением кисти и пальцев. На следующий день родители вновь обратились к тому же знахарю. Была произведена повторная иммобилизация конечности. На третьи сутки ребенок с развитием “compartment syndrome, синдром тесного пространства” был госпитализирован в отделение травматологии, где дощечки были удалены, после спадания отека конечность была иммобилизована гипсовой лонгетой. С учетом клинической картины повреждения лучевого нерва травматологами была организована консультация врача микрохирурга.

Отрадным является факт, что стабилизация политической обстановки в республике, непрерывное поступление современной аппаратуры в последние

два десятилетия, возобновления работы Ассоциации хирургов республики с привлечением хирургов городов и районов, периодические конференции и съезды намного повлияли на результаты работы первичного врачебного звена. Подтверждением этого является резкое сокращение частоты ошибок на этапах оказания первичной врачебной помощи.

Обращение пациентов по годам с последствиями повреждения лучевого нерва, в тактике лечения которых были допущены ряд ошибок диагностического и тактического характера, указывается в таблице 2.8.

Таблица 2.8. – Частота ошибок разного характера по годам

Ошибки, допущенные на этапах оказания первичной врачебной помощи	Периоды обращения				Кол-во больных	%
	2000-2005	2006-2010	2011-2015	2016-2020		
Неадекватно выполненная первичная хирургическая обработка раны	6	3	3	1	13	35,2
Сочетанный характер травмы	1	1	2	6	10	27
Осложненный перелом плеча	1	2	-	-	3	8,1
Ошибки технического и организационного характера	2	1		-	3	8,1
Необоснованный шов поврежденного нерва	1	1	-	-	2	5,4
Действия народных знахарей	3	2	1	-	6	16,2
ИТОГО	14	10	6	7	37	100

Из таблицы видно, что наряду с уменьшением частоты диагностических и тактических ошибок растет число пострадавших с сочетанным характером повреждения верхней конечности. Так, если с 2000 по 2015 годы отмечались единичные случаи сочетанной травмы верхней конечности, то этот показатель в последние пять лет в два раза увеличился. Данный феномен связан с большой привлеченностью молодого трудоспособного слоя населения к производству, использованием различных электрических станков как в быту, так и в производстве и учащением частоты дорожно-транспортных происшествий.

Таким образом, анализ материала свидетельствует о том, что по сей день при оказании помощи пострадавшим с травмой верхней конечности допускаются ошибки разного характера. Было установлено, что от общего числа пострадавших (n=72) в 37 (51,3%) случаях были допущены различные диагностические, тактические и организационные ошибки. С учетом процентного соотношения ошибок разного характера нами было установлено, что среди 51,3% допущенных ошибок лишь 40,5% были связаны с действиями врачей первичного звена. В 16,2% наблюдения ошибки были допущены народными знахарями. В остальных случаях допущенные ошибки нами считались закономерными. Они были связаны с тяжестью, как самой травмы, так и сочетанным характером повреждения, при котором тяжесть состояния пострадавших оценивалась как тяжёлая.

2.2. МЕТОДЫ ИССЛЕДОВАНИЯ

Диагностика клинического проявления изолированного повреждения лучевого нерва не представляет особые затруднения. Выпадения функции разгибания кисти, разгибания пальцев и отведения, разгибания большого пальца являются типичными симптомами повреждения нервного ствола. Однако наиболее диагностические сложности возникают при сочетании повреждения лучевого нерва с другими нервными стволами, когда наряду с выпадением функции разгибания кисти развивается “когтистая” её

деформация. Последнее является характерным проявлением одновременного повреждения срединного и локтевого нервов.

Постановку правильного диагноза травмы лучевого нерва упрощает правильно собранный анамнез, когда наиболее часто повреждение нерва отмечается при чресмыщелковых переломах плеча. Деформация конечности выше локтевого сустава, нередко ограничения движения в суставе, наличие консолидированного перелома плеча на рентгенограмме, намного упрощают задачу хирурга, способствуют правильной постановке диагноза, определяют выбор метода операции.

Тщательно собранный анамнез, адекватная оценка степени тяжести поражения с учетом давности травмы, уровня повреждения и объёма оказанной помощи на этапах медицинской эвакуации должны учитываться при выборе метода операции.

Использование дополнительных методов диагностики является вспомогательным подтверждением в определении характера и уровня повреждения нервного ствола и других анатомических структур конечности. Определение исходной степени функциональной несостоятельности конечности, выбор оптимального объёма операции в зависимости от степени тяжести повреждения и сочетанного его характера, определение показания к выполнению различных вариантов транспозиции и корригирующих операций, а также невротизации явились основными задачами нашей работы.

Для определения функциональной состоятельности кисти и исходной степени тяжести поражённой верхней конечности более приемлемым считали использование шкалы MRC (Medical Research Council System for Grading Nerve Recovery). Используемая шкала была предложена Британским советом медицинских исследований (1954г). Шкала MRC нами была использована для определения чувствительной и двигательной нарушений функции кисти (Таблица 2.9).

Таблица 2.9. – Шкала оценки функциональной несостоятельности конечности

Чувствительность		Двигательная функция	
S0	Отсутствие чувствительности	M0	Нет сокращений
S1	Глубокая болевая чувствительность в автономной зоне	M1	Видимое сокращение мышц
S2	Небольшая степень поверхностной болевой и тактильной чувствительности	M2	Сокращение с двигательным эффектом
S2+	Тактильная и болевая чувствительность по всей автономной зоне с гиперсекрецией	M3	Сокращение против сопротивления
S3	Тактильная и болевая чувствительность по всей автономной зоне, но без гиперсекреции	M4	Сокращение против сильного сопротивления, независимые движения мышц
S4	Полное восстановление чувствительности	M5	Сильное сокращение с нормальным объёмом движений

Используя шкалу MRC, нами была изучена функция всех мышц конечности, независимо от характера и уровня поврежденного нервного ствола. При этом, также оценивали степень нарушения сенсорной функции кисти, включая и глубокую чувствительность.

Наряду с учетом объективных данных, результатов вышеприведенной шкалы, широко использовали дополнительные методы диагностики. Методы диагностики были использованы с учетом повреждения сосудисто-нервных пучков, костей и сухожильно-мышечного аппарата верхней конечности. Более информативным явились рентгенография костей, термометрия и реовазография, ЭНМГ, УЗИ и УЗДАС.

2.2.1. Дополнительные методы исследования

При переломах верхней конечности в анамнезе всем пациентам была использована рентгенография костей. С целью определения характера, уровня повреждения нервных стволов информативным остаётся методика

электронейромиографии. Степень нарушения трофики и нарушения кровообращения определялась использованием электротермометрии, реовазографии, УЗИ и УЗДАС. Степень проводимости нервного ствола, характер его повреждения, степень сократимости мышц ниже уровня повреждения определялись использованием метода электростимуляции. При повреждении нервных стволов, наличии невром концов поврежденного нерва во всех наблюдениях было осуществлено патогистологическое изучение.

2.2.2. Рентгенография костей верхней конечности

С учетом того, что в большинстве случаев повреждение лучевого нерва сопровождалась с переломами плеча, рентгенография была выполнена 34-ём пациентам. Методика выполнялась в двух проекциях, при которой определяли состояние костных отломков, степень их консолидации, состояние локтевого сустава, степень остеопороза.

Рентгенографию выполняли в отделениях функциональной диагностики ГУ «Республиканский научный центр сердечно-сосудистой хирургии» (зав. отделением Шоев Д.И.). В начальных стадиях работы исследование проводили аппаратом “EDR – 750 В” (Венгрия), а в последующем, после приобретения, - аппаратом Bucky Diagnost (Philips) – (Германия). Преимуществом последнего является тот факт, что он снабжен электронно-оптическим преобразователем и телевизионным устройством.

Данные полученные при рентгенографии имели немаловажное значение в выборе метода операции, определения исходных изменений в костной структуре не только в области перелома, но и в кисти в целом.

2.2.3. Электротермометрия

Степень нарушения кровообращения конечности, дегенеративные изменения, связанные с нарушением трофики из-за повреждения сосудисто-нервного пучка была определена путем использования электротермометрии, которая была выполнена 23-ём пациентам. Методику проводили при

планировании операции в непосредственном предоперационном периоде, а также в разные сроки послеоперационного периода. В отдаленные сроки, после реконструкции сосудисто-нервного пучка, проведением процедуры определяли эффективность выполненных операций на поврежденных сосудисто-нервных пучках.

Термометрия выполнялась в условиях отделения реконструктивной и пластической микрохирургии ГУ РНЦССХ (зав. отд. к.м.н. Джононов Дж.Д.). С целью выполнения процедуры нами был использован цифровой термометр фирмы “Green singer electronic” (Германия) Digital Thermometer 1200. Исследование проводили при комнатной температуре от 22 до 28°C, накладывая электроды на подушечки пальцев кисти. Измеряли градиент температуры поврежденной и контралатеральной верхней конечности.

2.2.4. Тетраполярная реовазография

Использованием тетраполярной реовазографии нами был определен удельный пульсирующий кровоток (УКп) в 18-ти наблюдениях. Исследование проводили в предоперационном периоде и в разные периоды послеоперационного периода. С целью выполнения процедуры нами был использован аппарат РГ-02 (СССР), который был снабжен самописцем –НЕК и осциллограф для визуализации волн. Использовали электроды, которые прикладывались в области предплечья, кисти и пальцев. Использованием формулы высчитывали удельный пульсирующий кровоток (УКп):

$$\text{УКп} = K \cdot Z / Z \cdot 100 \cdot \text{ЧСС} \text{ (мл/100 г/мин)},$$

где К – соотношение удельного сопротивления крови и тканей (для пальцев К=0,6); Z - пульсовое приращение импеданса по Нейбору; Z-базовый импеданс в Ом; ЧСС- число сердечных сокращений.

Основные параметры, которые нами были получены при проведении процедуры, явились реографические кривые и отношение амплитуды основной волны к высоте калибровочного сигнала, т.е. реографический индекс.

Последний параметр характеризовал относительную интенсивность кровотока в обеих конечностях.

Реовазография выполнялась сотрудниками отделения реконструктивной и пластической микрохирургии ГУ РНЦССХ (зав. отделением к.м.н. Джононов Д.Д.).

2.2.5. Электронейромиография

Более информативной для определения характера и уровня повреждения нервных стволов верхней конечности является методика электронейромиографии. Использование этой методики нами была определена степень сокращения мышц поврежденной конечности ниже области повреждения нервного ствола.

Данную методику выполнили всех пациентам в предоперационном и послеоперационном периодах в разные сроки после реконструкции. При этом, в ранние годы функционирования отделения реконструктивной и пластической микрохирургии с целью выполнения миографии сотрудниками отделения был использован четырех канальный аппарат ЛГ – 440, снабженный блоком памяти. Дальнейшие исследования были осуществлены аппаратом “Neuroscreen” фирмы “Philips”.

Целью выполнения электронейромиографии явилось определение исходной степени блока проводимости по типу сдавления, либо полного перерыва и аксонотмезиса. Нами были изучены амплитуда сократимости мышц, число двигательных единиц и скорость проведения импульса по афферентным и эфферентным волокнам.

При проведении исследования четырех канальным аппаратом ЛГ – 440, снабженным блоком памяти, кожные и игольчатые электроды накладывались в область предплечья и пальцев кисти. Кривые отражались на экране осциллографа, высчитывались биоэлектрические потенциалы.

При проведении процедуры на новом многоканальном компьютеризированном электронейромиографе “Neuroscreen” получили адекватную информацию относительно исходного состояния нервных стволов, степени изменения мышц. Анализируемыми критериями явились показатели М-ответа, скорость прохождения импульса по нервным стволам, расчёт числа двигательных единиц мышц. Стимуляция нервных стволов осуществлялась электрическим током частотой 1-2 Гц. При этом, длительность импульса составила 0,2 мс. Латентный период и величина амплитуды высчитывались вслед за регистрацией потенциала мышц по М-ответу. При этом использовалась следующая формула:

$$V = L / (ЛП1 - ЛП2),$$

где: V – скорость проведения импульса по исследуемому нерву (м/с), L – расстояние между дистальной и проксимальной точками стимуляции (м), ЛП1 – латентный период в проксимальной точке стимуляции (мс), ЛП2 – латентный период в дистальной точке стимуляции.

Основными параметрами, свидетельствующими о блоке проведения нервных импульсов, явились: скорость проведения импульсов по двигательным (СПИ эфф.) и чувствительным волокнам (СПИ афф.), латентный период, амплитуда М-ответа мышц и количество двигательных единиц (ДЕ). Параметры определялись на разных точках путем раздражения нервного ствола и скорости проведения импульса по двигательным волокнам, которые вычисляли по формуле:

$$СПИэфф. = \frac{P}{Лп - Лд},$$

где СПИ эфф - СПИ по двигательным волокнам нерва (м/с), P – расстояние между проксимальной и дистальной точками стимуляции (мм), Лп- латентный период М-ответа при стимуляции нерва в проксимальной точке (мс), Лд- латентный период М-ответа при стимуляции нерва в дистальной точке (мс).

Скорость проведения импульса по чувствительным волокнам вычисляли по формуле:

$$СПИ_{афф} = \frac{P}{L},$$

где СПИ афф – скорость проведения импульса по чувствительным волокнам нерва (м/с), P – расстояние между стимулирующим и отводящим электродам

Миография проводилась в условиях отделения реконструктивной и пластической микрохирургии (зав. отд. к.м.н. Джононов Д.Д.) и отделения функциональной диагностики ГУ РНЦССХ (зав. отделением Шоев Д.И.).

Методика считается информативной при повреждении нервных стволов, дегенеративных изменений в мышечной ткани.

2.2.6. Ультразвуковая доплерография сосудов верхних конечностей

При сопутствующем повреждении плечевой артерии в 10-ти наблюдениях была выполнена УЗДГ сосудов верхней конечности. Исследование проводилось на аппарате “Vingmed” фирмы “Medata” (Швеция), ЦДС диагностическими системами Philips SD 800” (США) и “Mindray DC-7” (КНР, 2013). Аппарат, снабженный линейными и конвексными датчиками частотой 3,5; 5; 7,5 и 10 МГц, считается более информативным для определения степени кровообращения пораженной конечности. Исследование проводилось в условиях отделения функциональной диагностики сотрудниками отделения: профессором Султановым Дж.Д., к.м.н. Мирзоевым С.А. и к.м.н. Курбановым Н.Р. (зав. отделением Шоев Д.И.).

Таким образом, при сопутствующем повреждении магистральных артерий конечности УЗДГ является информативным метода диагностики, который позволяет получить информацию о линейной скорости кровотока и состоянии периферических сосудов.

2.2.7. Интраоперационная электростимуляция нервных стволов и мышц верхней конечности

Одним из основных методов определения проводимости нервного ствола явилась стимуляция электростимуляторами при выполнении операции. В 23-ех наблюдениях процедура была осуществлена врачами отделения реконструктивной и пластической микрохирургии (зав. отд. к.м.н. Джононов Дж.Д.). При стимуляции нервного ствола выше места препятствия определяли сократимость мышц, иннервируемым пораженным нервным стволом. Для этого использовали аппарат ЭКС В-1 с порогом стимуляции 2-2,5 мА. Исследование явилось информативным как при рубцовых сдавлениях, так и перерыве нервного ствола.

2.2.8. Биопсия нервных стволов, невром и мышц верхней конечности

Гистологическому изучению подвергались как проксимальные и дистальные невромы концов нервного ствола, так и кусочки мышц иннервируемые пораженным нервом. После стимуляции нервных стволов при невrome и его перерыве производили резекцию в пределах здоровых фасцикул и резецированные участки нервного ствола направляли на гистологическое изучение (n=20). Биопсию проводили сотрудники отделения реконструктивной и пластической микрохирургии (зав. отд. к.м.н. Джононов Д.Д.). Изучение материала проводилось в отделении морфологии опухолей Республиканского онкологического научного центра (зав. отделением - к.м.н., доцент Ш.Ш. Восихов) и лаборатории патологической анатомии Городской клинической больницы № 2 г. Душанбе.

При этом в забуференном нейтральном 10% растворе формалина проводилась фиксация направленных материалов. Использовался аппарат “Сонный микротом” (СССР). Окраска срезов гистологических препаратов осуществлялись гематоксилин-эозином. Микроскопическое исследование проводилось с использованием микроскопа “Primo Star” (Германия, 2008), снабженного цифровым фотоаппаратом Canon с 40-кратным увеличением.

2.2.9. Шкала оценки DASH (оценка нетрудоспособности плеча, предплечья и кисти)

Исходная степень потери функциональной способности кисти и эффективность реконструкции нервных стволов, сухожильно-мышечной транспозиции определялась использованием шкалы DASH, в основе которой лежит субъективная оценка пациентов о возможности поврежденной верхней конечности. Создается 5 бальная оценка путем суммирования баллов неспособности выполнения каких-либо действий со стороны пациента. Далее 5 бальная оценка трансформируется в 100-бальную, от которой вычитывается цифра 1 и умножается на 25. При сумме баллов от 0 до 50 результат операции считается “хорошим”, от 51 до 75 – “удовлетворительным” и от 76 до 100 баллов – “неудовлетворительным”.

2.3. Статистическая обработка полученных результатов

Статистическую обработку проводили на ПК с использованием программы “Statistica 10.0” (Stat SoftInc, 1984-2011 США). Нормальность распределения выборки оценивали по критериям Шапиро-Уилка и Колмогорова-Смирнова. Качественные показатели были представлены в виде долей (%), количественные показатели в виде средних значений и их стандартной ошибки ($M \pm SE$). Парные сравнения между независимыми группами проводили по U-критерию Манна-Уитни, между зависимыми группами - по T-критерию Вилкоксона. Различия считали статистически значимыми при $p < 0,05$.

ГЛАВА 3. ХИРУРГИЧЕСКАЯ ТАКТИКА ПРИ ПОСЛЕДСТВИЯХ ПОВРЕЖДЕНИЯ ЛУЧЕВОГО НЕРВА

Хирургическое лечение последствия повреждения лучевого нерва требует решения нескольких задач. Основной целью, как прямого шва нервного ствола, так и выполнения различных вариантов корригирующих операций на сухожильно-мышечной системе верхней конечности явилось восстановление функциональной состоятельности кисти. Оптимальный выбор метода реконструкции при этом зависел от уровня и характера повреждения, сроков обращения пострадавших за специализированной помощью. Немаловажное значение при этом играет сочетанный характер травмы, где возможности выполнения корригирующих операций резко ограничиваются. Вместе с тем, варианты невротизации, которые дают оптимальные результаты при повреждении срединного и локтевого нервов резко ограничиваются при повреждении лучевого нерва.

Как было указано в главе 2, в 80,5% случаев повреждения лучевого нерва локализовались на уровне средней и нижней трети плеча, что считается относительно благоприятным проявлением в плане восстановления функции разгибания при сроке до одного года от момента получения травмы. В подобных ситуациях выполнение реконструкции нервного ствола является оптимальным вариантом лечения. Однако, в сроки более одного года от момента получения травмы, развития необратимого фиброза мышц разгибателей кисти и пальцев требует выполнения альтернативных вариантов реконструкции. Тактика менялась при наличии рубцового сдавления нервного ствола, когда ещё имелись шансы на восстановление функции мышц, что было обосновано выполнением первичной операции на нервном стволе и проведением СМТ у 14 пациентов. Выбранная тактика подробно будет описана в соответствующем разделе работы.

Совершенно иная тактика предпринимается при повреждении нервного ствола в области верхней трети предплечья, где отмечается разделение нервного ствола на множество мышечных ветвей разного диаметра. Выделения каждого отдельного поврежденного нерва создаёт определенные затруднения на фоне имеющегося спаечного процесса. Вместе с тем, идентификация их является очень сложной и порою многопучковое повреждение с большим диастазом требует применения аваскулярного нервного трансплантата. Повреждение самого ствола на расстоянии более одного сантиметра от зоны разделения является оптимальным, как в плане нахождения поврежденных концов нервного ствола, так и выполнения реконструкции.

Сложными в плане тяжести повреждения и выбора метода реконструкции явились 10 пациентов, у которых отмечалось повреждение лучевого и срединного нервов, плечевой артерии в области средней трети плеча (n=6) и повреждения всех трех нервных стволов и плечевой артерии (n=4) на уровне нижней трети плеча. Из-за тяжести повреждения и полной несостоятельности функции кисти пострадавшие поступили в специализированное учреждение в более ранние сроки от момента получения травмы. Сроки обращения этих пострадавших варьировали от 2 до 4 месяцев, что считается более благоприятной в плане выбора метода реконструкции и достижения оптимальных функциональных результатов. Всем этим пациентам выставленные показания к прямой реконструкции нервных стволов были оправданными, но что касается повреждения плечевой артерии, вопрос об её реконструкции решался в момент выполнения операции. С учетом важности повреждения сосуда выше бифуркации (значимая зона для гемодинамики конечности) и наличия хронической артериальной ишемии всегда искали оптимальный вариант для улучшения кровообращения поврежденной конечности. Вместе с тем хорошая регенерация нервного ствола независимо от идеально выполненного шва напрямую зависит и от реваскуляризации

конечности, что диктовало нам необходимость поиска пути осуществления реконструкции важного сосуда для улучшения кровообращения пораженной конечности.

Всем пациентам при повреждении плечевой артерии была выполнена ультразвуковая доплерография (рисунок 3.1.).

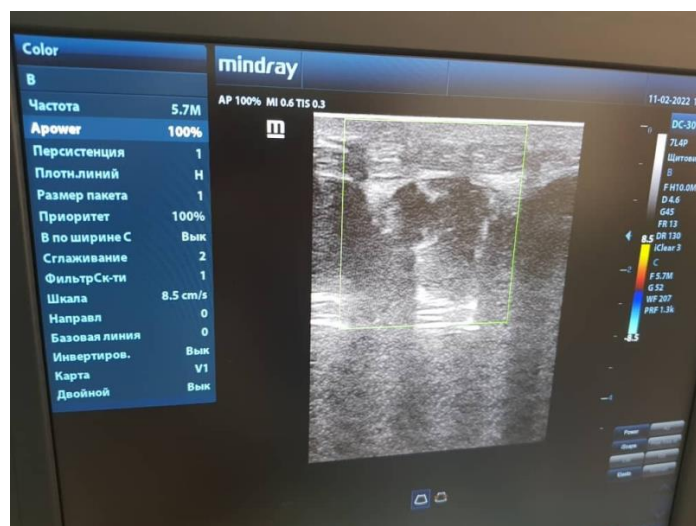

Рисунок 3.1. – Отсутствие магистрального кровотока

Вопрос относительно осуществления СМТ требовал более конкретного подхода, а выполнение операции зависило от многих факторов. Повреждение нервного ствола на более высоком уровне с длительностью травмы более 1,5 года явилось показанием к её осуществлению. Тактика менялась при более ранних сроках после получения травмы. При относительно малых сроках (от 8 месяцев до 1,5 года) в перспективе можно было ожидать восстановления функции разгибания кисти и пальцев после прямого шва нервного ствола. Однако интраоперационная находка и бесперспективность восстановления нервного ствола (протяженные дефекты, отсутствие нервного ствола в зависимости от фактора повреждения) требовали изменить тактику лечения в пользу выполнения СМТ.

С учетом давности травмы (сроки обращения), характера и уровня повреждения нервного ствола, имеющих дегенеративных изменений в мышечно-сухожильном аппарате верхней конечности, а также выбора

оптимального метода реконструкции больные были распределены на три клинические группы. Распределение больных в зависимости от выбора метода реконструкции приводится в таблице 3.1.

Таблица 3.1. – Распределение больных на клинические группы в зависимости от вида предпринятой операции

Клиническая группа	Вид операции				Кол-во больных	%
	Невролиз	Шов	Аутонервная пластика	СМТ		
I	13	18	9	-	40	55,6
II	-	-	-	18	18	25
III	-	4*	5*	14*	14	19,4
Итого	13	22	14	32	72	100

***Примечание:** среди 14 пациентов III клинической группы ранее в 9 наблюдениях выполнялась реконструкция нервного ствола в не специализированном учреждении.

Из данных таблицы 3.1 выходит, что среди 72 пациентов с повреждением лучевого нерва в 40 (55,6%) наблюдениях были выполнены различные варианты операции на нервном стволе (I группа). В 18 наблюдениях застарелого повреждения лучевого нерва (II клиническая группа) была осуществлена СМТ без реконструкции лучевого нерва. Из 14 наблюдений III клинической группы в 9 случаях ранее в не специализированном учреждении выполнялась реконструкция лучевого нерва, но по завершении периода регенерации аксонов (более одного года) движения в мышцах разгибателей пальцев и кисти не появились. В 5 остальных случаях произведена ревизия лучевого нерва, где установлена невозможность реконструкции нервного ствола. В связи с этим одним этапом выполнена сухожильно-мышечная транспозиция для коррекции утраченных разгибаний пальцев и кисти.

Таким образом, в 68% случаев больным были выполнены различные варианты реконструкции нервного ствола. С целью более точной оценки полученных результатов в отдаленные сроки считали нужным указать виды

операции на нервном стволе в зависимости от уровня повреждения. Виды операции на нервном стволе и уровень повреждения указаны в таблице 3.2.

Таблица 3.2. – Виды операции в зависимости от уровня повреждения лучевого нерва

Уровень повреждения	Кол-во больных	Виды операции			Общее число операций	%*
		Невроли	Шов нерва	Аутонервная пластика		
Средняя треть плеча	26	3	9	8	20	76,9
Нижняя треть плеча	29	8	11	6	25	86,2
Верхняя треть предплечья	17	2	2	-	4	23,5
Итого	72	13	22	14	49	68,1

*Примечание: процент от общего количества пациентов в группе

Из данных таблицы 3.2 видно, что из 26 повреждений нервного ствола на уровне средней трети плеча у 6 (23,1%) пациентов и из 29 повреждений нерва на уровне нижней трети плеча у 4 (13,7%) больных первичная реконструкция лучевого нерва не выполнялась. Во всех случаях повреждения лучевого нерва на уровне верхней трети предплечья (n=17) на поврежденных нервных стволах были осуществлены восстановительные операции.

Выбор метода реконструкции поврежденного нервного ствола в основном зависел от величины дефекта между пересеченными концами нерва. В таблице показано, что в одних случаях было осуществлено эпиневральное восстановление пересеченного нерва, тогда как в других случаях потребовалось выполнение более сложной по объёму операции. От выбранной тактики в первую очередь зависели и результаты восстановительных операций. Регенерация восстановленного нерва в первом случае продолжалась недолго, тогда как, при

аутонервной пластике сроки регенерации занимали более длительное время. Вместе с тем, риск развития лизиса аутонервного трансплантата в зависимости от длины и его вида (васкулярный, аваскулярный) остаётся высоким. В связи с этим, уместно обосновать выбранную тактику. Виды операции при пересечении нервного ствола приведены в таблице 3.3.

Таблица 3.3. – Виды операции в зависимости от размера дефекта лучевого нерва

Локализация повреждения	Ср. размеры дефекта в см ²	Шов нерва	Аутонервная пластика
Средняя треть плеча	2,8±0,2	8	-
	5,0±0,3	-	6
Нижняя треть плеча	2,9±0,2	6	-
	4,2±0,3	-	3
Верхняя треть предплечья	2,3±0,2	15	-
ВСЕГО		29	9

При среднем дефекте нервного ствола от 2,3 до 2,9 см² пострадавшим был выполнен шов, а при дефекте превышающим этот размер оптимальным вариантом операции считалась аутонервная пластика, которая была осуществлена в 9 наблюдениях.

Таким образом, из общего числа больных (72) показания к восстановлению имелись на 51 нервном стволе, что составило 70,8% от общего количества поврежденных нервов. В тех случаях, когда показания к реконструкции нервного ствола не было восстановление двигательной функции поврежденных конечностей достигалось выполнением различных вариантов СМТ.

С учетом позднего обращения (в сроки свыше 1,5 года) и развития необратимых дистрофических изменений мышц разгибателей кисти и пальцев, 18 пациентам, которым операции на нервном стволе не были осуществлены,

потеря двигательной функции кисти была устранена выполнением различных вариантов сухожильно-мышечной транспозиции.

Пациентам первой клинической группы (n=40) были осуществлены различные варианты реконструкции при изолированном нарушении целостности нерва (n=13) и сочетанном повреждении лучевого нерва с другими структурами конечности (n=27).

Во второй клинической группе (n=18) имелись показания сугубо для осуществления СМТ, реконструкция нервного ствола не выполнялась.

В третьей клинической группе (n=14) больным оперативное вмешательство были выполнены как на самом лучевом нерве, так и проведена СМТ. Следует отметить, что 9 из них ранее произведена реконструкция лучевого нерва эпинеуральными швами (5) или аутонервной пластикой (4), однако в связи с отсутствием восстановления двигательной функции вторым этапом выполнена СМТ. Остальным 5 больным произведена ревизия ствола лучевого нерва и в связи с невозможностью его реконструкции (чрезмерно большой диастаз, отсутствие одного из концов в пределах доступной зоны ревизии) одномоментно выполнена СМТ.

В связи с тем, что всем трем клиническим группам были выполнены различные оперативные вмешательства, ниже приводится характеристика групп и выполненных операций отдельно.

3.1. Реконструктивные вмешательства на нервных стволах при последствиях повреждении лучевого нерва

Всем пациентам с повреждением лучевого нерва на уровне средней и нижней трети плеча операции выполняли под общим обезболиванием. При повреждении нервного ствола на уровне верхней трети предплечья использовали блокаду плечевого сплетения либо общий наркоз. Выбор метода анестезии зависел и от возраста больного. Все дети до 18 лет были

оперированы под общей анестезией, блокаду плечевого сплетения выполняли при возрасте старше 18 лет.

Выбор метода операции во многом зависел от характера повреждения нервного ствола, протяженности дефекта между пересеченными концами нерва. Стимуляция нервного ствола непосредственно после обнажения до высвобождения нерва явилась обязательной манипуляцией, которая проводилась во всех случаях.

В момент выполнения операции последующая тактика во многом зависела от характера повреждения нервного ствола (рубцовое сдавление, наличие невромы, полное пересечение нервного ствола и интерпозиции между тканями и костными отломками). При сдавлении нервного ствола рубцовыми тканями, когда непрерывность нерва была сохранена (проводимость нерва определяли путем электростимуляции) под оптическим увеличением проводился невролиз ствола на всем протяжении раны до здоровой структуры.

При наличии невромы без пересечения нервного ствола после стимуляции, когда отсутствовала проводимость по двигательным волокнам, выполняли резекцию невромы в пределах здоровых фасцикул, накладывая эпинеуральные швы.

При наличии концевых невром после высвобождения также проводилось иссечение невром и восстановление непрерывности нерва. Выбор метода операции в этой категории больных зависел от характера повреждения, протяженности дефекта между поврежденными концами нервных стволов. При рубцовых сдавлениях нервных стволов в 13-и случаях был выполнен невролиз. При дефекте между пересеченными концами поврежденных нервов, не превышающих 3 см, 18-и пациентам непрерывность нервов была восстановлена наложением эпинеуральных швов. При дефекте, превышающей 3 см, предпочтение отдавалось аутонервной пластике, которая была выполнена 9-ти больным. Подобная тактика была предпринята с той позиции, что сроки

поступления пациентов от момента получения травмы не превышали одного года и имелись относительно большие шансы на восстановление функции кисти и пальцев.

Стоит отметить, что среди 40 пациентов в 27-ми наблюдениях имелись сочетанные повреждения нескольких анатомических структур, плечевой артерии и сухожильно-мышечного аппарата, характеристика которых приводится в подглавах этого раздела. Разновидность выполненных операций при повреждении лучевого нерва в зависимости от уровня и характера повреждения приведена в таблице 3.4.

Таблица 3.4. – Виды операций в зависимости от уровня повреждения лучевого нерва

Вид операции	Уровень повреждения			Кол-во больных	%
	Средняя треть плеча	Нижняя треть плеча	Верхняя треть предплечья		
Невролиз	3	8	2	13	32,5
Шов нерва	1	2	15	18	45
Аутонервная пластика	3	6	-	9	22,5
Итого	7	16	17	40	100

Ниже приводится характеристика разновидности операций, выполненных при повреждении лучевого нерва в зависимости от характера повреждения и дефекта между концами пораженных нервных стволов.

3.1.1. Хирургическая тактика при рубцовых сдавлениях лучевого нерва

В 13-ти наблюдениях отмечалось рубцовое сдавление лучевого нерва на уровне средней (n=3), нижней трети плеча (n=8) и верхней трети предплечья (n=2). В двух наблюдениях отмечалось сдавление основного ствола нерва по

задней поверхности верхней трети предплечья и отмечалось вовлечение в спаечный процесс мышечных ветвей, отходящих от основного ствола нерва. В предоперационном периоде с целью верификации диагноза больным была выполнена ЭНМГ. Полученные данные при проведении ЭНМГ приведены в таблице 3.5.

Таблица 3.5. – Средние показатели параметров при стимуляции нервных стволов при их компрессии

Показатель	Здоровая сторона	Пораженная сторона
	Лучевой нерв	Лучевой нерв
СПИ афф	47,7±2,3	41,8±2,5
Спи эфф.	52,7±2,6	51,2±3,1
ДЕ	296,4±12,1	250,2±11,2
Макс.амп.	10,8±1,2	5,5±0,4 ^{***}
Лат. Период	5,8±0,3	3,5±0,2 ^{***}

*Примечание: р – статистическая значимость различия показателей по сравнению с таковыми на здоровой стороне (по U-критерию Манна-Уитни)

Данные, полученные при ЭНМГ при компрессии нервных стволов, значительно отличились от полученных данных при полном пересечении нервного ствола. В 3-х наблюдениях нами была отмечена интерпозиция лучевого нерва между костными отломками, которая способствовала выпадению двигательной активности кисти и пальцев. В этих наблюдениях чувствительность в зоне иннервации лучевого нерва была снижена. При ЭНМГ до операции проведение импульса по нервному стволу по двигательным волокнам не отмечалось. На уровне предплечья проводимость нервных импульсов по чувствительным волокнам снижалась на 15% по сравнению со здоровой верхней конечностью. Всем трем больным была выполнена интраоперационная стимуляция, при котором не было отмечено сокращения мышц, иннервируемых лучевым нервом

Протяженность сдавления нервного ствола варьировала от 4-5 см до 10-12 см и больше. Во всех случаях под оптическим увеличением производилась мобилизация нервного ствола до здоровых участков выше и ниже уровня компрессии. Необходимо отметить, что ни в одном случае полного пересечения нервного ствола нами не было выявлено, хотя в 3-х наблюдениях при электростимуляции сокращения мышц, иннервируемым лучевым нервом, не было получено. Оптимальным вариантом операции в этих наблюдениях явился невролиз, который был выполнен под оптическим увеличением с применением прецизионной техники.

Невролиз был осуществлен на всем протяжении раны с переходом ее на здоровые участки, где ткани были мягкими. В 4 наблюдениях из спаек были высвобождены и мышечные веточки вместе с основным стволом (рисунок 3.2.).

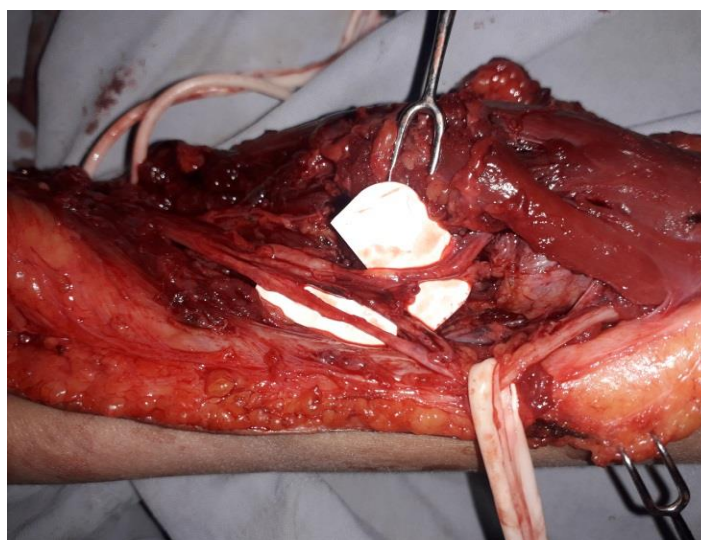


Рисунок 3.2. – Невролиз r. musculares et r. superficialis n.radialis

Таким образом, рубцовое сдавление нервных стволов на уровне плеча и предплечья в прогностическом отношении является более благоприятным в плане технического выполнения операции и ожидания оптимальных функциональных результатов восстановления сенсорно-трофической и двигательной функции кисти в ранние сроки послеоперационного периода.

3.1.2. Хирургическая тактика при пересечениях лучевого нерва

Пересечение лучевого нерва без наличия протяженного дефекта, который не требовал применения трансплантатов, имело место у 18-ти пациентов. При этом повреждение располагалось на уровне средней трети плеча у одного больного, нижней трети плеча – у 2 и верхней трети предплечья – у 15 пострадавших. При повреждении лучевого нерва на уровне задней поверхности верхней трети предплечья (83,3%) имелось повреждение мышц разгибателей кисти и пальцев у всех пострадавших.

Показания к выполнению первичной реконструкции поврежденных структур были абсолютными во всех наблюдениях: клиническое проявление анатомического перерыва нервного ствола выражалось в невозможности разгибания кисти и пальцев, отведения большого пальца, гипотрофии мышц задней поверхности предплечья и отсутствии чувствительности по лучевой поверхности нижней зоны предплечья, тыльной поверхности основных фаланг I-II пальцев.

При планировании операции в учет брали локализацию повреждения, сроки прошедшие от момента получения травмы, данные дополнительных методов диагностики и характер повреждения. Дети были оперированы под общим обезболиванием, взрослым предпочтение отдавалось регионарному обезболиванию (блокада плечевого сплетения).

Во всех случаях доступ был широким. При этом, обнажался основной ствол нерва и отходящие от него мышечные ветви и поверхностная чувствительная ветвь лучевого нерва.

При повреждении нервного ствола на уровне средней трети плеча имелась неврома проксимального отрезка нерва размером 2,0x1,5см. После резекции невромы и освежения обеих пересеченных концов в пределах здоровых фасцикул, диастаз составил 3,2 см. Максимальная мобилизация и сближения обеих концов нервного ствола ликвидировала диастаз и без особых натяжений были наложены эпиневральные швы.

При локализации повреждения лучевого нерва на уровне нижней трети плеча (n=2) средний размер дефекта между пересеченными концами (после резекции в пределах здоровых фасцикул) составил 2,9 см, что позволило без особого натяжения наложить эпиневральные швы.

В абсолютном большинстве случаев (n=15) повреждения лучевого нерва располагались на уровне верхней трети предплечья по задней поверхности. Повреждения на этом уровне считались более благоприятными из-за близости входа к мышцам и большой вероятности регенерации и функционирования мышц разгибателей кисти и предплечья в относительно ранние сроки после реконструкции.

При выполнении операции из 15-и случаев в двух отмечалось рубцовое сдавление общего ствола лучевого нерва, которое потребовало выполнения невролиза. При электрической стимуляции нерва до высвобождения не отмечалось сокращения мышц разгибателей кисти и пальцев. После невролиза в одном наблюдении стимуляция дала удовлетворительное сокращение мышц разгибателей, но во втором случае сокращение мышц разгибателей кисти и пальцев не было восстановлено. При мобилизации нерва на всем протяжении раны с обнажением мышечных ветвей видимого повреждения ствола не было констатировано. Подобная рубцовая компрессия с выраженным клиническим проявлением была связана со значительным сдавлением нервного ствола с картиной аксонотмезиса, что не потребовало резекции и наложения шва.

В 13-ти наблюдениях, после обнажения нервных стволов, было выявлено пересечение на уровне основного ствола (n=9) и мышечных ветвей нервного ствола (n=4). В этих наблюдениях отмечалось повреждение и мышц разгибателей кисти и пальцев, но во всех наблюдениях отмечалось сращение пересеченных мышц.

При повреждении лучевого нерва на уровне основного ствола в 3-х наблюдениях имели место невромы проксимальных концов. После резекции

невром диастаз в среднем стал равным 2,3 см. Всем пациентам после резекции невром в пределах здоровых фасцикул была произведена мобилизация проксимального и дистального отрезка нервного ствола. Манипуляция свела на нет диастаз между концами нервного ствола. Оптимальным вариантом операции при этом явилось наложение анастомоза по типу “конец в конец” эпинеуральными швами, который был выполнен под оптическим увеличением.

При повреждении мышечных ветвей (n=4) наличие невром не было выявлено. После мобилизации и освежения концов по отдельности все пересеченные нервы были восстановлены.

В связи с тем, что мышцы также были повреждены, во всех наблюдениях они были высвобождены и после резекции восстановлены. Манипуляции на мышцах были выполнены перед реконструкцией нервных стволов с применением прецизионной техники.

В итоге, операционная находка показала, что в зависимости от механизма травмы (превалирования резаных ран) в большинстве случаев отмечалось пересечение мышц и нервных стволов, в одних наблюдениях отмечалось повреждение нерва на уровне ствола, в других – на уровне мышечных ветвей нерва.

Определенные технические сложности в ходе выполнения операции были связаны с поиском пересеченных нескольких ветвей и поочередным их восстановлением. Если средние сроки выполнения операции при повреждении самого основного ствола нерва варьировали в пределах 1-1,5 часа, то при восстановлении мышечных ветвей эти сроки продлились до 2,0 -2,5 часов.

Таким образом, выбор метода операции при повреждении лучевого нерва во многом зависит от сроков обращения пострадавших, уровня повреждения и величины дефекта между пересеченными концами нервного ствола. Идеально наложенный шов при минимальном диастазе нервного ствола является оптимальным вариантом операции. Однако, возможности шва резко

уменьшаются при дефектах превышающих 3 см, которые требуют выполнения аутонервной пластики.

3.1.3. Хирургическая тактика при дефектах лучевого нерва

Как было указано выше, в первой клинической группе (n=40) аутонервная пластика была осуществлена лишь в 9 наблюдениях. Операция была осуществлена при дефекте нервных стволов на уровне средней (n=6) и нижней трети плеча (n=3). Обоснованием выбранной тактики явилось наличие дефекта нервных стволов, при которых возможности наложения шва резко были ограничены.

Необходимо отметить, что аутонервная пластика нерва с расчетом восстановления функции мышц разгибателей кисти и пальцев, была осуществлена в тех ситуациях, когда сроки получения травмы лучевого нерва не превышали одного года.

При обнажении поврежденных нервных стволов на уровне средней трети плеча было установлено, что у всех 6-ти пострадавших на фоне выраженного спаечного процесса отмечалось замуровывание пересеченных концов нервов. Из 6-ти случаев в 2-ух наблюдениях имелись проксимальные невромы размерами от 1 до 4см (рисунок 3.3.).

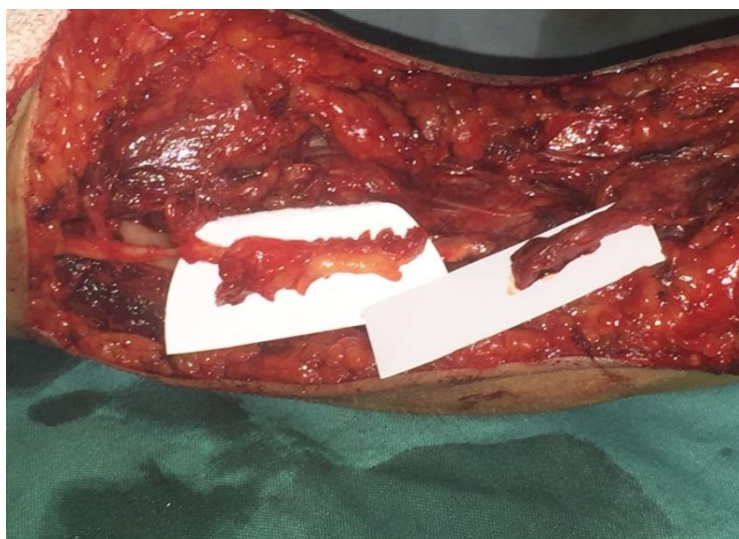


Рисунок 3.3. – Неврома проксимального конца лучевого нерва, плотно сращенная с окружающими тканями

В 6-ти наблюдениях проксимальные невромы (n=2) и пересеченные концы лучевого нерва (n=4) были резецированы в пределах здоровых фасцикул. При дефекте между концами нерва, в среднем равным 5см, была выполнена аутонервная пластика. В этих наблюдениях с целью уменьшения дефекта между пересеченными концами нервных стволов, как в проксимальном, так и в дистальном направлении проводилась мобилизация обоих концов нерва. После мобилизации и удлинения обоих концов нервного ствола невромы пересекались и производили освежение концов в пределах здоровых фасцикул. При сопоставлении проксимальных и дистальных концевых отрезков нервного ствола истинные дефекты варьировали от 3,5 см до 8 см (рисунок 3.4.).

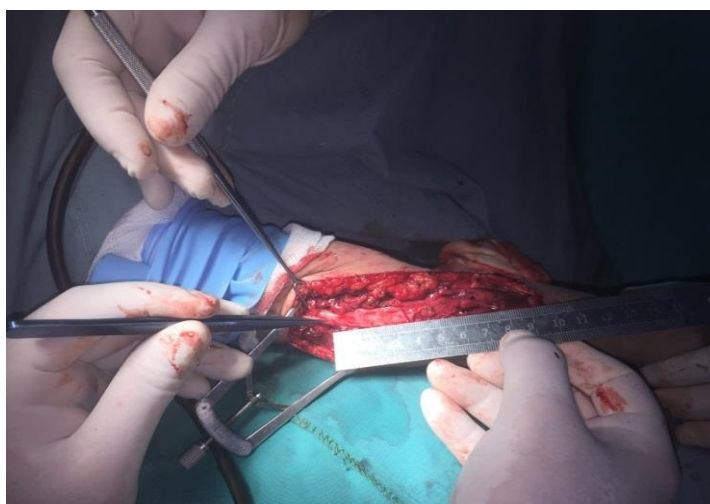


Рисунок 3.4. – Истинный дефект нерва после резекции невромы проксимального и фибромы дистального конца поврежденного нервного ствола

Оптимальным вариантом восстановления пересеченных нервов в подобных ситуациях явилось васкуляризированная, либо аваскулярная нервная пластика. В связи с ограничениями возможности пересадки кровоснабжаемых нервных трансплантатов выбор пал на аваскулярные трансплантаты. Обоснованием выбора явился и тот факт, что дефекты можно считать относительно короткими и путь регенерации к мышцам был близким.

При повреждении лучевого нерва на уровне нижней трети плеча (n=3) для восстановления целостности нервного ствола также были использованы аваскулярные нервные трансплантаты. При этом, во всех 3-х случаях отмечалось повреждение нервного ствола с большим дефектом между его концами. После обнажения обоих концов нерва и резекции в пределах здоровых фасцикул, средние размеры дефекта составили 4,2см. В качестве трансплантатов в двух наблюдениях использовали *ramus superficialis n. Radialis* (рисунок 3.5.), в 7-ми случаях был использован икроножный нерв.

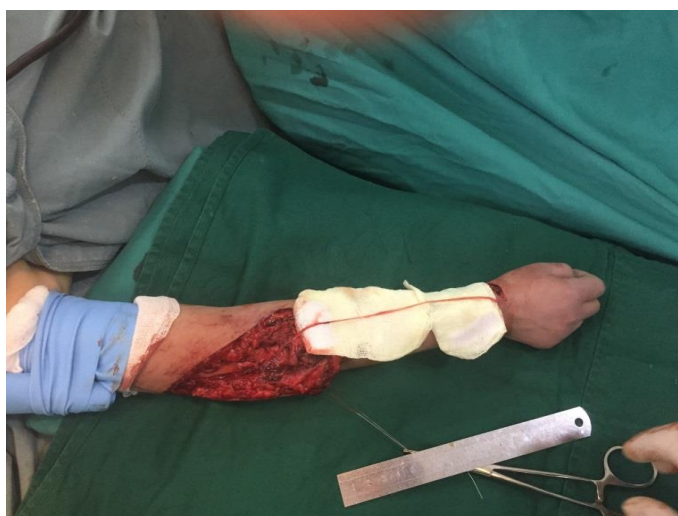

Рисунок 3.5. – Использование поверхностной ветви лучевого нерва для аутонервной пластики глубокой (двигательной) ветви лучевого нерва

В зависимости от диаметра реципиентного нерва трансплантаты были расщеплены от 2 до 4 пучков и были помещены в дефект и по отдельности были наложены фасцикулярные швы (рисунок 3.6.).

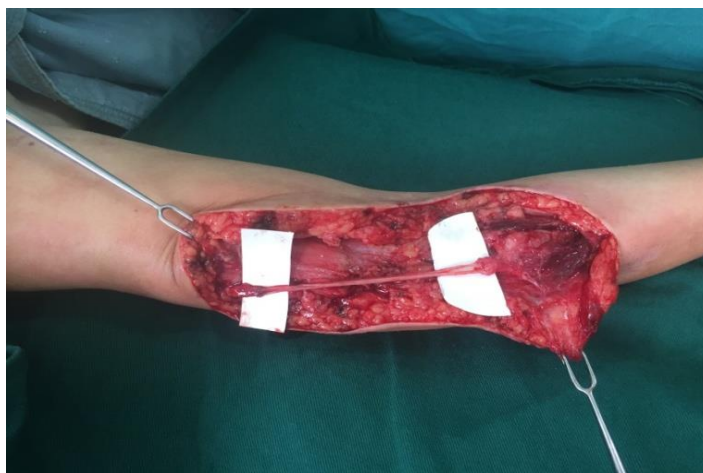

Рисунок 3.6. – Аутонервная пластика лучевого нерва двумя пучками аутотрансплантата из икроножного нерва

Анализ показал, что в ряде случаев при повреждениях лучевого нерва отмечались дефекты между пересеченными концами, превышающие 3-3,5 см. Максимальная мобилизация обоих концов нервного ствола не смогла сократить имеющийся диастаз и резко ограничивала возможности наложения прямого шва. Подобные ситуации во всех случаях требовали использования аутонервных трансплантатов.

3.1.4. Хирургическая тактика при сочетании повреждения лучевого нерва с другими структурами конечности

Как было указано в главе 2, у 27-ми пациентов отмечалось сочетанное повреждение лучевого нерва с другими анатомическими структурами верхней конечности. В зависимости от локализации повреждения в одних наблюдениях отмечалось сочетанное повреждение лучевого нерва с другими нервными стволами и плечевой артерией, в других – с мышцами разгибателей кисти и пальцев.

Виды операции, выполненные на лучевом нерве, были указаны в выше приведенных подглавах настоящей работы. Ниже рассматриваются варианты операции, выполненные при повреждении срединного и локтевого нерва, плечевой артерии и сухожильно-мышечного аппарата конечности.

Сочетание повреждения лучевого нерва со срединным и локтевым нервами, плечевой артерией и мышцами разгибателей кисти и пальцев (n=27) приведено в таблице 3.6.

Таблица 3.6. – Сочетание повреждения сосудисто-нервных пучков и мышц верхней конечности

Комбинация повреждения	Уровень повреждения			Кол-во больных	%
	Ср/3 плеча	Н/3 плеча	В/3 предплечья		
Лучевой и срединный нерв, плечевая артерия	6	-	-	6	22,2
Лучевой, локтевой и срединный нерв, плечевая артерия	-	4	-	4	14,8
Лучевой нерв, мышцы разгибатели кисти и пальцев	6	-	17	17	63
ИТОГО		4	17	27	100

Повреждение всех трех нервных стволов и плечевой артерии на уровне нижней трети плеча (n=4) было связано с анатомической особенностью расположения их в этой зоне. Наиболее частое повреждение ствола лучевого нерва, либо его мышечных ветвей на уровне верхней трети предплечья в сочетании с повреждением мышц разгибателей кисти и пальцев (63%) имело место при резаных ранах.

Всем пациентам, у которых отмечалось сочетанное повреждение лучевого нерва со срединным и локтевым нервами, была выполнена ЭНМГ. При этом, сравнения полученных данных проводились с данными, полученными со здоровой верхней конечностью. Полученные данные при ЭНМГ приведены в таблице 3.7.

Таблица 3.7. – Полученные данные при ЭНМГ верхней конечности с

сочетанными повреждениями нервных стволов (n=10)

Показатель	Здоровая сторона (n=10)			Пораженная сторона (n=10)		
	Средин- ный	Локтевой	Лучевой	Средин- ный	Локтевой	Лучевой
СПИ афф.	53,2±2,5	49,3±2,3	44,6±2,4	Нет ответа	Нет ответа	Нет ответа
Спи эфф.	57,2±2,7	51,0±2,2	51,8±2,6	Нет ответа	Нет ответа	Нет ответа
ДЕ	378,1±12,4	358,2±12,3	285,1±11,9	Нет ответа	Нет ответа	Нет ответа
Макс.амп.	13,2±1,3	8,1±0,4	10,2±1,2	Нет ответа	Нет ответа	Нет ответа
Латентный период	3,4±0,2	7,3±0,6	4,9±0,3	Нет ответа	Нет ответа	Нет ответа

Из 10-ти случаев повреждения срединного нерва на уровне средней (n=6) и нижней трети плеча (n=4) невролиз был осуществлен у 3, резекция невромы с эпиневральной швом – у 4 и двухэтапная пластика срединного нерва - 3 пациентам.

В 3-ех наблюдениях, где был выполнен невролиз, непрерывность нервного ствола была сохранена, но лишь в одном наблюдении при электростимуляции был получен минимальный ответ с мышц разгибателей предплечья и кисти. В 2-ух случаях мышечная активность была снижена, но короткие сроки получения травмы и относительно удовлетворительное состояние самих нервных стволов явились основанием для завершения операции невролизом.

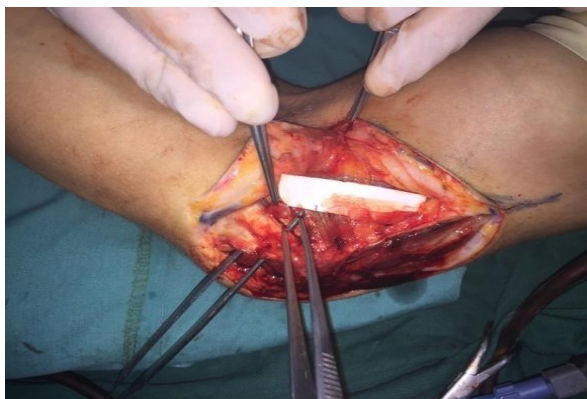
В 4-ех случаях повреждения срединного нерва была выявлена неврома (n=3) и полное пересечение нерва (n=1). При резекции невромы дефект между здоровыми участками поврежденного нервного ствола в одном наблюдении составил 2,8см, во втором - 3см и в третьем случае -3,5 см. Концы нервных стволов были резецированы под оптическим увеличением и после

максимальной мобилизации как проксимального, так и дистального отрезков нервного ствола диастаз был сведен к нулю и без особого натяжения были наложены эпиневральные швы. У одного пациента с пересечением нерва без наличия невротомы после резекции поврежденных концов нервного ствола дефект стал равным 2,5 см, непрерывность нерва была восстановлена наложением эпиневральных швов.

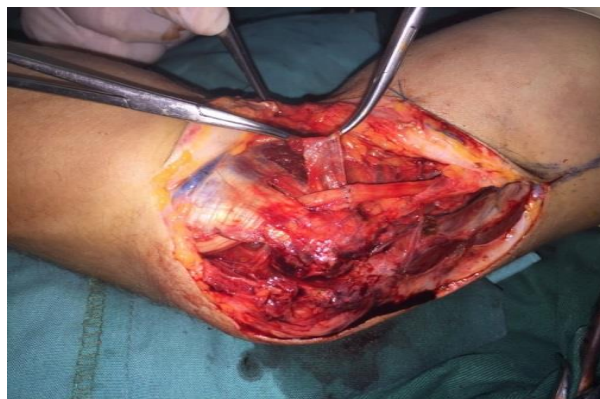
При одновременном застарелом повреждении срединного и локтевого нервов на уровне нижней трети плеча (n=3) была осуществлена двухэтапная пластика срединного нерва васкуляризированным трансплантатом локтевого нерва. При этом исходный дефект между пересеченными концами срединного нерва стал равным 4 см, а между концами локтевого нерва - 3,5 см. После резекции поврежденных концов нервов диастаз срединного нерва стал равным 6, локтевого нерва – 5,5 см. Из-за бесперспективности восстановления локтевого нерва было решено использовать его в качестве аутонервного васкуляризированного трансплантата для пластики срединного нерва. Обоснованием выбранной тактики явились большие возможности коррекции утраченных функций локтевого нерва путем выполнения СМТ и невротизации в последующем.

Как было указано выше, из 4-ех повреждений локтевого нерва, в 3-ех наблюдениях нерв был использован как васкуляризированный трансплантат для пластики срединного нерва. В одном наблюдении отмечалось повреждение нервного ствола с исходным дефектом равным 4 см. После освежения концов нерва в пределах здоровых фасцикул дефект стал равным 6,2 см. Передней транспозицией удалось сократить дефект до 2 см. В этом наблюдении была использована предложенная нами методика укорочения дефекта локтевого нерва. Сущность данной методики заключается в создании тоннеля в глубине мышц сгибателей кисти и пальцев и проведении дистального конца нервного ствола через него (и тем самым наложения шва по типу “конец в конец”)

После формирования внутримышечного тоннеля и проведения дистального поврежденного конца локтевого нерва без особого натяжения нами были наложены эпиневральные швы (рисунок 3.7.).



**Рисунок 3.7.А . – Проведение нерва
сквозь мышцы**



**Рисунок 3.7.Б. – Эпиневральное
восстановление нерва**

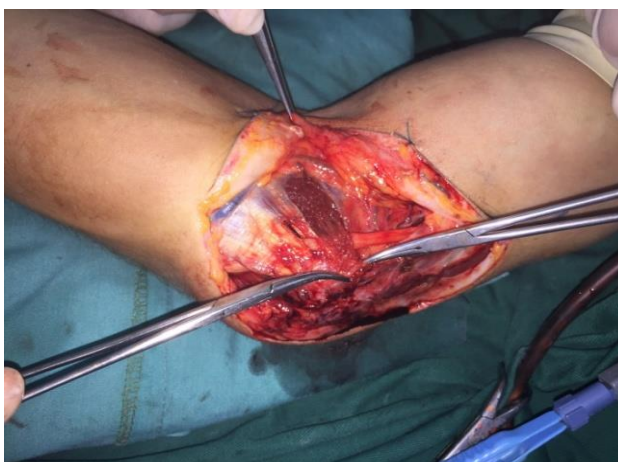

Рисунок 3.7.В. – Укрытие линии шва фасцией

Утраченная сенсорная функция локтевого нерва в 3-ех наблюдениях, где нерв был использован для пластики срединного нерва, была восстановлена невротизацией за счет поверхностной веточки лучевого нерва. Операция была выполнена спустя 2 года после шва лучевого нерва, когда уже отмечалась регенерация ранее восстановленного лучевого нерва. Одновременно была устранена “когтистая” деформация IV-V пальцев из-за повреждения локтевого

нерва. В этом наблюдении также была использована предложенная нами видоизмененная методика операции Zancolli (рисунок 3.8.).

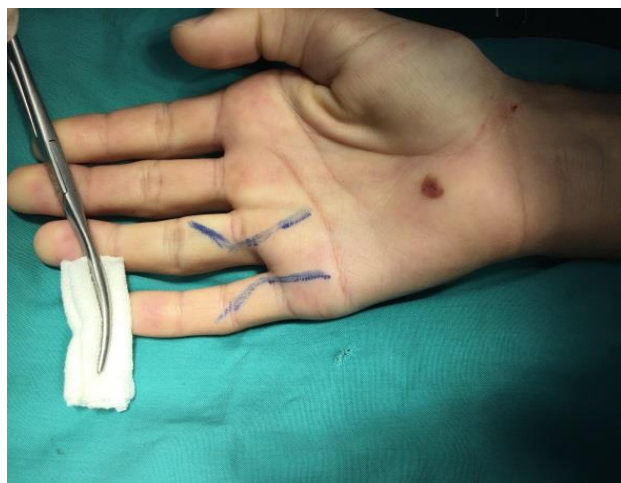


Рисунок 3.8.А. – Линия разрезов в кисти

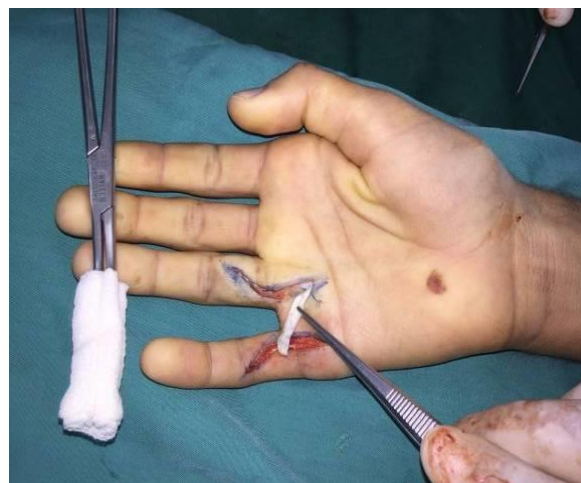

Рисунок 3.8.Б. – Пересечение латеральной ножки поверхностного сгибателя IV пальца

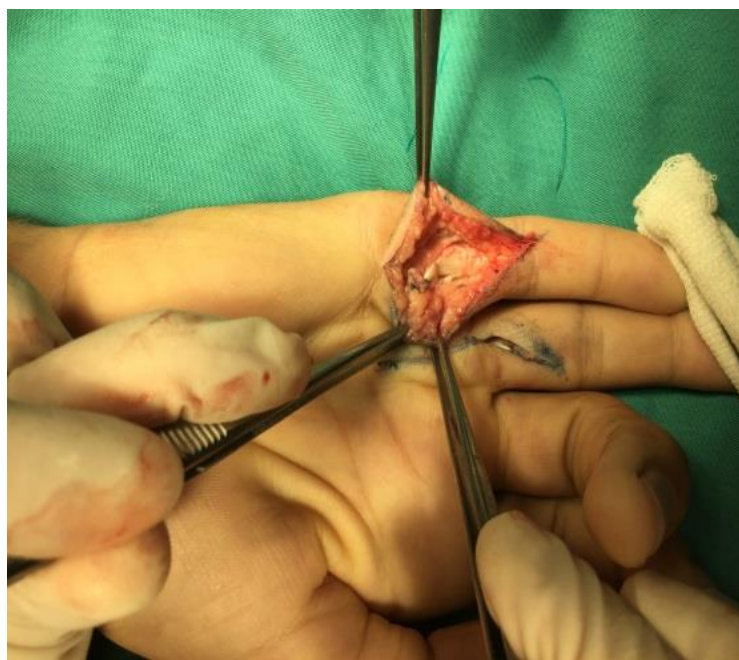
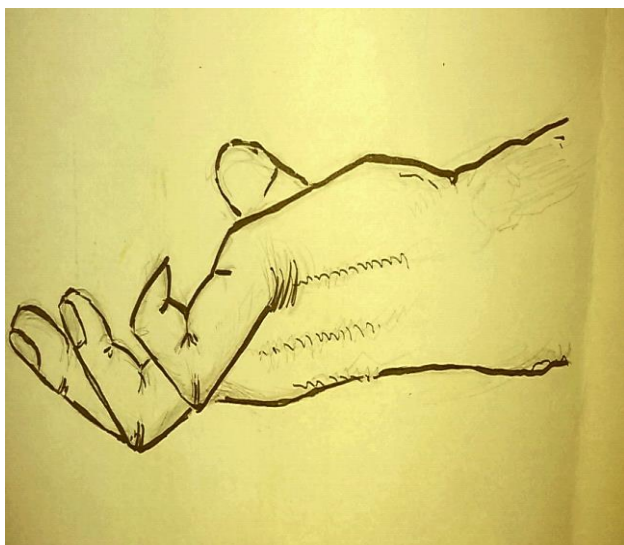
Рисунок 3.8.В. – Подшивание сухожилия к блоковидной связке

Ниже приведено схематическое изображение «когтистой» деформации IV-V пальцев и модифицированной нами операции Zancolli (рисунок 3.8.).



деформация IV-V пальцев

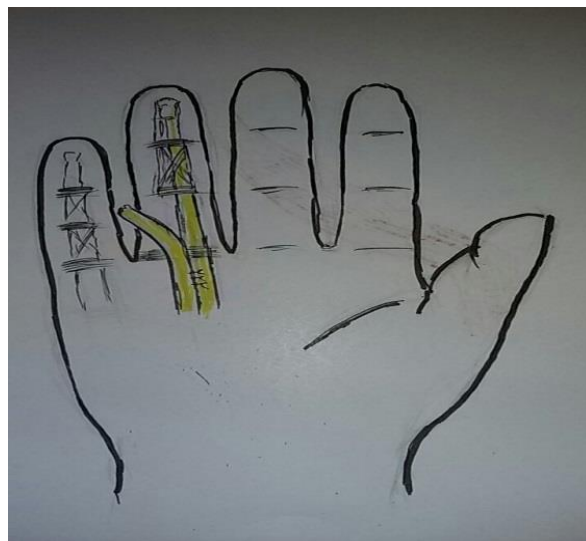

Рисунок 3.8.Б. – Мобилизация латерального листка сухожилия поверхностного сгибателя IV пальца

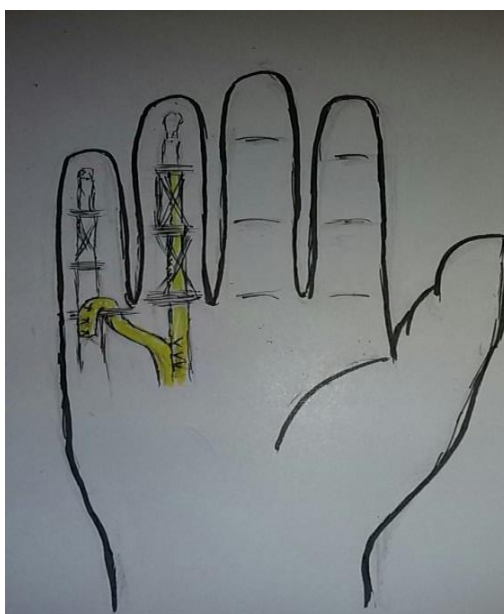


Рисунок 3.8.В. – Проведение сухожилия к блоковидной связке V пальца

Клиническое проявление повреждения плечевой артерии имело место у 10-ти пациентов, при сочетании травмы сосуда с повреждением других структур в области нижней (n=4) и средней трети плеча (n=6). Наряду с объективными критериями повреждения сосуда для уточнения исходного

состояния кровообращения конечности в 10 наблюдениях была выполнена термометрия, УЗДГ и в двух случаях ангиография верхней конечности. Показатели термометрии приводятся в таблице 3.8.

Таблица 3.8. – Градиент температуры до и после восстановления плечевой артерии(n=10)

Показатель	До операции	После операции	P
Термометрия	29,9±0,03	35,1±0,03	<0,05

*Примечание: p – статистическая значимость различия показателей до и после операции (по T-критерию Вилкоксона)

Наиболее достоверные данные нарушения кровообращения верхней конечности нами были получены при УЗДАС. Исследование в предоперационном периоде было выполнено всем 10-и пациентам. После реконструкции 7 сосудов в разные периоды после операции методика повторялась. Использованием УЗДАС изучали локализацию повреждения сосуда, характер кровообращения верхней конечности (магистральный и коллатеральный), также параметры скорости кровотока, ИП, ИС. Показатели скорости кровотока в артериях верхней конечности до выполнения реконструкции магистрального сосуда показаны в таблице 3.9.

Таблица 3.9. – Показатели скорости кровотока при повреждении плечевой артерии до операции (n=10)

Сосуд	Скорость кровотока			ИП	ИС
	V _{пик} (см/сек)	V _{диаст} (см/сек)	V _{ср} (см/сек)		
Плечевая артерия	20,0±2,4	3,2±0,3	8,8±0,4	1,9±0,2	0,84±0,2
Локтевая артерия	Коллатеральное кровообращение	Коллатеральное кровообращение	-	-	-
Лучевая артерия	Коллатеральное кровообращение	Коллатеральное кровообращение	-	-	-

В связи с коллатеральным кровообращением параметры среднего кровотока, пульсаторного индекса и индекса сопротивления посчитать не удалось. В 2 наблюдениях для изучения ангиоархитектоники верхней конечности была выполнена артериография верхней конечности (рисунок 3.10.).

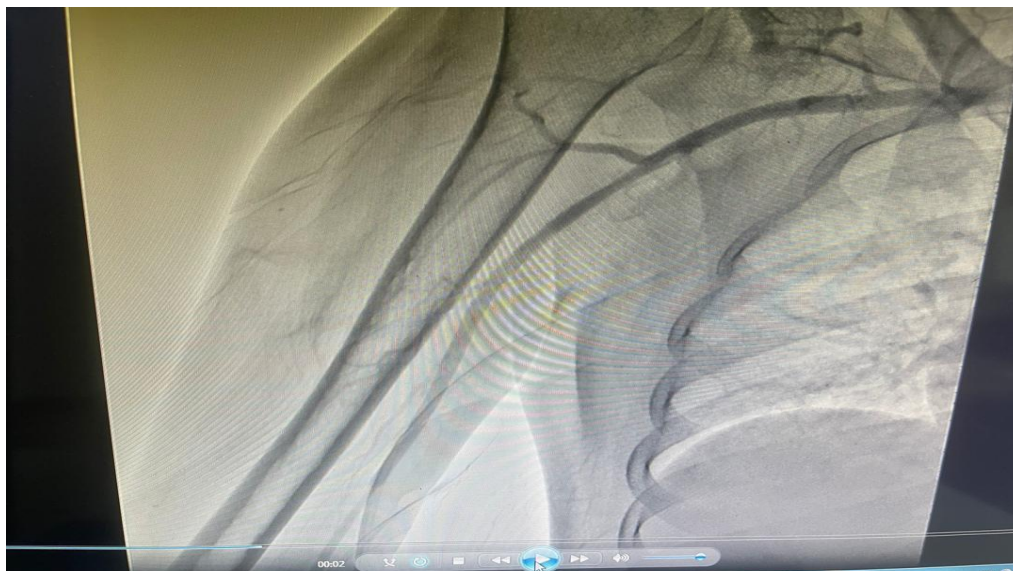

Рисунок 3.10.. – Отсутствие кровотока по магистральным сосудам средней трети плеча

При всех случаях повреждения плечевой артерии в связи с гемодинамической значимостью сосуда были выполнены операции для восстановления кровообращения конечности.

Доступ к плечевому сосудисто-нервному пучку всегда был широким, основным преимуществом, которого явилась мобилизация бифуркации плечевой, лучевой и локтевой артерий. Во всех 10-ти случаях, где клинические данные свидетельствовали о возможности повреждения плечевой артерии, в момент выполнения операции, повреждение сосуда было подтверждено. Во всех наблюдениях была предпринята широкая мобилизация сосуда до середины плеча и ниже бифуркации на 3-4 см. Мобилизация проводилась в интактных зонах с последующей мобилизацией сосуда от измененной фиброзной ткани. Операционная находка показала, что во всех наблюдениях отмечалось

повреждение артерии, причем с большим дефектом между пересеченными отрезками артерии. В 3-х наблюдениях на почве полного пересечения сосуда имелась протяженная облитерация обоих концов сосуда. При этом протяженность облитерации варьировала от 8,5 до 12-13 см. С учетом бесперспективности реконструкции, освеженные концы артерий были перевязаны. Кровообращение конечности у всех этих пострадавших оставалось компенсированным.

В 7-ми остальных наблюдениях сосуды были максимально мобилизованы, обнажались бифуркация плечевой артерии и артерии предплечья. У этих пациентов после освежения концов артерии размеры дефектов варьировали от 4 до 7,5 см.

При бужировании всех трех сосудов был получен удовлетворительный антеградный (плечевая артерия) и ретроградный (лучевая и локтевая артерии) кровоток. Соответственно размерам дефекта и диаметру сосудов были выкроены аутовенозные трансплантаты с этой же конечности, после реверсии выполнялась пластика плечевой артерии. При формировании анастомозов использовали шовный материал Пролен 7.0. По завершению операции в одном наблюдении отмечался тромбоз дистального анастомоза, после повторной реконструкции появилась пульсация на лучевой артерии.

Характер проведенной операции сочли нужным показать в нижеследующем примере.

Клинический пример.

Больной А., 1994г.р., и/б 984.

Диагноз: Посттравматический перерыв лучевого нерва, плечевой артерии на уровне нижней трети плеча.

Из анамнеза выявлено, что в 2012 г. травму получил в результате укуса осла. В условиях ЦРБ одной из городов Согдийской области больному была оказана первичная врачебная помощь. Из-за характера повреждения артерия

была перевязана. В последующем спустя 2 месяца после получения травмы был госпитализирован.

Под блокадой плечевого сплетения была выполнена операция. После обнажения лучевого нерва было отмечено, что имеется перерыв на уровне нижней трети плеча. Нерв был мобилизован и после чего начата мобилизация плечевой артерии. Была обнаружена облитерация поврежденных концов плечевой артерии.

После освежения концов лучевого нерва дефект стал равным 3 см, с целью ликвидации диастаза выполнили мобилизацию концов нервного ствола. Мобилизация свела диастаза на нет, после чего без натяжения под оптическим увеличением были наложены эпиневральные швы. После мобилизации и резекции концов плечевой артерии диастаз составил 5,2 см, получен хороший антеградный и ретроградный кровоток. С этой же конечности была взята аутовена и после реверсии осуществили аутовенозную пластику плечевой артерии.

Послеоперационный период протекал без осложнений, при динамическом наблюдении проходимость артерии оставалась удовлетворительной.

Контрольный осмотр осуществился спустя 8 лет после операции. Отмечается полное восстановление функции лучевого нерва, пульсация лучевой артерии отчетливая. Разгибание и сгибание кисти, отведение большого пальца осуществляется в полном объеме, отмечается некоторое ограничение разгибания III-IV-V пальцев (рисунок 3.11.).

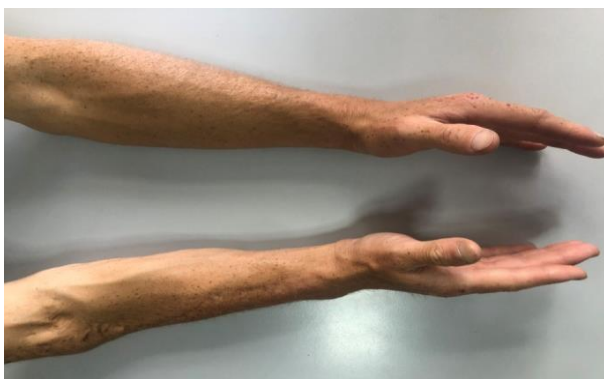

Рисунок 3.11.А. – Восстановление разгибания кисти

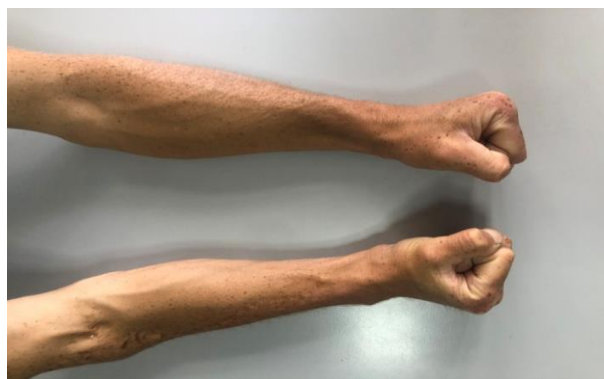

Рисунок 3.11.Б. – Сгибание пальцев кисти в полном объёме

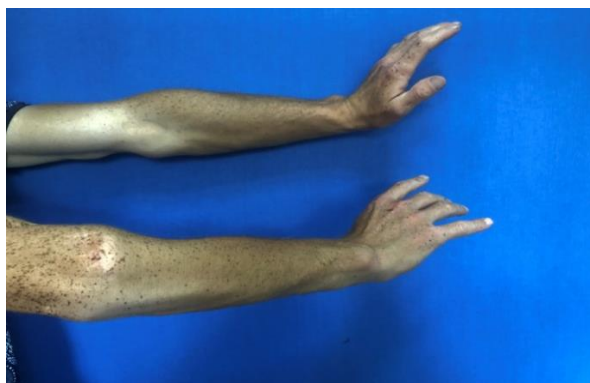

Рисунок 3.11.В. – Неполное разгибание III-V пальцев

Больному была выполнена УЗДГ, где отмечается центральный кровоток с прохождением в плечевой артерии (рисунок 3.12.).

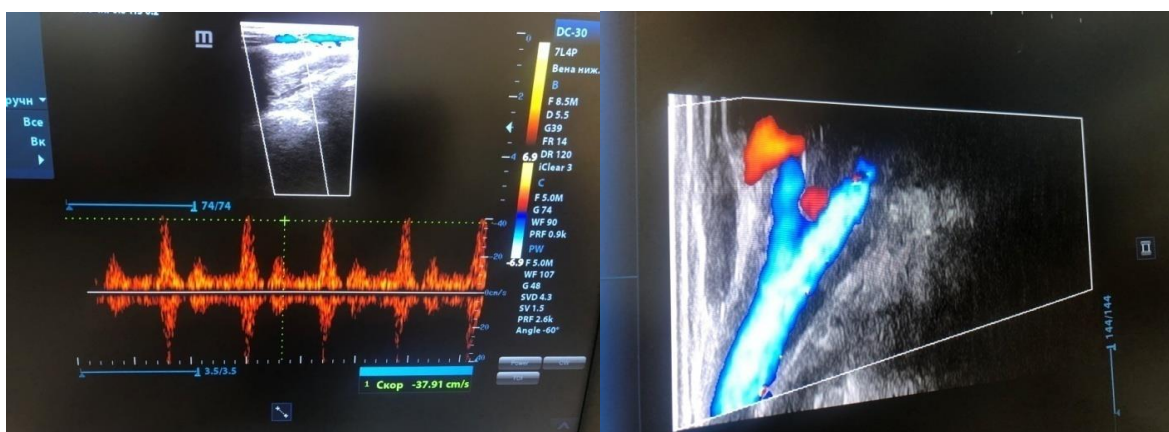


Рисунок 3.12. – Контрольная УЗДГ через 6 лет после операции регистрировала магистральный кровоток с хорошей проходимостью плечевой артерии и бифуркации

Приведенный пример свидетельствует, о том, что раннее восстановление как нервного ствола, так и магистральной артерии способствовало адекватному восстановлению функции пораженной конечности.

Таким образом, повреждение плечевой артерии выше бифуркации считается важным в плане значимости её в обеспечении кровообращения конечности. Наличие хронической ишемии кисти и пальцев при повреждении плечевой артерии является абсолютным показанием к реконструкции сосуда. Однако, имеются ряд факторов, которые могут ограничить показания к осуществлению реконструкции сосуда. Сроки, прошедшие от момента получения травмы, протяженность облитерации сосуда, либо дефект сосуда с изменениями пересеченных концов не всегда позволяют выполнить восстановление сосуда. Тем не менее, при повреждении плечевой артерии и ее бифуркации восстановление сосуда считается оптимальным вариантом операции.

3.2. Сухожильно-мышечная транспозиция при последствиях повреждения лучевого нерва

Выбор сухожильно-мышечной транспозиции при повреждении лучевого нерва в основном зависел от сроков поступления больных, протяженности повреждения нервного ствола. Вместе с тем немаловажное значение при этом имел характер повреждения нервного ствола. Стандартная операция с целью восстановления разгибания кисти, большого пальца и длинных пальцев кисти была осуществлена при картине полного анатомического перерыва лучевого нерва. Данная тактика изменилась при неполном пересечении нервного ствола, когда отмечалось выпадение лишь ряда функции кисти, т.е. либо невозможность разгибания кисти по отдельности, либо большого или длинных пальцев кисти. При подобных ситуациях задача намного упрощалась, где нами были использованы конкретные донорские мышцы.

Всем 18 пациентам, которым было решено осуществить СМТ, выполнение первичной реконструкции нервного ствола считалось бесперспективным из-за давности повреждения и развития деиннервационных атрофий мышц разгибателей кисти и пальцев.

Возрастной период всех пациентов, которым были выполнены различные варианты СМТ без восстановления целостности лучевого нерва, составил свыше 18 лет. Показания к выполнению СМТ этим пациентам были выставлены в сроки от одного года и больше после получения травмы, когда повреждение нервного ствола по срокам считалось застарелым.

Анамнестические данные выявили, что всем этим пациентам по поводу ран плеча и предплечья непосредственно после получения травмы первичная помощь была оказана в различных поликлиниках, стационарах хирургического и травматологического профиля городов и районов республики. Сроки обращения этих пациентов указаны в таблице 3.10.

Таблица 3.10. – Сроки обращения пациентов с застарелыми повреждениями лучевого нерва (n=18)

Срок обращения (в годах)	Количество больных	%
1 -1,6	6	33,3
1,6 – 2	9	50,0
>2	3	16,7
Итого	18	100,0

Анализ полученных данных показал, что абсолютное большинство пострадавших (n=12) с застарелыми повреждениями лучевого нерва поступили в сроки свыше 1,6 года, что составило 66,7%. При этом 2 пациента обратились спустя 4 года от момента получения травмы и причину позднего обращения с чем-либо связать не смогли. Развитие необратимых изменений в мышцах разгибателей кисти и пальцев в 2 наблюдениях имели место, когда по поводу первичной травмы пациенты обращались к народным целителям.

Количество выполненных операций переключающего характера показало, что в последние годы резко сократилась частота обращаемости пострадавших с застарелыми повреждениями лучевого нерва, что связано с улучшением диагностики и оказания первичной врачебной помощи. В связи с этим, нами была изучена последовательность поступления 18 пострадавших с застарелыми повреждениями нервного ствола по годам. Обращаемость пациентов по годам приведена в таблице 3.11.

Таблица 3.11. – Обращаемость пациентов с застарелыми повреждениями лучевого нерва по годам

Сроки обращения	Количество больных	%
2000-2005 гг.	7	38,9
2006-2010 гг.	5	27,7
2011-2015 гг.	3	16,7
2016-2020 гг.	3	16,7
Итого	18	100

Данные таблицы показывают, что если в первое десятилетие с застарелыми повреждениями лучевого нерва, поступили 66,6% пациентов, то во второе – этот показатель уменьшился в 2 раза. Данный феномен, безусловно, связан как с улучшением диагностики и оказания качества первичной врачебной помощи на местах, так и с тесной связью между специалистами головного центра с другими подразделениями городов и районов республики.

Все же, несмотря на все приведенные выше факты, 6 (33,4%) пациентов с последствием повреждения лучевого нерва поступили в более поздние сроки после получения травмы.

Выбор мышцы для осуществления СМТ с целью восстановления функции разгибания кисти и пальцев зависел от характера повреждения нервного ствола. Среди 18 пациентов клиническое проявление полного пересечения лучевого

нерва (выпадения функции мышц разгибателей кисти и пальцев) было отмечено в 12 наблюдениях, что составило 66,6%.

У 5 (27,8%) пациентов отмечалось изолированное выпадение функции мышцы короткого лучевого разгибателя запястья, тогда как разгибание длинных пальцев, разгибание и отведение большого пальца были в полном объёме. В одном случае (5,6%) на фоне возможности разгибания кисти, разгибания и отведения большого пальца и разгибания II-III пальцев больной не мог разгибать IV-V пальцы.

Характер клинических проявлений в зависимости от вида повреждения лучевого нерва приведены в таблице 3.12.

Таблица 3.12. – Характер клинических проявлений в зависимости от степени пересечения нервного ствола при застарелых повреждениях лучевого нерва

Характер повреждения нервного ствола	Клиническое проявление	Кол-во больных	%
Полное пересечение	Невозможность разгибания кисти, II-V пальцев, отведения и разгибания I пальца	12	66,6
Неполное пересечение	Невозможность разгибания кисти	5	27,8
	Невозможность разгибания IV-V пальцев	1	5,6
Итого		18	100,0

Особо сложным явился выбор метода коррекции при полном пересечении нервного ствола с выпадением функции разгибания кисти и пальцев. При этом, 12-ти пациентам принятый стандартный метод переключения был осуществлен в 10-ти наблюдениях. В двух остальных случаях некоторое отклонение от

стандарта было связано с невозможностью использования донорских мышц, часто используемых для этой целью. В одном наблюдении разгибание большого пальца достигалось путем переключения сухожилия мышцы поверхностного сгибателя III пальца, в другом – с целью разгибания II-III-IV-V пальцев было использовано сухожилие мышцы поверхностного сгибателя IV пальца. Последний был проведен через межкостную мембрану и одним блоком был ушит с разгибателями пальцев кисти.

При выборе донорской мышцы мы строго соблюдали имеющиеся стандарты с целью возможного нарушения дискоординации движения кисти после использования каждой мышцы. Отклонения от стандартов имели свои обоснования, они были допущены лишь в единичных случаях. Перечень использованных донорских мышц с целью выполнения СМТ приведен в таблице 3.13.

Таблица 3.13. – Способы СМТ при застарелых повреждениях лучевого нерва

Цель операции	Донорские мышцы	Количество наблюдений
Восстановление разгибания и отведения большого пальца (n=12)	<i>M. palmaris longus</i>	11
	<i>M. flexor digitorum superficialis</i> *	1
Разгибания кисти (n=18)	<i>M. pronator teres</i>	18
Разгибания II-V пальцев (n=11)	<i>M. flexor carpi ulnaris</i>	9
	<i>M. flexor digitorum superficialis</i> *	2
Разгибания IV-V пальцев (n=1)	<i>M. flexor digitorum superficialis</i> *	1

***Примечание:** в одном наблюдении с целью отведения и разгибания большого пальца было использование сухожилие *M. Flexor superficialis* (III пальца). В двух случаях при невозможности разгибания IV-V пальцев, переключение осуществилось использованием *M. Flexor digitorum superficialis* (IV пальца)

Среди 18 пациентов лишь в одном наблюдении характер повреждения оценивался, как относительно благоприятный. В этом наблюдении у больного с картиной неполного пересечения лучевого нерва отмечалась невозможность разгибания IV-V пальцев. При этом, оптимальной мышцей для осуществления СМТ считалась *M. Flexor digitorum superficialis*, т.е. с целью переключения использовалось сухожилие мышцы поверхностного сгибателя IV пальца.

С учетом важности функции разгибания кисти и её стабильность с целью транспозиции при невозможности разгибания кисти и длинных пальцев, были использованы более мощные мышцы: *m. Pronator teres* была использована для разгибания кисти (n=18), а *m. Flexor carpi ulnaris* – для разгибания II-IV пальцев (n=9).

Золотым стандартом для восстановления функции отведения и разгибания большого пальца считалось переключение сухожилия *M. Palmaris longus*, что было использовано в 11 (91,7%) из 12 (100%) случаев. В одном наблюдении (8,3%) использование *m. Flexor digitorum superficialis* в качестве донорской мышцы было связано с невозможностью использования *m. Palmaris longus*.

Таким образом, застарелые повреждения лучевого нерва с необратимыми изменениями мышц разгибателей кисти и пальцев является абсолютным показанием к выполнению различных вариантов СМТ. Выбор метода СМТ во многом зависит от характера повреждения нервного ствола.

При полном анатомическом перерыве лучевого нерва используется стандартная методика СМТ. При частичном повреждении нервного ствола выбор донорской мышцы для переключения зависит от выпадения функции реципиентной мышцы.

3.3. Реконструкция нервных стволов и сухожильно-мышечная транспозиция при последствиях повреждении лучевого нерва

(III клиническая группа)

Из 14 пациентов третьей клинической группы детей до 18 лет было 2, что составило 14,2%. Сроки обращения пострадавших варьировали от 8 месяцев до 1,5 года.

Отличительной особенностью этой клинической группы от предыдущих двух групп заключалось в том, что им были выполнены операции на нервных стволах (n=9) и ревизия поврежденного нерва и варианты СМТ (n=5). Разъяснение выбранной тактики приводится ниже. Имелись ряд факторов, которые определяли выбор оптимальной хирургической тактики: возраст пациентов, сроки обращения и немаловажное значение при этом имел характер повреждения самого нервного ствола. Так, среди 2 детей, одному было 16 лет. Он обратился для оказания медицинской помощи спустя 11 месяцев после получения травмы. Другой ребенок в возрасте 14 лет был оперирован через 1,2 года после получения травмы. Обоим детям независимо от сроков, прошедших после получения травмы, была показана реконструкция нервного ствола. При операции было установлено, что у первого ребенка отмечается повреждение нервного ствола на уровне средней трети плеча с исходным дефектом 2,6 см. После освежения концов нерва дефект стал равным 3,4 см. Была произведена мобилизация обоих концов нервного ствола. При этом, удалось сократить дефект до минимума. После сопоставления пересеченных концов с умеренным натяжением были наложены эпиневральные швы.

Другому ребенку с повреждением нервного ствола на уровне нижней трети плеча также было выполнено эпиневральное восстановление. После обнажения концов нерва отмечался анатомический перерыв с истинным дефектом 2 см. Концы нервного ствола были освежены в пределах здоровых фасцикул, после чего дефект между ними стал равным 3,1 см. Оба конца нерва мобилизовались и диастаз ликвидировался. Без особого натяжения под оптическим увеличением был сформирован анастомоз по типу “конец в конец”.

Выбор очередности операции при повреждении нервного ствола во многом зависел от операционной находки. Как было сказано выше, во всех случаях решение вопроса относительно выполнения операции первично на поврежденном нервном стволе было обосновано возрастом пострадавших и относительно небольшие сроки после получения травмы. Но все же, операционная находка во многом определяла выбор оптимального метода операции. С целью внесения определенной ясности в выбранной тактике (решение одноэтапной, либо двухэтапной реконструкции) нами было решено представить её в виде таблицы. Нижеприведенная таблица разъясняет четкую позицию оптимального выбора разновидности операции в связи с полученными интраоперационными данными таблица 3.14.

Таблица 3.14. – Очередность выполнения операции на поврежденном нервном стволе и сухожильно-мышечном аппарате конечности

Операции	Кол-во больных	Реконструкция нервного ствола		Ревизия нерва + СМТ	СМТ в последующем
		Шов нерва	Аутонервная пластика		
Первый этап	9	4	5	-	-
Второй этап		-	-	-	9*
Одноэтапная операция	5	-	-	5	-
ИТОГО	14	4	5	5	9*

***Примечание:** в 9 наблюдениях, из-за неэффективности проведенных восстановительных операций на нервном стволе, спустя определенное время были выполнены операции на сухожильно-мышечном аппарате, т.е. осуществили СМТ

Двоим детям и двум взрослым пациентам были наложены швы на поврежденные нервные стволы. Объем выполненной операции двум детям был приведен выше. При ревизии поврежденных нервных стволов у 2 взрослых было обнаружено полное пересечение нервного ствола. После освежения обоих концов нерва диастаз составил 3 у первого и 3,2 см у второго пациента. В

обоих наблюдениях эпиневральные швы были наложены без особого натяжения.

В 5 наблюдениях была выполнена аутонервная пластика лучевого нерва на уровне нижней трети плеча при разной протяженности дефекта между концами поврежденных нервных стволов. Так, в одном наблюдении у пациента при ревизии была обнаружена неврома проксимальной культы пересеченного нерва. После резекции невромы дефект стал равным 5 см, и использованием *ramus superficialis n.Radialis* в качестве трансплантата была осуществлена аутонервная пластика. Поверхностная веточка лучевого нерва в виде трех пучков была уложена на дефект и тем самым осуществилась реконструкция нервного ствола.

В 2 случаях повреждение лучевого нерва на уровне нижней трети плеча без наличия невромы, после резекции, дефекты стали равными 5 и 6 см соответственно. Обоим пациентам была выполнена аутонервная пластика. В качестве ауто трансплантата были использованы *ramus superficialis n. radialis* и *n. suralis*.

Наличие невромы больших размеров (2x1,2см) было выявлено у одного больного. После резекции невромы дефект составил 4,8 см. Максимальная мобилизация сократила дефект до 3 см, что также потребовало применения аутонервного трансплантата. В этом наблюдении был использован трансплантат *ramus superficialis n. radialis*.

У одного пациента после резекции пересеченных концов поврежденного лучевого нерва дефект составил 6 см и поднятый трансплантат *n. suralis* был разделен на три части, тем самым осуществилась аутонервная пластика.

Таким образом, в 5-и наблюдениях дефекты нервных стволов варьировали от 4,8 до 6 см и в среднем составили 5,3 см. Все случаи дефекта нервных стволов потребовали применения аутонервных трансплантатов. При

этом во всех наблюдениях были использованы аваскулярные нервные трансплантаты.

Из 14-ти пациентов 5-м была предпринята одноэтапная операция. В одном наблюдении, когда дистальный конец нерва в связи с обширным повреждением в области мышечных ворот отсутствовал, хотя проксимальный конец находился на 3-4 см выше локтевой ямки, реконструкция нервного ствола не представлялась возможной. В связи с этим выполнена СМТ одним этапом в пределах этой же операции.

В 4-ёх наблюдениях в сроки обращения больных от 9 до 12 месяцев было обнаружено повреждение лучевого нерва на уровне средней (n=2) и нижней трети плеча (n=1) с дефектом нервных стволов равным 7,5см; 7,9см и 9 см соответственно. Из-за протяженности дефекта нервных стволов и бесперспективности реконструкции нерва было решено выполнить СМТ, т.е. всем трем пациентам была осуществлена одноэтапная операция.

В общей сложности реконструкции нервного ствола была осуществлена 9 и СМТ 5 пациентам. Однако, 9 пациентам, которым были выполнены шов нерва (n=4) и аутонервная пластика (n=5), в последующем была выполнена СМТ из-за неэффективности выполненных реконструкций.

Таким образом, при повреждениях лучевого нерва относительно поздние сроки после получения травмы и детский возраст считались показанием к наложению первичного шва и осуществлению аутонервной пластики. Наложение шва по типу “конец в конец” при минимальных дефектах и аутонервной пластики при дефектах, не превышающих 5-6 см, стали поводом к реконструкции нервных стволов. Протяженные непоправимые дефекты стали поводом к выбору иного метода операции, т.е. СМТ, что считалось оптимальным вариантом реконструкции в подобных ситуациях.

ГЛАВА 4. РЕЗУЛЬТАТЫ ОПЕРАТИВНЫХ ВМЕШАТЕЛЬСТВ ПРИ ПОСЛЕДСТВИЯХ ПОВРЕЖДЕНИИ ЛУЧЕВОГО НЕРВА

Эффективность проведенных операций на самом нервном стволе, а также на сухожильно-мышечном аппарате верхней конечности зависела от ряда факторов. Основными факторами, влияющими на результаты лечения, являлись: уровень повреждения нервного ствола, протяженность повреждения, дефекты между концами нервных стволов, сроки поступления больных от момента получения травмы, состояния тканей в области повреждения, объёма оказанной помощи на этапах медицинской эвакуации, сопутствующих повреждений других структур конечности. Немаловажное значение, при этом, имела потеря двигательной активности самих мышц, иннервируемых лучевым нервом, а также донорских мышц при планировании сухожильно-мышечной транспозиции.

Повреждение нервного ствола на уровне плеча и верхней трети предплечья при относительно ранних сроках обращения пациентов считалось благоприятным в плане сокращения реабилитационного периода и получения адекватных результатов. Однако совершенно другие изменения имелись при застарелых и непоправимых повреждениях нерва, когда пациенты обращались за медицинской помощью в более поздние сроки. Схожая ситуация возникала при ранее наложенном невооруженным глазом первичном шве нервного ствола в условиях неспециализированного центра. Длительная выжидательная тактика способствовала развитию необратимых дегенеративных изменений в мышцах, иннервируемых лучевым нервом.

Немаловажное значение для получения результатов имел характер повреждения нервного ствола. Адекватная адаптация поврежденных концов нервного ствола с диастазом между ними не превышающим 3-4 см явилась более благоприятной при повреждении нервного ствола на уровне нижней трети плеча и верхней трети предплечья. Иные показатели можно получить при

дефекте нервного ствола на уровне средней трети плеча, когда расстояние до входа нерва в мышцы намного удлиняется.

Результаты аутонервной пластики, выполненной при повреждении нерва в области нижней трети плеча и верхней трети предплечья, также считались благополучными, однако при этом сроки реабилитации на 2-3 месяца удлинялись, чем после выполнения прямого шва нервного ствола.

Сроки поступления больных после получения травмы имели непосредственное значение для получения функциональных результатов. Оптимальными сроками для наложения эпиневрального шва либо аутонервной пластики считались, сроки не превышающие одного года повреждения нервного ствола на уровне нижней трети плеча и верхней трети предплечья. При повреждении лучевого нерва на уровне средней трети плеча и выше, сроки восстановительных операций сокращаются до одного года. Оптимальным вариантом лечения с достижением более адекватных результатов при сроках, превышающих один год является выполнение различных вариантов сухожильно-мышечной транспозиции.

На результаты лечения влияние имеет и объём оказанной первичной врачебной помощи. Порою, запоздалое обращение пострадавших, в специализированное учреждение после оказанной помощи при получении травмы также могут негативно повлиять на результаты последующих различных операций. И наконец, немаловажное значение имеет сочетанный характер травмы, когда наряду с повреждением лучевого нерва имеет место травма других нервных стволов, сосудов и переломы костей. В подобных ситуациях относительно удовлетворительные функциональные результаты после адекватной реконструкции всех структур достигаются в более поздние сроки. Но в большинстве случаев остаточная функция кисти требует применения корригирующих операций, такие как невротизация, сухожильно-мышечная транспозиция и пр.

Результаты выполненных реконструктивных операций были изучены у всех 72 (100%) пациентов в ближайшем послеоперационном и у 63 (87,5%) в отдаленном периоде после операции. Отдаленные функциональные результаты изучались в сроки от 7 месяцев до 12 лет.

Среди 72 пациентов в ближайшем послеоперационном периоде осложнения имели место у 16-ти пациентов, что составило 22,2%. Грозным осложнением явился тромбоз восстановленной плечевой артерии. Данное осложнение имело место у одного оперированного больного в ближайшие часы после операции. Частота данного осложнения среди 7 восстановленных плечевых артерий составила 14,2%.

Наиболее часто отмечалась серома послеоперационной раны (n=9) и в 6 случаях отмечалось её нагноение. Характер осложнений с анализом операций приводится отдельно при изучении результатов в каждой клинической группе.

Критериями оценки результатов в отдаленные сроки после операции явились восстановление сенсорной и двигательной активностей после различных вариантов реконструкции нервного ствола и осуществления вариантов СМТ. Критерии оценки результатов восстановления двигательной функции кисти, приведены в таблице 4.1.

Таблица 4.1. – Критерии оценки отдаленных функциональных результатов

Результаты операции	Критерии оценки результатов
Хорошие	Восстановление активного разгибания кисти, отведения и разгибания большого пальца, разгибания длинных пальцев
Удовлетворительные	Восстановление слабого разгибания кисти и длинных пальцев, отведения и разгибания большого пальца
Неудовлетворительные	Невозможность разгибания кисти и длинных пальцев, отведения и разгибания большого пальца

***Примечание:** в таблице не приведены результаты восстановления сенсорной функции кисти

Таким образом, получение оптимальных функциональных результатов в зависимости от вида операции на нервном стволе и сухожильно-мышечном аппарате конечности зависит от ряда факторов, недоучет которых может свести на нет результаты лечения. Идеальными вариантами восстановления поврежденного нервного ствола являются шов и аутонервная пластика, при застарелых повреждениях оптимальные функциональные результаты получаются при осуществлении сухожильно-мышечной транспозиции.

4.1. Изучение результатов лечения при повреждении лучевого нерва в I клинической группе

Ближайшие послеоперационные результаты лечения были изучены у 40 больных первой клинической группы. При этом, у 8 пациентов имели место осложнения, что от общего числа оперированных больных составило 20%.

В одном наблюдении, после выполненной аутовенозной пластики плечевой артерии, в области нижней трети плеча, отмечался тромбоз спустя 3-4 часа после операции. Частота данного осложнения составила 2,5% от общего числа восстановленных сосудов. У больного отмечалось усиление болей, бледность пальцев, снижение капиллярной реакции в ногтевых пластинках пальцев и отсутствие пульсации на лучевой артерии.

Более информативным для диагностики раннего тромбоза восстановленных сосудов, либо аутовенозной вставки является УЗДГ. Методика УЗДГ была выполнена как в предоперационном периоде, так и в разные сроки после операции.

По неотложным показаниям была выполнена операция. При обнажении сосуда был отмечен тромбоз дистального анастомоза с распространением до средней части аутовенозного трансплантата. Швы были распущены, была произведена тромбэктомия. После получения адекватного пульсирующего кровотока (ретроградный кровоток также был удовлетворительный) был вновь сформирован дистальный анастомоз. После пуска кровотока линия швов

оставалась герметичной с удовлетворительной проходимостью сформированного анастомоза. Вскоре появилась отчетливая пульсация на лучевой артерии, что также свидетельствовало о технически правильно выполненной реконструкции дистального анастомоза. Анастомоз был сформирован под оптическим увеличением с использованием нити Пролен 7/0.

На вторые сутки после операции на УЗДАС отмечался магистральный кровоток, проходимость аутовенозного трансплантата была удовлетворительная (рисунок 4.1.).

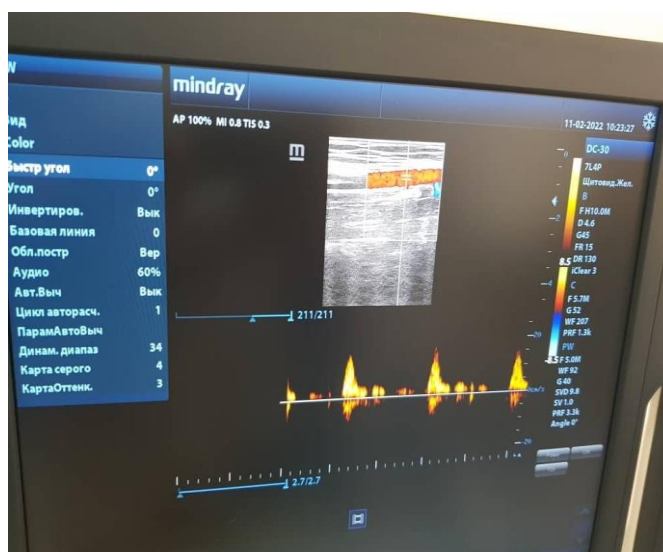

Рисунок 4.1. – Магистральный кровоток по восстановленной артерии

Послеоперационное течение гладкое, заживление раны происходило первичным натяжением, больной был выписан в удовлетворительном состоянии. Пульсация на обеих артериях предплечья при выписке была отчетливая.

Серома раны отмечалась у 4 (10%), нагноение послеоперационной раны – у 3 (7,5%) пациентов. Дренаживание ран при скоплении жидкости в ране дало положительный эффект во всех 4 наблюдениях. Среди 3 нагноений в одном наблюдении скопление гноя отмечалось в ране задней поверхности верхней трети предплечья, в 2 остальных случаях – в ране нижней трети плеча. Во всех

наблюдениях отмечалось вторичное заживление раны, среднее пребывание этих пациентов в стационаре составило $\approx 12,3$ дней.

Таким образом, развитие различных осложнений в ближайшем послеоперационном периоде наряду с усугублением общего состояния больного может привести к тяжелым последствиям. Не скорректированные осложнения, негативно влияя на результаты лечения, в последующем могут потребовать выполнения повторных операций, результаты которых могут не удовлетворять пациентов.

Своевременное распознавание острой ишемии конечности после восстановительных операций, принятые неотложные мероприятия, направленные на устранение острой ишемии конечности имеет немаловажное значения для исхода сложной реконструкции. Вместе с тем, адекватно проведенная реабилитация в послеоперационном периоде эффективно влияет на исходы операции, намного уменьшая показания к выполнению различных операций в последующем.

Изучение отдаленных функциональных результатов лечения. Среди 40 оперированных больных отдаленные функциональные результаты различных операций были изучены у 35 пациентов, что составило 87,5%. Результаты изучались в сроки от одного года до 12 лет.

Как было указано в предыдущей главе, среди 40 пациентов изолированное повреждение лучевого нерва имелось у 23 больных. В большинстве случаев ($n=27$) отмечалось одновременное повреждение лучевого, срединного, локтевого нервов и плечевой артерии. Среди этих пациентов в 17 случаях имелось повреждение нерва с сухожилиями разгибателей кисти и пальцев на уровне верхней трети предплечья.

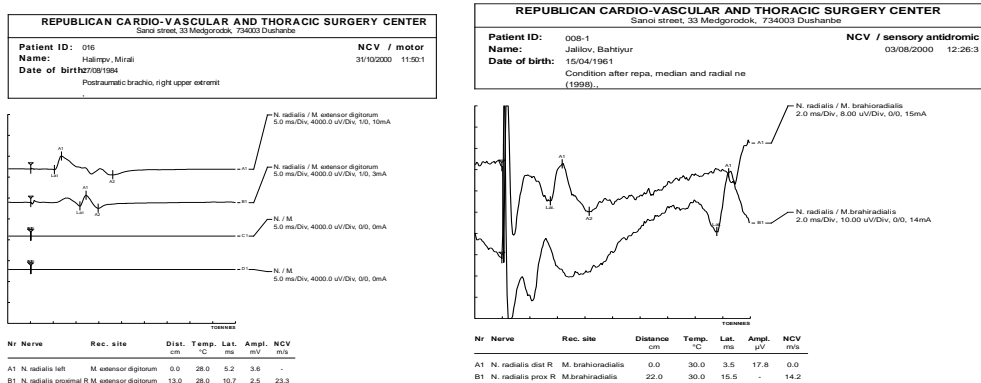
Результаты оперативных вмешательств после реконструкции нервных стволов во многом зависели от характера и уровня повреждения, немаловажное значение при этом имели вид операции. Одни результаты были получены при

невролизе и наложении шва на нервный ствол, иные - при аутонервной пластике.

Результаты невролиза были изучены у всех 13 оперированных в сроки до 1,2 года, когда отмечалось полное восстановление функции кисти и пальцев. По срокам восстановления наиболее оптимальные результаты были получены после невролиза, выполненной на уровне нижней трети плеча и верхней трети предплечья. При высвобождении нерва на уровне верхней трети предплечья (n=2) и нижней трети плеча (n=8), начиная с третьего месяца, отмечалось сокращение мышц разгибателей кисти и пальцев, что явилось критерием адекватной регенерации освобожденных от рубцов нервных стволов. Активное сокращение мышц продолжалось в сроки до 7-8 месяцев. В эти сроки отмечалось полное восстановление разгибания кисти, пальцев и отведения и разгибания большого пальца.

Сила сокращения восстановленных мышц у этих больных стала равной параметрам М3-М4. В период динамического наблюдения спустя 1,5-1,8 лет у 4 пациентов вышеприведенный показатель восстановился на уровне М5. Стоит отметить, что практически в одинаковые сроки нами были отмечены восстановления функций мышц разгибателей кисти и пальцев при невролизе как на уровне предплечья, так и нижней трети плеча.

При невролизе лучевого нерва на уровне средней трети плеча (n=3) все виды движения также восстановились. Однако сроки реабилитации продлились от 8 месяцев до 1,5 года. При этом у большинства пациентов удовлетворительные результаты были получены на восьмые месяцы после операции. Параметры восстановления функции кисти изучались с помощью ЭНМГ (рисунок 4.2.).



A

TOENNES NeuroScreen® 1.59c Page - 1

Б

TOENNES NeuroScreen® 1.59c Page - 1

Рисунок 4.2. – ЭНМГ больного через 4 (А) и 8 (Б) месяцев после неврилиза лучевого нерва

Сила сокращения мышц варьировала в пределах М3-М4, в одном наблюдении после 2,2 года она равнялась М5. Степень дискриминационной чувствительности варьировала от $13,12 \pm 0,33$ до $14,44 \pm 0,23$ мм.

Таким образом, неврилиз лучевого нерва считается более благополучной операцией, при которой достигаются лучшие результаты восстановления сенсорной и моторной функции конечности, по сравнению с другими видами операции на нервных стволах. Сохранность структуры нерва после декомпрессии способствует более быстрой регенерации и достижению оптимальных функциональных результатов. Значение при этом имеет и уровень сдавления нервного ствола, т.е. чем выше располагается уровень сдавления, тем продолжительнее сроки регенерации и восстановления функции мышц.

Отдаленные результаты лечения после шва нервного ствола (n=18) изучались у 13 оперированных больных в сроки от 3 месяцев до 2 и более лет. При шве нервного ствола на уровне средней трети плеча, который был осуществлен в одном наблюдении, в течение более 1 года не отмечалось восстановление разгибания кисти и пальцев. Результат считался не

удовлетворительным, хотя в эти же сроки отмечалось восстановление сенсорной функции кисти.

В обоих наблюдениях за швом лучевого нерва на уровне нижней трети плеча отмечалось восстановление сенсорной и двигательной функции кисти. У одного больного отведение большого пальца было ограниченным, от предложенной коррекции больной воздержался, но результат коррекции в отдаленные сроки после операции оценили как хороший.

Результаты операции после наложения шва на нервном стволе на уровне верхней трети предплечья (n=15) изучались у 10 пациентов. Сроки восстановления двигательной функции конечности у этих больных были намного короче, чем при аналогичных манипуляциях на уровне нижней и средней трети плеча, которые в среднем составили около 6 месяцев. Первые сокращения мышц после данной операции нами были зафиксированы в сроки 2,5-3 месяца, а спустя 6 месяцев сила сокращения мышц была намного больше.

Среди 10 пациентов лишь в одном наблюдении отмечалось выпадение функции переключенной мышцы для разгибания пальцев. Повторная коррекция была осуществлена за счет сухожилия поверхностного сгибателя IV пальца с удовлетворительным результатом. Хорошие результаты восстановления сенсорной и моторной функции кисти имели место у 9 и последний случай до коррекции был оценен как удовлетворительный.

Таким образом, результаты восстановления функции кисти после ушивания нервного ствола на уровне верхней трети предплечья из-за близости входа нерва в мышцу были намного лучше, как по времени, так и по качеству восстановления функции кисти и пальцев после операции.

Как было указано в главе 3 в 10-и наблюдениях с одновременным повреждением срединного и локтевого нервов были выполнены различные варианты реконструктивных вмешательств. В отдаленном послеоперационном периоде изучались и результаты восстановления функции кисти после

реконструкции указанных нервных стволов. В 3 наблюдениях, где локтевой нерв был использован в качестве васкуляризированного трансплантата для реконструкции срединного нерва, когтистая деформация IV-V пальцев была устранена модифицированной нами операцией Zancolli. Результаты этой операции у всех пациентов были хорошими, деформация пальцев устранилась, приведение V пальца было удовлетворительным.

В одном наблюдении за швом локтевого нерва восстановление дискриминационной чувствительности достигало уровня 14-16 мм спустя 1,6 лет. Однако, из-за деиннервационной атрофии мышц кисти у больного сохранилась “когтистая деформация”, которая потребовала выполнения корригирующей операции.

Изучались и результаты реконструкции срединного нерва у всех 10 пациентов. У 3 больных, которым была выполнена васкуляризированная двухэтапная пластика срединного нерва за счет трансплантата локтевого нерва, восстановление сенсорной функции кисти продолжалось в течение более 1 года. Отмечалось хорошее восстановление протективной чувствительности, однако результаты дискриминационной чувствительности после 2 лет равнялись 12-14 мм. Двигательная функция кисти, равная M3 степени, после 1,2 лет восстановилась в виде удовлетворительного противопоставления большого пальца кисти.

После невролиза срединного нерва на уровне средней трети плеча (n=3) спустя 8-10 месяцев после операции степень восстановления дискриминационной чувствительности составила $12,12 \pm 0,32$ мм. Двигательное восстановление за период от 6 до 1 года равнялось уровню M4, отмечалось хорошее противопоставление большого пальца кисти.

Результаты операции с наложением эпинеуральных швов на срединный нерв (n=4) изучались в сроки до 2,5 лет. В одном наблюдении регенерация нервного ствола не была отмечена, от повторной операции больной отказался.

В 3-х остальных случаях степень восстановления дискриминационной чувствительности стала равной $15,12 \pm 0,23$ мм, $16,12 \pm 0,31$ и $17,22 \pm 0,34$ мм соответственно. Результаты реконструкции считались удовлетворительными. Двигательная активность равнялась степени МЗ.

Таким образом, наилучшие результаты восстановления функции срединного нерва имели место после невролиза, тогда как после шва нервного ствола в зависимости от уровня поражения результаты были несколько хуже. Результаты двигательной активности удовлетворяли больных.

4.2. Изучение результатов лечения при повреждении лучевого нерва во II клинической группе

Среди 18 пациентов второй клинической группы, которым была выполнена СМТ без вмешательства на самом поврежденном нервном стволе, в ближайшем послеоперационном периоде осложнения имели место у 4(22,2%) пациентов. Скопление жидкости (серома) отмечалось у 2(11,1%), нагноение послеоперационной раны также - у 2(11,1%) пациентов. Нагноение раны считалось серьёзным осложнением, в связи с тем, что в обоих наблюдениях оно располагалось по тыльной поверхности нижней трети предплечья, т.е. в области сухожильного шва. Активное дренирование ран с санацией гнойного очага привело к выздоровлению, однако в последующем в одном наблюдении развился лигатурный свищ, который способствовал выпадению функции разгибания кисти. В этом наблюдении для переключения ранее была использована *m. Pronator teres*.

Среднее пребывание пациентов после нагноения раны в стационар составило 13,2 дней.

В обоих наблюдениях серомы санация раны привела к успеху. При выписке больных выделений из ран не отмечалось. Гипсовые лонгеты у всех пациентов были сняты на 30 – 35 сутки после выполнения СМТ, после чего началась пассивная и активная реабилитация оперированных конечностей.

В течение первых трех месяцев после операции периодическая разработка оперированных конечностей была осуществлена в отделении реконструктивной микрохирургии пациентам являющимися жителями г. Душанбе и Районов республиканского подчинения.

Отдаленные функциональные результаты СМТ были изучены у 15(83,3%) пациентов в сроки от 3 месяцев до 15 лет. В 3(16,7%) наблюдениях больные после операции на контрольный осмотр не явились.

Активное разгибание кисти и II-V пальцев, разгибание и отведение большого пальца отмечалось в сроки от 3 до 12 месяцев. Наилучшие результаты были получены в 6 наблюдениях, где при неполном анатомическом пересечении нерва отмечалась невозможность разгибания кисти (n=5) и IV-V пальцев (n=1). Изолированный характер повреждения, сохранность разгибания пальцев и адекватный выбор переключающей операции способствовали достижению отличных функциональных результатов в отдаленные сроки. У всех 6-ти пациентов отмечалось адекватное восстановление функции разгибания кисти и пальцев.

Изучались результаты СМТ у 9 пациентов из 12-ти, которым была выполнена стандартная операция, направленная на восстановление функции разгибания кисти, отведение и разгибание большого пальца, разгибание II-V пальцев. Среди 9 обследованных пациентов хорошие результаты имели место в 7 и удовлетворительные в одном наблюдении. Среди этих больных одновременное восстановление функции всех звеньев кисти в сроки от 7 месяцев до 1,2 года отмечалось у 5 оперированных. В 2 случаях отведение и разгибание большого пальца не восстановилось, что потребовало повторную коррекцию. В одном наблюдении не отмечалось восстановление разгибания кисти, в другом – разгибания II-V пальцев.

Критериями оценки функциональных результатов в отдаленные сроки после операции явились полное восстановление функции кисти и пальцев,

ограничение некоторых отдельных движений в кисти, либо пальцев кисти. Так, положительными результатами нами считались те, где у больного одновременно отмечалось восстановление функции разгибания кисти, отведение и разгибание большого пальца, разгибание II-V пальцев.

При адекватном разгибании кисти и длинных пальцев, невозможности отведения и разгибания большого пальца результаты лечения считались „хорошими”. Возможное разгибание пальцев, отведения и разгибание большого пальца при невозможности функции разгибания кисти считались „удовлетворительными”. Также к последним относили случаи, где разгибание кисти, отведение и разгибание большого пальца были возможными, но невозможно было разгибание II-V пальцев.

Полная неэффективность выполненной СМТ считалась как „неудовлетворительный” функциональный результат лечения, который среди данной группы больных мы не отмечали.

Полученные функциональные результаты при СМТ приведены в таблице 4.2.

Таблица 4.2. – Отдаленные функциональные результаты сухожильно-мышечной транспозиции (n=15)

Результат СМТ	Количество больных	%
Хороший	13	86,7
Удовлетворительный	2	13,3
Неудовлетворительный	-	
Итого	15	100

В абсолютном большинстве случаев (86,7%) результаты выполненной СМТ считались хорошими и вполне удовлетворяли пациентов.

По одному наблюдению, где имело место выпадение функции разгибания кисти и II-V пальцев из-за нарушения координации движения независимо от сохранности функции мышц иннервируемым срединным и локтевым нервами,

отмечалась ограниченная возможность использования кисти. В связи с этим, результаты операции считались удовлетворительными. В обоих наблюдениях была выполнена повторная операция – укорочение ранее использованных сухожилий. Спустя 3 месяца после повторной коррекции отмечалось умеренное разгибание кисти и пальцев, в последующем через 6-7 месяцев отмечалось полное восстановление объёма разгибания кисти и пальцев.

При невозможности отведения и разгибания большого пальца (n=2) с целью восстановления движения было использовано сухожилие поверхностного сгибателя II пальца. Сухожилие после пересечения было проведено через межкостный промежуток и тем самым ушивалось в позиции длинного разгибателя большого пальца.

Оба пациента находились под наблюдением в течение более одного года. У одного пациента объём движений восстановился за 6 месяцев после переключающей операции. У другого пациента отмечалось умеренное отставание разгибания пальца, результат был оценен как удовлетворительный.

Отсутствие разгибания кисти и пальцев после переключающей операции мы связывали с нагноением раны, которое в одном случае привело к образованию свища. Инфекция области сухожильного шва отрицательно повлияла на функцию переключаемой мышцы, и, в итоге, отмечалось выпадение функции разгибания кисти и пальцев, что потребовало выполнения повторной корригирующей операции.

Невозможность разгибания большого пальца после использования *tendo m. Palmaris longus* нами была связана с исходной слабостью функции мышцы на почве длительного неактивного положения большого пальца и развития дегенеративных изменений её структуры.

Таким образом, адекватный выбор метода СМТ с профилактикой развития раневых инфекций в послеоперационном периоде способствует получению оптимальных функциональных результатов в большинстве случаев.

Выбор переключаемой мышцы должен осуществляться с учетом функциональной значимости, как самой донорской мышцы, так и воспринимающих мышц, которые отвечают за разгибания кисти и пальцев, отведения большого пальца.

4.3. Изучение результатов лечения при повреждении лучевого нерва в III клинической группе

Как было указано в главе 3, в третью клиническую группу вошли 14 пациентов, которым были произведены различные варианты операций. В ближайшем периоде после операции серома имела место у 3(21,4%) оперированных больных. В одном наблюдении аутонервной пластики лучевого нерва имелось нагноение, что составило 7,1% от общего числа оперированных пациентов этой группы. После санации гнойного очага отмечалось долгое заживление раны. Больной находился на стационарном лечении 21 день. Гипсовые лонгеты были сняты на 21 сутки после операции и пациенту рекомендовали реабилитационную терапию.

Отдаленные функциональные результаты изучались у 13-и пациентов из 14-и, что составило 92,8%. Один пациент после операции в связи с проживанием за пределами республики на контрольный осмотр не явился. Сроки изучения отдаленных результатов варьировали от 7 месяцев до 11 лет.

Критериями оценки функциональных результатов при реконструкции нервных стволов и осуществлении СМТ считались способность полного разгибания кисти и пальцев, разгибания и отведения большого пальца.

В случаях восстановления нервных стволов без первично выполненной СМТ критериями оценки результатов явились адекватная регенерация восстановленного нерва с восстановлением функции разгибания кисти и пальцев. Помимо того восстановление чувствительности также явилось критерием оценки результатов, хотя зоны иннервации лучевого нерва особую функциональную значимость для кисти не имеют.

В 5-и наблюдениях одномоментных операций восстановление основных функций разгибания кисти отмечалось в 100% случаев. Лишь в одном наблюдении отмечалось ограничение отведения большого пальца на фоне полного разгибания пальца. Результаты операции у 4 пациентов считались хорошими. У одного больного из-за ограничения отведения большого пальца результат расценивался как удовлетворительный. Больной был удовлетворен результатом операции и в повторной коррекции не нуждался.

В 9-ти наблюдениях за швом нервного ствола (n=4) и аутонервной пластикой (n=5) результаты были таковыми: восстановление чувствительности после наложения шва на нервный ствол началось с 4 месяца после операции и продолжалось до 1,3 лет. При этом, восстановление чувствительности в зоне иннервации лучевого нерва до степени S2-S3 отмечалось всего лишь у 4 пациентов. В этих наблюдениях восстановление разгибания кисти и пальцев не отмечалось. Результаты двигательной функции кисти у этих пациентов были отнесены к неудовлетворительным. У этих больных имелись показания к выполнению СМТ.

Результаты аутонервной пластики (n=5) нервных стволов также считались неутешительными. Так, после аутонервной пластики лучевого нерва в течение 2 лет после операции лишь у 2 пациентов восстановилась чувствительность в зоне иннервации кожной веточки лучевого нерва. При этом, у этих 2 пациентов и остальных 3 больных восстановление двигательной активности кисти не отмечалось. Всем 9 пациентам была рекомендована СМТ.

Всем этим пациентам была выполнена ЭНМГ в динамике. Результаты ЭНМГ были таковыми: СПИ афф. колебался от 37,3 м/с до 51,1 м/с.

При исследовании двигательной функции выявилось заметное укорочение латентного периода в сочетании с удлинением М-ответа мышц разгибателей кисти и пальцев. В сроки более 2 лет дискриминационная чувствительность после наложения шва нервного ствола стала равной 18-20 мм.

Аналогичный показатель у 2 пациентов после аутонервной пластики (срок > 2 лет) был равен 22-24 мм, а защитная чувствительность достигала степени S3.

В остальных наблюдениях результаты восстановления сенсорно-трофической и двигательной функции конечности считались неудовлетворительными и были они связаны со сроками прошедшими от момента получения травмы, неадекватного выбора операции.

Несмотря на восстановление чувствительности у 4 оперированных больных, всем 9 пациентам были поставлены показания к выполнению СМТ с целью восстановления двигательной функции кисти и пальцев. Стандартные варианты СМТ им были осуществлены в разные сроки после неэффективных восстановительных операций на лучевом нерве.

В ближайшем послеоперационном периоде осложнения не было отмечено. Отдаленные результаты изучались у всех 9 пациентов в сроки от 4 месяцев до 1,5 лет. Функциональные результаты были таковыми: в 7 наблюдениях отмечалось восстановление разгибания кисти, отведения и разгибания большого пальца и степень разгибания II-V пальцев. В 2 наблюдениях выпадение функции разгибания большого пальца отмечалось у одного пациента, а в другом случае больной не смог разгибать кисть. В обоих наблюдениях была выполнена повторная операция. С целью разгибания большого пальца было использовано сухожилие поверхностного сгибателя II пальца, разгибание кисти во втором случае достигалось путём коррекции использованным ранее сухожилием локтевого сгибателя кисти. Отдаленные результаты в обоих наблюдениях считались хорошими.

Таким образом, в зависимости от сроков обращения пациентов с повреждением лучевого нерва в ряде случаев прямая реконструкция нервного ствола не даёт желаемые функциональные результаты. Независимо от выбранного оптимального способа СМТ, порою выпадения отдельных функций

кисти, требует выполнения повторного переключения сухожилия, либо коррекции использованного ранее сухожилия.

ГЛАВА 5. ОБЗОР РЕЗУЛЬТАТОВ ИССЛЕДОВАНИЯ

По сей день многие аспекты диагностики и хирургического лечения последствия травм сосудисто-нервных пучков, сухожильно-мышечного аппарата верхней конечности остаются нерешенными. При этом методы диагностики и хирургической коррекции при последствиях травм совершенствуются, непрерывно внедряются все новые и новые методы коррекции. Однако, несмотря на совершенствование диагностики и внедрения современных методов реконструкции отдаленные результаты лечения остаются малоутешительными, из-за чего большинство пациентов меняют свою профессиональную деятельность.

Анализ отечественной и зарубежной литературы последних двух десятилетий показывает, что сочетанное повреждение сосудисто-нервных пучков, сухожильно-мышечного аппарата верхней конечности варьирует от 20 до 43%. При этом приблизительно в 60% случаев результаты операции не удовлетворяют пациентов. Наряду с этим, нерешенными остаются вопросы выбора метода реконструкции в зависимости от срока поступления пострадавших, уровня повреждения нервных стволов и характера повреждения сосудисто-нервных пучков. Остаются спорными сроки выполнения различных корригирующих операций при застарелых повреждениях нервного ствола [2;5].

Во многих сообщениях, касающихся коррекции последствия повреждения сосудисто-нервных пучков, указывается, что увеличение числа инвалидов вплотную связано с допущением различного рода ошибок на этапах оказания первичной врачебной помощи пострадавшим. Допущенные диагностические, тактические и организационные ошибки наряду с усугублением тяжести травмы вводят в заблуждение специалиста, оказывающего квалифицированную медицинскую помощь. Запоздалая реконструкция нервного ствола чревата развитием вторичных деформаций и контрактур конечности. При этом, в более чем у 20% больных результаты

различных реконструктивных операций считаются неудовлетворительными [68;102].

По данным большинства авторов, частота инвалидности достигает 46%. Более 30% оперированных больных вынуждены менять свою профессиональную деятельность, реабилитация пострадавших продолжается годами, порою без функционального результата[74,108].

Обследованию и оперативному вмешательству подвергались 72 пациента с последствиями повреждения лучевого нерва. Больные оперировались в отделении реконструктивной и пластической микрохирургии ГУ РНЦССХ Министерства здравоохранения и социальной защиты населения РТ за период с 2000 по 2020 года. Повреждения нервного ствола преобладали у мужчин (n=58), что было связано с привлеченностью населения мужского пола к физическому труду. Возраст пациентов колебался в пределах от 6 до 53 лет и в среднем составил 31,3 год, повреждение нервного ствола имело место у 34,7% детей в возрасте до 14 лет.

При изучении факторов повреждения нервного ствола нами было установлено, что наиболее часто (43%) повреждение лучевого нерва имело место при надмыщелковых переломах плеча. Электрические станки (18,12%) и дорожно-транспортные происшествия (18,1%) также преобладали как травмирующий агент.

Сочетанный характер повреждения лучевого нерва с другими анатомическими структурами и переломом костей имел место при дорожно-транспортных происшествиях. Подобный механизм травмы также приводится в сообщениях ряда авторов [50,77].

Для выбора объёма тех или иных видов операции и исхода выполненной реконструкции большое значение имеют сроки обращения пострадавших. Анализ обращаемости показал, что 54,2% наших пациентов обращались в специализированное учреждение в сроки свыше 6 месяцев после получения

травмы. Причиной запоздалого обращения пациентов было связано с тем, что больным первую врачебную помощь оказывали по месту обращения, в ходе которой были допущены ряд диагностических и тактических ошибок. При этом, неадекватно проведенная хирургическая обработка ран, недоучет клинической симптоматики повреждения лучевого нерва, детский возраст явились факторами, способствующими допущению диагностических ошибок.

Наряду с вышеприведенными факторами, стоит отметить, что по сей день некоторые пациенты с травмой верхней конечности обращаются к народным знахарям, действия которых всегда негативно влияют на результаты проведенных реконструкций.

Изучение клинико-анамнестических данных, оценка исходной степени тяжести поражения и изучения, представленных документаций выявило, что часто ряд факторов способствовали допущению ошибок разного характера. Так, неадекватно оказанная первичная хирургическая обработка ран, сочетанный характер травмы, осложненный перелом плеча явились наиболее частыми способствующими факторами.

Анализ литературы также показывает, что все перечисленные факторы при первичной травме играют важную роль в допущениях ошибок диагностического и тактического характера [75;104].

Приведенные факторы допущения ошибок разного характера согласуется с данными ряда авторов, которые также подтверждают влияние поздней диагностики на исходы проведенной реконструкции [95].

Необратимая деиннервационная атрофия мышц разгибателей кисти и пальцев при повреждении лучевого нерва вплотную была связана с поздним обращением пациентов. При подобных ситуациях возникают определенные затруднения в выборе метода операции в плане выполнения первичного шва, либо осуществления сухожильно-мышечной транспозиции [108].

Развитие необратимых изменений мышц разгибателей кисти и пальцев требует большого объёма операции. При этом, сроки выполнения вариантов СМТ по сей день остаются не определенными и авторы по разному определяют сроки её выполнения после получения травмы нервного ствола [116].

Проявление повреждения лучевого нерва, степень фиброза деиннервированных мышц предплечья нами была изучена использованием ЭНМГ. При сопутствующем повреждении плечевой артерии была выполнена УЗДГ, термометрия и реовазография. В связи с тем, что в абсолютное большинство случаев причины повреждения нервного ствола явились чрес- и надмышцелковые переломы плеча, всем больным была выполнена рентгенография верхней конечности.

Изучение отечественной и зарубежной литературы показывает широкое использованные названных методов диагностики при костно-сосудистых травмах и повреждениях нервных стволов верхней конечности. Методика ультрасонографии является более информативной при диагностике повреждения нервных стволов, но относительно её применения имеются редкие сообщения. Методика является более информативной при дефекте нервных стволов и концевых невром [113].

В зависимости от сроков обращения пострадавших, выбора метода операции и вида операции больные были распределены на 3 клинические группы. Первую клиническую группу составили 40 пациентов, сроки обращения которых, считались приемлемыми для выполнения первичного шва, либо других вариантов операции на самом нервном стволе.

Оптимальным видов операции в этой группе явились невролиз и шов нервного ствола. Аутонервная пластика была осуществлена при диастазе нервных стволов свыше 3 см, что соответствует принятым требованиям [89;120;77].

Выполнение СМТ без вариантов реконструкции нервного ствола во второй клинической группе (n=18) было сугубо связано с необратимыми изменениями мышц разгибателей кисти и пальцев. Операция считается стандартной и её осуществление при необратимых изменениях мышц предплечья из-за запоздалого обращения пострадавших рекомендуется многими авторами [52;16].

Ряд авторов при выборе способа транспозиции мышц по разному обосновывают свою тактику. При этом, одни авторы, утверждают, что использование одного из сухожилий сгибателей кисти может привести к развитию косорукости [78], другие, имея противоположное мнение, утверждают, что для разгибания кисти использование более мощной мышцы является оптимальным вариантом операции [23;10].

Применение стандартной методики, при которой используются сухожилие длинной ладонной мышцы, круглый пронатор и один из сухожилий сгибателей кисти (лучевой, либо локтевой) приветствуется многими авторами. Методика считается одной из апробированной и оптимальной операцией для достижения адекватного функционального результата в отдаленные сроки после операции [12;56].

Нами в большинстве случаев, была использована стандартная методика. Однако, в случаях невозможности использования одной из трех сухожилий переключение осуществляли использованием поверхностного сгибателя II пальца, который проводили через межкостный промежуток и использовали для восстановления функции разгибания пальцев кисти. Данной методики также придерживаются некоторые авторы [20;31].

Особые сложности возникали у 10 пациентов, у которых травме лучевого нерва сопутствовали повреждения плечевой артерии, срединного и локтевого нерва и мышц плеча. Особо информативным для диагностики повреждения

нервных стволов и плечевой артерии в таких ситуациях явились ЭНМГ и УЗДАС [32;121].

Одной из информативных методов диагностики сочетанного повреждения нервных стволов является ЭНМГ, которая была использована всем 10 пациентам. При ЭНМГ нервных стволов с пораженной стороны проводимость по афферентным и эфферентным волокнам, параметры ДЕ, максимальная амплитуда и М ответ мышц иннервируемым поврежденным нервным стволом информация была минимальной.

Среди 10 поврежденных плечевых артерий в 3 наблюдениях протяженная облитерация концов сосудов явилась противопоказанием к проведению реконструкции. Однако, в 7 наблюдениях при дефекте между пересеченными концами равными от 4 до 7,5 см удалось выполнить аутовенозную пластику плечевой артерии.

Использование аутовенозных вставок при протяженных облитерациях магистральных сосудов считается оптимальным вариантом восстановления кровообращения пораженной конечности. Однако наш опыт лечения показал, что при протяженности облитерации и длине аутовенозного трансплантата более 8-10 см возрастает риск тромбоза аутовенозного трансплантата. Многие авторы также рекомендуют использование аутовенозных трансплантатов при дефекте между пересеченными концами магистральных артерий превышающими 3 см [117;87;70].

Результаты операции в ближайшие послеоперационные периоды были изучены у всех пациентов. В ранний послеоперационный период осложнения имели место у 6(8,3%) пациентов. Грозным осложнением после реконструкции магистрального сосуда считается тромбоз анастомоза. Среди 7 восстановленных плечевых артерий тромбоз имел место в одном наблюдении, что составило 14,2%. Частота тромбоза сосудов после восстановления по данным авторов варьирует от 2 до 5% [53;96].

Наряду с клиническими проявлениями острого нарушения кровообращения конечности после реконструкции сосудов широко используется УЗДАС, которая является неинвазивным и более информативным методом диагностики [118;29;97]. Нами также в послеоперационном периоде всем пациентам, которым была выполнена реконструкция сосуда, была использована УЗДАС. По её данным был диагностирован тромбоз сосуда, предпринятая неотложная реконструкция способствовала достижению положительного результата.

Отдаленные функциональные результаты лечения были изучены у 63 пациентов, что составило 87,5%.

По бальной системе критерии функциональных результатов распределялись следующим образом: хорошие, удовлетворительные и неудовлетворительные. Адекватная регенерация восстановленного нервного ствола, восстановление всех функций разгибания конечности после реконструкции нервного ствола, а также восстановления разгибания кисти, пальцев и отведения большого пальца были отнесены к хорошим результатам.

При восстановлении некоторых видов движения и отсутствия разгибания большого пальца результат считался хорошим. Невозможность разгибания кисти на фоне восстановления других видов движения оценивалась как удовлетворительным результатом реконструкции, отсутствие движения в кисти как не удовлетворительным.

Результаты различных вариантов реконструкции нервного ствола зависели от срока поступления пациентов, уровня поражения нервного ствола, протяженности дефекта между пересеченными концами нерва и вида проведенной операции [62;85]. Вместе с тем, некоторые авторы считают, что допущенные ошибки догоспитального характера, способствуя позднему обращению больных в специализированное учреждение, негативно влияют на результаты лечения [106;80;63.]

Наилучшие результаты восстановления сенсорной и двигательной функции кисти были получены после неврролиза лучевого нерва. При исследовании функции мышц иннервируемым лучевым нервом было установлено, что сила сокращения мышц восстановилась в пределах М3-М4. Степень дискриминационной чувствительности варьировала от $13,12 \pm 0,33$ до $14,44 \pm 0,23$ мм.

Хорошие результаты были получены также после наложения шва на нервный ствол. Однако, вариабельность восстановления результатов зависела от уровня поражения нерва. Результаты приближались к норме при ушивании нервного ствола в короткие сроки после восстановления нерва на уровне верхней трети предплечья, тогда как реабилитация была более длительная при его локализации в области средней и нижней третей плеча.

Изучались также отдаленные результаты различных вариантов реконструкции сочетанных повреждений нервных стволов у 10 оперированных пациентов. В 3 наблюдениях, где локтевой нерв был использован в качестве васкуляризованного трансплантата для восстановления срединного нерва “когтистая деформация” IV-V пальцев была устранена корригирующей операцией Zancolli. При этом, во все трех наблюдениях была устранена “когтистая деформация” и результат операции считался хорошим. После васкуляризованной пластики срединного нерва (n=3) на фоне хорошего восстановления протективной чувствительности результаты восстановления дискриминационной были длительными и равнялись 12-14 мм. Этот показатель после неврролиза срединного нерва в течение 10 месяцев после операции равнялся $12,12 \pm 0,32$ мм.

При шве срединного нерва (n=4) отрицательный результат был получен в одном наблюдении, однако в 3 остальных случаях результаты оценивались как удовлетворительные. У этих пациентов степень восстановления

дискриминационной чувствительности равнялась $15,12\pm 0,23$, $16,12\pm 0,31$ и $17,22\pm 0,34$ мм соответственно.

Таким образом, приоритетным направлением нашей работы явилось решение ряда спорных вопросов по диагностике и выбору метода реконструкции в зависимости от исходного поражения конечности. Изучение допущенных ошибок догоспитального этапа явилось важной задачей в плане профилактики и уменьшения их частоты.

Учет факторов, непосредственно влияющих на исходы разных операций (сроки обращения пациентов, уровень поражения нервного ствола, исходная тяжесть поражения структур конечности на почве сочетанной травмы нескольких важных анатомических структур) имело немаловажное значение, как в выборе метода реконструкции, так и в получении отдаленных функциональных результатов. Вместе с тем, определение выбора метода операции на фоне имеющихся нарушений, правильный подход к каждой предпринятой методике намного облегчили нашу задачу.

Использование прецизионной техники, дающей возможность выполнения различных вариантов сложных операций на поврежденном нервном стволе, явилось одним из перспективных направлений при реконструкции верхней конечности.

Тяжесть повреждения на фоне адекватно выполненной реконструкции порою не даёт желаемого результата. В ряде случаев возникает необходимость выполнения различных вариантов корригирующих операций на конечном звене кисти.

Широкое использование вариантов сухожильно-мышечной транспозиции и невротизации считаются вспомогательными операциями, выполнения которых способствуют получению хороших функциональных результатов.

Медицинская и социальная значимость данной проблемы побудила нас к поиску оптимальных вариантов реконструкции, основной целью, которой было

снижение частоты инвалидизации пациентов и тем самым улучшение их качества жизни.

ВЫВОДЫ

1. Анализ допущенных ошибок при оказании помощи больным с повреждением лучевого нерва показал, что наиболее часто встречаются диагностические, тактические и технические ошибки, которые наряду с поздним обращением пациентов в специализированное учреждение, приводили к расширению объёма операции и намного удлиняли сроки реабилитации больных [1-А, 4-А].

2. Самым информативным дополнительным методом исследования лучевого нерва является электронейромиография, которая дает объективную количественную оценку степени повреждения лучевого нерва. Для диагностики сопутствующих повреждений сосудов неинвазивными и достаточно информативными являются ультразвуковая доплерография и ультразвуковое дуплексное ангиосканирование [2-А, 6-А, 8-А].

3. В зависимости от уровня и давности поражения, сочетания повреждения нескольких анатомических структур разработана хирургическая тактика лечения последствий повреждения лучевого нерва, конкретизированы показания к различным способам оперативных вмешательств [2А, 3А, 9А].

4. Определены показания к усовершенствованным способам ортопедической коррекции функций кисти у больных с сопутствующими повреждениями соседних анатомических структур, когда невозможно выполнить сухожильно-мышечную транспозицию по стандартному способу [4А, 5А, 7А].

5. Разработанные технические усовершенствования и предложенная хирургическая тактика лечения больных с последствиями повреждения лучевого нерва позволили в 34,9% случаях получить хорошие и в 55,6% – удовлетворительные функциональные результаты [1-А, 2-А, 3-А, 4-А].

РЕКОМЕНДАЦИИ ПО ПРАКТИЧЕСКОМУ ИСПОЛЬЗОВАНИЮ РЕЗУЛЬТАТОВ

1. После своевременной диагностики повреждений структур верхней конечности на этапах оказания первичной врачебной помощи необходимо направление пострадавших в специализированное лечебное учреждение для оказания специализированной хирургической помощи и получения оптимальных функциональных результатов.

2. Показания к осуществлению различных вариантов реконструктивных вмешательств на нервном стволе и сухожильно-мышечной транспозиции зависят от уровня и давности поражения лучевого нерва.

3. В приемлемые сроки после травмы, когда повреждение лучевого нерва считается незастарелым, методом выбора является реконструкция нервного ствола путём наложения эпиневральных швов или аутоневрной пластики.

4. При непоправимых повреждениях лучевого нерва восстановлению двигательной активности кисти способствует осуществление сухожильно-мышечной транспозиции.

5. Оптимальный выбор метода операции в зависимости от тяжести повреждения способствует снижению инвалидизации пациентов и тем самым улучшает их качество жизни.

СПИСОК ЛИТЕРАТУРЫ

Список использованных источников.

1. Абрамов, В.В. Анализ структуры повреждений у пациентов с застарелыми травмами дистальных отделов верхних конечностей [Текст]/ В.В. Абрамов, Е.И. Канюка, О.Б. Неханевич // Вісник біології і медицини. – 2014. – Вип.3, Том 2(111). – С.101-103.
2. Аксенова, А. Ю, Вариантная анатомия лучевого и локтевого нерва [Текст]/ А. Ю.Аксенова, Д. В. Судаков, Е. В. Белов. //Молодежь, наука, медицина. – 2018. – С. 256-258.
3. Аристов, А.А. Опыт лечения больных с травматическими дефектами кисти в краснодарском крае [Текст] / А.М. Аристов, А.А. Афаунов, С.Н. Куринный, А.В. Шевченков // Инновационная медицина Кубани. – 2016. – № 3. – С.12-18.
4. Аристов, А.М. Сухожильно-мышечные транспозиции в хирургии повреждений верхней конечности [Текст] / А. М. Аристов, А.В. Шевченков // Весенние дни ортопедии. – 2019. – С. 10-12.
5. Арсаханова, Г. А. Основные аспекты диагностики повреждений периферических нервов [Текст] / Г.А. Арсаханова, А.Г. Давыдова, Ю.В. Городкова // Вестник Чеченского государственного университета. – 2016. – №. 1. – С. 55-57.
6. Асилова, С.У. Лечение деформаций кисти и пальцев при повреждениях лучевого нерва [Текст] / С.У. Асилова, Г.К. Нуримов, Н.З. Назарова // Гений Ортопедии. – 2009. – № 2. – С.55-57.
7. Баранов, Н. А. Улучшение результатов лечения пациентов с травмами нервов и сухожилий путем объективизации выбора способа их восстановления с учетом индивидуальных биомеханических свойств [Текст] / Н. А. Баранов, В. В. Масляков // Вопросы реконструктивной и пластической хирургии. – 2015. – Т. 18, №. 3. – С. 18-24.

8. Баранов, Н.А. О некоторых методах определения длины трансплантата периферических нервов, кровеносных сосудов и сухожилий [Текст] / Н. А. Баранов, С. Н. Кабанов, В. В. Масляков. // Российский журнал биомеханики. – 2015. – №. 2. – С.205-220.

9. Бехтерев, А. В. Тактика при повреждении периферических нервов верхней конечности [Текст] / А. В. Бехтерев, С. А. Ткаченко, В. Д. Машталов // Главный врач Юга России. – 2017. – №. 4 (57). – С. 28 – 32.

10. Богов, А.А. Ошибки и осложнения при лечении больных с повреждением лучевого нерва в сочетании с переломом плечевой кости [Текст] / А.А.Богов, В.В. Васильев, И.Г. Ханнанова // Казанский медицинский журнал. - 2009.- Т. 90. №. 1.-С.12-15.

11. Боголюбский, Ю.А. Ятрогенные повреждение лучевого нерва при остеосинтезе плечевой кости. Профилактика, диагностика и лечение [Текст]/ Ю.А. Боголюбский, А.М. Файн, И.И. Мажорова, А.Ю. Ваза // Журнал имени Н.В. Склифосовского Неотложная медицинская помощь. – 2020. – Т.9., №.1.С. – 51-60.

12. Васюк, В. Л. Результаты лечения переломов плечевой кости в зависимости от учета топографо-анатомических особенностей лучевого нерва [Текст] / В. Л. Васюк, А.А. Брагарь, П.Е. Ковалчук // Травма. – 2012. – Т. 13. – №. 3. – С.25-28.

13. Вишневский, В. А. Причины, диагностические ошибки при повреждениях периферических нервов конечностей [Текст] / В. А. Вишневский, А.А. Кузнецов, Л.В. Новиков // Запорожский медицинский журнал. – 2014. – №. 4. – С. 50-55.

14. Восстановительная хирургия посттравматических дефектов нервных стволов верхней конечности огнестрельной этиологии [Текст] / Г. М. Ходжамуратов [и др.] // Известия Академии наук Республики Таджикистан. Отделение биологических и медицинских наук. – 2011. – №. 3. – С. 75-82.

15. Восстановление функции двуглавой мышцы плеча методом невротизации в сочетании с аутотрансплантацией клеток стромальной васкулярной фракции жировой ткани [Текст] / И.Г. Ханнанова, [и др.] // Инновационные технологии в медицине. – 2015. – Т.1. №.4. – С.197-199.

16. Галиакбарова, В. А. Возможности репаративной регенерации нервных волокон, подвергшихся стимуляцией стромальными клетками жировой ткани [Текст] / В. А. Галиакбарова, Е. Э. Гусарова, А. Р. Кувакова // Современные концепции развития науки. – 2017. – №3. – С. 150-156.

17. Губочкин, Н.Г. Реконструктивно-восстановительное лечение раненых и пострадавших с сочетанными повреждениями сухожилий и нервов верхней конечности [Текст] / Н.Г. Губочкин, А.М. Волкова, Н.В. Корнилов // Вестник Балтийского федерального университета им. И. Канта. – 2011.– №.7. – С.45-50;

18. Дейкало, В.П. Сухожильно-мышечные транспозиции в реабилитации пациентов с нарушениями функции кисти и пальцев [Текст] / В. П. Дейкало, К.Б. Болобошко, А.Н. Толстик // Вестник Витебского государственного медицинского университета. – 2017. – Т. 16. – №. 3.-С.46-53.

19. Дивович, Г. В. Транспозиции мышц при поражениях плечевого сплетения [Текст] / Г. В. Дивович, А. В. Макарич, В. М. Титенков // Проблемы здоровья и экологии. – 2014. – С.7-12.

20. Дудников, А. В. Клинические аспекты уникальной миелоархитектоники лучевого нерва: Дис. – Сумский государственный университет, 2016.

21. Журавлев С. А. Варианты невротизаций при повреждениях плечевого сплетения и нервов верхней конечности [Текст] / С. А. Журавлев, И. О. Голубев // Вестник травматологии и ортопедии им. НН Приорова. – 2015. – №. 4. – С. 77-82.

22. Зорин, В. И. Нейрососудистые повреждения при травме верхних конечностей у детей [Текст] / В. И. Зорин, Н. Г. Жила // Дальневосточный медицинский журнал. – 2013. – №. 1. – С.61-64.

23. Зоркова, А.В, Применение невролиза, эндоневральной стимуляции и противоспаечной мембраны в хирургическом лечении внутривольных травм лучевого нерва [Текст] / Зоркова А.В, В.Н. Григорьева // Российский нейрохирургический журнал им. профессора А.Л. Поленова. – 2019. – Т. 11. – №. 2. – С. 42-47.

24. Клиническая значимость разделения дистальных полных повреждений нервов верхней конечности на топографические зоны [Текст] / Г. М. Ходжамурадов. [и др.] // Вестник Авиценны. – 2020. – Т. 22. – №. 2. – С. 262-268.

25. Козлов, М. А. Сравнение методов внутреннего остеосинтеза у пострадавших с переломом плечевой кости и сопутствующим повреждением лучевого нерва [Текст] / М. А. Козлов, Н. Г. Кулик, В. И. Котов // Хирургия повреждений, критические состояния. Спаси и сохрани. – 2017. – С. 354-355.

26. Корниенко, Д. А. Лечение повреждений лучевого нерва при переломах плечевой кости [Текст] / Д.А. Корниенко, А.К. Зельцер // Международный студенческий научный вестник. – 2019. – № 5-2. – С. 33.

27. Курбонов, У.А. Оценка результатов электронейромиографического обследования, после восстановления нервных стволов верхних конечностей у детей [Текст] / Файзуллаева М.Ф, Одинаева М.С // Материалы Международной научно – практической конференции (68–ой годичной), посвященной «Годам развития села, туризма и народных ремёсел (2019–2021)», – 2020. – ТОМ 2. – С.142–143.

28. Лузан, Б.М. Хирургическое лечение невосстановленных и застарелых повреждений лучевого нерва [Текст] / Б.М Лузан, Л.М. Сулий, М.М. Татарчук // Международный неврологический журнал. – 2013. – Т.60., №. 6. – С.44-48.

29. Малецкий, Э.Ю. Измерение периферических нервов: сопоставление ультразвуковых, магнитно-резонансных и интраоперационных данных [Текст] / Э.Ю. Малецкий, М.М. Короткевич, А.В. Бутова, Н.Ю. Александров // Медицинская визуализация.- 2015.-№.2.-С.78–86.

30. Малоинвазивные методы лечения повреждений периферических нервов [Текст] / А. Т. Худяев [и др.] // Гений ортопедии. – 2012. – №. 1. – С.85-88.

31. Меркулов, В.Н. Сухожильно-мышечная транспозиция при застарелых повреждениях малоберцового нерва у детей [Текст] / В.Н Меркулов , Ш.Д Имяров, А.И. Дорохин // Детская хирургия. – 2014. – № 3. – С.20-22.

31.Мещерягина, И.А. Применение комбинированной электростимуляции при изолированных и сочетанных повреждениях периферических нервов верхних и нижних конечностей [Текст] / И. А. Мещерягина, А. А. Скрипников // Российский медицинский журнал. – 2015. – Т. 21, №. 3. – С. 14-19.

32. Мещерягина, И.А. Способ нейрорафии, исключая скручивание и дезориентацию пучков в зоне анастомоза у больных с застарелой травмой [Текст] / И.А Мещерягина, В.И. Шевцов, М.М. Щудло // Российский медицинский журнал. – 2014. – №.4. – С.53-56.

33. Мышечно-сухожильная пластика при повреждении лучевого нерва [Текст] / Р.Ф.Масгутов, [и др.] // Практическая медицина. – 2012. – Т. 2.№.8. – С.108-110.

34. Некоторые аспекты диагностики и хирургического лечения повреждений нервных стволов верхней конечности [Текст] / Маликов М. Х. [и др.] // Вестник Авиценны. – 2020. – Т. 22. – №. 4. – С.613-620.

35. Новиков, М.Л. Травматические повреждения плечевого сплетения: современные способы хирургической коррекции. Часть II. Тактика лечения повреждений плечевого сплетения [Текст] / М.Л. Новиков, Т.Э. Торно // Нервно-мышечные болезни. – 2013. – №.1. – С.18-25.

36. Новые возможности оценки сократительной способности денервированных мышц с помощью механомиографии [Текст] / М. К. Бек, В. Г.Голубев, В. В. Юлов // Хирургия. Журнал им. НИ Пирогова. – 2013. – №. 3. – С. 27-31.

37. Одинаев, М. Ф. Модифицированная аутонервная пластика дистальных дефектов нервных стволов верхней конечности [Текст] / М. Ф. Одинаев, Г.М. Ходжамуродов, Г. Наргис, М.Э. Аминулло, М.Ф. Раджабов // Российский нейрохирургический журнал им. профессора АЛ Поленова. – 2020. – Т. 12. – №. 4. – С. 52-58.

38. Оптимальный способ лечения больных травмой лучевого нерва [Текст] / М. К. Бек [и др.] // Хирургия. Журнал им. Н.И Пирогова. – 2011. – №. 12. – С. 23-28.

39. Организация помощи больным с травмами кисти [Текст] / А. В.Бехтерев [и др.] // Главный врач Юга России. – 2019. – №. 5 (69).

40. Повреждение срединного и локтевого нерва при чрезмыщелковом переломе плеча [Текст] / М.Х. Маликов [и др.] // Вестник Авыцены.-2014.- №.1,- С.79-83.

41. Повреждения лучевого нерва при армрестлинг-переломах [Текст] / В. Г. Климовицкий, [и др.] // Спортивная медицина. – 2013. – Т. 2013. – № 1. – С. 100-101.

42. Повреждения лучевого нерва, сочетанные с переломом плечевой кости [Текст] / Лузан Б. М. [и др.] // Травма. – 2013. – Т. 14. – №. 5. – С.36-43.

43. Пятин, В. Ф. Современные медицинские технологии восстановления повреждений периферических нервных волокон: клинико-физиологические

преимущества метода искусственных нервных туннелей [Текст] / В.Ф. Пятин, А.В. Колсанов, И.В. Широлапов // Успехи геронтологии. – 2016. – Т. 29. – №. 5. – С. 742.

44. Рассел, С.М. Диагностика повреждения периферических нервов [Текст] / С.М. Рассел, Л.О. Бадалян // Бином, 2009. – 256 с.

45. Роль сухожильно-мышечной пластики в улучшении результатов хирургического лечения пациентов с повреждениями периферических нервов конечностей [Текст] / Е.К. Дюсембеков [и др.] // Нейрохирургия и неврология Казахстана. – 2015. – Т. 39. – №.2. – С.15-21.

46. Салтыкова, В. Г. Диагностика состояния лучевого нерва при переломах плечевой кости [Текст] / В. Г. Салтыкова, И.О. Голубев, М.В. Меркулов, А.В. Шток // Ультразвуковая и функциональная диагностика. – 2012. – №. 3. – С. 76-88.

48. Сатторов, Х. И. Применение электростимуляции с целью идентификации моторных порций при проксимальных повреждениях нервов верхних конечностей [Текст] / Х. И. Сатторов, Г.М. Ходжамуродов, А.Х. Шаймонов, М.А. Хасанов // Вестник Смоленской государственной медицинской академии. – 2020. – Т. 19. – №. 3.

49. Случай успешного транспозиции лучевого лоскута для закрытия глубокого травматического дефекта кисти в сочетании с аутофасциотендопластикой [Текст] / А.А.Юлдашев, [и др.] // Вестник экстренной медицины. – 2016. – №.4. – С.65-68.

50. Современные аспекты хирургии повреждений лучевого нерва [Текст] / Л.И. Чуриков, [и др.] // Вестник Российской Военно-медицинской академии. – 2016. – №.4.(56). – С.14-18.

51. Современные подходы к регенерации периферических нервов после травмы: перспективы генной и клеточной терапии [Текст] / М. Н. Карагяур [и др.] // Гены и клетки. – 2017. – Т. 12, №. 1. – С. 6-14.

52. Сокуренок, Л.М. Есть ли альтернатива аутонейропластике? [Текст] / Л.М. Сокуренок, А.О. Тутуров // Клиническая хирургия. – 2017. – №. 4. – С. 74-76.

53. Сравнение результатов лечения пациентов с повреждением лучевого нерва при раннем и отсроченном начале терапии [Текст] / Ю. А. Боголюбский, [и др.] // Вестник хирургической гастроэнтерологии. – 2018. – № 1. – С. 42-43.

54. Сухожильно-мышечные транспозиции в реабилитации пациентов с нарушениями функции кисти и пальцев [Текст] / В.П. Декайло, [и др.] // Вестник ВГМУ. – 2017. – Том 16, №3. – С. 46-53.

55. Татарчук, М. М. Повторные операции при травме периферических нервов верхней конечности / М. М. Татарчук // UkrainianNeurosurgicalJournal. – 2013. – №. 1. – С.55-58;

56. Трофимова, А. А. и др. Особенности функционирования мышц при травме нервов конечностей [Текст] / А. А. Трофимова, Б.Н. Лузан // Медицина Кыргызстана. – 2012. – №. 3. – С. 71-72.

57. Трофимова, С. И. Восстановление активного сгибания предплечья у детей с артрогрипозом: Результаты транспозиции длинной головки трехглавой мышцы плеча [Текст] / С. И. Трофимова, О. Е Агранович // Ортопедия, травматология и восстановительная хирургия детского возраста. – 2015. – Т. III. Вып 1. – С.15-21.

58. Тутуров, А. О. Современные тенденции в восстановлении протяжённых дефектов нервов. Развитие технологий использования регенераторного потенциала нервных волокон, их сущность, недостатки и преимущества [Текст] / А. О. Тутуров, М.В. Найшев // Международный студенческий научный вестник. – 2017. – №. 1. – С. 10.

59. Ультразвуковая диагностика ятрогенного повреждения лучевого нерва [Текст] / С. А. Лихачев [и др.] // Неврология и нейрохирургия. Восточная Европа. – 2015. – №. 1. – С. 147-149.

60. Ультразвуковое исследование повреждений периферических нервов у больных с травмами конечностей в раннем посттравматическом или послеоперационном периодах [Текст] / И. И. Мажорова, [и др.] // Лучевая диагностика и терапия. – 2020. – Т.11, №.4. – С. 87-95.

61. Ханнанова, И. Г. Применение электронейромиографии для выбора тактики оперативного лечения повреждений лучевого нерва [Текст] / И. Г. Ханнанова, М.В. Васильев, А.А. Трофимова, А.М. Еремеев // Практическая медицина. – 2011. – №. 55. – С. 137-140.

62. Ходжамурадов, Г.М. Современные концепции пластики посттравматических дефектов нервных стволов верхних конечностей [Текст] / Г.М. Ходжамурадов, К.П. Артыков // Известия академии наук Республики Таджикистан. Отделение биологических и медицинских наук. – 2011. –Т.177, №.4. – С. 74-80.

63. Хомидов, А. А. Хирургическое лечение последствия сочетанного костно-сосудистого повреждения верхней конечности [Текст] / А. А. Хомидов, Э. И. Джонназаров, К. Ю. Юлдошев // Молодежь, наука, медицина. – 2018. – С. 385-386.

64. Цимбалюк, Ю. В. Использование прямой длительной электростимуляции при последствиях повреждения лучевого нерва [Текст] / Ю. В. Цимбалюк, И.А. Меньщикова // Вісник ортопедії, травматології та протезування. – 2013. – № 1(76). – С. 48-51.

65. Черных, А. В. Реконструктивные вмешательства при сочетанных травмах области предплечья [Текст] / А.В. Черных, Д.В. Судаков, Н.В. Якушева, А.Н. Тихонов // Прикладные информационные аспекты медицины. – 2019. – Т. 22. – №. 2. – С. 63-68.

66. Шоломова Е.И. Нейропротекция в лечении посттравматических нейропатий [Текст] / Е.И. Шоломова, Т.Р. Арутюнян, Е.А. Салина, И.И. Шоломов // Поликлиника. – 2012. – №.2. – С. 45-47.

67. ЭлектронеЙромиография в диагностике повреждений лучевого нерва [Текст] / М. Кхир Бек. [и др.] // Хирургия. Журнал им. Н.И. Пирогова. – 2011. – №.10. – С.66-73.

68. Ягупов, Е. С. Современные методы стимуляции регенерации периферических нервных стволов [Текст] / Е. С. Ягупов, М.Н. Карагяр // International scientific news 2017. – 2017. – №1. – С. 785-787.

69. Ятрогенные повреждения лучевого нерва при остеосинтезе плечевой кости. Профилактика, диагностика и лечение [Текст] / Ю.А. Боголюбский, [и др.] // Russian Sklifosovsky Journal of Emergency Medical Care. – 2020. –Т.9, №.1. – С.46-50.

70. Assaf, K. Sciatic nerve repair using poly (ϵ -caprolactone) tubular prosthesis associated with nanoparticles of carbon and grapheme [Text] / K. Assaf, C.V. Leal, M.S. Derami // Brain and behavior. – 2017. – Т. 7. – №. 8. – P. e00755.

71. Alaqeel, A. High resolution ultrasound in the evaluation and management of traumatic peripheral nerve injures: review of the literature [Text] / A. Alaqeel, F. Alshomer // Oman Med J. – 2014. – V.29, №.5. – P.314-319.

72. Bumbasirevic, M. Radial nerve palsy [Text] / M. Bumbasirevic, M. Bumbasirevic, T. Palibrk, A. Lesic // EFORT open reviews. – 2016. – V. 1. – №. 8. – P. 286-294.

73. Carlsen, B. T. Upper extremity limb loss: functional restoration from prosthesis and targeted reinnervation to transplantation [Text] / B. T. Carlsen, P. Prigge, J. Peterson // Journal of Hand Therapy. – 2014. – Т. 27, №. 2. – P. 106-114.

74. Chen, S.R. Ultrasound-guided perineural injection with dextrose for treatment of radial nerve palsy: A case report [Text] / S.R. Chen, Y.P. Shen, T.Y. Ho, L.Ch. Chen // Medicine (Baltimore). – 2018. – Vol. 97. (23). – P. e10978.

75. Claessen, F.M. Factors associated with radial nerve palsy after operative treatment of diaphyseal humeral shaft fractures [Text] / F.M. Claessen, R.M. Peters,

D.O. Verbeek, D.L. Helfet // J Shoulder Elbow Surg. – 2015. – V.24, №.11. – P.307-311/

76. Clement, H. Anatomical basis of the risk of radial nerve injury related to the technique of external fixation applied to the distal humerus [Text] / H. Clement, W. Pichler, N.P. Tesch, N. Heidari // Surgical and radiologic anatomy. – 2010. – V. 32. – №. 3. – P. 221-224.

77. Clinical outcomes following median to radial nerve transfers [Text] / W. Z Ray. [et al.] // The Journal of hand surgery. – 2011. – V. 36. – №. 2. – P. 201-208.

78. Cox, C.L. Predicting Radial Nerve Location [Text] / C.L. Cox, D. Riherd, R.S. Tubbs, E. Bradley // Clinical Anatomy. – 2010. – V.23. – P. 420-426.

79. Dahlin, L.B. Axillary nerve injury in young adults-an overlooked diagnosis? Early results of nerve reconstruction and nerve transfers [Text] / L.B. Dahlin, M. Coster, A. Bjorkman // J. PlastSurg Hand Surg. – 2012. – V.46, №.3-4. – P.257-261/

80. Delayed Radial Nerve Injury from a Brachial Artery Pseudoaneurysm Following a Four-Part Proximal Humerus Fracture: A Case Report and Literature Review [Text] / M.J. Sungelo [et al] // JBJS Case Connect. – 2019. – V.9. – №.3. – P.e0165.

81. Early functional recovery of elbow flexion and supination following median and/or ulnar nerve fascicle transfer in upper neonatal brachial plexus palsy [Text] / K. J. Little [et al.] // JBJS. – 2014. – T. 96, №. 3. – P. 215-221.

82. Enhancing function after radial nerve injury with a high-profile orthosis and a bio-occupational orthotic framework [Text] / Ricci F.P.F.M, [et al.] // J Hand Ther. – 2020. – V.33, №.1. – P.134-139.

83. Galanakos, S.P. Epineural Sleeve Reconstruction Technique for Median Nerve Complete Transection [Text] / S.P. Galanakos, A.F. Mavrogenis, Ch. Vottis, G.A. Macheras // Arch Bone Jt Surg. – 2018. – V.6, №.2. – P.140-145.

84. Huckhagel, T, Nerve injury in severe trauma with upper extremity involvement: evaluation of 49,382 patients from the TraumaRegister DGU® between 2002 and 2015 [Text] / T. Huckhagel, J. Regelsberger, R. Lefering // Scand. J. Trauma Resusc. Emerg. Med.– 2018. – Vol. 26., N.1. – P. 76.

85. Ilyas, A.M. Radial Nerve Palsy Recovery With Fractures of the Humerus: An Updated Systematic Review. [Text] / A.M. Ilyas, J.J Mangan, JGraham. // J Am AcadOrthop Surg. – 2020. – V.28., №.6. – P.e263-e269.

86. Innovative treatment of peripheral nerve injuries [Text] / I .Ducic [et al.] // Annals of Plastic Surgery. – 2012. – V.68. – P. 180-187.

87. Is A New Combination of Tendon Transfers For Radial Nerve Palsy (RNP) Needed? [Text] / I. MA. Ramdhan [et al.] // Malaysian Orthopaedic Journal. – 2014. – Vol. 8, N1. – P.75-78.

88. Isaacs, J. Nerve transfers for peripheral nerve injury in the upper limb: a case-based review [Text] / J.Isaacs, A. R. Cochran // The bone & joint journal. – 2019. – T. 101, №. 2. – P. 124-131.

89. Kalia, V. Imaging of Peripheral Nerves of the Upper Extremity [Text] / V Kalia, J.A. Jacobson // Radiol. Clin. North Am. – 2019. – Vol. 57, N 5. – P. 1063-1071.

90. Kim, K.E. Humeral shaft fracture and radial nerve palsy in Korean soldiers: focus on arm wrestling related injury [Text] / K.E. Kim, E-J. Kim, J. Park, J. Kwon // BMJ Mil Health. – 2021. – V.167, №.2 – P.80-83.

91. Koh, J. What is the Real Rate of Radial Nerve Injury After Humeral Nonunion Surgery? [Text] / J, Koh, B. Walker, C. Jones // J Orthop Trauma. – 2020. – V.34, №.8. –P.441-446.

92. Latef, T. J. Injury of the radial nerve in the arm: a review [Text] / T. J. Latef , M. Bilal, M. Vetter // Cureus. – 2018. – V. 10. – №. 2.

93. Lauder, A. Long Segment, Mixed Sensorimotor Nerve Reconstruction with Allograft: A Case Report of High Radial Nerve Injury [Text] / A. Lauder, F.J. Leversedge // *JBJS Case Connect.* – 2020. – V.10, №.1. – P.e0207.
94. Laulan, J. High radial nerve palsy [Text] / J. Laulan, R.M. Peters, D.O. Verbeek // *Hand Surg Rehabil.* –2019. – V.38, №.1. – P.2-13.
95. Lim, R. Radial nerve injury during double plating of a displaced intercondylar fracture [Text] / R .Lim, S. C.Tay, A. Yam. // *The Journal of hand surgery.* – 2012. – V. 37. – №. 4. – P. 669-672.
96. Ljungquist, K. L. Radial nerve injuries [Text] / K. L Ljungquist, P Martineau, C. Allan. // *The Journal of hand surgery.* – 2015. – T. 40. – №. 1. – P. 166-172.
97. Management of ulnar nerve injuries [Text] / A. Woo [et al.] // *J Hand Surg Am.* – 2015. – V.40, №.1. – P.173-181.
98. Moore, A. M. Principles of nerve repair in complex wounds of the upper extremity [Text] / A. M.Moore, I. J.Wagner, I. K. Fox // *Seminars in plastic surgery.* – Thieme Medical Publishers. – 2015. – T. 29, №. 1. – P. 40-47.
99. Naam, N.H. Radial tunnel syndrome [Text] / N.H. Naam, S.Nemani. // *OrthopClin North Am.* – 2012. – V.43, №.4. – P.529-536.
100. Niver, G.E. Management of radial nerve palsy following fractures of the humerus [Text] / Niver G. E, A. M. Ilyas // *Orthopedic Clinics.* – 2013. – T. 44, №. 3. – P. 419-424.
101. Outcomes of nerve reconstruction for radial nerve injuries based on the level of injury in 244 operative cases [Text] / C. H Pan [et al.] // *Journal of Hand Surgery (European Volume).* – 2010. – V. 35, №. 5. – P. 385-391.
102. Pendleton, C. Dual innervation of the brachialis provides an early indication of recovery in radial nerve injury [Text] / C.Pendleton, R.J. Spinner *Clin Anat.*-2020. – V.33, №.7. – P.980-982.

103. Peripheral Nerve Injury: Principles for Repair and Regeneration [Text] / M.F.Griffin, [et al.] // The Open Orthopaedics Journal. – 2014. – N.8. – P.199-203.
104. Pet, M. A. Nerve transfers for the restoration of wrist, finger, and thumb extension after high radial nerve injury [Text] / M. A Pet, A. B Lipira, J. H.Ko // Hand clinics. – 2016. – V. 32. – №. 2. – P. 191-207.
105. Phillips, B.Z. Direct radial to ulnar nerve transfer to restore intrinsic muscle function in combined proximal median and ulnar nerve injury: case report and surgical technique [Text] / B.Z. Phillips, M.J. Franco, A. Yee, T.H. Tung // J. Hand Surg Am. – 2014. – V.39, №.7. – P.1358-1362.
106. Radial nerve injury associated with humeral shaft fracture: a retrospective study [Text] / F. P. F. M Ricci [et al.] // Acta ortopedica brasileira. – 2015. – V. 23. – P. 19-21.
107. Radial Nerve Palsy After Humeral Shaft Fractures: The Case for Early Exploration and a New Classification to Guide Treatment and Prognosis [Text] / G. Chang [et al.] // Hand Clin. – 2018. – Vol. 34 (1). – P. 105-112.
108. Radial nerve palsy in mid distal humeral fractures: is early exploration effective? [Text] / G. Keighley, [et al.] // ANZ J. Surg. – 2018. – Vol. 88, №.3. – P. 228-231.
109. Reichert, P. Causes of secondary radial nerve palsy and results of treatment [Text] / P. Reichert, W. Wnukiewicz, J. Witkowski // Med Sci Monit. – 2016. – V.22. – P.554-562.
110. Review of Literature of Radial Nerve Injuries Associated with Humeral Fractures – An Integrated Management Strategy [Text] / Li YL [et al.] // PLoS ONE.–2013. – V.8. – P.e78576.
111. Schwab, T.R. Radial nerve palsy in humeral shaft fractures with internal fixation: analysis of management and outcome [Text] / T.R. Schwab, P.F. Stillhard, S. Schibli // Eur J Trauma Emerg Surg. – 2018. – V.44, №.2. – P.235-243.

112. Somatotopic organization of the radial nerve: Ultrasonographic and electrodiagnostic findings after injury [Text] / A Rasera [et al.] // Muscle Nerve. – 2020. – V.61, №.4. – P.28-30.

114. Study of radial nerve injury caused by gunshot wounds and explosive injuries among Iraqi soldiers [Text] / R. Akhavan-Sigari [et al.] // Open Access Maced J Med Sci. – 2018. – V. 9, N.6. – P.1622-1626.

115. Taheri, M.M. Connection between Radial and Ulnar Nerves at Humeral Radial nerve injuries and outcomes: our experience [Text] / J. K. Terzis, P. Konofaos // Plastic and reconstructive surgery. – 2011. – V. 127. – №. 2. – P. 739-751.

116. Transfer of the radial nerve branches for the treatment of the anterior interosseous nerve lesion: An anatomical study [Text] / Jr .FC. Matavelli [et al.] // ActaOrtop Bras. – 2019. – V.27, N.6. – P.298-303.

117. Ucak, M. Surgical restoration of drop-hand syndrome with tendon transfer in patients injured in the Syrian civil war [Text] / M. Ucak // Military Medical Research. – 2019. – V. 35, N.6. – P.2-6.

118. Uerpaiojkit, C. Surgical anatomy of the radial nerve branches to triceps muscle [Text] / C. Uerpaiojkit [et al.] // Clin Anat. – 2013. – V.26, №.3. – P.386-391.

119. Updates on and Controversies Related to Management of Radial Nerve Injuries [Text] / S. Chaudhry [et al.] // J Am AcadOrthop Surg. – 2019. – V.27, №6. – P.e280-e284.

120. Yavari, M.A Comparative Study on Tendon Transfer Surgery in Patients with Radial Nerve Palsy [Text] / M. Yavari, H.A. Abdolrazaghi, A. Riahi // www.wjps.ir /Vol.3/No.1/January 2014.

121. Yildirim, A.O. Avoiding iatrogenic radial nerve injury during humeral fracture surgery: a modified approach to the distal humerus [Text] / A.O. Yildirim, O.F. Oken, V.S. Unal // ActaOrthopTraumatol Turc. – 2012. – V.46, №.1. – P.8-12.

Публикации по теме диссертации Статьи в рецензируемых журналах

- [1-А]. Мирзобеков, Х.Ф. Некоторые аспекты диагностики и хирургического лечения повреждений нервных стволов верхней конечности [Текст] / Маликов М.Х, Хасанов М.А, Мирзобеков Х.Ф, Сатторов Х.И // Вестник Авиценны. – 2020г. – Том 22, №.4. – С. 613-620.
- [2-А]. Мирзобеков, Х.Ф. Коррекция мягкотканых дефектов и последствий повреждения сосудисто-нервных пучков верхних конечностей [Текст] / Каримзаде Г.Д, Маликов М.Х, Ибрагимов Э.К, Хайруллои Нарзилло, Мирзобеков Х.Ф, Махмадкулова Н.А // Вестник Авиценны. – 2018г. – № 4 – С.395-401.
- [3-А]. Мирзобеков, Х.Ф. Реконструктивная хирургия сочетанных повреждений верхних конечностей [Текст] / Маликов М.Х, Каримзаде Г.Д, Давлатов А.А, Ибрагимов Э.К, Камолов А.Н, Махмадкулова Н.А, Хайруллои Нарзилло, Мирзобеков Х.Ф // Вестник Авиценны. – Душанбе. – 2018г. № 4. – С.410-415.
- [4-А]. Мирзобеков, Х.Ф. Хирургическая тактика при последствиях повреждения лучевого нерва [Текст] / Мирзобеков Х.Ф. // Наука и инновация. – Душанбе. – 2023. №3. – С. 5-10.

Статьи и тезисы в сборниках конференции

- [5-А]. Мирзобеков, Х.Ф. Корректирующие вмешательства при последствиях повреждении нервных стволов верхних конечностей [Текст] / Маликов М. Х, Мирзобеков Х. Ф, Хасанов М.А, Махмадкулова Н.А // Материалы международной научно-практической конференции (68-ой годичной), посвящённой Годам развития села, туризма и народных ремёсел (2019-2021). – Душанбе. – 27.11.2020. – С.163-164.
- [6-А]. Мирзобеков, Х.Ф. Очередность операции при посттравматических повреждениях сосудисто-нервных пучков и мягкотканых дефектов верхней конечности [Текст] / Маликов М.Х, Каримзаде Г.Д, Хасанов М.А, Мирзобеков Х.Ф // Материалы международной научно-практической конференции

“Актуальные вопросы сердечно-сосудистой, эндоваскулярной и восстановительной хирургии”. – Душанбе. –26.09.2020г. – С. 114-115.

[7-А]. Мирзобеков, Х.Ф. Невротизация кисти при застарелых повреждениях нервных стволов верхних конечностях [Текст] / Маликов М.Х, Карим-заде Г.Д, Хасанов М.А, Мирзобеков Х.Ф // Материалы ежегодной XXV-й научно-практической конференции “Опыт и перспективы формирования здоровья населения”. – Душанбе. – 8 ноября 2019г. – С.132-133.

[8-А]. Мирзобеков, Х.Ф. Хирургия последствий повреждения лучевого нерва [Текст] / Каримзаде Г.Д, Мирзобеков Х.Ф, Маликов М.Х, Махмадкулова Н.А // Материалы 66-ой годичной научно-практической конференции «ТГМУ им. Абуали ибни Сино» с международным участием. – Душанбе. – 23 ноября 2018г. – С. 111-113.

[9-А]. Мирзобеков, Ф.Х. Эффективность сухожильно-мышечной транспозиции при застарелых повреждениях лучевого нерва [Текст] / Маликов М.Х, Каримзаде Г.Д, Махмадкулова Н.А // Материалы 66-ой годичной научно-практической конференции «ТГМУ им. АбуалиибниСино» с международным участием. – Душанбе. – 23 ноября 2018г. – С. 160-161.

[10-А]. Мирзобеков, Х.Ф. Применение местно-пластических операций при устранении гипоспадии [Текст] / Ш.И. Холов, Х.Ф. Мирзобеков, Ф.М. Махмадов // Сборник материалов XI научно-практической конференции молодых учёных и студентов ТГМУ им. Абуали ибни Сино с международным участием, посвящённой 25-летию Государственной независимости Республики Таджикистан «Медицинская наука: достижения и перспективы». – Душанбе. – 2016. – С. 249.