

ГОСУДАРСТВЕННОЕ УЧРЕЖДЕНИЕ
«РЕСПУБЛИКАНСКИЙ ОНКОЛОГИЧЕСКИЙ НАУЧНЫЙ ЦЕНТР»

ГОСУДАРСТВЕННОЕ ОБРАЗОВАТЕЛЬНОЕ УЧРЕЖДЕНИЕ
«ТАДЖИКСКИЙ ГОСУДАРСТВЕННЫЙ МЕДИЦИНСКИЙ
УНИВЕРСИТЕТ ИМ. АБУАЛИ ИБНИ СИНО»

УДК: 616.36/37-006-089


На правах рукописи

МУРОДЗОДА АКБАР ИСМАТУЛЛО

УЛУЧШЕНИЕ РЕЗУЛЬТАТОВ КОМПЛЕКСНОГО
ХИРУРГИЧЕСКОГО ЛЕЧЕНИЯ ЗАБОЛЕВАНИЙ
ГЕПАТОПАНКРЕАТОДУОДЕНАЛЬНОЙ ЗОНЫ

ДИССЕРТАЦИЯ

на соискание ученой степени
доктора медицинских наук
по специальностям

3.1.17. Хирургия, 3.1.12. Онкология

Научный консультант:

доктор медицинских наук,
профессор Махмадзода Ф.И.

Душанбе - 2026

ОГЛАВЛЕНИЕ

Перечень сокращений, условных обозначений.....	5
ВВЕДЕНИЕ.....	6
Общая характеристика исследования	17
ГЛАВА 1. Актуальные вопросы диагностики и лечения заболеваний гепатопанкреатодуоденальной зоны	25
1.1. Современные возможности диагностики заболеваний гепатопанкреатодуоденальной зоны	25
1.2. Периоперационная химиолучевая терапия у пациентов с резектабельным раком поджелудочной железы	35
1.3. Хирургическая тактика при доброкачественных патологиях гепатопанкреатодуоденальной зоны	39
1.4. Панкреатодуоденальная резекция в лечении злокачественных патологий органов ГПДЗ	46
1.5. Интраоперационная аэрозольная химиотерапия под давлением (PIRAC).....	56
ГЛАВА 2. Материал и методы исследования	65
2.1. Общая характеристика и дизайн исследования	65
2.2. Методы исследования.....	76
ГЛАВА 3. Современные возможности диагностики патологий органов гепатопанкреатодуоденальной зоны	87
3.1. Доброкачественные очаговые образования печени (ДООП)	87
3.2. Клиническая характеристика больных с заболеваниями поджелудочной железы.....	89
3.3. Клиническая характеристика пациентов с патологиями желчевыводящей системы.....	91
3.4. Клиническая характеристика больных с заболеваниями 12 перстной кишки и большого дуоденального сосочка	94
3.5. Лучевые методы исследования пациентов с патологиями гепатопанкреатодуоденальной зоны	96
ГЛАВА 4. Клинико-морфологическое обоснование применения комбинированного метода лечения у пациентов с новообразованиями гепатопанкреатодуоденальной зоны	116

4.1. Лечебная тактика и клиническая характеристика больных с доброкачественными новообразованиями гепатопан-креатодуоденальной зоны.....	116
4.1.1. Доброкачественные очаговые образования печени.....	117
4.1.2. Разработка комбинированного пункционно-видеоэндоскопического метода малоинвазивного хирургического лечения доброкачественных очаговых образований гепатопанкреатодуоденальной зоны	129
4.1.3. Разработка способа профилактики несостоятельности и рестриктур сформированных билиодегистивных анастомозов.....	141
4.1.4. Доброкачественные патологии поджелудочной железы	143
4.2. Выбор лечебной тактики и клиническая характеристика больных со злокачественными новообразованиями гепато-панкреатодуоденальной зоны.....	149
4.2.1. Злокачественные патологии поджелудочной железы, 12 перстной кишки и фатерова сосочка.....	150
4.2.2. Миниинвазивные методы дооперационной декомпрессии билиарной системы у пациентов со злокачественными новообразованиями поджелудочной железы, 12 перстной кишки и фатерова сосочка	162
ГЛАВА 5. Возможности и эффективность периоперационной химиолучевой терапии у пациентов с резектабельным раком поджелудочной железы.....	171
5.1. Периоперационная химиолучевая терапия больных с резектабельным раком поджелудочной железы	171
5.2. Гибридный метод лапароскопической панкреато-дуоденальной резекции при злокачественных патологиях поджелудочной железы, 12 перстной кишки и фатерова сосочка.....	178
5.3. Результаты комбинированных методов лечения злокачественных патологий поджелудочной железы, 12 перстной кишки и фатерова сосочка	187
5.4. Выбор тактики хирургического лечения пациентов со злокачественными патологиями поджелудочной железы, 12 перстной кишки и фатерова сосочка (контрольная группа).....	198
5.5. Разработка способа миниинвазивного лечения больных с опухолевой механической желтухой и картиной гнойного холангита	201
ГЛАВА 6. Внутривнутрибрюшная аэрозольная химиотерапия и непосредственные результаты применения fast track у больных с злокачественными	

образованиями гепатопанкреатодуоденальной зоны	204
6.1. Внутрибрюшная аэрозольная химиотерапия у больных со злокачественными новообразованиями гепатопанкреатодуоденальной зоны ...	204
6.2. Непосредственные результаты применения Fast Track у больных со злокачественными патологиями гепатопанкреато-дуоденальной зоны.....	214
ГЛАВА 7. Сравнительный анализ непосредственных результатов дифференцированной хирургической тактики у больных с патологиями гепатопанкреатодуоденальной зоны	222
7.1. Сравнительная клиническая характеристика пациентов, подвергшихся радикальным хирургическим вмешательствам по поводу новообразований гепатопанкреатодуоденальной зоны	222
ГЛАВА 8. ОБЗОР РЕЗУЛЬТАТОВ ИССЛЕДОВАНИЯ	235
ВЫВОДЫ	260
РЕКОМЕНДАЦИИ К ПРАКТИЧЕСКОМУ ПРИМЕНЕНИЮ РЕЗУЛЬТАТОВ ИССЛЕДОВАНИЯ	263
СПИСОК ЛИТЕРАТУРЫ.....	265
Публикации по теме диссертации	Ошибка! Закладка не определена.

Перечень сокращений, условных обозначений

БДС - большой дуоденальный сосочек

ГПДЗ - гепатопанкреатодуоденальная зона

ГЭА - гастроэнтероанастомоз

ДП - деструктивный панкреатит

ДПК - двенадцатиперстная кишка

МИНВ - миниинвазивные вмешательства

МЖ - механическая желтуха

МРТ - магнитно-резонансная томография

МСКТ - мультиспиральная компьютерная томография

ОПП - острый послеоперационный панкреатит

ПГА - панкреатогастроанастомоз

ПДА - панкреатодигестивный анастомоз

ПДР - панкреатодуоденальная резекция

ПЕА - панкреатоеюноанастомоз

ПЖ - поджелудочная железа

ПП - панкреатический проток

СА - (раковый) карбогидратный антиген

УЗИ - ультразвуковое исследование

ФГДС - фиброгастродуоденоскопия

ХДА - холедоходуоденоанастомоз

ХЕА - холедохоеюноанастомоз

ХП - хронический панкреатит

ЧЧХ-дренирование - чрескожное чреспеченочное холангиодренирование

ЧЧХ-стентирование - чрескожное чреспеченочное холангиостентирование

ВВЕДЕНИЕ

Актуальность темы исследования. Хирургическая патология гепатопанкреатодуоденальной зоны (ГПДЗ) включает широкий спектр заболеваний как доброкачественного, так и злокачественного генеза. Это подтверждается исследованиями, посвящёнными «причинам возникновения и профилактике панкреатических свищей после резекционных операций на поджелудочной железе» [3, с. 79] и «роли и месту миниинвазивных дренирующих вмешательств в лечении заболеваний органов гепатопанкреатодуоденальной зоны у больных пожилого и старческого возраста» [20, с. 37].

Возрастающий интерес к данной проблеме отражён в работах, содержащих «анализ госпитальной заболеваемости раком поджелудочной железы на территории Красноярского края» [37, с. 61] и «результаты выполнения панкреатодуоденальной резекции в специализированном отделении многопрофильного стационара» [47, с. 54].

С учётом внедрения новых технологий диагностические и лечебно-тактические подходы при патологии ГПДЗ продолжают совершенствоваться, что нашло отражение в исследовании, посвящённом «эндоскопическому билиарному стентированию при опухолевой механической желтухе» [32, с. 59].

Наиболее значимую долю в структуре патологии органов ГПДЗ составляют доброкачественные и злокачественные новообразования, а также заболевания гепатопанкреатодуоденальной зоны, сопровождающиеся нарушением проходимости желчных путей. Это подтверждается публикациями о «рациональном использовании сывороточных онкомаркеров в диагностике злокачественных опухолей поджелудочной железы» [53, с. 120], а также клиническими рекомендациями, посвящёнными «диагностике, лечению и последующему наблюдению пациентов с раком поджелудочной железы» [158, с. 667].

Перечисленные заболевания органов ГПДЗ тесно связаны с развитием

панкреатита, билиарной гипертензии, механической желтухи и воспалительных осложнений билиарного тракта. В частности, в литературе отдельно рассматриваются вопросы «диагностики и лечения аутоиммунного панкреатита» [17, с. 95], а также «хирургического лечения хронического панкреатита» [86, с. 804].

Механическая желтуха, в свою очередь, относится к числу наиболее клинически значимых проявлений прогрессирующих заболеваний ГПДЗ. В этой связи своевременное подтверждение данного синдрома и его устранение остаются принципиально важными для хирургического лечения патологии печени, желчевыводящих путей и поджелудочной железы. Это подтверждается данными об «опухолевой механической желтухе» [25, с. 50], а также публикациями, посвящёнными хирургическим вмешательствам при опухолевых поражениях панкреатодуоденальной зоны [44, с. 96].

В этом направлении в последние годы всё большее внимание уделяется малоинвазивным методам декомпрессии желчевыводящих структур, обладающим значительным лечебно-диагностическим потенциалом. В частности, в литературе подчёркивается развитие «миниинвазивных чрескожных технологий: становление, состояние, перспективы» [9, с. 32], а также рассматриваются современные подходы к малоинвазивному лечению осложнённых форм билиопанкреатической патологии [58, с. 667].

Однако, несмотря на высокую диагностическую информативность и лечебную эффективность, антеградные и ретроградные малоинвазивные вмешательства не лишены риска осложнений. В литературе отдельно рассматриваются «лечение осложнений чреспеченочных эндобилиарных вмешательств при механической желтухе, обусловленной периампулярными опухолями» [24, с. 68], а также современные подходы к «антеградному билиарному стентированию: проблеме выбора стента» [22, с. 16]. Наиболее грозными осложнениями этих вмешательств являются реактивный панкреатит, холангит, кровотечение после эндоскопических транспапиллярных вмешательств, а также перфорация стенки холедоха или

двенадцатиперстной кишки. В связи с этим вопросы профилактики, своевременной диагностики и коррекции послеоперационных осложнений сохраняют высокую клиническую значимость, что подчёркнуто и в резолюции, посвящённой «минимально инвазивным технологиям в лечении механической желтухи» [60, с. 124].

Среди патологических состояний ГПДЗ особое место занимают объёмные процессы, представленные преимущественно злокачественными новообразованиями и хроническим панкреатитом с преимущественным поражением головки ПЖ. Это подтверждается публикациями, посвящёнными «диагностике и хирургическому лечению хронического панкреатита с поражением головки поджелудочной железы» [43, с. 103], а также материалами по «статистике злокачественных новообразований в России и странах СНГ» [14, с. 226]. В целом статистические данные свидетельствуют о стабильно высокой клинической и социальной значимости опухолей поджелудочной железы, а имеющиеся наблюдения указывают на сохранение тенденции к росту заболеваемости [37, с. 61].

В структуре патологических состояний ГПДЗ значительную долю занимают хронические формы панкреатита, сохраняющие высокую клиническую значимость и неблагоприятную медико-социальную нагрузку. Это подтверждается «рекомендациями Российской гастроэнтерологической ассоциации по диагностике и лечению хронического панкреатита» [19, с. 70], а также «клиническими рекомендациями по хирургическому лечению больных хроническим панкреатитом» [26]. Современные данные указывают на то, что «хронический панкреатит остаётся заболеванием с прогрессирующим течением, нередко требующим специализированного хирургического подхода» [10, с. 51].

Особую клиническую значимость имеют осложнённые формы хронического панкреатита, прежде всего билиарные осложнения и поражение головки поджелудочной железы. Это отражено в работах, посвящённых «диагностике и хирургическому лечению хронического панкреатита с

поражением головки поджелудочной железы» [43, с. 103], «оценке результатов хирургического лечения билиарных осложнений хронического панкреатита» [45, с. 95], а также «хирургическому лечению осложнений хронического панкреатита» [58, с. 667].

В современной панкреатической хирургии сохраняется дискуссия относительно оптимальной хирургической тактики при ХП. Значительная часть исследователей обосновывает преимущества органосохраняющих и дуоденум-сохраняющих вмешательств, что отражено в работах «Органосохраняющие и сегментарные резекции головки поджелудочной железы: анатомическое обоснование и хирургическая техника» [51, с. 100] и «Дуоденум-сохраняющая резекция головки поджелудочной железы в сравнении с панкреатодуоденэктомией при лечении хронического панкреатита с увеличением головки поджелудочной железы: систематический обзор и метаанализ» [127, с. 1]. В то же время сторонники более радикального подхода указывают на значимость резекционных операций, что видно из публикаций «Лечение больных хроническим панкреатитом - панкреатодуоденальная резекция или операция Фрея» [30, с. 15] и «Доказательные хирургические методы лечения хронического панкреатита - систематический обзор и метаанализ рандомизированных контролируемых исследований» [143, с. 489].

Примечательно, что в научной литературе также представлены положительные результаты дренирующих вмешательств при ХП. Это отражено в работе «Результаты лечения больных с хроническим панкреатитом» [18, с. 53], а также в исследовании, посвящённом «хирургическому лечению хронического панкреатита: современному использованию в Соединённых Штатах» [86, с. 804], что дополнительно расширяет спектр возможных хирургических решений.

Однако при злокачественных опухолях ГПДЗ, в том числе при раке ПЖ, методом выбора по-прежнему остаётся ПДР. Это подтверждается публикациями «Методологические аспекты и результаты

панкреатодуоденальной резекции» [34, с. 15] и «Не все операции Уиппла одинаковы: предложение классификации панкреатодуоденэктомий» [219, с. 1456]. Ведущие клиники демонстрируют тенденцию к снижению послеоперационной летальности после ПДР, однако частота послеоперационных осложнений остаётся значительной, что подчёркнуто и в исследовании о панкреатической фистуле после панкреатодуоденэктомии и её связи с послеоперационной заболеваемостью [71, с. 46].

В современной панкреатической хирургии общепризнанно, что одним из наиболее тяжёлых и прогностически неблагоприятных осложнений ПДР остаётся несостоятельность панкреатодигестивного анастомоза. Это положение подтверждается данными о «причинах возникновения и профилактике панкреатических свищей после резекционных операций на поджелудочной железе» [3, с. 79], а также результатами «сравнительного анализа результатов формирования панкреатодигестивных анастомозов» [61, с. 5]. Именно это осложнение в значительной степени определяет структуру тяжёлых послеоперационных последствий, включая внутрибрюшные инфекционные осложнения, аррозивные кровотечения и летальные исходы [71, с. 46].

Указанные обстоятельства обусловили устойчивый интерес хирургов к разработке профилактических мероприятий как консервативного, так и технического характера. В литературе обсуждаются вопросы выбора оптимальной тактики хирургического лечения, включая «выбор способа хирургического лечения хронического панкреатита» [27, с. 32], а также особенности хирургического подхода при поражении головки поджелудочной железы [43, с. 103]. Наряду с этим продолжается совершенствование отдельных этапов операции, прежде всего способов формирования панкреатодигестивных анастомозов, направленных на снижение частоты послеоперационных осложнений [61, с. 5].

Вместе с тем анализ современной литературы показывает, что даже наличие большого числа предложенных технических решений не привело к

окончательному устранению проблемы. Как свидетельствуют авторы, обсуждающие «лечение больных хроническим панкреатитом - панкреатодуоденальная резекция или операция Фрея» [30, с. 15], а также исследователи, анализирующие результаты панкреатодуоденэктомии при протоковой аденокарциноме поджелудочной железы [114, с. 20], частота несостоятельности панкреатодигестивного анастомоза и связанных с ней осложнений остаётся клинически значимой, несмотря на накопленный опыт и совершенствование техники операции.

С учётом современных представлений о результатах ПДР следует подчеркнуть, что наряду с профилактикой послеоперационных осложнений принципиальное значение имеет степень радикальности вмешательства, поскольку именно она во многом определяет онкологический прогноз, продолжительность жизни и последующее качество жизни пациентов. Это положение отражено в исследовании, посвящённом «морфологической оценке распространённости протоковой аденокарциномы поджелудочной железы» [50, с. 130], а также в работе, где подчёркивается значение «долговременного качества жизни после дуоденум-сохраняющей резекции головки поджелудочной железы и панкреатодуоденэктомии» [189, с. 1139]. Таким образом, при выборе объёма операции внимание должно быть сосредоточено не только на технической выполнимости вмешательства, но и на достижении максимально возможной радикальности при приемлемом функциональном результате [44, с. 96].

Говоря о паллиативных декомпрессивных вмешательствах, следует отметить, что в хирургии ГПДЗ применяются как традиционные, так и малоинвазивные методики. Это находит отражение в публикациях, посвящённых «применению саморасширяющихся нитиноловых стентов при механической желтухе опухолевого генеза» [63, с. 30] и «злокачественной билиарной обструкции: от паллиации к лечению» [87, с. 498]. В последние годы доминирующее положение действительно заняли малоинвазивные технологии, прежде всего эндоскопические и чрескожные методы билиарной

декомпрессии, что обусловлено их меньшей травматичностью и возможностью быстрого купирования билиарной гипертензии [32, с. 59].

Вместе с тем данные литературы не позволяют считать вопрос окончательно решённым. Несмотря на широкое распространение малоинвазивных вмешательств, в ряде клинических ситуаций сохраняются аргументы в пользу открытых паллиативных операций, особенно при сочетании билиарной и дуоденальной обструкции либо при невозможности адекватного эндоскопического дренирования. Это подчёркивается в работе, где указано, что «паллиация с помощью эндоскопических металлических стентов может быть предпочтительнее хирургического вмешательства у пациентов с обструктивной аденокарциномой головки поджелудочной железы» [178, с. 1104], что, по существу, отражает продолжающуюся дискуссию о показаниях к хирургическим и эндоскопическим паллиативным подходам. В этой связи выбор метода декомпрессии должен основываться на «распространённости опухолевого процесса, ожидаемой продолжительности жизни, технической доступности вмешательства и общем состоянии пациента» [250, с. 1415].

Указанные обстоятельства обуславливают необходимость дальнейшего изучения целого ряда взаимосвязанных направлений современной хирургии ГПДЗ. Прежде всего, сохраняет актуальность клинико-морфологическое обоснование выбора лечебной тактики у больных с опухолевыми поражениями данной анатомической зоны, что находит отражение в исследовании, посвящённом «морфологической оценке распространённости протоковой аденокарциномы поджелудочной железы» [50, с. 130]. Не меньший интерес представляет оценка возможностей комбинированного лечения резектабельного рака ПЖ, включая периоперационную лекарственную и химиолучевую терапию. Это подтверждается современными данными о «периоперационной химиотерапии и химиолучевой терапии у пациентов с резектабельной и погранично-резектабельной аденокарциномой поджелудочной железы» [245, с. 282], а также результатами исследования, в

котором сравнивались «неoadьювантная химиолучевая терапия и немедленная операция при резектабельном и погранично-резектабельном раке поджелудочной железы» [259, с. 1763].

Отдельного рассмотрения заслуживает эффективность новых локорегионарных методов противоопухолевого воздействия. В этом отношении заслуживает внимания работа, посвящённая «внутрибрюшной аэрозольной химиотерапии под давлением: обоснованию, доказательной базе и потенциальным показаниям» [262, с. 368], поскольку она отражает расширение терапевтических возможностей при перитонеальном распространении опухолевого процесса, в том числе при поражениях панкреатобилиарной зоны. Наряду с этим всё более значимым становится совершенствование периоперационного ведения больных, что можно рассматривать как одно из практических воплощений протоколов ускоренного восстановления. Данный подход созвучен публикациям, в которых анализируется «комплексный подход к ведению периоперационного периода у больных» [35, с. 43].

Не менее важным направлением остаётся выявление факторов, определяющих риск развития специфических послеоперационных осложнений при хирургическом лечении заболеваний ГПДЗ. Так, в литературе специально выделены «факторы риска и профилактика послеоперационного панкреатита при резекционных вмешательствах на поджелудочной железе» [57, с. 1], а также «причины возникновения и профилактика панкреатических свищей после резекционных операций на поджелудочной железе» [3, с. 79]. В совокупности это подчёркивает необходимость дальнейшей разработки и совершенствования способов профилактики интраоперационных и послеоперационных осложнений, поскольку именно такой подход позволяет рассчитывать на улучшение как непосредственных, так и отдалённых результатов лечения у данной тяжёлой категории больных [61, с. 5].

Степень научной разработанности изучаемой проблемы. Следует подчеркнуть, что проблеме диагностики и лечения заболеваний ГПДЗ

посвящён значительный массив современных исследований, в рамках которых достигнуты существенные успехи как в совершенствовании хирургической техники, так и в уточнении анатомо-онкологических аспектов вмешательств. Так, в литературе отдельно рассматривается вопрос о том, «что необходимо знать хирургам о мезопанкреасе» [360, с. 2621], а также анализируются особенности «сосудистой реконструкции при операциях Уиппла» [362, с. 95]. Эти данные свидетельствуют о продолжающемся углублении представлений о технически сложных и прогностически значимых компонентах хирургии ГПДЗ.

Особое место в последние десятилетия занимает изучение возможностей периоперационной терапии у больных со злокачественными новообразованиями ГПДЗ. В этой связи заслуживают внимания как работы, посвящённые профилактике осложнений после резекционных вмешательств на поджелудочной железе [3, с. 79], так и исследования, в которых показано значение послеоперационного течения и панкреатической фистулы для общей заболеваемости после панкреатодуоденэктомии [71, с. 46]. Вместе с тем при выборе лечебной тактики принципиальное значение приобретает и корректная дифференциальная диагностика между хроническим панкреатитом и раком поджелудочной железы, что подчёркнуто в работе, посвящённой «разграничению хронического панкреатита и рака поджелудочной железы» [156, с. 395].

Очевидна и необходимость разработки более чёткого алгоритма выбора оперативных вмешательств при ХП, который позволял бы минимизировать риск пропущенного операбельного рака и одновременно обеспечивать приемлемое качество жизни пациентов. В этом отношении представляют интерес данные о дифференцированном подходе к хирургическому лечению опухолевых заболеваний панкреатодуоденальной зоны [15, с. 49], а также материалы, посвящённые современным минимально инвазивным технологиям в лечении механической желтухи [60, с. 124].

Одним из перспективных направлений улучшения результатов лечения больных с опухолями ГПДЗ остаётся клинико-морфологическое обоснование комбинированного подхода. Наряду с этим продолжается поиск новых противоопухолевых технологий. Так, в современной литературе обсуждаются фармакокинетические и клинические аспекты «внутрибрюшной аэрозольной химиотерапии под давлением» [109, с. 1112], а также более широкие перспективы радикализации лечения рака поджелудочной железы [111, с. 232]. В совокупности это отражает устойчивое стремление специалистов к разработке более эффективных и патогенетически обоснованных методов лечения патологии ГПДЗ.

В публикациях последних лет прослеживается устойчивая тенденция к расширению показаний и накоплению положительного опыта применения внутрибрюшной аэрозольной химиотерапии под давлением. Это подтверждается данными, в которых рассматриваются «обоснование, доказательная база и потенциальные показания» данного метода [262, с. 368], а также его фармакокинетические и клинические аспекты [109, с. 1112]. Указанные работы свидетельствуют о том, что внутрибрюшная аэрозольная химиотерапия под давлением постепенно занимает всё более заметное место в системе комбинированного лечения больных с распространёнными злокачественными новообразованиями брюшной полости.

Наряду с этим в современной хирургии ГПДЗ всё более значимым направлением становится совершенствование периоперационного ведения больных на основе протоколов ускоренного восстановления. В литературе подчёркивается значение «комплексного подхода к ведению периоперационного периода у больных» [35, с. 43], что позволяет рассматривать внедрение программы Fast Track как перспективный путь улучшения непосредственных результатов хирургического лечения.

С учётом изложенного приобретение в нашем центре оборудования для внутрибрюшной аэрозольной химиотерапии под давлением создало предпосылки для изучения эффективности данного метода у пациентов со

злокачественными новообразованиями поджелудочной железы, двенадцатиперстной кишки и фатерова сосочка. Одновременно адаптация программы Fast Track к ведению этой категории больных представляет собой новое и практически значимое направление для онкологии Республики Таджикистан. Именно этим положениям и посвящена настоящая диссертационная работа.

Связь исследования с программами (проектами), научной тематикой. Диссертационная работа выполнена в рамках научно-исследовательского проекта ГУ «РОНЦ» МЗСЗН РТ «Своевременная диагностика, лечение и профилактика злокачественных опухолей пищевода и желудка в Республике Таджикистан» (период выполнения: 2021-2025 гг.; государственный регистрационный номер: 0118TJ00935), финансируемого из государственного бюджета, а также практической реализации Программы профилактики и контроля онкологических заболеваний в Республике Таджикистан на 2025-2029 годы (утвержденное постановлением Правительства Республики Таджикистан от 29 мая 2025 года, № 327).

Общая характеристика исследования

Цель исследования. Улучшение непосредственных результатов хирургического лечения заболеваний гепатопанкреатодуоденальной зоны, путём разработки патогенетически обоснованных методов профилактики интра- и послеоперационных осложнений, и комплексных комбинированных методов лечения.

Задачи исследования

1. Изучить современные возможности диагностики заболеваний гепатопанкреато дуоденальной зоны и на основании полученных данных разработать диагностический алгоритм.

2. Провести клинико-морфологическое обоснование применения комбинированного метода лечения у пациентов с новообразованиями гепатопанкреатодуоденальной зоны.

3. Изучить возможности и эффективность периперационной химиолучевой терапии у пациентов с резектабельным раком поджелудочной железы.

4. Разработать критерии дифференцированной хирургической тактики, включая миниинвазивные вмешательства, при заболеваниях гепатопанкреатодуоденальной зоны.

5. Оценить эффективность внутрибрюшной аэрозольной химиотерапии под давлением (pressurised intraperitoneal aerosol chemotherapy), а также непосредственные результаты применения Fast Track у пациентов с заболеваниями гепатопанкреатодуоденальной зоны.

6. Установить факторы, предрасполагающие к развитию специфических осложнений в послеоперационном периоде у пациентов, перенесших хирургическое вмешательство на органах гепатопанкреатодуоденальной зоны.

7. Разработать усовершенствованные методы профилактики как интраоперационных, так и послеоперационных осложнений, возникающих при выполнении различных видов оперативных вмешательств в данной анатомической области.

8. Оценить эффективность предложенной дифференцированной хирургической тактики путём сравнительного анализа результатов оперативного лечения заболеваний гепатопанкреатодуоденальной зоны с применением разработанных методик.

Объект исследования. 216 пациентов с хирургическими патологиями ГПДЗ (99 - ретроспективная группа и 117 проспективная группа).

Предмет исследования. Результаты клиничко-лабораторных и лучевых методов диагностики заболеваний ГПДЗ, а также различные способы их коррекции с применением малоинвазивных технологий в сравнении с традиционными оперативными вмешательствами.

Научная новизна исследования

Определено клиничко-морфологическое обоснование применения комбинированного метода лечения у пациентов с заболеваниями гепатопанкреатодуоденальной зоны. Оценены возможности и клиническая эффективность периоперационной химиолучевой терапии у больных с резектабельным раком поджелудочной железы.

Доказана диагностическая значимость магнитно-резонансной холангиопанкреатографии, а также показателей цитокинов и С-реактивного белка при верификации степени тяжести механической желтухи у пациентов с патологией ГПДЗ. Определены критерии выбора дифференцированной хирургической тактики, включая миниинвазивные вмешательства, при заболеваниях гепатопанкреатодуоденальной зоны.

Оценены непосредственные результаты применения программы Fast Track у пациентов с заболеваниями ГПДЗ. На основании проведённого исследования выявлены факторы, влияющие на развитие специфических послеоперационных осложнений при хирургическом лечении данной патологии. Разработаны алгоритмы диагностики и лечения стриктур гепатикохоледоха.

Предложен алгоритм ведения пациентов с объёмными образованиями поджелудочной железы на фоне хронического панкреатита. Разработан способ

комбинированного пункционно-видеоэндоскопического малоинвазивного хирургического лечения доброкачественных очаговых образований гепатопанкреатодуоденальной зоны.

Разработан способ профилактики несостоятельности и рестриктур сформированных билиодигестивных анастомозов. Определены критерии выбора метода лечения хронического панкреатита в зависимости от ведущего механизма болевого синдрома.

Предложен алгоритм малоинвазивной декомпрессии при механической желтухе у пациентов с патологией ГПДЗ. Разработаны алгоритмы лечения рака поджелудочной железы, в том числе его резектабельных форм.

Обоснована лечебная тактика периоперационной миниинвазивной декомпрессии билиарного дерева при злокачественных новообразованиях ГПДЗ, осложнённых механической желтухой. Данный подход основан на индивидуализированном выборе метода декомпрессии с учётом клинической ситуации.

Установлено, что разработанные миниинвазивные периоперационные декомпрессионные вмешательства у больных со злокачественными заболеваниями ГПДЗ позволяют провести полноценную подготовку к радикальным резекционным операциям и повысить вероятность благоприятного исхода.

Разработан способ миниинвазивного лечения больных с опухолевой механической желтухой, сопровождающейся картиной гнойного холангита при патологии ГПДЗ. Уточнены и усовершенствованы критерии включения и исключения пациентов со злокачественными заболеваниями ГПДЗ для ведения по программе Fast Track. Пересмотрены показания к выполнению «ускоренной операции» у больных раком поджелудочной железы и фатерова сосочка.

Теоретическая и научно-практическая значимость исследования.

Анализ результатов интраоперационной биопсии при верификации объёмных образований гепатопанкреатодуоденальной зоны показал

возможность получения ложноотрицательных результатов. При осложнённых формах образований ГПДЗ, сопровождающихся механической желтухой и дуоденальной непроходимостью, но без прорастания в соседние сосудистые и органные структуры, обосновано выполнение резекционного вмешательства.

Разработанные алгоритмы ведения пациентов с объёмными образованиями поджелудочной железы на фоне хронического панкреатита, предложенный способ комбинированного малоинвазивного хирургического лечения доброкачественных очаговых образований ГПДЗ и алгоритм выбора тактики при механической желтухе позволяют подобрать адекватный метод лечения, снизить частоту послеоперационных осложнений и уменьшить летальность.

Программа Fast Track у пациентов с заболеваниями гепатопанкреатодуоденальной зоны обоснована и рекомендована к клиническому применению в Республике Таджикистан. Она может служить основой для дальнейшего развития научно-практического направления, связанного с совершенствованием стандартов ведения этой тяжёлой категории больных.

Разработаны и внедрены в клиническую практику алгоритмы малоинвазивной декомпрессии механической желтухи у пациентов с патологией ГПДЗ, а также алгоритмы лечения рака поджелудочной железы, включая его резектабельные формы. Доказана их эффективность и определены показания к применению в рамках разработанного лечебно-диагностического подхода. Установлено, что миниинвазивные периоперационные декомпрессионные вмешательства у больных со злокачественными заболеваниями ГПДЗ позволяют провести подготовку к радикальным резекционным операциям и повысить вероятность благоприятного исхода.

Предложенный способ миниинвазивного лечения больных с опухолевой механической желтухой, протекающей с картиной гнойного холангита при

патологии ГПДЗ, способствует улучшению результатов лечения опухолей данной локализации.

Положения, выносимые на защиту:

1. Установлено, что алгоритм диагностики патологии гепатопанкреатодуоденальной зоны, включающий клиничко-лабораторное обследование, эндоскопические методы, в том числе видеоэндоскопию и ЭРХПГ, лучевые методы визуализации, включая УЗИ, МСКТ, МРХПГ и ЧЧХГ, а также миниинвазивную декомпрессию билиарного дерева под УЗ-контролем, обеспечивает эффективную предоперационную подготовку больных к выполнению радикальных резекционных вмешательств.
2. Доказано, что выбор комбинированного метода лечения новообразований гепатопанкреатодуоденальной зоны и его клиническая обоснованность определяются полнотой комплексной дооперационной клиничко-морфологической верификации опухолевого процесса.
3. Обосновано, что периоперационная химиолучевая терапия у пациентов с резектабельным раком поджелудочной железы при наличии соответствующих показаний является одним из значимых условий улучшения исходов заболевания.
4. Показано, что внутрибрюшная аэрозольная химиотерапия под давлением при своевременном применении сопровождается уменьшением выраженности патологических изменений на 50-60% и снижением объёма асцитической жидкости в брюшной полости в 3 раза.
5. Установлено, что реализация программы Fast Track у пациентов с заболеваниями гепатопанкреатодуоденальной зоны возможна только при согласованной междисциплинарной работе с участием онкологов, хирургов, анестезиологов-реаниматологов, радиологов, нутрициологов, клинических фармакологов и медицинских сестёр. Доказано, что именно такой организационный подход создаёт практическую основу для внедрения программы Fast Track в хирургии рака поджелудочной железы в Республиканском онкологическом научном центре Республики

Таджикистан.

- б. Выявлено, что к основным факторам развития специфических послеоперационных осложнений при хирургическом лечении заболеваний гепатопанкреатодуоденальной зоны относятся неполноценная периоперационная верификация процесса, несвоевременная коррекция желчестаза, отсутствие либо недостаточная предоперационная химиолучевая терапия, а также недостаточный опыт специалиста. Обосновано, что разработанные и усовершенствованные способы профилактики интраоперационных и послеоперационных осложнений при вмешательствах на органах гепатопанкреатодуоденальной зоны позволяют существенно улучшить непосредственные результаты хирургического лечения данной категории больных.

Степень достоверности результатов. Результаты исследования, положения, выносимые на защиту, и практические рекомендации основаны на анализе достаточного объёма клинического материала, применении современных информативных методов диагностики и использовании различных хирургических вмешательств при патологии гепатопанкреатодуоденальной зоны. Основные положения работы отражены в опубликованных научных трудах и статьях, вышедших в рецензируемых изданиях Республики Таджикистан.

Соответствие диссертации паспорту научной специальности (формуле и область исследования). Тема диссертации «Улучшение результатов комплексного хирургического лечения заболеваний гепатопанкреатодуоденальной зоны» соответствует паспорту ВАК при Президенте Республики Таджикистан по специальности 3.1.17. Хирургия, в частности разделам III.1, III.6, III.7 и III.8, а также по специальности 3.1.12. Онкология, в частности разделам III.3, III.5, III.6 и III.7, относящимся к области исследования данной специальности.

Методология и дизайн диссертации, применённые диагностические и лечебные подходы соответствуют современным направлениям онкохирургии,

включая хирургию гепатопанкреатобилиарной системы. Совокупность представленных данных свидетельствует о том, что тема и содержание диссертационной работы полностью соответствуют заявленным научным специальностям.

Личный вклад соискателя ученой степени в исследование. Обзор доступной литературы, разработка дизайна исследования, сбор собственного клинического материала, анализ результатов обследования и данных пациентов с хирургической патологией ГПДЗ за 1999-2025 гг., статистическая обработка полученных данных, подготовка глав диссертации, формулирование выводов и практических рекомендаций выполнены автором лично.

Апробация и реализация результатов диссертации. Основные положения диссертационной работы были представлены на следующих научных форумах: International Conference of the Korean Pancreatobiliary Association (Сеул, Республика Корея, 2022), International Conference of Surgeons of Azerbaijan, посвящённой 60-летию Института хирургии имени академика М. Топчибашева (Баку, 2022), 18th World Congress of Endoscopic Surgery (Пусан, Республика Корея, 2022), 70-й юбилейной научно-практической конференции ТГМУ имени Абуали ибн Сино с международным участием «Современная медицина: традиции и инновации» (Душанбе, 2022), International Pancreatobiliary Meeting (Инчхон, Республика Корея, 2023), Multidisciplinary International Conference Liver Week (Инчхон, Республика Корея, 2023), 20th International Eurasian Congress of Hepatogastroenterology and Surgery, НЕВІРА (Баку, 2024), 4th World Congress of GI Endoscopy (Сеул, Республика Корея, 2024), 53rd Congress of the Korean Society of Endo-Laparoscopic and Robotic Surgery and 14th International Symposium (Сеул, Республика Корея, 2024), International Society of Liver Surgeons Single Topic Symposium (Сеул, Республика Корея, 2024), Юбилейном конгрессе Российского общества эндоскопических хирургов (Москва, 2025), 56th Congress of KSERS and 15th International Symposium (Сеул, Республика Корея,

2025). Результаты исследования также обсуждены на заседании учёного совета ГУ «Онкологический научный центр» МЗ и СЗН РТ с участием сотрудников ГОУ «ТГМУ имени Абуали ибни Сино», протокол № 1 от 3 октября 2025 года.

Публикации по теме диссертации. По материалам диссертации опубликовано 27 научных работ, из них 16 статей в журналах, рецензируемых ВАК при Президенте Республики Таджикистан. Получен один патент на изобретения и одно удостоверение на рационализаторское предложение.

Структура и объем диссертации. Диссертация изложена на 309 страницах машинописного текста и включает введение, обзор литературы, 6 глав собственных исследований, обсуждение результатов, выводы и практические рекомендации. Библиографический список содержит 64 источника на русском языке и 304 на иностранных языках. Работа иллюстрирована 80 рисунками и 55 таблицами.

ГЛАВА 1. АКТУАЛЬНЫЕ ВОПРОСЫ ДИАГНОСТИКИ И ЛЕЧЕНИЯ ЗАБОЛЕВАНИЙ ГЕПАТОПАНКРЕАТОДУОДЕНАЛЬНОЙ ЗОНЫ

1.1. Современные возможности диагностики заболеваний гепатопанкреатодуоденальной зоны

Хирургические заболевания гепатопанкреатодуоденальной зоны по-прежнему относятся к числу наиболее сложных разделов абдоминальной хирургии, что обусловлено их значительной распространённостью, трудностями своевременной верификации и высокой частотой неблагоприятных исходов [12, 68, 98]. В этой связи современная диагностика заболеваний ГПДЗ не может ограничиваться только клинической оценкой. Напротив, она требует точной топической характеристики патологического процесса, дифференцирования природы поражения и последовательного использования комплекса взаимодополняющих методов исследования. Именно этим, по существу, объясняется формирование многоуровневой системы специализированной помощи, при которой наиболее сложные пациенты концентрируются в профильных центрах [21, 83, 172].

Такой подход находит подтверждение и в отечественной литературе. В одном из ведущих профильных источников подчёркивается, что «целенаправленная маршрутизация больных в центры хирургической панкреатологии позволит сократить количество диагностических, тактических и технических ошибок этого тяжёлого контингента больных» [1]. Аналогичная мысль последовательно развивается и в диссертационной работе Г.М. Барваняна, где представлена «специализированная - на базе межрайонных центров и высокотехнологичная - в региональных учреждениях здравоохранения модель оказания помощи. Особо подчёркивается, что географическая удалённость пациента от центра гепатобилиарной хирургии не оказывает существенного влияния на результаты лечения» [5]. Следовательно, организационная маршрутизация должна рассматриваться не как вспомогательный, а как один из принципиальных компонентов

диагностического алгоритма при патологии ГПДЗ.

Отсутствие «своевременного направления больных в специализированные учреждения нередко сопровождается поздней диагностикой, увеличением числа паллиативных вмешательств и в ряде случаев выполнением неоправданных операций» [29, 120, 307]. При этом клинико-лабораторные данные, хотя и сохраняют значение на первоначальном этапе обследования, обладают ограниченной ценностью в плане точной дифференциальной диагностики заболеваний ГПДЗ [99, 250]. В литературе это сформулировано предельно определённо: «типичные клинические симптомы являются расплывчатыми и неспецифичными, поэтому необходимы диагностические тесты» [99]. Вследствие этого приоритет в современной клинической практике закономерно смещается в сторону лучевых и эндоскопических методов диагностики [217, 284].

На «первичном этапе обследования одним из наиболее доступных и практически значимых методов остаётся ультразвуковое исследование, позволяющее подтвердить механический характер желтухи и ориентировочно установить уровень билиарного блока» [185, 191]. Видеогастродуоденоскопия дополняет эти данные возможностью «непосредственной оценки слизистой оболочки желудка и двенадцатиперстной кишки, выявления признаков стенозирования, обусловленного инфильтрацией либо компрессией извне, а также выполнения биопсии и лечебных эндоскопических вмешательств, включая ЭРХПГ» [202]. Тем самым уже на начальном этапе становится очевидным, что диагностическая эффективность возрастает именно при сочетанном использовании методов, а не при опоре на какой-либо один тест.

Особую практическую ценность представляет исследование Р.Т. Меджидова и соавт., основанное на анализе 1033 пациентов с обструктивной патологией ГПДЗ. Авторы пришли к выводу, что «наиболее информативными методами диагностики обструктивных заболеваний ГПДЗ являются ультразвуковое исследование, мультиспиральная компьютерная томография и магнитно-резонансная томография» [33]. При этом показательно, что

«диагностическая эффективность методов различалась в зависимости от уровня и характера обструкции. Так, чувствительность УЗИ при проксимальной билиарной обструкции достигала 94,9%, однако при уточнении типа обструкции по классификациям Bismuth-Corlette и Э.И. Гальперина снижалась до 42,6%. В свою очередь, МРТ-холангиография демонстрировала чувствительность 98,7%, МРТ при центральной обструкции - 98,9%, а комплексная оценка резектабельности новообразований на основе методов лучевой визуализации достигала 95,4%. При дистальной билиарной обструкции диагностическая эффективность возрастала до 97,6%» [33]. Эти данные позволяют заключить, что по мере усложнения диагностической задачи приоритет закономерно смещается от УЗИ к более высокотехнологичным методам - прежде всего МРТ и МсКТ.

Современная лучевая диагностика опухолей поджелудочной железы и периампулярной зоны опирается главным образом на компьютерную и магнитно-резонансную томографию. В литературе прямо указано, что «компьютерная томография и магнитно-резонансная томография стали наиболее важными методами оценки поражений поджелудочной железы, вместе с тем справедливо подчёркивается, что точная диагностика аденокарциномы поджелудочной железы не всегда является прямолинейной» [205], поскольку опухоли нередко имеют атипичную лучевую картину, а ряд воспалительных и иных процессов способен имитировать карциному [205, 211]. Следовательно, сама по себе высокая технологичность метода ещё не устраняет полностью проблему дифференциальной диагностики.

В современной клинической практике МсКТ фактически стала методом выбора при предоперационной диагностике, стадировании, планировании лечения и последующем наблюдении у пациентов с опухолевыми поражениями ГПДЗ [207, 240]. По определению V. Granata и соавт., «многосрезовая компьютерная томография стала методом поперечной визуализации выбора в диагностике, стадировании, планировании лечения и наблюдении пациентов с опухолями поджелудочной железы» [207]. Однако и

её возможности не являются абсолютными. По данным литературы, около 11% протоковых аденокарцином поджелудочной железы могут оставаться нераспознанными при МсКТ, если отсутствует выраженная разница плотности между опухолью и окружающей паренхимой железы [207, 232, 280]. Именно в этих случаях, как подчёркивают авторы, «распознавание вторичных признаков становится обязательным для выявления очага» [207]. К числу таких признаков относятся расширение главного панкреатического протока, симптом его обрыва, билиарная гипертензия и косвенные изменения контуров железы [207, 232, 280]. Из этого следует важный практический вывод: отрицательный или сомнительный результат КТ при сохраняющемся клиническом подозрении на опухоль не может рассматриваться как достаточное основание для исключения злокачественного процесса.

Не менее существенное значение имеет техническая корректность КТ-протокола. Как отмечает М.Р. Хоконов, «время сканирования имеет решающее значение, и наилучший контраст поражения к фону достигается примерно через 20-25 сек. после поступления контрастного вещества в аорту» [59]. Это положение подчёркивает, что информативность МсКТ определяется не только классом оборудования, но и качеством выполнения фазового исследования. В большинстве современных работ рекомендуется многофазный протокол с получением неусиленных, артериальных, паренхиматозных и портальных венозных изображений [4, 17, 40, 89, 179, 207]. При этом «паренхиматозная фаза обеспечивает максимальный контраст между гиповаскулярной опухолью и интактной тканью железы, тогда как венозная фаза особенно значима для оценки сосудистой инвазии» [59, 105, 171, 207].

Несмотря на это, у метода сохраняются ограничения в оценке резектабельности. В 21-55% наблюдений, первоначально расценённых по данным МсКТ как резектабельные, радикальная операция во время вмешательства оказывается технически невыполнимой, тогда как около 10% потенциально резектабельных опухолей, напротив, ошибочно

квалифицируются как нерезектабельные [31, 51, 104]. В этой связи показательны данные Г.М. Барваняна, согласно которым «чувствительность и специфичность при оценке вовлечения верхней брыжеечной вены составляют 46,5% и 81,1% соответственно, а при определении инвазии верхней брыжеечной артерии - 40,0% и 95,5%» [5]. Следовательно, при оценке сосудистой вовлечённости по-прежнему сохраняется риск как ложноположительных, так и ложноотрицательных заключений, что имеет непосредственное значение для определения хирургической тактики.

Ограничения МсКТ закономерно обусловили рост интереса к МРТ, которая, по данным литературы, способна демонстрировать высокую чувствительность и специфичность, достигающие 96% [190, 206]. Однако и данный метод не лишён трудностей. Г.М. Барванян подчёркивает, что диагностические сложности «особенно наблюдаются при дифференциальной диагностике хронического псевдотуморозного панкреатита и рака головки ПЖ. В этих случаях паренхиматозный фиброз вызывает значительное перекрытие сигналов на диффузионно-взвешенных изображениях» [5]. Таким образом, даже применение высокотехнологичных методов визуализации не устраняет полностью проблему разграничения воспалительных и опухолевых изменений, особенно в области головки поджелудочной железы [5, 190, 206].

Именно этим объясняется сохранение интереса к методам прямой визуализации билиарного тракта. По мнению М.Е. Gimenez, «прямая визуализация желчевыводящей системы позволяет диагностировать и/или лечить сложные доброкачественные и злокачественные поражения ГПДЗ. Вместе с тем подчёркивается, что перед холангиоскопией необходимо предварительно идентифицировать систему желчных протоков, оценить распространённость процесса и спланировать доступ, а сама предварительная оценка должна базироваться на МРТ с внутривенным контрастированием и МР-холангиопанкреатографии. Особенно это важно при внутривенной и перихилярной холангиокарциноме, когда к МРТ необходимо добавлять контрастную томографию для более точной оценки анатомии и

онкологической стадии» [195].

В последние годы «существенный интерес вызывают и гибридные технологии визуализации, объединяющие позитронно-эмиссионную томографию с КТ или МРТ» [166, 183]. Их преимуществами считаются «высокая разрешающая способность при стадировании опухолей ГПДЗ, возможность выявления даже небольших очагов метаболической активности и оценка ответа на неоадьювантную терапию» [183]. Однако и эти методы не являются универсальными: они обладают ограниченной информативностью при опухолях менее 2 см и недостаточной точностью при дифференциальной диагностике рака поджелудочной железы и хронического панкреатита [166, 179]. На этом фоне особенно показательно комбинированное использование эндоскопического ультразвукового исследования и компьютерной томографии. По данным М. Zhu и соавт.: «чувствительность такой комбинации достигает 92,5%, а специфичность - 93,0%» [366]. Следовательно, наибольшую клиническую ценность имеет не изолированное применение отдельного метода, а рациональное сочетание нескольких взаимодополняющих диагностических технологий.

Несмотря на существенный прогресс лучевой и эндоскопической диагностики, раннее выявление злокачественных заболеваний ГПДЗ остаётся серьёзной проблемой [19, 64, 87]. Именно поэтому «особое место в диагностическом алгоритме занимают сывороточные опухолевые маркёры. За последние годы они получили широкое распространение как неинвазивный инструмент раннего выявления рака ГПДЗ, однако значительная часть из них не обладает достаточной чувствительностью и специфичностью для уверенного разграничения доброкачественных и злокачественных процессов» [119, 160, 241, 356]. По данным метаанализа Z. Huang и F. Liu, «СА 19-9 играет важную роль в диагностике рака поджелудочной железы. Установлено, что объединённая чувствительность и специфичность этого маркёра составили 0,80 и 0,82 соответственно, диагностическое отношение шансов - 14,79, а площадь под ROC-кривой - 0,87» [160]. Следовательно, СА 19-9 следует

рассматривать как значимый вспомогательный биомаркер, однако не как самостоятельный метод окончательной диагностики.

С организационной точки зрения диагностический маршрут при патологии ГПДЗ должен рассматриваться не только как последовательность исследований, но и как элемент специализированной помощи. Это дополнительно отражено в работе «Хронический панкреатит и очаговая патология поджелудочной железы - особенности организации высокотехнологичной и специализированной помощи» [2]. Тем самым даже на диагностическом этапе речь идёт не о формальном наборе методов, а о системе принятия решений, в которой своевременное направление пациента в профильный центр влияет на точность последующей тактики.

Лучевые методы остаются ключевым компонентом дооперационной диагностики. В международной литературе данная проблема охарактеризована как «Лучевая диагностика рака поджелудочной железы: современное состояние вопроса» [184], что отражает ведущую роль визуализации при опухолевых поражениях поджелудочной железы. При этом при интерпретации данных компьютерной томографии необходимо учитывать анатомическую вариабельность, что подчёркнуто в работе «Новая морфологическая классификация нормального крючковидного отростка поджелудочной железы на основе компьютерной томографии» [220]. Практическая значимость этого положения обусловлена тем, что особенности строения крючковидного отростка могут влиять как на трактовку полученных изображений, так и на планирование хирургического вмешательства.

Подход к морфологической верификации также требует взвешенного решения. Показательна сама формулировка проблемы: «Когда выполнять пункцию, а когда воздержаться: опухолевые образования поджелудочной железы» [161]. Это указывает на необходимость индивидуализации тактики с учётом резектабельности образования, вероятности изменения лечебной стратегии и риска ложноотрицательных результатов.

При оценке сывороточных маркёров важно избегать их

гипердиагностической интерпретации. Это отражено в работе «Углеводный антиген 19-9 в дифференциальной диагностике рака поджелудочной железы и хронического панкреатита» [313]. Уже сама постановка задачи свидетельствует о том, что диагностическая ценность СА 19-9 наиболее высока не как самостоятельного показателя, а как элемента комплексной дифференциальной диагностики.

Заключительным этапом диагностического алгоритма при патологии ГПДЗ является «морфологическая верификация этиологии механической желтухи и/или нарушений дуоденального пассажа. Получение морфологического подтверждения диагноза ещё на дооперационном этапе непосредственно влияет на выбор объёма хирургического вмешательства и позволяет обосновать необходимость неoadъювантной либо паллиативной лекарственной терапии» [99, 118, 121]. Наибольшую ценность здесь имеют биопсийные методы, позволяющие дифференцировать редкие нозологические формы, включая нейроэндокринные опухоли, лимфомы, метастатические поражения и аутоиммунный панкреатит [125, 134, 145].

Вместе с тем прицельная биопсия имеет и серьёзные ограничения. Согласно данным литературы, до 32% образцов оказываются неинформативными вследствие отсутствия достаточного клеточного материала, контаминации кровью или технических артефактов [150, 151]. Это «существенно снижает надёжность метода и требует осторожной интерпретации отрицательных результатов. Наиболее распространённым способом морфологической верификации в настоящее время остаётся тонкоигольная аспирационная биопсия под контролем эндоскопического ультразвукового исследования» [148]. Однако и её возможности не следует переоценивать. В современной литературе подчёркнуто, что «диагностика поджелудочной железы при помощи тонкоигольной аспирации под контролем эндоскопического ультразвука характеризуется очень низкой частотой ложноположительных, но сравнительно высокой частотой ложноотрицательных результатов» [139].

Особенно важным является то обстоятельство, что на фоне хронического панкреатита чувствительность эндоУЗИ-ТАБ уменьшается. По данным S. Vadami и соавт. и H. Jeong и соавт., «точность метода при образованиях головки поджелудочной железы снижается с 91,6% при отсутствии панкреатита до 76,9% при его наличии, что сопровождается увеличением числа ложноотрицательных заключений» [80, 257]. Дополнительные трудности создают повышенная плотность паренхимы, сосудистая интерпозиция и дуоденальный стеноз [139, 148, 257]. В этой связи показательна формулировка Г.М. Барваняна, согласно которой «выявлены существенные технические ограничения прицельной биопсии под контролем эндоУЗИ. В частности, во всех наблюдаемых случаях оказалось технически невозможным осуществить пункцию центральной части новообразования, а в 5 случаях из 11 (45,5%) получение диагностического материала было полностью безуспешным» [5]. Данная цитата наглядно концентрирует одну из ключевых причин диагностической неопределённости при объёмных образованиях головки поджелудочной железы.

В «отдельных клинических ситуациях определённые преимущества демонстрирует трепанобиопсия, позволяющая получить более полноценный тканевой столбик для гистологического и иммуногистохимического исследования» [357]. Вместе с тем и этот метод имеет ряд ограничений. По данным С.А. Попова, «чрезкожная трепан-биопсия новообразования поджелудочной железы под контролем УЗИ является безопасным (осложнения отмечены лишь в 0,6% случаев) высокотехнологичным малоинвазивным способом получения пробы ткани для гистологического и иммуногистохимического исследования» [41]. Однако автор одновременно подчёркивает «наличие важных противопоказаний к выполнению данной процедуры, включая высокий уровень прямого билирубина, верифицированный дуоденостаз, гиперамилаземию, снижение протромбинового индекса и наличие кистозных образований поджелудочной железы» [41]. Кроме того, в литературе обсуждается риск имплантационного

метастазирования по ходу иглы, что особенно настораживает при потенциально резектабельных опухолях [154, 156, 350, 359]. Именно поэтому ряд авторов считает целесообразным воздерживаться от чрескожной биопсии под ультразвуковым или КТ-контролем у больных с технически резектабельными новообразованиями [154, 156, 350, 359].

Таким образом, при дифференциальной диагностике объёмных образований головки поджелудочной железы клиницисты сталкиваются по меньшей мере с двумя принципиальными проблемами: высокой сложностью разграничения рака и хронического панкреатита и ограниченной надёжностью отрицательных результатов биопсии [160, 167, 196]. Г.М. Барванян формулирует это особенно точно, указывая на «сложность дифференциальной диагностики между раком ПЖ и ХП, а также существенное влияние результатов диагностического поиска на выбор хирургической тактики. Подчёркивается «парадоксальность ситуации», заключающаяся в том, что при высокой информативности положительных результатов биопсии отрицательные результаты не позволяют достоверно исключить злокачественный процесс» [5]. Именно это обстоятельство лежит в основе современной хирургической концепции, согласно которой при технически резектабельном образовании головки ПЖ и невозможности достоверного исключения карциномы допустимо выполнение резекционного вмешательства даже при отрицательной биопсии [221, 225, 290, 359]. В подобных условиях риск пропустить операбельную опухоль рассматривается как более серьёзный, чем вероятность последующей морфологической верификации доброкачественного процесса уже в удалённом препарате, частота которого, по данным литературы, составляет 5-12% [221, 225, 290, 359].

Таким образом, современные возможности диагностики заболеваний ГПДЗ основаны на интеграции организационной маршрутизации, многокомпонентной лучевой визуализации, эндоскопических технологий, сывороточных опухолевых маркёров и морфологической верификации [1, 5,

33, 59, 99, 119, 160, 190, 195, 205, 207]. Ни один из перечисленных подходов не является полностью самодостаточным. Только их рациональное и клинически обоснованное сочетание позволяет повысить точность дооперационной диагностики, корректно оценить резектабельность процесса и выбрать оптимальную хирургическую тактику у больных с патологией гепатопанкреатодуоденальной зоны.

1.2. Периоперационная химиолучевая терапия у пациентов с резектабельным раком поджелудочной железы

Рак поджелудочной железы сохраняет статус одной из наиболее неблагоприятных злокачественных опухолей пищеварительной системы и остаётся одной из ведущих причин онкологической смертности во всём мире [141, 293, 318]. В современных эпидемиологических исследованиях подчёркивается, что даже в странах с развитой системой здравоохранения сохраняется крайне неблагоприятная структура выявляемости. Так, по данным японских регистров, «пятилетняя общая выживаемость при I, II, III и IV стадиях составила 39,9%, 16,4%, 5,8% и 1,3% соответственно» [211], что наглядно демонстрирует выраженную зависимость прогноза от стадии заболевания.

Особое значение имеет тот факт, что «даже после выполнения радикальной резекции у значительной части пациентов развивается рецидив заболевания» [227, 229, 297]. В этой связи хирургическое лечение в современной онкологии рассматривается не как изолированный метод, а как компонент мультимодальной терапии. Именно поэтому адъювантная химиотерапия стала стандартом лечения при резектабельном раке поджелудочной железы [72, 81, 107, 109, 112, 123, 211, 324, 332].

Результаты, полученные в условиях реальной клинической практики, заметно расходятся с данными контролируемых исследований. Так, в работе А. М. Altman и соавт. указано: «Лишь 7% пациентов системы Medicare, перенёвших первичную резекцию по поводу рака поджелудочной железы,

завершили адъювантную химиотерапию, что свидетельствует о крайне низкой частоте завершения послеоперационного лечения в повседневной практике. Кроме того, показано, что завершение адъювантной химиотерапии ассоциировано с улучшением общей выживаемости» [108]. Это подчёркивает принципиальную клиническую «значимость полного курса адъювантной терапии и указывает на выраженный разрыв между её доказанной эффективностью и реальной реализуемостью. По представленным данным, медиана общей выживаемости составила 14 месяцев у пациентов без адъювантной терапии, 17 месяцев при её неполном проведении и 22 месяца при полном завершении лечения» [108]. Следовательно, достижение полноценного курса системной терапии является одним из ключевых факторов улучшения отдалённых результатов лечения.

Именно данные обстоятельства обусловили активное развитие концепции неоадъювантной и периоперационной терапии. В той же работе А. М. Altman и соавт. сформулирован принципиально значимый тезис: «Завершение адъювантной химиотерапии должно рассматриваться как приоритетная цель после первичной резекции, однако неоадъювантная химиотерапия может обеспечить получение пациентами системного лечения» [108]. Данное положение отражает стратегический сдвиг от немедленного хирургического вмешательства к предварительной системной терапии, особенно у пациентов с погранично резектабельным процессом.

Вопрос выбора оптимального адъювантного режима также претерпел значительные изменения. В рандомизированном исследовании К. Uesaka и соавт. показано, что «адъювантная терапия S-1 обеспечивает достоверное улучшение общей выживаемости по сравнению с гемцитабином» [72]. Это привело к широкому внедрению S-1 в странах Восточной Азии, тогда как в других регионах чаще используются схемы mFOLFIRINOX, комбинация гемцитабина с капецитабином или монотерапия гемцитабином [72, 107, 123, 211, 324, 332]. Таким образом, современная практика остаётся гетерогенной и зависит от региональных и клинических особенностей.

В литературе подчёркивается, что «роль адъювантной химиолучевой терапии при первично резектабельном раке поджелудочной железы остаётся ограниченной., а её применение не сопровождается достоверным улучшением общей выживаемости по сравнению с одной лишь химиотерапией» [211]. В этой связи системная химиотерапия рассматривается как более стандартный компонент лечения, тогда как лучевая терапия чаще применяется в контексте погранично резектабельного или местнораспространённого процесса [148, 211, 248, 259, 260, 324].

На этом фоне особый интерес вызывают предоперационные схемы лечения. В ряде исследований показано, что применение комбинации S-1 и гемцитабина перед операцией способствует увеличению выживаемости и снижению частоты лимфогенного метастазирования [211, 324, 334]. При этом частота R0-резекций и послеоперационных осложнений существенно не отличается от результатов первичной хирургии [211, 324, 334]. Эти данные стали основанием для рекомендаций по применению неоадъювантной терапии даже у части пациентов с формально резектабельным процессом [211].

Смещение в сторону более сложных периоперационных подходов отражено и в русскоязычных публикациях, где проблема формулируется как «Лечебная стратегия при протоковом раке поджелудочной железы» [28]. В международных обзорах аналогичная тенденция обозначена как «Системная неоадъювантная химиотерапия в современном лечении рака поджелудочной железы: систематический обзор и метаанализ» [326]. Совокупный анализ этих данных показывает, что обсуждение неоадъювантной терапии выходит за пределы выбора конкретных схем и фактически затрагивает пересмотр общей концепции лечения резектабельных и погранично резектабельных форм заболевания.

Значительный вклад в развитие периоперационных стратегий внесли исследования A.L. Coveler и соавт., где показано, что «стандартное лечение обеспечивает медиану общей выживаемости около 24 месяцев. Однако при использовании комплексной периоперационной схемы медиана общей

выживаемости у пациентов после резекции достигала 58 месяцев» [245]. Данный результат демонстрирует потенциал интенсивных мультимодальных подходов при правильном отборе пациентов.

Отдельного внимания заслуживает влияние предоперационного этапа на объём и характер хирургического вмешательства. Так, в работе «Изменяет ли неoadьювантная химиотерапия роль регионарной лимфаденэктомии в выживаемости при раке поджелудочной железы?» [124] прямо поставлен вопрос о трансформации хирургической тактики под влиянием системного лечения. В свою очередь, исследование «Влияние статуса резекционных краёв и объёма лимфаденэктомии на клинические исходы при резецированном аденокарциноме поджелудочной железы» [224] показывает, что отдалённые результаты определяются не только фактом выполнения резекции, но и онкологической радикальностью операции, включая статус краёв резекции и адекватность лимфодиссекции.

Хирургическая резекция в сочетании с системной терапией остаётся краеугольным камнем лечения локализованного рака поджелудочной железы [81, 109, 112]. Однако при погранично резектабельных и местнораспространённых формах заболевания немедленная операция не является оптимальной стратегией [148, 248, 259, 260, 324]. В этих случаях предоперационная терапия обеспечивает ранний системный контроль заболевания и позволяет отобрать пациентов, действительно выигрывающих от последующей резекции.

Как подчёркивают T.F. Stoor и соавт., «современные рекомендации и клиническая практика значительно различаются в отношении предоперационной терапии, оценки ответа и показаний к хирургическому лечению» [260]. Авторы также указывают, что «традиционные методы визуализации в значительной степени недооценивают ответ опухоли» [260], в связи с чем особое значение приобретает оценка биологических маркёров, прежде всего динамики СА 19-9 [260].

Важнейшим аспектом остаётся мультидисциплинарный подход к

лечению. В литературе подчёркнуто, что «хирургическое лечение после предоперационной терапии требует опыта высокообъёмного центра для отбора пациентов, интраоперационного принятия решений и послеоперационного ведения» [260]. Более того, «предоперационное консультирование и совместное принятие решений являются критически важными» [260].

Таким образом, современные данные свидетельствуют о том, что периоперационная терапия становится неотъемлемым элементом лечения пациентов с раком поджелудочной железы. Её эффективность определяется не только выбором лекарственной схемы, но и точностью стадирования, правильным отбором пациентов и возможностью выполнения радикальной операции в специализированном центре. Несмотря на значительный прогресс, необходимость дальнейших рандомизированных исследований остаётся очевидной, поскольку единая международная стратегия лечения до настоящего времени окончательно не сформирована [245, 260].

1.3. Хирургическая тактика при доброкачественных патологиях гепатопанкреатодуоденальной зоны

Хирургическая тактика при доброкачественных патологиях гепатопанкреатодуоденальной зоны не может считаться полностью стандартизированной. Это связано как с клинко-морфологической неоднородностью данной группы заболеваний, так и с различиями в степени билиарной и дуоденальной обструкции, выраженности болевого синдрома, наличии воспалительных изменений и сохраняющихся трудностях дооперационного исключения злокачественного процесса [13, 76]. Именно поэтому выбор вмешательства в данной анатомической зоне определяется не только нозологией, но и совокупностью анатомических, функциональных и онкологических факторов [24, 94, 311].

В отечественной литературе сама постановка проблемы дана уже в названии работы «Хронический панкреатит и очаговая патология

поджелудочной железы - особенности организации высокотехнологичной и специализированной помощи» [2]. Для доброкачественных опухолей ПЖ особенно показателен обзор «Доброкачественные опухоли поджелудочной железы - ограниченные хирургические операции при кистозных и нейроэндокринных новообразованиях» [6]. Эти источники важны тем, что с самого начала задают правильный вектор рассуждения: при доброкачественной патологии хирург должен стремиться не к максимально возможному, а к функционально оправданному объёму вмешательства.

В практическом отношении особое значение имеет «разграничение двух клинических ситуаций. Первая - это заведомо доброкачественное заболевание, при котором возможно применение органосохраняющих, дренирующих, эндоскопических или малоинвазивных вмешательств. Вторая - это объёмное образование ГПДЗ, при котором доброкачественная природа процесса остаётся вероятной, но не исключается злокачественный характер поражения» [5, 195, 225]. Именно во второй ситуации тактика закономерно смещается в сторону более радикального подхода, поскольку риск «пропущенного» операбельного рака может оказаться выше, чем риск избыточного объёма вмешательства [294, 306].

Особенно показательны это при фокальном увеличении головки поджелудочной железы, аутоиммунном панкреатите и псевдотуморозном хроническом панкреатите. В исследовании Р. Mascina и соавт. прямо указано: «возможное одновременное существование рака поджелудочной железы и аутоиммунного панкреатита означает, что предоперационный диагноз аутоиммунного панкреатита не исключает одновременного наличия рака поджелудочной железы» [306]. Эта цитата имеет принципиальное значение, поскольку показывает, что даже при, казалось бы, убедительной дооперационной интерпретации воспалительного процесса онкологическая насторожённость не должна ослабевать.

На этом фоне закономерно возрастает интерес к панкреатодуоденальной резекции при сложных доброкачественных поражениях, осложнённых

стойкой билиарной и дуоденальной обструкцией либо подозрением на опухоль. Однако «такой подход не является универсально оптимальным. ПДР действительно позволяет надёжно устранить механическую желтуху, дуоденальный стеноз и болевой синдром, но одновременно сопровождается существенным вмешательством в анатомо-физиологические взаимоотношения верхних отделов желудочно-кишечного тракта и уменьшением объёма функционирующей паренхимы поджелудочной железы» [254, 286]. Следовательно, для доброкачественной патологии данная операция должна рассматриваться как «вынужденный или строго селективный вариант», а не как стандарт лечения [254, 286].

Дополнительное значение имеют ситуации, в которых для выполнения резекции требуется сосудистая реконструкция. Хотя такие вмешательства прежде всего ассоциируются со злокачественными опухолями, они позволяют оценить допустимые границы хирургической агрессии и при доброкачественных процессах, окончательная природа которых устанавливается лишь после операции. В работе D. Kleive и соавт. показано, что «использование холодноконсервированного венозного аллотрансплантата для реконструкции верхней брыжеечной и воротной вен во время операций на поджелудочной железе является безопасным и сопровождается приемлемой долгосрочной проходимостью» [105]. Более того, анализ данного материала показал, что доброкачественный характер процесса был подтверждён лишь у ограниченного числа больных, что дополнительно поддерживает активную хирургическую тактику при сохраняющемся онкологическом сомнении [105, 294, 306].

Панкреатодуоденэктомия и левосторонняя панкреатэктомия традиционно рассматриваются как стандарты хирургического лечения опухолей поджелудочной железы [75, 162, 188, 256, 258, 311]. Однако при доброкачественных образованиях применение стандартных онкологических резекций сопряжено с принципиальной проблемой избыточного удаления как панкреатической, так и экстрапанкреатической ткани [137, 148, 189, 214, 261,

304]. Именно поэтому в современной литературе всё большее внимание уделяется паренхимосберегающим вмешательствам.

Как справедливо подчёркивается в литературе, «энуклеация опухоли, резекция средней части поджелудочной железы и локальная резекция головки поджелудочной железы с сохранением двенадцатиперстной кишки являются хирургическими процедурами, которые всё чаще используются в качестве альтернативных методов лечения по сравнению с классическими резекциями поджелудочной железы» [73]. Эта формулировка достаточно точно отражает современную тенденцию к расширению показаний к органосохраняющим операциям при доброкачественных и низкоккачественных образованиях ПЖ [73, 134, 198, 227, 259, 355].

Особенно важно, что при кистозных новообразованиях и нейроэндокринных опухолях ПЖ локальные резекционные процедуры позволяют добиться более благоприятных непосредственных результатов. В литературе прямо указано, что их преимуществами являются «90-дневная смертность ниже 1% и низкий уровень клинически значимых послеоперационных панкреатических фистул» [92]. В то же время данный тезис не следует абсолютизировать. Речь идёт не о безусловном превосходстве таких вмешательств, а о том, что при тщательном отборе больных они позволяют уменьшить операционную травму и лучше сохранить функциональный резерв поджелудочной железы [92, 135, 218, 240, 255, 320].

Даже при выполнении резекционных вмешательств принципиальное значение сохраняет техника реконструктивного этапа. Существенная часть тяжёлых осложнений связана именно с формированием панкреатоэнтероанастомоза [70, 107, 144, 213, 232, 293]. В этой связи особый интерес представляют данные С.В. Тарасенко и соавт., которые пришли к выводу, что «панкреатоюноанастомоз с использованием сквозных П-образных швов доказал свою эффективность по сравнению с другими методами формирования панкреатоэнтероанастомозов в клинической практике» [11]. Не менее важна и другая их формулировка:

«модифицированный способ Блюмгарта оптимально использовать при инфильтрированной, отёчной паренхиме поджелудочной железы и узком панкреатическом протоке» [11]. Эти положения особенно значимы именно для доброкачественных и воспалительных поражений ГПДЗ, где сочетание отёка паренхимы и узкого протока встречается нередко.

Особое место среди доброкачественных патологий ГПДЗ занимает хронический панкреатит. Наиболее часто применяемыми оперативными вмешательствами при ХП остаются дуоденум-сохраняющие резекции головки ПЖ и различные варианты дренирующих операций [34, 48, 236]. Принципиальное преимущество дуоденум-сохраняющих операций заключается в том, что они позволяют сочетать резекцию воспалительно изменённой ткани с сохранением двенадцатиперстной кишки, билиарного дерева и значительной части паренхимы железы [34, 48, 236].

Методологические основы обсуждения ХП в последние годы стали более строгими. Это подтверждается уже самими названиями ключевых публикаций: «Хронический панкреатит: международный проект консенсусного определения нового механистического подхода» [100] и «Клинические рекомендации Американской коллегии гастроэнтерологов: хронический панкреатит» [69]. Такие формулировки показывают, что современное представление о ХП основывается не только на описании клинических проявлений, но и на более чёткой патогенетической и диагностической модели заболевания.

Наиболее последовательно эта концепция реализована в крупных сериях наблюдений. Так, Carl-Stephan Leonhardt и Dietmar Pils «при анализе 332 пациентов показали, что хирургическая заболеваемость составила 21,5%, 90-дневная летальность - 1,5%, а 5-летняя выживаемость достигла 90,5%» [242]. Ещё более значим следующий вывод авторов: «задержка операции снижает эффективность хирургического вмешательства, в этой связи пациентов с хроническим панкреатитом следует направлять на операцию как можно раньше, чтобы обеспечить удовлетворительные результаты» [242].

Данная цитата имеет не только клиническое, но и организационное значение, поскольку подчёркивает важность своевременного направления пациентов в специализированные центры.

Положение о целесообразности более раннего хирургического вмешательства дополнительно подтверждается работами «Более раннее хирургическое вмешательство улучшает исходы при болевой форме хронического панкреатита» [176] и «Хирургия при хроническом панкреатите: роль раннего оперативного вмешательства в лечении болевого синдрома» [316]. Это свидетельствует о последовательном смещении акцента в современной литературе от выжидательной тактики к более раннему хирургическому лечению у тщательно отобранных пациентов.

По данным рандомизированных исследований, ранние послеоперационные осложнения, частота тяжёлых осложнений, задержка опорожнения желудка, длительность госпитализации, повторные госпитализации и 90-дневная летальность после дуоденум-сохраняющих операций во многих сериях оказываются ниже, чем после панкреатодуоденэктомии [101, 127, 130, 163, 203, 342]. Вместе с тем, как показал J. Kleeff и соавт., «статистически значимых различий в частоте непосредственных послеоперационных осложнений между дуоденум-сохраняющими вмешательствами и частичной пилорус-сохраняющей дуоденопанкреатэктомией получено не было» [143]. Это указывает на то, что окончательный выбор операции должен определяться не только общими преимуществами метода, но и морфологией заболевания, характером осложнений и целями конкретного вмешательства.

Отдельный интерес представляет систематический обзор «Дуоденумсохраняющая тотальная и частичная резекция головки поджелудочной железы при доброкачественных опухолях: систематический обзор и метаанализ, обобщая аргументы в пользу паренхимосберегающих вмешательств именно при опухолевых образованиях головки поджелудочной железы» [128].

При «хроническом кистозном панкреатите, осложнённом билиарной и дуоденальной обструкцией, тактика также должна быть индивидуализирована. Выбор вмешательства определяется этиологией заболевания, размером кисты, её связью с протоковой системой и наличием сопутствующих осложнений» [38, 116]. По данным G. Perri и соавт., «наличие обструктивной желтухи при кистозных образованиях ПЖ является признаком, повышающим вероятность злокачественного процесса» [192]. Именно поэтому в ситуациях, когда дооперационно невозможно достоверно исключить рак, ряд авторов считает оправданным резекционный подход с обязательным срочным интраоперационным гистологическим исследованием оболочек кистозного образования [42, 140].

Эндоскопические методы лечения доброкачественных образований ГПДЗ, включая стентирование при осложнённых формах с механической желтухой, также не получили универсального признания [139, 164]. Хотя изолированная стриктура терминального отдела общего жёлчного протока действительно рассматривается как показание к стентированию, данные С.І. Kwon и соавт. показывают, что «частота рецидива механической желтухи после стентирования при псевдотуморозном панкреатите достигает 41%» [295]. Это обстоятельство, вероятно, связано с продолжающимся компрессионным воздействием фиброзно изменённой головки ПЖ и заметно ограничивает возможности чисто эндоскопической тактики в данной группе больных.

В русскоязычной литературе рассматриваемая проблема конкретизирована в работе «Выбор способа хирургического лечения хронического калькулёзного панкреатита» [23]. В международной литературе сходный вопрос отражён в обновлённом метаанализе «Хирургические стратегии в лечении хронического панкреатита, результаты которого показывают, что проблема выбора оптимального варианта операции по-прежнему не имеет окончательного решения. Это указывает на сохраняющуюся дискуссионность данного вопроса и необходимость

индивидуализированного подхода при определении хирургической тактики у больных ХП» [364].

Таким образом, при доброкачественных патологиях ГПДЗ выбор хирургической тактики определяется природой заболевания, размерами очага, характером осложнений и степенью конфликта с соседними органами, желчными протоками и протоковой системой поджелудочной железы. Универсального алгоритма лечения по-прежнему не существует, что подчёркивает необходимость дальнейших фундаментальных исследований [13, 76, 105, 143, 242, 295]. В современной концепции решающее значение имеет не формальный объём вмешательства, а способность операции «надёжно устранить патологию и её осложнения, исключить вероятность пропущенного операбельного рака и обеспечить хорошее качество жизни больного в отдалённом послеоперационном периоде» [105, 242, 294, 306].

1.4. Панкреатодуоденальная резекция в лечении злокачественных патологий органов ГПДЗ

Злокачественные новообразования органов ГПДЗ по-прежнему остаются одной из ведущих причин высокой летальности, а вопросы их ранней диагностики, дифференциальной диагностики и своевременной морфологической верификации сохраняют не только клиническую, но и принципиальную онкологическую значимость [45, 59, 74, 122]. При этом «в структуре опухолевых поражений данной анатомической зоны наиболее часто встречаемой опухолью ГПДЗ считается рак головки ПЖ, тогда как злокачественные образования фатерова сосочка составляют 12-18%, терминального отдела общего жёлчного протока - 8-12%» [57]. Уже это обстоятельство объясняет, почему именно панкреатодуоденальная резекция занимает центральное место в хирургическом лечении опухолей ГПДЗ.

Время показало, что простого ответа на проблему рака поджелудочной железы не существует. В современной литературе прямо подчёркивается, что «научному сообществу по-прежнему не хватает современного подхода,

который бы привёл к лучшим результатам в лечении аденокарциномы протоков поджелудочной железы» [66]. Данная формулировка особенно показательна, поскольку она «отражает не только неудовлетворённость существующими результатами, но и сохраняющуюся фрагментарность подходов к лечению данного заболевания» [66, 177].

Глобальные эпидемиологические данные подтверждают нарастающее бремя рака поджелудочной железы. По материалам анализа, проведённого в 195 странах мира, «с 1990 года заболеваемость и смертность от рака поджелудочной железы более чем удвоились во всём мире» [334]. В свою очередь, J. Ferlay и соавт. и R.L. Siegel и соавт. указывают, что в Соединённых Штатах рак поджелудочной железы уже является одной из ведущих причин смерти от онкологических заболеваний, а в Европе в ближайшие годы его ранговое место будет возрастать [90, 204]. Ещё более тревожно звучит прогноз L. Rahib и соавт., согласно которому «к 2030 году рак поджелудочной железы в США, вероятно, станет второй по распространённости причиной смерти от рака» [281]. Не менее показателен и вывод G. Lippi и C. Mattiuzzi, считающих, что «тревожный сценарий заключается в том, что смертность может снова удвоиться к 2060 году» [186]. Таким образом, речь идёт не о частной онкологической проблеме, а о растущем глобальном медико-социальном бремени.

При этом долгосрочная выживаемость данной категории больных остаётся крайне низкой. По современным данным, «если объединить все стадии заболевания, 5-летняя выживаемость по-прежнему составляет около 11%» [89]. В исследовании A. Bengtsson и соавт. подчёркивается, что хотя определённый прогресс в отдалённых результатах действительно имеется, «долгосрочное выживание возросло с 1,5% в 1975 году до 17,4% в 2011 году у пациентов, перенёвших хирургическую резекцию», тогда как «когда хирургическое лечение не предлагалось, выживаемость оставалась ниже 1%» [82]. Эти данные особенно важны, поскольку они убедительно демонстрируют принципиальную роль хирургического этапа лечения у больных с

потенциально резектабельным процессом.

Одной из ключевых причин неудовлетворительных результатов остаётся поздняя диагностика. В литературе подчёркивается, что «запоздалая диагностика является правилом, и только небольшому проценту пациентов предлагается хирургическая резекция» [102, 136, 228, 230, 305, 346]. Более того, по данным разных авторов, «более 80% пациентов со злокачественными опухолями ГПДЗ обращаются и/или диагностируются в поздних стадиях, когда имеется картина местно-распространённого или даже метастатического рака» [247, 288]. Эти положения объясняют, почему обсуждение панкреатодуоденальной резекции невозможно ограничить лишь техническими аспектами операции. Оно неизбежно включает проблемы стадирования, отбора больных и интеграции хирургии с системным лечением [195, 212, 282, 292].

С методологической точки зрения особенно важны современные представления о необходимости мультимодального подхода. Как отмечено в литературе, существует «два основных способа столкнуться с этой суровой реальностью: первый - обвинить агрессивную биологию опухоли и сосредоточиться на системной терапии, второй - полагаться исключительно на техническую осуществимость более радикальных резекций» [195, 212]. Однако, как справедливо подчёркивают авторы, «ни один из подходов не будет неоспоримой истиной», а «ключевой ответ - лучше координировать оба в надёжную мультимодальную стратегию» [195, 212].

Несмотря на все ограничения, ПДР остаётся основным радикальным методом хирургического лечения злокачественных новообразований органов ГПДЗ. Анализ литературных данных последних десятилетий показывает, что «послеоперационная летальность после ПДР в высокообъёмных центрах снизилась до 0-2%» [314, 345]. Однако этот прогресс не означает устранения проблемы осложнений. Напротив, по данным многоцентровых исследований, «частота послеоперационных осложнений сохраняется на достаточно высоком уровне, варьируя в пределах 27-47%» [300, 329]. Следовательно,

эффективность ПДР должна оцениваться не только по факту выполнения операции, но и по структуре осложнений, непосредственным результатам и отдалённому онкологическому эффекту.

Проблема реконструктивного этапа ПДР подробно отражена в отечественной литературе. Это видно уже по названиям работ «Опыт 200 панкреатодуоденэктомий - оценка различных вариантов анастомозов» [8], «Формирование панкреатодигестивного анастомоза при радикальной операции у больных с периапулярными опухолями» [36] и «Различные виды панкреатодигестивных анастомозов при панкреатодуоденальной резекции» [39]. Не менее показателен и блок публикаций, посвящённых осложнениям: «Состояние проблемы развития панкреатической фистулы у пациентов, перенесших панкреатодуоденальную резекцию» [52], «Способ формирования панкреатоэнтероанастомоза при панкреатодуоденальной резекции» [55], «Сравнительный анализ результатов формирования панкреатодигестивных анастомозов» [62]. Эти источники позволяют усилить раздел именно по линии профилактики послеоперационных осложнений и совершенствования техники анастомоза.

Особую проблему составляют ситуации, требующие повторного хирургического вмешательства. По данным профильных исследований, «частота релапаротомий достигает 11,0-12,6%, а летальность после повторных вмешательств остаётся высокой и составляет 10,3-18,3%» [113, 131]. Эти данные позволяют рассматривать релапаротомию не как частный технический эпизод, а как маркёр крайне тяжёлого послеоперационного течения и существенного ухудшения прогноза.

Отдельной клинической проблемой является рост числа больных пожилого и старческого возраста со злокачественными опухолями ГПДЗ. Вместе с тем современная литература показывает, что «сама по себе принадлежность к старшей возрастной группе уже не может рассматриваться как абсолютное противопоказание к ПДР, напротив, подчёркивается, что при тщательном дифференцированном подходе к отбору пациентов

непосредственные результаты ПДР в старшей возрастной группе могут быть сопоставимы с результатами оперативного лечения в общей популяции» [321, 333]. Эта позиция особенно важна для современной хирургической онкогериатрии, поскольку переносит акцент с календарного возраста на стратификацию риска и функциональный статус пациента.

Показательным в этом отношении является исследование Б.В. Сигуа и соавт., в котором представлен «опыт выполнения ПДР у 61 пациента пожилого и старческого возраста, при этом в основной группе хирургическое лечение проводилось с использованием специально разработанного алгоритма выбора метода формирования панкреатодигестивного анастомоза, базирующегося на шкале оценки риска развития панкреатических фистул» [15]. В то же время в контрольной группе реконструкция выполнялась «на основании индивидуальных предпочтений оперирующего хирурга без учёта стратификации риска развития панкреатической фистулы» [15]. Особенно важен итоговый вывод исследования: «сравнительный анализ послеоперационных результатов продемонстрировал значимое снижение частоты осложнений в основной группе - 14 случаев (43,8%) по сравнению с группой сравнения - 21 случай (72,4%)» [15]. Не менее показательным, что «частота развития послеоперационных панкреатических фистул снизилась с 27,6% до 6,2%, а летальность - с 24,1% до 9,4%» [15]. Эти данные подтверждают, что алгоритмизированный выбор реконструктивной тактики способен существенно улучшить результаты ПДР у возрастных пациентов.

Схожие выводы содержатся и в масштабном японском исследовании I. Endo и соавт., где показано, что ПДР характеризуется «наиболее высокой частотой осложнений среди всех вмешательств в области хирургической гастроэнтерологии и онкологии», а показатель летальности составляет приблизительно «десятую часть от общего числа осложнений» [138]. В контексте этих данных особенно значимы результаты внедрения нового алгоритмического подхода, позволившего достичь существенного снижения частоты осложнений и послеоперационной летальности у пациентов старших

возрастных групп [138].

Во многих англоязычных публикациях встречается чрезвычайно ёмкая характеристика рака поджелудочной железы: «это по-прежнему мрачное заболевание и, как ожидается, станет ещё большим бременем в ближайшем будущем» [174, 344, 348]. Данная формулировка отражает не только плохой прогноз заболевания, но и осознание того, что улучшение результатов лечения требует дальнейшего пересмотра как хирургической, так и системной тактики.

Именно с этих позиций заслуживает внимания обзор E. de Souza M. Fernandes и соавт., посвящённый «более радикальному взгляду на хирургический подход и результаты при раке поджелудочной железы» [65]. В рамках данного обзора авторы сформулировали несколько принципиальных положений. Во-первых, «как системная, так и хирургическая терапия играют фундаментальную и взаимодополняющую роль» [65]. Во-вторых, «современное хирургическое лечение включает полную резекцию мезопанкреаса для радикальной лимфаденэктомии» [65]. В-третьих, «предоперационное планирование плоскостей диссекции, знание сосудистых анатомических вариаций, соблюдение онкологических принципов и опыт сосудистых резекций являются обязательными» [65]. Эти цитаты представляют особую ценность, поскольку концентрируют современную концепцию радикализации хирургии рака поджелудочной железы.

Отдельного внимания заслуживает проблема предоперационной билиарной декомпрессии. Современная дискуссия по этому вопросу хорошо отражена в публикациях «Ведение злокачественной билиарной обструкции при раке поджелудочной железы: выбор оптимальной стратегии» [88] и «Влияние предоперационного билиарного дренирования на осложнения после панкреатодуоденальной резекции. Метаанализ» [96]. Содержание этих работ не позволяет рассматривать дренирование как универсально благоприятный этап предоперационной подготовки и требует строгой оценки показаний в каждом конкретном случае.

Среди жизнеугрожающих осложнений после ПДР особое место

занимает клинически значимая несостоятельность панкреатодигестивного анастомоза. По данным различных исследований, «частота её развития варьирует от 9% до 32,7%» [233, 238, 312]. При развитии этого осложнения возникает риск панкреатического свища, деструктивного панкреатита, аррозивного кровотечения, сепсиса и панкреатогенного перитонита [322, 325, 338]. В литературе подчёркивается, что именно «деструктивный панкреатит и несостоятельность ПДА являются ведущими факторами, определяющими летальность, увеличение продолжительности госпитализации и существенное возрастание стоимости лечения» [331]. Данная цитата имеет ключевое значение, поскольку отражает не только клинические, но и экономические последствия послеоперационных осложнений.

Не менее важен и онкологический аспект. Несмотря на то, что «резекционные вмешательства остаются основой потенциального излечения пациентов с раком поджелудочной железы, местные рецидивы после ПДР встречаются нередко» [244]. На этом фоне особый интерес вызывает «расширенная техника резекции, направленная на удаление лимфатической и нервной ткани в так называемом треугольнике между чревным стволом, верхней брыжеечной артерией и мезентерико-портальной осью - операция TRIANGLE» [235]. В исследовании R. Klotz и соавт., основанном на анализе 330 пациентов, сделан вывод, что «панкреатодуоденэктомия по протоколу TRIANGLE может быть выполнена без увеличения заболеваемости и смертности в крупномасштабном центре» [340]. Вместе с тем авторы особо подчёркивают, что «долгосрочную выживаемость и качество жизни необходимо исследовать в проспективных клинических исследованиях» [340]. Тем самым даже перспективные технические решения пока не устраняют необходимости дальнейшей доказательной проверки.

Схожий, хотя и более осторожный, подход демонстрирует исследование P. Neger и соавт., где операция TRIANGLE рассматривается как способ «закрывать пробел в доказательствах», одновременно предлагая «оценку риска и пользы этого более радикального подхода к расширенной

панкреатодуоденальной резекции» [110]. Особенно важно, что авторы прямо указывают на «вероятность неблагоприятных эффектов, включая трудноизлечимую диарею» [110]. Это ещё раз подчёркивает, что повышение радикальности не должно рассматриваться как самоцель.

Эволюция онкологической панкреатодуоденальной резекции в последние годы всё чаще рассматривается через призму сосудистых и мезентериальных подходов. Это отражено в работах «Сосудистая резекция при раке поджелудочной железы: французские рекомендации 2019 года» [115], «Хирургия местнораспространённой протоковой аденокарциномы поджелудочной железы - сводится ли всё только к сосудам?» [157], «Метаанализ подхода с первоочередным выделением артерии по сравнению со стандартной панкреатодуоденальной резекцией» [197] и «Оптимальный объём диссекции верхней брыжеечной артерии при панкреатодуоденальной резекции по поводу рака поджелудочной железы» [222]. Не менее значимы публикации «Оптимизация результатов хирургического лечения рака поджелудочной железы» [223] и «Технические достижения в хирургии рака поджелудочной железы» [328], поскольку в них внимание переносится с характеристики отдельного вмешательства на системное совершенствование хирургической тактики в целом.

Анализ мировой литературы также свидетельствует о том, что «формирование панкреатического свища является одним из ключевых факторов, определяющих летальность после ПДР, которая в отдельных сериях достигает 37-43%» [243, 302]. Более того, развитие послеоперационных осложнений нередко делает невозможным проведение адъювантной химиотерапии, что прямо снижает эффективность комплексного лечения. В этом отношении особый интерес представляют результаты Н. W. Kim и соавт., показавших «достоверное улучшение показателей выживаемости у пациентов без послеоперационных осложнений, которым удалось начать химиотерапию в ранние сроки» [132]. Эта мысль чрезвычайно важна, поскольку она связывает качество хирургического этапа с возможностью последующей

системной терапии и, следовательно, с отдалённым онкологическим результатом.

В ходе выполнения ПДР «этап формирования панкреатодигестивного анастомоза остаётся одним из наиболее сложных и технически значимых компонентов операции. Особые трудности возникают при работе с мягкой, малоизменённой паренхимой культи поджелудочной железы, которая характеризуется высокой склонностью к прорезыванию лигатур и повышенным риском геморрагических осложнений и несостоятельности анастомоза» [298, 337]. В современной литературе подчёркиваются «существенные методологические сложности, связанные с отсутствием стандартизированных подходов к определению оптимальной степени компрессии тканей при наложении лигатур» [336, 342]. В этой связи предлагаются различные технические решения, направленные на уменьшение травматизации ткани и формирование более надёжного анастомоза [341, 362].

Поскольку «пациенты со злокачественными опухолями ГПДЗ нередко поступают уже в декомпенсированных стадиях заболевания, важным вопросом остаётся предоперационная декомпрессия жёлчевыводящей системы. Однако целесообразность её применения продолжает оставаться предметом дискуссий» [349, 367]. В литературе подчёркивается, что период активного внедрения предоперационных миниинвазивных декомпрессионных вмешательств в значительной степени сменился более критическим подходом, поскольку была выявлена их связь с «повышенной частотой послеоперационных инфекционно-септических осложнений» [354, 363]. Более того, показано, что «предоперационная декомпрессия билиарного дерева не дала значительного различия» по таким осложнениям, как несостоятельность панкреатодигестивного анастомоза и жёлчеистечение» [365].

Вместе с тем в литературе уже сформулированы относительно чёткие показания к предоперационной декомпрессии жёлчевыводящих путей у пациентов с резектабельными злокачественными новообразованиями ГПДЗ. К ним относятся «гипербилирубинемия более 200 мкмоль/л, персистирующая

желтуха продолжительностью более 2-3 недель, рефрактерный зуд, нарушение функции почек, острый холангит, а также случаи планируемой неoadьювантной химиотерапии или ожидаемой отсрочки операции» [353, 358, 368]. Кроме того, подчёркивается, что оптимальный промежуток между декомпрессией и радикальной операцией составляет около 14 дней, а критерием эффективности декомпрессии служит снижение билирубина в 3-4 раза [353, 358, 368].

Онкологический результат определяется не только технической выполнимостью резекции, но и качеством её выполнения. Это подчёркнуто в работах «Рак поджелудочной железы» [231], «Влияние положительного статуса краёв резекции на выживаемость и рецидивирование после резекции и адьювантной химиотерапии при протоковой аденокарциноме поджелудочной железы» [335] и «Тридцатидневные результаты недооценивают эндокринную и экзокринную недостаточность после резекции поджелудочной железы» [343]. Совокупно эти данные показывают, что оценка эффективности операции должна включать не только ранние послеоперационные исходы, но и онкологическую радикальность вмешательства, а также последующие функциональные последствия.

Дополнительное значение имеет и сравнительная оценка хирургического доступа, представленная в исследовании «Систематический обзор и обновлённый сетевой метаанализ с сравнением открытой, лапароскопической и робот-ассистированной панкреатодуоденальной резекции» [323]. Это указывает на то, что современная оценка качества хирургического лечения всё в большей степени включает не только радикальность операции, но и выбор оптимального технического подхода к её выполнению.

Отдельного внимания заслуживает и развитие миниинвазивных вариантов ПДР. В исследовании А.Ю. Попова и соавт., «включившем 158 пациентов, было показано, что выполнение ПДР при помощи лапароскопических и роботизированных технологий не привело к росту

осложнений, а напротив, осложнения возникали достоверно реже у пациентов с миниинвазивными вариантами операции» [7]. Данные этого исследования особенно важны, поскольку они демонстрируют возможность улучшения ближайших результатов без увеличения хирургического риска при условии соответствующего опыта центра.

Наконец, принципиальное значение для улучшения результатов лечения имеет организация специализированной помощи. По данным Национального медицинского исследовательского центра хирургии им. А.В. Вишневского, «оказание помощи больным с патологиями ГПДЗ, в том числе и ПЖ, на современном уровне возможно только в специализированных центрах, где выполняется большое количество операций» [1]. Авторы подчёркивают, что «целенаправленная маршрутизация больных в центры хирургической панкреатологии позволит сократить количество диагностических, тактических и технических ошибок этого тяжёлого контингента больных» [1]. Эта цитата закономерно завершает обсуждение ПДР в лечении злокачественных патологий ГПДЗ, поскольку эффективность операции определяется не только её техникой, но и качеством организации всей системы специализированной помощи.

1.5. Интраоперационная аэрозольная химиотерапия под давлением (PIRAC)

Хирургия остаётся «единственной лечебной альтернативой пациентам со злокачественными опухолями ГПДЗ, однако возможность радикального вмешательства имеется лишь у ограниченной части больных» [95, 271, 279]. Как подчёркивается в литературе, «только 15% пациентов с протоковой аденокарциномой поджелудочной железы и около 30% пациентов с холангиокарциномой подвергаются первичной резекции опухоли» [95, 271, 279]. Уже это обстоятельство объясняет, почему поиск новых паллиативных и локорегионарных методов лечения приобрёл в последние годы особую актуальность.

Действительно, «в подавляющем большинстве случаев на момент постановки диагноза уже развилось местнораспространённое заболевание, отдалённые или перитонеальные метастазы» [147, 265, 273]. Не менее неблагоприятным является и послеоперационный прогноз, поскольку «частота рецидивов составляет почти 80% в течение первых 2 лет после операции», а «примерно у половины этих пациентов наблюдается перитонеальный рецидив» [147, 265, 273]. Эти положения подчёркивают, что даже после технически успешного хирургического этапа проблема системного и внутрибрюшинного прогрессирования остаётся нерешённой.

В настоящее время «паллиативная системная химиотерапия представляет собой стандартный вариант лечения у больных с перитонеальными метастазами при аденокарциноме поджелудочной железы и холангиокарциноме» [264, 272]. Однако её возможности ограничены. По данным литературы, «медиана общей выживаемости составляет 6-11 месяцев, а серьёзные побочные эффекты регистрируются более чем у 5% пациентов» [264, 272]. Следовательно, одной лишь системной терапии зачастую оказывается недостаточно для существенного улучшения прогноза и качества жизни данной категории больных.

Именно необходимость «улучшения прогноза и качества жизни пациентов стимулировала поиск новых локорегионарных подходов» [266, 278]. В этом контексте внутрибрюшинная аэрозольная химиотерапия под давлением рассматривается как «новый метод введения лекарств с обнадеживающими результатами в лечении перитонеальных метастазов различного происхождения» [266, 278]. Данная формулировка отражает общее направление современных исследований, в которых РИРАС всё чаще оценивается не как экспериментальная концепция, а как реально применяемый метод паллиативного и, в отдельных случаях, конверсионного лечения.

Фармакологическое обоснование РИРАС также представляется достаточно убедительным. В доклинических исследованиях показано, что

«метод основан на локорегиональном введении аэрозольных препаратов под давлением, что позволяет максимизировать воздействие химиотерапевтических агентов на имплантаты брюшинной опухоли» [268, 269, 270]. При этом авторы подчёркивают «благоприятную фармакокинетику и биораспределение данного способа введения» [268, 269, 270]. Таким образом, теоретические предпосылки применения РІРАС при перитонеальном метастазировании представляются достаточно логичными и патогенетически обоснованными.

Методологическое становление данной технологии хорошо прослеживается в ранних публикациях «Внутрибрюшная химиотерапия перитонеального карциноматоза с использованием аэрозоля под давлением как альтернатива жидкому раствору: первые доказательства эффективности» [169] и «Как выполнять безопасную и технически оптимизированную внутрибрюшную аэрозольную химиотерапию под давлением» [153]. Уже сами названия этих работ показывают, что РІРАС развивалась одновременно как фармакологическая и как технологическая концепция.

Как показано в ряде исследований, перитонеальные метастазы злокачественных опухолей ГПДЗ могут лечиться «с помощью повторной интраперитонеальной аэрозольной химиотерапии под давлением» [216, 274, 275]. Особый интерес в этом отношении вызывает возможность молекулярного мониторинга ответа на лечение. По данным литературы, «около 90% случаев рака поджелудочной железы имеют мутацию KRAS, что делает данную опухоль идеальной для оценки этого аспекта» [275]. Следовательно, РІРАС может рассматриваться не только как лечебный, но и как исследовательский инструмент, позволяющий оценивать молекулярные изменения в биоптатах брюшины и перитонеальной жидкости.

Для опухолей панкреатического происхождения особый интерес представляют публикации «Внутрибрюшная аэрозольная химиотерапия под давлением у пациентов с перитонеальным карциноматозом при

аденокарциноме поджелудочной железы» [263] и «PIRAC усиливает воздействие на перитонеальные метастазы рака поджелудочной железы» [308]. Включение этих источников в данный раздел особенно оправдано, поскольку они непосредственно относятся к опухолям поджелудочной железы, а не к проблеме перитонеальной онкологии в целом.

Принципиальное значение имеет исследование А. Di Giorgio и соавт., в котором представлен «предварительный опыт применения PIRAC с сочетанием цисплатина и доксорубина или оксалиплатина при перитонеальных метастазах панкреатического и билиарного происхождения» [274]. Авторы проспективно оценили «осуществимость и безопасность, а также эффективность метода на основании клинической и патологической регрессии». В исследование были включены 20 пациентов, которым выполнено 45 процедур PIRAC» [274]. Особенно важно, что «зарегистрировано одно интраоперационное осложнение» и в основном отмечались лишь нежелательные явления I-II степени [274]. Не менее показательным является и противоопухолевый эффект: «патологическая регрессия была зарегистрирована у 50% пациентов» [274]. При этом «медианная выживаемость после первого PIRAC составила 9,7 месяца для аденокарциномы поджелудочной железы и 10,9 месяца для холангиокарциномы» [274]. На основании этих данных авторы сделали вывод, что «PIRAC является осуществимым и безопасным без существенных проблем с токсичностью, а наблюдаемый патологический ответ подтверждает доказательства противоопухолевой активности» [274]. Эта серия наблюдений имеет особую ценность, поскольку касается именно опухолей панкреатобилиарной зоны.

Существенное значение имеет и уточнение профиля безопасности метода. Это отражено в работах «Применение оксалиплатина при внутрибрюшной аэрозольной химиотерапии под давлением является безопасным и хорошо переносится» [226], «Тяжёлые реакции гиперчувствительности к соединениям платины после внутрибрюшной

аэрозольной химиотерапии под давлением» [303] и «Выполнение внутрибрюшной аэрозольной химиотерапии под давлением с одноминутной электростатической преципитацией является осуществимым» [276]. Эти публикации позволяют показать, что оценка PIPAC должна включать не только противоопухолевую активность, но и показатели токсичности, переносимости, а также технические модификации метода.

Схожие данные получены и датской группой M. Nielsen и соавт., которые «оценивали перитонеальные метастазы рака поджелудочной железы с использованием шкалы градации перитонеальной регрессии и методов секвенирования нового поколения» [216]. Авторы показали, что «средний PRGS снизился с 1,91 до 1,58, а мутация KRAS выявлялась как в первичной опухоли, так и в биоптатах брюшины и образцах перитонеальной жидкости» [216]. Принципиально важен итоговый вывод исследования: «PIPAC вызывает гистологический ответ у большинства пациентов с перитонеальными метастазами рака поджелудочной железы» [216]. Кроме того, авторы указывают, что «NGS может использоваться для обнаружения прогностических мутаций в перитонеальных метастазах, в том числе когда доступны только пост-PIPAC биоптаты квадранта брюшины или перитонеальная жидкость» [216]. Таким образом, сочетание PIPAC с молекулярной оценкой материала может расширять возможности индивидуализации лечения.

В то же время перитонеальные метастазы не ограничиваются опухолями панкреатобилиарной зоны. В литературе подчёркивается, что они «чаще всего наблюдаются у пациентов с раком органов брюшной полости, а частота возникновения, лечебная тактика и прогноз зависят от происхождения и типа первичной опухоли» [258, 277]. Авторы также отмечают, что к факторам риска относятся «генетические изменения, статус лимфатических узлов и серозное поражение первичной опухоли» [258, 277]. Это положение важно для более широкого понимания места PIPAC в современной внутрибрюшинной онкологии.

Клиническая тяжесть перитонеального метастазирования определяется не только плохим прогнозом, но и выраженностью симптомов. Показано, что пациенты с перитонеальными метастазами при раке желудка, раке поджелудочной железы и колоректальном раке «имеют неблагоприятный прогноз и часто страдают от тяжёлых симптомов, таких как асцит, усталость, боль и непроходимость кишечника» [259, 299]. В этой связи РИАС представляет интерес не только как потенциально противоопухолевая, но и как симптом-контролирующая технология.

Как подчёркивается в обзорах, РИАС «была введена десятилетие назад в качестве местного лечения перитонеальных метастазов, при котором химиотерапевтические агенты распыляются в брюшной полости во время лапароскопии» [252, 327]. Дополнительным преимуществом метода считается его переносимость. В литературе отмечено, что «РИАС хорошо переносится и может быть завершена в амбулаторной клинике» [253, 347]. Эти характеристики особенно важны для паллиативной онкологии, где задача поддержания приемлемого качества жизни имеет не меньшее значение, чем достижение объективного ответа опухоли.

Существенный интерес представляет и ретроспективное исследование С.Г. Крюг-Денсен и соавт., включившее «пациентов с раком желудка, раком поджелудочной железы и колоректальным раком, которым выполнялись программы РИАС» [361]. Авторы показали, что «часть больных достигла продолжительной выживаемости, а более 90% пациентов с продолжительной выживаемостью продемонстрировали ответ согласно PRGS» [361]. Кроме того, «медиана общей выживаемости от первого сеанса РИАС составила 23,3 месяца при раке желудка, 12,4 месяца при раке поджелудочной железы и 28,5 месяца при колоректальном раке» [361]. Хотя данное исследование не ограничивалось исключительно опухолями ГПДЗ, его результаты дополнительно подтверждают, что у части пациентов применение РИАС может сопровождаться клинически значимым гистологическим ответом и увеличением продолжительности жизни.

С позиций оценки эффективности метода особый интерес представляют работы «Перитонеальный забор материала и гистологическая оценка терапевтического ответа при перитонеальных метастазах: предложение шкалы градации перитонеальной регрессии PRGS» [249], «Выявление свободных внутрибрюшных опухолевых клеток в жидкости перитонеального лаважа до и после лечения методом внутрибрюшной аэрозольной химиотерапии под давлением» [117] и «Прогностическое значение комбинированного индекса прогрессирования, основанного на шкале градации перитонеальной регрессии и перитонеальной цитологии, при перитонеальных метастазах» [285]. Включение этих источников усиливает данный раздел, поскольку позволяет более строго обосновать морфологические и прогностические подходы к оценке ответа на PIPAC.

Таким образом, анализ современной литературы показывает, что «PIPAC рассматривается как «осуществимый и безопасный» метод с обнадеживающими результатами при перитонеальном метастазировании злокачественных опухолей различного происхождения, включая опухоли панкреатобилиарной зоны» [266, 274, 278]. Наблюдаемый «патологический» и «гистологический ответ», возможность молекулярной оценки материала, а также приемлемая переносимость метода делают его перспективным направлением дальнейших исследований [216, 253, 274, 347, 361]. Вместе с тем имеющиеся данные пока не позволяют считать вопрос окончательно решённым. Именно поэтому современные авторы обоснованно рассматривают PIPAC как метод, требующий дальнейшего изучения «в проспективных контролируемых исследованиях» [274].

Не менее важным остаётся вопрос сочетанных и расширенных вариантов применения PIPAC. Это направление отражено в публикациях «Двухнаправленное лечение перитонеальных метастазов с использованием внутрибрюшной аэрозольной химиотерапии под давлением и системной химиотерапии» [84] и «Внутрибрюшная аэрозольная химиотерапия под давлением при нерезектабельных перитонеальных метастазах рака желудка»

[267]. Хотя указанные исследования не ограничиваются исключительно опухолями ГПДЗ, они имеют значение для понимания общих тенденций развития метода, прежде всего в части комбинирования локорегионарного и системного противоопухолевого воздействия.

Таким образом, на основании приведенных в обзоре литературы данных можно заключить следующее:

1. Клинико-морфологическое обоснование применения комбинированного метода лечения у пациентов с новообразованиями гепатопанкреатодуоденальной зоны не на достаточном уровне анализирована, и нуждаются в дальнейшем изучении.

2. Многообразие высокотехнологических методик в гепатопанкреатодуоденальной хирургии все ещё недостаточно применяется в динамике и лечении, в частности при новообразованиях, нет чёткой определённости в показаниях к применению, их унификации и анализу. Нет оценки эффективности при различных по характеру послеоперационных осложнениях.

3. С учётом внедрения новой технологии, имеется необходимость изучения возможности и эффективности периоперационной химиолучевой терапии у пациентов с резектабельным раком поджелудочной железы.

4. В контексте современных терапевтических подходов при заболеваниях ГПДЗ актуальным направлением исследований является оценка терапевтической эффективности инновационной методики внутрибрюшинной аэрозольной химиотерапии под давлением (pressurised intraperitoneal aerosol chemotherapy). Параллельно с этим существенный научный интерес представляет анализ непосредственных клинических результатов имплементации протокола ускоренного восстановления (Fast Track) у пациентов с патологией ГПДЗ в специфических условиях системы здравоохранения Республики Таджикистан.

ГЛАВА 2. Материал и методы исследования

2.1. Общая характеристика и дизайн исследования

Исследование выполнялось в период с 1999 по 2023 год в условиях стационара на клинических базах кафедры хирургических болезней №1 им. академика К.М. Курбонова ГОУ «ТГМУ им. Абуали ибн Сино», а также в ГУ «Республиканский онкологический научный центр» Министерства здравоохранения и социальной защиты населения Республики Таджикистан. В сформированную исследовательскую когорту вошли 216 пациентов с хирургической патологией органов гепатопанкреатодуоденальной зоны (ГПДЗ), проходивших лечение в указанные сроки.

В соответствии с дизайном исследования пациенты были распределены на две сопоставимые группы (таблица 2.1. и 2.2.). В основную группу включили 117 человек (54,2%), у которых в диагностике и лечении использовали модифицированные и инновационные подходы. Группу сравнения составили 99 пациентов (45,8%), получавших стандартные методы обследования и терапии.

По методологии работа была выполнена как комбинированное рандомизированное клиническое исследование с включением ретроспективного и проспективного компонентов. Формирование групп проводили в клинических условиях с применением простой рандомизации. Тактику лечения определяли только после получения от пациента информированного добровольного согласия на планируемые медицинские вмешательства.

В процессе проведения исследования для основной группы пациентов был разработан и внедрен комплекс инновационных технических решений, включающий малоинвазивные хирургические методики. Данные нововведения сопровождались модификацией алгоритмов лечения, оптимизацией этапности оперативных вмешательств и совершенствованием их технических аспектов.

Критерии включения в исследование:

Рак поджелудочной железы, доброкачественные опухоли (аденома, непаразитарные кисты) поджелудочной железы, хронический панкреатит, злокачественные образования внутри- и внепеченочных желчных протоков, доброкачественные образования желчных протоков (киста холедоха, стриктура холедоха и т.д.), рак печени, доброкачественные образования печени, которые подвергнуты разным вариантам резекции печени, метастатические опухоли печени, рак фатерова соска, доброкачественные образования большого дуоденального сосочка, возраст старше 15 лет.

Критерии исключения:

Неосложненная форма ЖКБ, холедохолитиаз, объемные образования печени, не подвергшихся резекции, пациенты, госпитализируемые для повторной миниинвазивной декомпрессии ЖВС, рестентирования, нерезектабельный РПЖ (как местнораспространенный, так и метастатический), индекс массы тела ниже 18,6, кахексия, низкий соматический статус по ECOG (2 и ниже), наличие синхронного или метакронного опухолевого заболевания, пациенты моложе 15 лет.

Настоящее исследование была основана на решение следующих научных направлений, относительно диагностике и выбора тактики хирургического лечения патологий ГПДЗ, включающее следующие направления: а) исследование возможностей клинико-морфологических обоснований применения комбинированного метода лечения у пациентов с новообразованиями ГПДЗ, б) изучение возможностей и эффективности периоперационной химиолучевой терапии у пациентов с резектабельным РПЖ, в) разработка критериев дифференцированной хирургической тактики при заболеваниях ГПДЗ, г) оценка эффективности внутрибрюшной аэрозольной химиотерапии под давлением, а также непосредственные результаты применения Fast Track у пациентов с заболеваниями ГПДЗ и в) разработка и усовершенствование новых способов профилактики интра- и послеоперационных осложнений различных вмешательств на ГПДЗ.

Следовательно, в задачи хирургического лечения, в частности при РПЖ, входило выполнение радикальной операции в стандартном объеме ПДР с лимфаденэктомией D₂ лапаротомным способом.

Показания к хирургическому лечению злокачественных новообразований органов ГПДЗ формулировали следующим образом: 1) наличие объёмного образования ГПДЗ, подтверждённого морфологическим исследованием; 2) выявление объёмного образования ГПДЗ по данным лучевых и сонографических методов в сочетании с клиническими признаками, даже при отсутствии предоперационной морфологической верификации диагноза.

Абсолютные противопоказания к хирургическому вмешательству устанавливали при нерезектабельном местнораспространённом либо метастатическом раке, наличии тяжёлой сопутствующей соматической патологии (ASA 3-5), признаках выраженной печёночной недостаточности, а также при асците. К этой же группе относили ситуацию после перенесённого эпизода МЖ и выраженную желтуху более 400 мкмоль/л, особенно при быстром прогрессировании опухолевого процесса.

Относительные противопоказания были связаны с рядом соматических состояний, включая суб- и декомпенсацию СД, ХСН, ДН, а также преклонный возраст пациентов (> 85 лет). В связи с гетерогенностью исследуемых подгрупп пациентов, следуя методологическим подходам других исследователей в данной области, мы сочли методологически обоснованным детально описать критерии формирования данных подгрупп и представить статистический анализ их сопоставимости при оценке полученных результатов.

В целом, 32,4% исследуемого материала, составили доброкачественные патологии печени (эхинококкоз печени - 41 (58,6%), непаразитарные кисты печени - 13 (18,6%), абсцессы печени - 9 (12,8%) и гемангиома - 7 или 10,0%).

Таблица 2.1. - Распределение пациентов основной группы (n=117) в зависимости от формы заболевания и половозрастной характеристики

Диагноз	Число наблюдений		Пол		Средний возраст
	абс	%	м (%)	ж (%)	
Злокачественные патологии поджелудочной железы (n=38)					
Рак поджелудочной железы	38	31,6	24 (20,5)	14 (11,9)	52,2±3,4
T ₂ N ₀ M ₀	12	10,2	7 (6,0)	5 (4,3)	
T ₂ N ₁ M ₀	7	6,0	4 (3,4)	3 (2,6)	
T ₃ N ₀ M ₀	7	6,0	4 (3,4)	3 (2,6)	
T ₃ N ₁ M ₀	6	5,1	5 (4,3)	1 (0,8)	
T ₃ N ₁ M ₁	4	3,4	3 (2,6)	1 (0,8)	
T ₄ N ₁ M ₀	2	1,7	1 (0,8)	1 (0,8)	
Злокачественные патологии 12 перстной кишки и фатерова сосочка (n=19)					
Леймиосаркома	1	1,7	1 (0,8)	-	58,0
Рак 12 перстной кишки	5	5,1	3 (2,6)	2 (1,7)	46,1±1,1
T ₂ N ₀ M ₀	2	1,7	1 (0,8)	1 (0,8)	
T ₃ N ₀ M ₀	2	1,7	1 (0,8)	1 (0,8)	
T ₄ N ₀ M ₀	1	0,8	1 (0,8)	-	
Рак фатерова сосочка	13	11,1	8 (6,8)	5 (4,3)	47,5±2,4
T ₂ N ₀ M ₀	2	1,7	1 (0,8)	1 (0,8)	
T ₂ N ₁ M ₀	2	1,7	2 (1,7)	-	
T ₃ N ₀ M ₀	4	3,4	2 (1,7)	2 (1,7)	
T ₃ N ₁ M ₀	2	1,7	1 (0,8)	1 (0,8)	
T ₄ N ₀ M ₀	1	0,8	1 (0,8)	-	
T ₄ N ₁ M ₀	2	1,7	1 (0,8)	1 (0,8)	
Злокачественные патологии желчного пузыря и гепатикохоледоха (n=4)					
Рак желчного пузыря	1	0,8	1 (0,8)	-	69,0
T ₄ N ₁ M ₀	1	0,8			
Рак дистального отдела ГХ	3	2,6	2 (1,7)	1 (0,8)	50,4±2,8
T ₂ N ₁ M ₀	2	1,7	1 (0,8)	1 (0,8)	
T ₃ N ₁ M ₀	1	0,8	1 (0,8)	-	
Доброкачественные патологии печени (n=37)					
Эхинококкоз печени	21	17,9	9 (7,7)	12 (10,2)	41,1±1,9
Гемангиома печени	4	3,4	3 (2,6)	1 (0,8)	50,4±1,0
Непаразитарный кисты печени	7	6,0	5 (4,3)	2 (1,7)	54,5±1,7
Абсцессы печени	5	4,3	4 (3,4)	1 (0,8)	43,9±2,8
Доброкачественные патологии желчевыводящей системы (n=11)					
Стриктура гепатикохоледоха	11	9,4	7 (6,0)	4 (3,4)	41,7±3,3
Доброкачественные патологии поджелудочной железы (n=8)					
Хронический панкреатит	6	5,1	4 (3,4)	2 (1,7)	48,0±3,3
Другие ДООПЖ	2	1,7	2 (1,7)	-	54,4±4,1

Примечание: ДООПЖ - другие доброкачественные очаговые образования поджелудочной железы

Злокачественные новообразования ПЖ имело место у 72 (33,3%) пациентов, соответственно 29,0% основной и 38,4% - контрольной групп больных. А доброкачественные, как хронический панкреатит и ДООПЖ имело место у 9 (4,2%) и 4 (1,8%) пациентов (6 больных с хроническим панкреатитом в основной группе, 3 - контрольной и по 2 пациента с ДООПЖ в обеих групп).

Патологии ЖВС, в т.ч. и фатерова сосочка также является одним из тяжелых контингентов больных ГПДЗ, что при этом злокачественного генеза составила 28 (13,0%), доброкачественного - 20 (9,2%).

Таблица 2.2. - Распределение пациентов контрольной группы (n=99) в зависимости от формы заболевания и половозрастной характеристики

Диагноз	Число наблюдений		Пол		Средний возраст
	Абс.	%	м (%)	ж (%)	
Злокачественные патологии поджелудочной железы (n=34)					
Рак поджелудочной железы	34	32,3	22 (22,2)	12 (10,1)	54,1±3,1
T ₂ N ₀ M ₀	11	11,1	6 (6,1)	5 (5,0)	
T ₂ N ₁ M ₀	6	6,1	4 (4,0)	2 (2,0)	
T ₃ N ₀ M ₀	6	6,1	4 (4,0)	2 (2,0)	
T ₃ N ₁ M ₀	5	5,0	4 (4,0)	1 (1,0)	
T ₃ N ₁ M ₁	4	4,0	3 (3,0)	1 (1,0)	
T ₄ N ₁ M ₀	2	2,0	1 (1,0)	1 (1,0)	
Злокачественные патологии 12 перстной кишки и фатерова сосочка (n=16)					
Леймиосаркома	2	2,0	2 (2,0)	-	58,2
Рак 12 перстной кишки	5	5,0	3 (3,0)	2 (2,0)	47,4±1,6
T ₂ N ₀ M ₀	2	2,0	1 (1,0)	1 (1,0)	
T ₃ N ₀ M ₀	2	2,0	1 (1,0)	1 (1,0)	
T ₄ N ₀ M ₀	1	1,0	1 (1,0)	-	
Рак фатерова сосочка	9	9,1	6 (6,1)	3 (3,0)	49,1±3,2
T ₂ N ₀ M ₀	2	2,0	1 (1,0)	1 (1,0)	
T ₂ N ₁ M ₀	2	2,0	2 (2,0)	-	
T ₃ N ₀ M ₀	1	1,0	-	1 (1,0)	
T ₃ N ₁ M ₀	2	2,0	1 (1,0)	1 (1,0)	
T ₄ N ₀ M ₀	1	1,0	1 (1,0)	-	
T ₄ N ₁ M ₀	1	1,0	1 (1,0)	-	
Злокачественные патологии желчного пузыря и гепатикохоледоха (n=2)					
Рак желчного пузыря	1	1,0	1 (1,0)	-	69,0
T ₄ N ₁ M ₀	1	1,0	1 (1,0)	-	
Рак дистального отдела ГХ	1	1,0	1 (1,0)	-	53,0
T ₂ N ₁ M ₀	1	1,0	1 (1,0)	-	

Продолжение таблицы 2.2

Доброкачественные патологии печени (n=33)					
Эхинококкоз печени	20	20,2	7 (7,1)	13 (13,1)	42,0±2,4
Гемангиома печени	3	3,0	1 (1,0)	2 (2,0)	52,1±1,7
Непаразитарный кисты печени	6	6,1	3 (3,0)	3 (3,0)	53,8±1,3
Абсцессы печени	4	4,0	3 (3,0)	1 (1,0)	43,0±2,4
Доброкачественные патологии желчевыводящей системы (n=9)					
Стриктура гепатикохоледоха	9	9,1	6 (6,1)	3 (3,0)	42,1±3,0
Доброкачественные патологии поджелудочной железы (n=5)					
Хронический панкреатит	3	3,0	2 (2,0)	1 (1,0)	49,4±3,6
ДООПЖ	2	2,0	2 (2,0)	-	55,1±4,9

Примечание: ДООПЖ - другие доброкачественные очаговые образования поджелудочной железы; * $p > 0,05$ при сравнении с таковыми показателями в основной группе (критерий χ^2)

Из общего числа исследуемых пациентов в обеих группах мужчины составили 132 (61,1%) человек, женщины - 84 (38,9%). Следует отметить, что возраст пациентов в зависимости от патологии имели разноречивы характер, однако в целом, в большинстве случаев оно не превышала 60 лет, т.е. их возраст соответствовал наиболее зрелому и трудоспособному, что имеет и социальный характер.

Доброкачественные патологии ГПДЗ составили 47,7% (n=103, в т.ч. 56 или 56,6% основной группы, 47 или 47,5% - контрольной), злокачественные - 52,3% (n=113, в т.ч. 61 или 52,1% основной группы, 52 или 47,9% - контрольной).

Закономерно большинство пациентов со злокачественными новообразованиями ГПДЗ были госпитализированы для хирургического лечения после соответствующих как консервативных (курс химио- или лучевой терапии), так и определенных паллиативных хирургических вмешательств (таблица 2.3. и 2.4.).

Регионарную химиотерапию до госпитализации в стационар получали 93,7% и 53,8% пациентов с раком головки ПЖ и тело и хвоста ПЖ, соответственно.

Таблица 2.3. - Распределение больных с раком поджелудочной железы, в зависимости от метода лечения и локализации процесса (при госпитализации в стационар)

Метод лечения	Локализация		Всего
	ГПЖ (n=16)	ТнХПЖ (n=13)	
Предоперационная химиотерапия	15 (93,7) *	7 (53,8) *	22 (75,9)
Адьювантная химиотерапия(АХ)	7 (46,7)	4 (30,8)	11 (37,9)
АХ + лучевая терапия	5 (31,2)	2 (15,4)	7 (24,1)
ХЭ + дрениров. ГХ	4 (25)	-	4 (13,8)
Холедоходуоденоанастомоз	2 (12,5)	1 (7,7)	3 (10,3)
Холедохоэнетроанастомоз	2 (12,5)	1 (7,7)	3 (10,3)

Примечание: ГПЖ - головка поджелудочной железы, ТнХПЖ - тело и хвост поджелудочной железы, ХЭ - холецистэктомия, ГХ - гепатикохоледох. *один и тот же пациент после паллиативных декомпрессивных вмешательств получал определенные курсы химиотерапии. Трое пациентов с нейроэндокринными опухолями ПЖ, были госпитализированы первично в стационар, без предварительного получения химиотерапии и паллиативных операций.

В 46,7% и 30,8% случаев наблюдений, терапия проведено в виде химиоинфузии, а 24,1% в целом, по показаниям химиотерапия сочеталось с лучевой терапией. У 4 (25,0%) пациентов с раком головки ПЖ, по неопределенным причинам первично произведено холецистэктомия и дренирование ГХ, у 3 (10,3%) - ХДА и у 3 (10,3%) - ХЭА, что в последующем привели к прогрессированию процесса.

Следует отметить, что с учетом тяжести и степени поражения ПЖ, пациенты получали разные курсы ХИ, в т.ч. 1 курс ХИ получил 1 (3,4%), 2 курса - 3 (10,3%), 3 курса - 4 (25,0%), 4 курса - 3 (10,3%) и 5 курсов получал один пациент.

В двух случаях пациентам с раком дистального отдела ГХ первично произведено декомпрессия, путем наложения холедохостомии. У трёх пациентов с раком 12 перстной кишки, осложненной кишечным кровотечением, произведена эндоскопическая остановка, а двум пациентам с

раком БДС - стентирование вирсунгова протока.

Таблица 2.4. - Распределение больных с раком желчного пузыря, дистального отдела гепатикохоледаха, 12 перстной кишки и фатерова сосочка, в зависимости от метода лечения и локализации процесса (при госпитализации в стационар)

Метод лечения	Локализация			Всего
	ЖП и ГХ (n=6)	12 п/к (n=13)	БДС (n=22)	
Предоперационная химиотерапия	2 (33,3) *	7 (53,8) *	13 (59,1)	22 (53,6)
Адьювантная химиотерапия (АХ)	1 (16,7)	4 (30,8)	2 (9,1)	7 (17,1)
АХ + лучевая терапия	1 (16,7)	2 (15,4)	3 (13,6)	6 (14,6)
Дренирование ГХ	2 (33,3)	-	-	2 (4,9)
Стентирование вирсунгова протока	-	-	2 (9,1)	2 (4,9)
Эндоскопическая остановка кишечного кровотечения	-	3 (23,1)	-	3 (7,3)

Примечание: *один и тот же пациент после паллиативных декомпрессивных вмешательств получал определенные курсы химиотерапии. 4 пациентов с леймиосаркомы 12 перстной кишки, были госпитализированы первично в стационар, без предворительного получения ХИ и паллиативных операций.

Гистологическая верификация путем операционной или пункционной биопсии имелаь у всех больных со злокачественными новообразованиями ГПДЗ.

Практически все пациенты со злокачественными образованиями ГПДЗ обращались в клинику в осложнённых стадиях опухолевого процесса. Так, 100 (46,3%) пациентов с РПЖ (n=69), нейроэндокринными опухолями ПЖ (n=3), раком фатерова сосочка (n=22), желчного пузыря (n=2) и дистального отдела ГХ (n=4), при госпитализации имели картину различной степени МЖ. У 11 (5,1%) больных с с-г (n=11) и леймиосаркомой 12 перстной кишки (n=4) отмечались осложнённые варианты течения заболевания (Таблица 2.5.). В их числе регистрировали постгеморрагическую анемию тяжёлой степени, а также клинко-инструментальную картину стеноза 12 перстной кишки.

Таблица 2.5. - Показатели уровня билирубина у пациентов с картиной механической желтухи до операции, (%)

Уровень билирубина (ммоль/л)	Основная группа (n=55)	Контрольная группа (n=45)	p	Всего (n=100)
От 21 до 99,0	11 (20,0)	7 (15,5)	>0,05*	18 (18,0)
От 100 до 299,0	27 (49,1)	24 (53,3)	>0,05	51 (51,0)
Свыше 300,0	17 (30,9)	14 (31,1)	>0,05	31 (31,0)

Примечание: p - статистическая значимость различия показателей между группами (критерий χ^2 , *с поправкой Йетса)

В целом, у 18,0% пациентов при госпитализации уровень билирубинемии варьировала в пределах 21,0-99,0 мкмоль/л (пациенты основной группы в 20,0%, контрольной - в 15,5% случаев соответственно). Средней степени МЖ, т.е. показатели от 100,0 до 299,0 мкмоль/л имело место у 51 пациента обеих групп (основная группа 27 или 49,1%, контрольная - 24 или 53,3%, соответственно).

С картиной тяжелой степени МЖ, госпитализированы 33 (30,8%) пациентов с злокачественными патологиями ПЖ, 12 перстной кишки и БДС (n=107, 31,6% и 30,0%, соответственно в сравниваемых группах), что были отнесены к тяжелой группе пациентов, нуждающиеся сугубо индивидуальному подходу, в плане предоперационной подготовки и выбора метода лечения.

Наряду с гипербилирубинемией, давность МЖ у пациентов со злокачественными новообразованиями ГПДЗ, имело важное значение, так как картина печеночной недостаточности и нарушения гомеостаза, в целом препятствовало выбору радикальных операций, у этой категории, что закономерно повлияло на качества и продолжительность жизни больных.

Анализ данных, представленных в таблице 2.6., демонстрирует высокую долю пациентов (86,0%) с продолжительностью механической желтухи (МЖ), превышающей 8 суток на момент госпитализации. Данное обстоятельство обусловило необходимость проведения комплекса предоперационных

диагностических исследований и терапевтических мероприятий, направленных на выявление и коррекцию печеночной недостаточности и ассоциированных осложнений.

Таблица 2.6. - Продолжительность механической желтухи у больных со злокачественными новообразования в области ГПДЗ

Длительность механической желтухи (сутки)	Основная группа (n=55)	Контрольная группа (n=45)	p	Всего (n=100)
Менее 7	9 (16,4)	5 (11,1)	df=3, $\chi^2=2.903$, p=0.407	14 (14,0)
8-14	7 (12,7)	9 (20,0)		16 (16,0)
15-21	21 (38,2)	12 (26,7)		33 (33,0)
Более 21	18 (32,7)	19 (42,2)		37 (37,0)

Примечание: p - статистическая значимость различия показателей между группами (критерий χ^2)

Примечательно, что значительная часть исследуемой когорты - 192 пациента (88,9%) - имела сопутствующие патологические состояния (Таблица 2.7.).

Таблица 2.7. - Характер сопутствующих патологий пациентов с заболеваниями гепатопанкреатодуоденальной зоны (n=216)

Сопутствующее заболевания	Основная группа (n=117)	Контрольная группа (n=99)	p	Всего (n=216)
Сердечно-сосудистая система				
ИБС	49 (22,7)	32 (14,8)	>0,05	81 (37,5)
Гипертоническая болезнь	51 (23,6)	32 (14,8)	>0,05	83 (38,4)
Респираторная система				
ХНЗЛ	23 (10,6)	13 (6,0)	>0,05	39 (18,0)
Бронхиальная астма	7 (3,2)	4 (1,8)	>0,05**	11 (5,1)
Эндокринная система				
Сахарный диабет	32 (14,8)	19 (8,8)	>0,05	51 (23,6)
Смешанный зоб	5 (2,3)	2 (0,9)	>0,05**	7 (3,2)
Мочеполовая система				
Хронический пиелонефрит	8 (3,7)	5 (2,3)	>0,05**	13 (6,0)
Мочекаменная болезнь	11 (5,1)	8 (3,7)	>0,05*	19 (8,8)
Нервная система				
Атеросклер. церебральн. сосудов	4 (1,8)	2 (3,6)	>0,05**	6 (2,8)

Примечание: p - статистическая значимость различия показателей между группами (критерий χ^2 , *с поправкой Йетса, **точный критерий Фишера)

При этом наиболее частой сопутствующей патологией, являлись патологии ССС, что было отмечено 164 (75,9%) пациентов. Сахарный диабет имело место в 51 (23,6%) наблюдениях. Следует отметить, что сопутствующая патология встречалась в виде сочетаний различных её нозологических структур и в разной частоте для каждого пациента

Каждая сопутствующая патология, как в дооперационном периоде, так и после операции требовала соответствующей коррекции и мониторинга.

Таблица 2.8. - Сравнительная характеристика основной и контрольной групп пациентов с заболеваниями гепатопанкреатодуоденальной зоны (n=216)

Показатель		Группа больных		p
		Основная (n=117)	Контрольная (n=99)	
Мужчины, абс (%)		73 (62,4)	59 (59,6)	>0,05
Женщины, абс (%)		44 (37,6)	40 (40,4)	
Возраст < 60 лет/> 60 лет (%)		19 (16,2)	15 (15,2)	>0,05
Средний возраст, лет (M±SD)		52,1±6,7	52,8±6,3	>0,05 [#]
Локализация процесса в ГПДЗ	Доброкачественные (%):	56 (47,9)	47 (47,5)	>0,05
	Эхинококкоз печени	21 (17,9)	20 (20,2)	>0,05
	Гемангиома печени	4 (3,4)	3 (3,0)	>0,05 ^{**}
Непаразит. кисты печени		7 (6,0)	6 (6,1)	>0,05 [*]
Абсцесс печени		5 (4,3)	4 (4,0)	>0,05 ^{**}
Стриктура холедоха		11 (9,4)	9 (9,1)	>0,05 [*]
Хронический панкреатит		6 (5,1)	3 (3,0)	>0,05 ^{**}
ДООПЖ		2 (1,7)	2 (2,0)	>0,05 ^{**}
Злокачественные (%):		61 (52,1)	52 (52,5)	>0,05
Рак поджелудоч. железы		38 (32,5)	34 (34,3)	>0,05
Лейомиосаркома 12 п/к		1 (0,8)	2 (2,0)	>0,05 ^{**}
Рак 12 перстной кишки		5 (4,3)	5 (5,0)	>0,05 ^{**}
Рак фатерова сосочка		13 (11,1)	9 (9,1)	>0,05 [*]
Рак желчного пузыря		1 (0,8)	1 (1,0)	>0,05 ^{**}
Рак дист. отдела холедоха		3 (2,6)	1 (1,0)	>0,05 ^{**}
I		17 (14,5)	14 (14,1)	>0,05
II		21 (17,9)	17 (17,2)	>0,05

Продолжение таблицы 2.8.

III		23 (19,6)	21 (21,2)	>0,05
IV		-	-	
Наличие механической желтухи		55 (47,0)	45 (45,5)	>0,05
Длительность МЖ > 3 нед.		18 (15,4)	19 (19,2)	>0,05
Средн. общ. билир. при госпитал.		167,0±141,3	173,1±148,9	>0,05 [#]
Наличие постгеморрагич. анемии		11 (9,4)	9 (9,1)	>0,05*
Длительность анемии > 3 нед.		10 (8,5)	8 (8,1)	>0,05*
Средний уровень гемоглобина, г/л		92,1±9,4	93,6±9,9	>0,05 [#]
Способ лечения	Миниинвазивная*	12 (10,2)	-	
	Паллиативная	12 (10,2)	63 (63,6)	<0,001
	Радикальная	98 (83,8)	36 (36,4)	<0,001
	ХИ + лучевая терапия	117 (100)	99 (100)	

Примечание: р - статистическая значимость различия показателей между группами (критерий χ^2 , *с поправкой Йетса, **точный критерий Фишера, #по U-критерию Манна-Уитни)

Относительно доброкачественным патологиям ГПДЗ, тактика лечения направлено было только на радикальную коррекцию. Всем пациентам с эхинококкозом печени, как в основной (n=21), так и контрольной групп (n=20), произведены разные виды резекций печени. В 7 (3,2%) наблюдениях гемангиом печени (основная группа - 4, контрольная - 3), также произведены резекции печени.

Во всех случаях пациенты основной группы с непаразитарными кистами печени (n=7) и с абсцессом печени (n=5), пролечены применением миниинвазивных вмешательств.

Следует отметить, что статистически достоверной разницы между больных основной и контрольной групп, по возрасту, полу, стадии и локализации процесса, как доброкачественных, так и злокачественных патологий, наличие МЖ, не было выявлено (p>0,05).

2.2. Методы исследования

Всем включённым в исследование пациентам обследование проводили по единому стандартизированному диагностическому алгоритму.

Лабораторный этап предусматривал общий анализ крови и мочи, расширенное биохимическое исследование крови, а также определение уровней специфических онкологических маркеров, что обеспечивало сопоставимость получаемых результатов.

В ходе исследования были использованы различные методы оценки гомеостаза, включая измерение времени свертывания крови по методу Бюрнера, определение количества тромбоцитов по методу Фонея, определение времени рекальцификации по методу Бернергофа-Рока с использованием модификации В.П. Балуды, а также измерение уровня фибриногена по Р.А. Рутбергу.

При определении протромбинового индекса применялся метод Квика, при определении толерантности плазмы к гепарину применялся метод В.П. Балуды, при определении фибринолиза применялся метод Коваржику. Лабораторная диагностика системы гемостаза проводилась с использованием специфических методик: количественное определение свободного гепарина осуществлялось по методу Сирмана, оценка продуктов деградации фибриногена и фибрина проводилась с применением модифицированного М.С. Мочабели метода Невиаровского, а для исследования фибриногена «В» применялся метод, разработанный Липински и соавторами. При комплексной оценке состояния гемостаза изучали два показателя стандартной тромбоэластограммы, полученной при помощи тромбоэластографа "Тромб-2".

Для определения уровня С-реактивного белка использовался турбодиметрический метод с применением диагностического набора "Orion diagnostica" (производство Финляндия).

При выявлении гнойно-септических осложнений после операции и изучении механизмов их патогенеза проводились исследования МСМ, ЛИИ, уровня лейкоцитов и печеночных ферментов в крови. С целью оценки состояния функции эндотелия исследовали уровень концентрации в крови эндотоксина (ЭТ) с применением LAL теста.

При выполнении эндоскопического исследования, проводимого в

клиническом диагностическом отделении ГKB СМП (зав. к.м.н. Восиев А.С.), был использован фиброгастроудоденоскоп японской фирмы "Olimpus". УЗ-исследования проводились с использованием аппаратов ССД-256 и ССД-630 японской фирмы "Aloca" (при участии к.м.н. Восиева А.С. и к.м.н. Нурова З.Х.).

Данный метод исследования применялся у всех 117 больных из основной группы. Для оценки состояния функциональных резервов печени, до резекции, проводилась УЗ-доплерография портальной вены и печеночной артерии по методике, предложенной Гальпериным И.Э. с коллегами [11].

Для оценки выраженности гемодинамических расстройств в сосудах печени, ПЖ и тонкой кишки у наблюдаемых больных выполнялось УЗ-исследование с применением дуплексного сканирования с использованием режима 10 Мгц. По мере необходимости применялась функция увеличения изображения (ZOOM) для более детального исследования "проблемного участка".

В рамках исследования артерий были измерены и проанализированы несколько параметров. Это включало измерение диаметра артерии, пиковой систолической и конечной диастолической скоростей, а также средней линейной скорости кровотока. При определении показателя объемного кровотока по артериальному сосуду применялась следующая формула: $V_{об} = [\rho D^2] / 4 \times V_{ср} \times 60$.

С целью оценки состояния дистального сосудистого русла изучали индекс резистентности (RI) по следующей формуле: $RI = (V_{макс} - V_{мин}) / V_{макс}$, а также вычисляли индекс пульсации (PI) по следующей формуле: $PI = (V_{макс} - V_{мин}) / V_{ср}$.

Исследование спектра доплеровского сдвига частот (ДСЧ) в венах воротной системы выполнялось на нескольких сегментах. Для этого проводилось сканирование ствола портальной вены в эпигастральной зоне под углом около 45 градусов относительно срединной линии живота. Также исследовали селезеночную вену в зоне расположения хвоста поджелудочной

железы либо в области ворот селезенки. Исследование верхней мезентериальной вены проводилось в эпигастральной зоне путем продольного сканирования.

Для анализа гемодинамики вен были проведены следующие измерения: оценка состояния кровотока, его направления, размеры сосудистого просвета, показатели средней линейной скорости кровотока. Для расчета объемного кровотока ($V_{об}$) по венам воротной системы использовалась следующая формула: $V_{об} = [\rho D^2] / 4 \times V_{ср} \times 60$.

Для изучения состояния гемодинамики проводилось комплексное ультразвуковое сканирование с использованием В-режима, а также путем проведения цветового доплеровского картирования (ЦДК) и с использованием импульсной доплерографии (ИД). Данные исследования проводились натощак. ЦДК и ИД также применялись при оценке состояния кровотока внутри очагового образования печени и в окружающих его тканях. Затем проводилось качественное и количественное исследование спектра доплеровского сдвига частот.

Для количественной оценки характеристик кровотока у пациентов с очаговыми доброкачественными поражениями печени использовался стандартный диагностический подход, включавший комплексное доплерографическое исследование.

1. В рамках анализа гемодинамических параметров осуществлялось измерение максимальной ($V_{макс}$) и минимальной ($V_{мин}$) линейных скоростей кровотока. На основе полученных данных рассчитывался индекс резистентности (RI), который позволяет оценить степень сопротивления сосудистого русла.
2. Для детального изучения кровоснабжения крупных сосудистых структур печени, включая печеночную артерию, ее разветвления, а также портальную вену и ее основные ветви, применялся расчет доплеровского индекса перфузии (DPI). Этот показатель вычислялся по формуле: $DPI =$

$Da / (Da + Dv)$, где Da представляет собой объемную скорость кровотока в печеночной артерии, а Dv - аналогичный показатель для портальной вены.

Ультразвуковая диагностика осуществлялась на высокотехнологичном оборудовании производства компании «Siemens» (Германия) с применением двух типов датчиков: конвексного (частота 3,5 МГц) и линейного (частота 7,0 МГц) под руководством к.м.н. Восиева А.С. Первичное ультразвуковое исследование органов брюшной полости проводилось всем пациентам при поступлении в стационар с использованием стандартизированного протокола на аппаратах, оснащенных конвексными датчиками с частотой 3,5 МГц. Исследования выполнялись на базе двух медицинских учреждений: ГУ «Городской центр скорой помощи» г. Душанбе (заведующий - к.м.н. Восиев А.С.) и ГУ «Республиканский научный центр онкологии» (специалист лучевой диагностики - Холматова Х.К., Туракулов Б.). Под контролем ультразвуковой навигации, помимо прочих этапов, выполняли ряд малоинвазивных вмешательств. К ним относили дренирование желчного пузыря, интраоперационную трепанобиопсию новообразований гепатопанкреатодуоденальной зоны, а также стентирование внутрипечёночных желчных протоков; указанные процедуры проводились в сотрудничестве с к.м.н. Восиевым А.С.

Рентгенологическое исследование желудка и двенадцатиперстной кишки проводилось на диагностическом комплексе AGFA, DX-D300 под руководством заведующего диагностическим отделением ГУ «Республиканский научный центр онкологии» Холматовой Х.К. В контексте комплексной диагностики, включающей видеоэндоскопию, компьютерную и магнитно-резонансную томографию, ключевой диагностической задачей рентгеноскопии желудка являлась верификация нарушений дуоденальной проходимости и определение выраженности стеноза. Для пациентов основной группы дополнительно применяли расширенный протокол рентгенологического обследования, предусматривающий динамическую оценку пассажа бариевой взвеси после перорального введения контрастного

вещества. С этой целью выполняли серию рентгенографических исследований через 3, 8 и 24 часа, что позволяло проследить изменения во времени и уточнить характер нарушений моторно-эвакуаторной функции (исследования проводились под руководством заведующего диагностическим отделением ГУ «Республиканский научный центр онкологии» Холматовой Х.К.).

КТ-исследования выполнялись в ГУ «Медицинский комплекс Истиклол» (Зав. Назифов С.Т.) с использованием томографа «Sonston-Sp» немецкой фирмы «Siemens». Данные исследования применялись у 72 пациентов с патологиями ГПДЗ. Протокол компьютерной томографии предусматривал двухэтапное сканирование: сначала выполняли нативное исследование, затем проводили контрастное усиление. Контрастные препараты (ультравист или омнипак) вводили внутривенно с применением автоматического инъектора в дозе 1-2 мл на килограмм массы тела пациента. После контрастирования повторное сканирование выполняли в режиме высокого пространственного разрешения, при этом толщина среза и шаг реконструкции составляли 1 мм.

МРТ проведена 31 пациенту на высокопольном томографе «Conctgto» (Siemens, Германия) с напряжённостью магнитного поля 1,5 Тесла на базе ГУ «Городской центр скорой помощи» г. Душанбе под руководством к.м.н. Улаева Н.А. В программу МРТ включали контрастное усиление с болюсным введением гадолиний-содержащих препаратов (0,2 мг/кг массы тела), а также мониторинг оксигенации слизистой пищеварительного тракта для контроля функционального состояния. Диагностические задачи МРТ-исследования соответствовали целям МСКТ.

В рамках диагностического алгоритма магнитно-резонансная холангиопанкреатикография применялась как неинвазивный метод визуализации протоковых систем и кистозных образований гепатопанкреатодуоденальной зоны (исследования проводились на базе ГУ «Городской центр скорой помощи» г. Душанбе под руководством к.м.н. Улаева Н.А.). Показаниями к проведению данного исследования служили

лабораторно подтвержденное повышение уровня билирубина и маркеров холестаза, а также ультразвуковые признаки дилатации желчевыводящей системы.

Видеоэндоскопическое исследование было проведено 13 пациентам (11,1%) основной группы с использованием эндоскопического оборудования Olympus и Pentax. Исследования выполнялись на базе двух медицинских учреждений: ГУ «Городской центр скорой помощи» г. Душанбе (заведующий клинико-диагностическим отделом - к.м.н. Восиев А.С.) и ГУ «Республиканский научный центр онкологии» (эндоскопист - Юлдошев У.). В случаях, когда результаты предшествующего видеоэндоскопического исследования были достаточно информативны, повторное исследование не проводилось. Всем пациентам в ходе исследования выполнялась биопсия тканей.

ЭРХПГ осуществлялась с использованием дуоденоскопов Olympus TJF моделей 10 и 30 в сочетании с рентгенологическим контролем на аппарате AGFA, DX-D300 под руководством заведующего диагностическим отделом ГУ «Республиканский научный центр онкологии» Холматовой Х.К. Данная процедура проводилась в качестве подготовительного этапа перед эндоскопической папиллосфинктеротомией (ЭПСТ), а также с диагностической целью в случаях технической недоступности МРТ или как дополнение к МР-холангиопанкреатикографии.

При выполнении миниинвазивных хирургических вмешательств применяли стандартный набор процедур. Положение пациента на операционном столе выбирали с учётом локализации патологического очага: использовали укладку на спине либо на левом боку.

Для уточнения топографии патологического очага, внутривеночных и внепеченочных желчных протоков, а также для выбора оптимальной точки пункции применяли ультразвуковую навигацию. Пункцию ПВА проводили специализированной иглой Chiba размером 18 F (Cook Medical, Блумингтон, штат Индиана, США) в соответствии с действующими медицинскими

протоколами (вмешательства произведены совместно с к.м.н. Восиевым А.С. и к.м.н. Нуровым З.Н.).

В рамках интраоперационной верификации диагноза при проведении лапаротомии осуществлялась биопсия объемных образований в проекции органов билиопанкреатодуоденальной зоны с применением нескольких методик получения биологического материала. Диагностический алгоритм включал тонкоигольную аспирационную биопсию (ТАБ), прямую биопсию патологически измененных тканей и трепанобиопсию.

При выполнении ТАБ применяли шприц объемом 10 мл и иглы двух калибров: 25G (диаметр 0,5 мм) либо 23G (диаметр 0,6 мм). Материал из увеличенной головки поджелудочной железы получали при пункции из трёх различных точек, после чего аспират переносили на стерильное предметное стекло и готовили препарат для цитологического исследования методом мазка-отпечатка. Прямую биопсию проводили путём иссечения патологически изменённых тканей; при наличии кистозных образований выполняли резекцию их стенки.

Начиная с 2016 года диагностический алгоритм был дополнен трепанобиопсией, которую выполняли с применением автоматической системы Bard Magnum MCN1820. Для забора материала использовали специализированную трепан-иглу 18G с вырезкой и рабочей длиной 20 мм. Техническое выполнение включало фиксацию иглы в пункционном пистолете и автоматическое извлечение тканевого фрагмента при активации механизма. В результате получали стандартизированный цилиндрический столбик ткани длиной 20 мм и диаметром 0,8 мм. При отсутствии геморрагических осложнений из пункционного канала осуществляли повторный забор. Полученного объёма гистологического материала было достаточно для полноценного морфологического исследования на базе ГУ «Научный центр онкологии».

Пункционно-аспирационную биопсию (ПАБ) применяли как унифицированную методику для органов гепатопанкреатодуоденальной зоны,

выполняя её по стандартному протоколу. На первом этапе проводили местную анестезию с использованием 1%-ного раствора лидокаина либо 0,5%-ного раствора новокаина, что обеспечивало адекватное обезболивание перед дальнейшими манипуляциями. После антисептической обработки области пункции 70%-ным спиртовым раствором проводится инфльтрационная анестезия мягких тканей.

Под ультразвуковым контролем осуществляется введение пункционной иглы (калибром G18-G25) в целевую зону биопсии (паренхима печени или поджелудочной железы) с предварительной пальпаторной оценкой консистенции исследуемого органа. К игле присоединяется шприц. Для аспирации использовали шприц объёмом 10-20 мл, что позволяло сформировать необходимое отрицательное давление. Забор материала выполняли при постоянном поддержании разрежения в шприце за счёт многократных поступательно-возвратных движений иглы через ткань в разных направлениях с охватом 6-9 точек. Соблюдение указанной техники повышало вероятность получения репрезентативного патоморфологического материала.

Достаточность объёма биоптата подтверждали под ультразвуковым контролем по появлению на экране аппарата характерного феномена «бегущих огней». Дальнейшая процедура включала перенос биологического материала на предварительно подготовленное предметное стекло: кончик пункционной иглы располагался под углом от 45 до 90 градусов, что обеспечивало оптимальное распределение аспирата. При работе с образцами жидкой консистенции применялась методика с использованием дополнительного растягивающего стекла для достижения равномерного распределения биологического субстрата. Завершающим этапом пробоподготовки являлась воздушная сушка полученного цитологического препарата.

Морфологическое исследование полученного материала включало окрашивание гистологических срезов двумя методами: гематоксилин-эозином

и пикрофуксином по методу ван Гизона. В ходе микроскопического анализа биоптатов проводилась комплексная оценка патологических изменений в тканях печени и поджелудочной железы, включая выявление дистрофических, воспалительных, некротических и склеротических процессов.

Процедура пункционно-аспирационной биопсии (ПАБ) завершалась обязательным контрольным ультразвуковым исследованием для своевременного выявления возможных постманипуляционных осложнений, таких как формирование гематом или развитие кровотечения.

Состояние регионарного кровотока изучали путем тонометрии с использованием монитора TONOCAP TC-200 (финской фирмы Darex-Engstrom) и назогастрального зонда («TRIP»).

Метод PIPAC был применен у 17 пациентов с злокачественными образованиями ГПДЗ, осложненной ПК. Все операции проводились под общим наркозом. Соблюдался стандартный протокол операции с акцентом на обработку и воздействие химиотерапии. Антибиотикопрофилактика однократной дозой цефуроксима 1,5 г внутривенно (IV) была введена за 30 мин до операции. После инсуффляции пневмоперитонеума 12 мм рт. ст. брюшную стенку были введены два 5-мм троакара. Асцит был аспирирован и отправлен на цитологическое исследование. Степень PC определялась на основе оценки PCI. Во всех случаях была выполнена сантиметровая локальная перитонэктомия для биопсии брюшины, чтобы повысить точность анатомопатологии.

Внутрибрюшинная химиотерапия проводилась в стандартных дозах. Для образования аэрозоля требовалось одноразовый 9-мм микроинъектор (Carporon®, Carporomed, Виллингендорф, Германия), который был подключен к инъектору высокого давления для внутривенных вливаний (Angiomat Illumena Injector®, Liebel Flarsheim, США) и введен в брюшную полость через 12-мм порт доступа. Были приняты меры безопасности для предотвращения воздействия лекарственных средств на операционную бригаду. Процедура проводилась в операционной комнате, оборудованной ламинарным потоком воздуха. Герметичность брюшной полости обеспечивалась с помощью

нулевого потока CO₂ для предотвращения загрязнения операционной (ОТ). Скорость потока аэрозоля составляла 30 мл/мин, а максимальное восходящее давление составляло 200 фунтов на кв. дюйм в соответствии с международными рекомендациями.

При проведении эндовидеолaparоскопических вмешательств применялось оборудование "Lewton" (зав. эндохирургии ГУ «Городской центр скорой помощи», к.м.н. Холов К.Р.).

Статистическая обработка данных выполнялась с применением программы Statistica 10.0 (StatSoft, США). Для оценки нормальности распределения выборки использовались критерии Колмогорова-Смирнова и Шапиро-Уилка.

Количественные величины описывались в виде их среднего значения (M) и стандартного отклонения (SD), а также в виде медианного значения (Me), минимального (min) и максимального (max) значений. При парных сравнениях между независимыми группами по количественным показателям применяли U-критерий Манна-Уитни, по качественным показателям - критерий χ^2 , в том числе с поправкой Йетса и точный критерий Фишера.

При множественных сравнениях между независимыми группами по количественным показателям использовался H-критерий Крускала-Уоллиса, по качественным показателям - Q-критерий Кохрена. При множественных сравнениях между зависимыми группами по количественным показателям применяли ANOVA Фридмана. Для попарных сравнений тех показателей, где при общем тесте (Краскела-Уоллиса) выявлены статистически значимые различия между группами, проводился пост-хок анализ с использованием теста Данна. Различия считались статистически значимыми при $p < 0,05$.

ГЛАВА 3. Современные возможности диагностики патологий органов гепатопанкреатодуоденальной зоны

3.1. Доброкачественные очаговые образования печени (ДООП)

В материалы настоящего исследования были включены 70 пациентов: с эхинококкозом печени (n=41), гемангиомой печени (n=7), непаразитарными кистами печени (n=13) и абсцессами печени (n=9). Всем пациентам с ЭП и гемангиомой печени выполнены различные виды резекции, тогда как остальным больным проведены мининвазивные вмешательства под УЗ-контролем.

Таблица 3.1. - Структура клинических форм очаговых образований печени (n=70), абс (%)

Клинические формы	Основная группа			Контрольная группа*		
	абс.	м	ж	абс.	м	ж
ЭКП	21 (56,7)	9 (24,3)	12 (32,4)	20 (60,6)	7 (21,2)	13 (39,4)
Гемангиома	4 (10,8)	3 (8,1)	1 (2,7)	3 (9,1)	1 (3,0)	2 (6,1)
НКП	7 (18,9)	5 (13,5)	2 (5,4)	6 (18,2)	3 (9,1)	3 (9,1)
Абсцессы печени	5 (13,5)	4 (10,8)	1 (2,7)	4 (12,1)	3 (9,1)	1 (3,0)
Всего	37 (52,8)	21 (56,7)	16 (43,2)	33 (47,2)	14 (42,4)	19 (57,6)

Примечание: ЭКП - эхинококковая киста печени, НКП - непаразитарные кисты печени, * $p > 0,05$ при сравнении показателей между группами (по точному критерию Фишера)

Следует отметить, что 58,6% (n=41) доброкачественных очаговых образований печени составили пациенты с ЭКП, что соответствует данным литературы. Непаразитарные кисты печени встречались в 18,6% (n=13) случаев, абсцессы печени - в 12,8% (n=9), гемангиомы печени - в 10,0% (n=7).

К основным методам диагностики очаговой патологии печени относились лучевые методы: УЗИ, КТ и МРТ.

Стертая клиническая картина остаётся одним из ключевых факторов, затрудняющих своевременную диагностику ДООП. В связи с этим целесообразно проведение комплексного анализа основных диагностических критериев у пациентов с ДООП, включающего оценку клинической

симптоматики, особенностей анамнестических данных и результатов объективного обследования (Таблица 3.2).

Таблица 3.2. - Частота встречаемости жалоб, анамнестических данных и объективных признаков заболевания у больных с доброкачественными очаговыми поражениями печени (n=70), (%)

Доброкачественное очаговое образование печени	Жалобы, анамнез		Объективные проявления	
	Есть	Нет	Есть	Нет
ЭКП (n=41)	17 (41,5)	24 (58,5)	11 (26,8)	30 (73,2)
НКП (n=13)	1 (7,7)	12 (92,3)	1 (7,7)	12 (92,3)
Абсцессы печени (n=9)	7 (77,8)	2 (22,2)	8 (88,9)	1 (11,1)
Гемангиома (n=7)	1 (14,3)	6 (85,7)	-	7 (100)
p	=0,005		<0,001	
Всего	26 (37,1)	44 (62,9)	20 (28,6)	50 (71,4)

Примечание: p - статистическая значимость различия показателей между группами (критерий χ^2 для сопряженных таблиц)

ДООП, с учетом анатомических строений печени, не проявляется отчетливой клинической картиной и соответственно не имеет отягощенного анамнеза. Относительно ЭКП, следует отметить, что в материалы исследования были введена категория больных с большими ЭК, что требовали радикальных резекционных операций. У 41,5% пациентов этой группы отмечались жалобы на тяжесть в правом подреберье, ощущение дискомфорта и асимметрию. Вместе с тем в 26,8% наблюдений госпитализация выполнялась уже при наличии определённых объективных проявлений заболевания, выявляемых при клиническом обследовании.

Указанные признаки практически отсутствовали у пациентов с НКП и гемангиомой печени: жалобы отмечались в 7,7% и 14,3% случаев, объективные проявления - в 7,7% и 0% соответственно. У 9 (12,8%) пациентов с абсцессами печени на фоне интоксикации организма имелись жалобы в 77,8% случаев, а объективные проявления выявлялись в 88,9% наблюдений.

При лабораторном исследовании у больных с ДООП каких-либо специфических изменений, за исключением эозинофилии и лейкоцитоза, не

наблюдалось.

Из-за стёртой клинической картины диагностика ДООП до сих пор остаётся затруднительной и требует совместных усилий смежных специалистов как на первичном звене медико-санитарной помощи, так и на госпитальном этапе.

3.2. Клиническая характеристика больных с заболеваниями поджелудочной железы

Группу пациентов с патологиями ПЖ составили 85 (39,3%) человек. Из доброкачественных патологий ПЖ, 10,6% (n=9) составили пациенты с хроническим панкреатитом, 4,7% (n=4) - ДООПЖ. Основную долю больных с патологиями ПЖ составили РПЖ (72 больных или 84,7%) (Таблица 3.3).

Таблица 3.3. - Структура клинических форм очаговых образований ПЖ (n=85)

Клиническая форма	Основная группа			Контрольная группа		
	абс.	м	ж	абс.	м	ж
Доброкачественные заболевания поджелудочной железы						
Хр. панкреатит	6 (13)	4 (66,7)	2 (33,3)	3 (7,7)	3 (100)	-
ДООПЖ	2 (4,3)	2 (100)	-	2 (5,1)	2 (100)	-
Злокачественные очаговые образования поджелудочной железы						
РПЖ	38 (82,6)	24 (63,1)	14 (36,9)	34 (87,2)	22 (64,7)	12 (35,3)
Всего	46 (54,1)	30 (65,2)	16 (34,8)	39 (45,9)	27 (69,2)	12 (30,8)

Примечание: РПЖ - рак поджелудочной железы, * $p > 0,05$ при сравнении показателей между группами (по точному критерию Фишера)

У пациентов с патологией ПЖ также оценивали ключевые критерии клинических проявлений, что отражено в таблице 3.4.

При сравнительном анализе установлено, что у всех больных со злокачественными очаговыми поражениями ПЖ регистрировались как субъективные жалобы, так и объективные признаки заболевания при клиническом осмотре.

Таблица 3.4. - Проявление жалоб, анамнеза и данных объективного обследования у больных с поражениями поджелудочной железы (n=85)

Заболевание поджелудочной железы	Жалобы, анамнез		Объективные проявления	
	Есть	Нет	Есть	Нет
Доброкачественные заболевания поджелудочной железы				
Хр. панкреатит (n=9)	8 (88,9)	1 (11,1)	8 (88,9)	1 (11,1)
ДООПЖ (n=4)	3 (75)	1 (25)	3 (75)	1 (25)
p	>0,05		>0,05	
Злокачественные очаговые образования поджелудочной железы				
РПЖ (n=72)	72 (100)	-	72 (100)	-
Всего	83 (97,6)	2 (2,4)	83 (97,6)	2 (2,4)
p	>0,05		>0,05	

Примечание: p - статистическая значимость различия показателей между группами (по точному критерию Фишера)

Таблица 3.5. - Характеристика изменений показателей основных лабораторных методов исследования у пациентов с заболеваниями поджелудочной железы (n=85)

Заболевание поджелудочной железы	Общий анализ крови		Биохимический	
	Изменены	Нет	Изменены	Нет
Доброкачественные заболевания поджелудочной железы				
Хр. панкреатит (n=9)	-	9 (100)	4 (44,4)	5 (55,6)
ДООПЖ (n=4)	-	4 (100)	3 (75)	1 (25)
p	>0,05		>0,05	
Злокачественные очаговые образования поджелудочной железы				
РПЖ (n=72)	25 (36,2)	47 (63,8)	9 (13,0)	63 (87,0)
Всего	25 (29,4)	60 (70,6)	16 (18,8)	69 (81,2)
p	>0,05		>0,05	

Примечание: РПЖ - рак поджелудочной железы, *p>0,05 при сравнении показателей между группами (по точному критерию Фишера)

Анализ лабораторных данных показал, что показатели общего и биохимического анализов крови не имели существенных отклонений как при доброкачественных, так и при злокачественных новообразованиях. Однако при поступлении у данной категории пациентов более информативными для диагностики оказались параметры, отражающие ферментативную активность поджелудочной железы. Так, концентрации α -амилазы (референсный интервал 28-100 Ед/л) и р-амилазы (референсный интервал 0-50 Ед/л) в сыворотке крови демонстрировали типичные изменения, которые

согласовывались с этиологией патологического процесса в поджелудочной железе (Таблица 3.6).

Анализ уровня амилазы в крови у пациентов с патологией поджелудочной железы, как и другие лабораторные показатели, не обладает достаточной специфичностью для дифференциальной диагностики различных нозологических форм в пределах исследуемой группы.

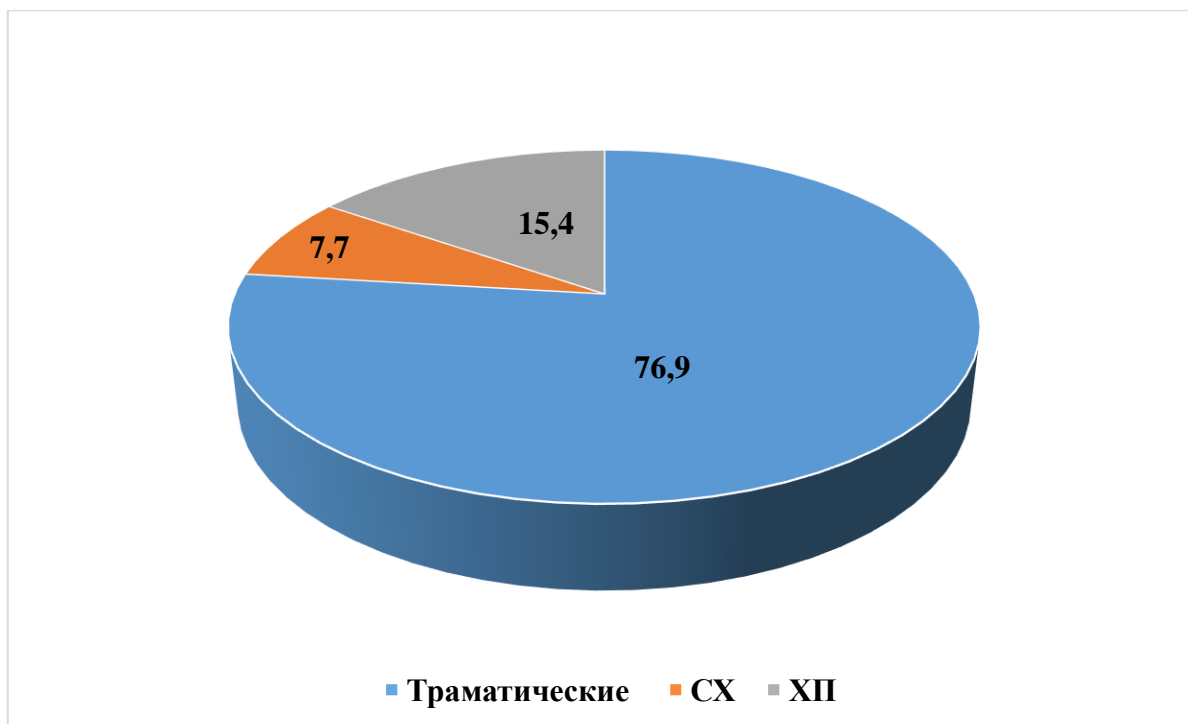
Таблица 3.6. - Показатели α -амилазы и р-амилазы в крови у исследуемых больных с патологиями поджелудочной железы (n=37), M \pm SD

Заболевания поджелудочной железы	Уровень α-амилазы	Уровень р-амилазы
Доброкачественные заболевания поджелудочной железы		
Хр. панкреатит (n=9)	174,1 \pm 21,3	62,4 \pm 7,1
ДООПЖ (n=4)	144,2 \pm 20,7	66,3 \pm 7,6
Злокачественные очаговые образования поджелудочной железы		
РПЖ (n=24)	111,3 \pm 4,1	63,9 \pm 7,1
p	>0,05	>0,05

Примечание: p - статистическая значимость различия показателей между группами (Н-критерий Крускала-Уоллиса)

3.3. Клиническая характеристика пациентов с патологиями желчевыводящей системы

Группу больных с патологиями ЖВС составили 26 (12,0%) человек, из них стриктура ГХ - 13 (50,0%), киста ГХ - 7 (26,9%), рак желчного пузыря - 2 (7,7%) и рак дистального отдела ГХ - 4 (15,4%).



Примечание: СХ - склерозирующий холангит, ХП - хронический панкреатит

Рисунок 3.1. - Причины развития стриктур холедоха

Следует отметить, что большинство пациентов с патологией ЖВС составили мужчины - 18 (69,3%) больных. Женщин было 8 (30,7%).

Анализ причин развития стриктур ГХ показал, что в 76,9% случаев они имели травматический характер и возникали после ранее выполненных вмешательств на жёлчном пузыре и ГХ. На фоне хронического панкреатита и склерозирующего холангита стриктуры ГХ развились у 3 больных - в 15,4% и 7,7% случаев соответственно.

Как видно из данных таблицы 3.7., максимальная выраженность клинической симптоматики и объективных признаков заболевания характерна для ряда состояний. В частности, при стриктурах гепатикохоледоха (ГХ) жалобы отмечены в 92,3% наблюдений, а объективные признаки выявлялись в 100% случаев; при злокачественных новообразованиях желчного пузыря оба показателя достигали 100%. При опухолевом поражении дистального отдела гепатикохоледоха соответствующие значения составляли 100% и 75,0% случаев.

Таблица 3.7. - Частота встречаемости жалоб, анамнестических данных и объективных признаков заболевания у больных с поражением желчевыводящей системы (n=26)

Патология желчевыводящей системы	Жалобы, анамнез		Объективные признаки	
	Есть	Нет	Есть	Нет
Доброкачественные заболевания желчевыводящей системы				
Стриктура холедоха (n=13)	12 (92,3)	1 (7,7)	13 (100)	-
Киста холедоха (n=7)	3 (42,8)	4 (57,2)	2 (28,6)	5 (71,4)
р	<0,05		<0,05	
Злокачественные заболевания желчевыводящей системы				
Рак дистального отдела холедоха (n=4)	4 (100)	-	3 (75,0)	1 (25,0)
Рак желчного пузыря (n=2)	2 (100)	-	2 (100)	-
Всего	21 (80,8)	5 (19,2)	20 (76,9)	6 (23,1)

Примечание: р - статистическая значимость различия показателей между группами (точный критерий Фишера)

Наряду с этим у пациентов с заболеваниями ЖВС закономерно выявляются изменения лабораторных показателей, в том числе общего и биохимического анализа крови (Таблица 3.8).

Таблица 3.8. - Характеристика изменений общего и биохимического анализа крови у пациентов с заболеваниями желчевыводящей системы (n=26)

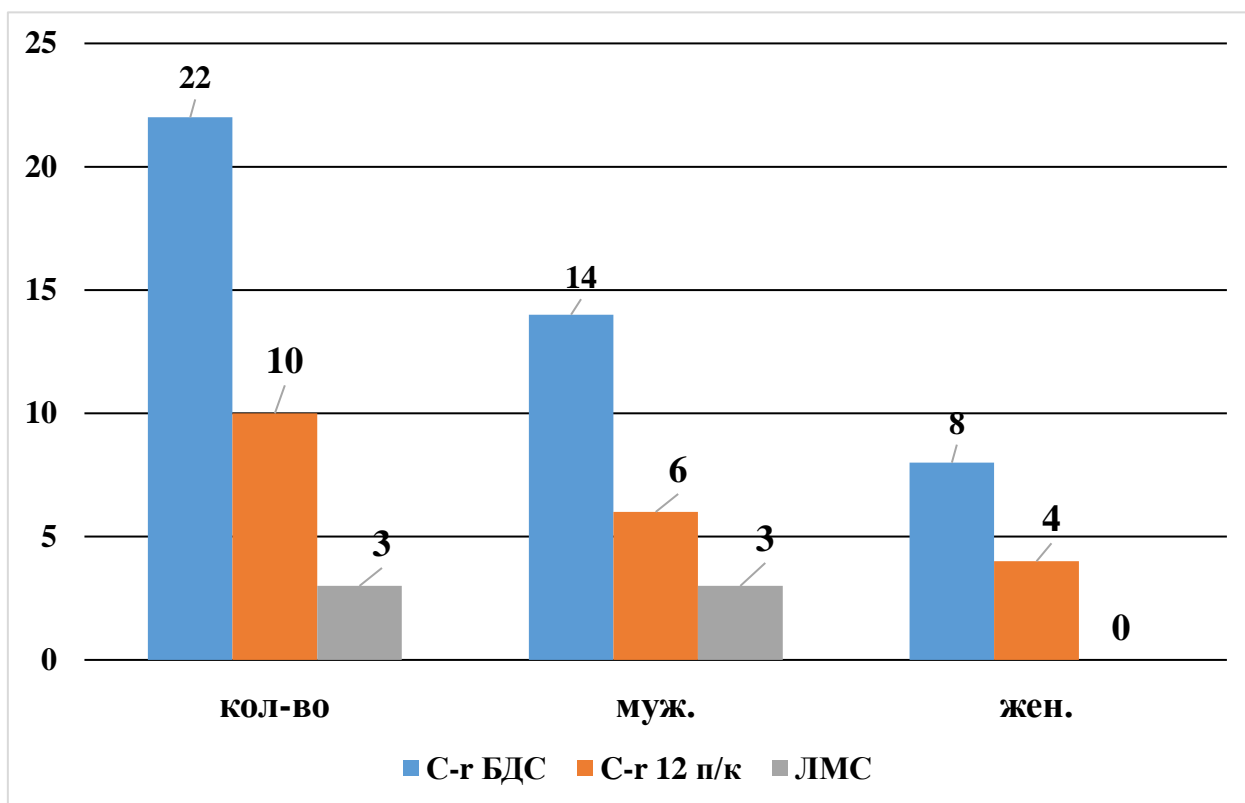
Заболевания желчевыводящей системы	Общий анализ крови		Биохимический	
	Изменены	Нет	Изменены	Нет
Доброкачественные заболевания желчевыводящей системы				
Стриктура холедоха (n=13)	-	13 (100)	12 (92,3)	1 (7,7)
Киста холедоха (n=7)	-	7 (100)	-	7 (100)
р	>0,05		>0,05	
Злокачественные заболевания желчевыводящей системы				
Рак дистального отдела холедоха (n=4)	1 (25,0)	3 (75,0)	2 (50,0)	2 (50,0)
Рак желчного пузыря (n=2)	-	2 (100)	1 (50,0)	1 (50,0)
р	>0,05		>0,05	
Всего	1 (3,8)	25 (96,2)	15 (57,7)	11 (42,3)

Примечание: р - статистическая значимость различия показателей между группами (точный критерий Фишера)

3.4. Клиническая характеристика больных с заболеваниями 12 перстной кишки и большого дуоденального сосочка

Согласно цели и задачам исследования, в группу с заболеваниями двенадцатиперстной кишки и БДС были включены 35 (16,2%) пациентов только со злокачественной патологией: раком двенадцатиперстной кишки - 10 (28,6%), лейомиосаркомой двенадцатиперстной кишки - 3 (8,6%) и раком БДС - 22 (62,8%).

Следует отметить, что в структуре патологии данной группы преобладал рак БДС, на долю которого пришлось 62,8% случаев (в основной группе - 13, в контрольной - 9 больных). Среди 10 пациентов со злокачественными образованиями двенадцатиперстной кишки 60,0% составили мужчины.



Примечание: БДС - большой дуоденальный сосочек, ЛМС - лейомиосаркома

Рисунок 3.2. - Злокачественные патологии 12 перстной кишки и большого дуоденального сосочка

Как и в предыдущих подгруппах, изучение и оценка жалоб, анамнестических сведений и данных объективного обследования выявили ряд особенностей, имеющих значение с точки зрения их информативности и

специфичности (Таблица 3.9).

Таблица 3.9. - Проявления жалоб, анамнеза и данных объективного обследования у пациентов со злокачественными образованиями двенадцатиперстной кишки и большого дуоденального сосочка (n=35)

Заболевания желчевыводящей системы	Жалобы, анамнез		Объективные проявления	
	Есть	Нет	Есть	Нет
Рак 12 п/кишки (n=10)	10 (100)	-	10 (100)	-
Рак БДС (n=22)	21 (95,4)	1 (4,6)	17 (77,3)	5 (22,7)
Лейомиосаркома (n=3)	-	3 (100)	-	3 (100)
p	>0,05		>0,05	
Всего	31 (88,6)	4 (11,4)	27 (77,2)	8 (22,8)

Примечание: p - статистическая значимость различия показателей между группами (точный критерий Фишера)

Отчётливая клиническая картина и объективные проявления были отмечены у всех пациентов со злокачественными образованиями двенадцатиперстной кишки и у большинства больных с патологией БДС - в 95,4% и 77,3% случаев соответственно.

У троих пациентов с лейомиосаркомой чёткие жалобы и объективные данные отсутствовали. При анализе лабораторных тестов существенных изменений со стороны общего и биохимического анализа крови не выявлено, за исключением постгеморрагической анемии различной степени у пациентов, ранее перенёвших кишечное кровотечение на фоне злокачественных образований двенадцатиперстной кишки и БДС.

Обобщая результаты лабораторных исследований, следует отметить вариабельность биохимических показателей крови у пациентов с патологией гепатопанкреатодуоденальной зоны, что обусловлено многофакторностью этиопатогенетических механизмов развития данных заболеваний (Таблица 3.9.).

Наиболее выраженные изменения биохимических показателей крови отмечены у пациентов с РПЖ: общий билирубин - $79,34 \pm 16,81$ мкмоль/л, прямой билирубин - $77,69 \pm 15,22$ мкмоль/л, АЛТ - $55,07 \pm 10,47$ ед/л, АСТ -

51,43±5,89 ед/л, гамма-глутамилтрансфераза - 54,13±6,79 ед/л и щелочная фосфатаза - 348,40±54,90 ед/л, а также у больных со злокачественными образованиями дистального отдела холедоха: общий билирубин - 88,34±29,86 мкмоль/л, прямой билирубин - 87,71±29,33 мкмоль/л, АЛТ - 57,33±10,09 ед/л, АСТ - 53,66±5,71 ед/л, гамма-глутамилтрансфераза - 56,10±6,46 ед/л и щелочная фосфатаза - 349,22±53,98 ед/л. Эти данные указывают на патологические изменения в паренхиме печени и ЖВС.

Анализ диагностической эффективности клинико-лабораторных показателей при госпитализации пациентов с патологией гепатопанкреатодуоденальной зоны продемонстрировал следующие операционные характеристики: диагностическая чувствительность составила 32,6%, специфичность - 86,5%, общая точность метода - 47,9%. Прогностическая ценность положительного результата составила 86,9%, отрицательного результата - 25,1%.

3.5. Лучевые методы исследования пациентов с патологиями гепатопанкреатодуоденальной зоны

Лучевые методы исследования, особенно при очаговой патологии ГПДЗ, до настоящего времени остаются основными и среди неинвазивных методов нередко не имеют альтернативы. В настоящем исследовании у пациентов основной группы (n=117) были применены практически все методы лучевой диагностики (Таблица 3.10).

Таблица 3.10. - Характеристика лучевых методов исследования пациентов с заболеваниями гепатопанкреатодуоденальной зоны основной группы

Лучевой метод исследования	Абс.	%
Доброкачественные заболевания печени (n=37)		
Ультразвуковое исследование брюшной полости	37	100
Магнитно-резонансная томография печени	26	70,3
Мультиспиральная компьютерная томография	11	29,7

Продолжение таблицы 3.10.

Биопсия ткани печени	7	18,9
Морфологическое и гистологическое исследование	7	18,9
Доброкачественные заболевания желчевыводящей системы (n=11)		
Ультразвуковое исследование брюшной полости	11	100
Магнитно-резонансная томография печени	11	100
Мультиспиральная компьютерная томография	9	81,8
Эндоскоп. ретроградная холангиопанкреатография	8	72,7
Злокачественные заболевания желчевыводящей системы (n=4)		
Ультразвуковое исследование брюшной полости	4	100
МР холангиопанкреатография	4	100
Мультиспиральная компьютерная томография	3	75
Биопсия	2	50
Морфологическое и гистологическое исследование	2	50
Доброкачественные заболевания поджелудочной железы (n=8)		
УЗ-исследование поджелудочной железы	8	100
Магнитно-резонансная томография ПЖ	6	75
Мультиспиральная компьютерная томография	5	62,5
Пункционно-аспирационная биопсия ПЖ	6	75
Морфологическое и гистологическое исследование	6	75
Злокачественные заболевания поджелудочной железы (n=38)		
Ультразвуковое исследование ПЖ, ЖВС и печени	38	100
Магнитно-резонансная томография ПЖ	17	44,7
Мультиспиральная компьютерная томография	38	100
Пункционно-аспирационная биопсия ПЖ	29	76,3
Морфологическое и гистологическое исследование	29	76,3
Злокачественные заболевания 12 перстной кишки и большого дуоденального сосочка (n=19)		
Ультразвуковое исследование брюшной полости	19	100
МР холангиопанкреатография	19	100
Мультиспиральная компьютерная томография	13	68,4
Биопсия	13	68,4
Морфологическое и гистологическое исследование	13	68,4

Частота применения лучевых методов исследования варьировала в зависимости от характера и степени поражения органов гепатопанкреатодуоденальной зоны. Для пациентов со злокачественными новообразованиями был разработан стандартизированный протокол динамического наблюдения, включавший обследование при первичной госпитализации, контрольные исследования через 6, 9 и 12 месяцев от начала лечения, а в дальнейшем - ежегодный мониторинг. При необходимости повторной госпитализации данный диагностический алгоритм воспроизводился в полном объёме.

3.5.1. Характеристика ультразвукового метода исследования

Поскольку УЗИ является простым и менее инвазивным методом по сравнению с другими способами визуализации, его широко используют для массового скрининга пациентов с патологией ГПДЗ. В настоящем исследовании УЗИ было выполнено всем пациентам с патологией ГПДЗ. Однако визуализация всех органов ГПДЗ, в частности ПЖ, может быть затруднена из-за сложных анатомических особенностей, ожирения и наличия вышележащего газа. Следует отметить, что УЗ-сканирование играет важную роль в диагностике РПЖ, в том числе при опухолях размером менее 10 мм (TS1a) и карциноме ПЖ *in situ*, которые при своевременном выявлении могут иметь благоприятный прогноз.

Манёвры сканирования имеют значение как при скрининге очаговых образований ГПДЗ, так и при их последующей верификации и динамическом наблюдении. Поскольку УЗ-исследование ПЖ имеет свои особенности, связанные с вариабельностью положения органа в зависимости от положения тела пациента, целесообразно использовать несколько положений тела, например лёжа на правом боку, сидя и стоя, а не ограничиваться только сильной компрессией датчиком. При плохой визуализации рекомендуется метод наполненного жидкостью желудка.

Ретроспективный анализ предшествующей ультразвуковой документации, включая протоколы и заключения, представляет собой важный

этап диагностического процесса, поскольку позволяет оценить динамику патологического процесса и определить необходимость прицельного исследования зон клинического интереса. При патологиях ГПДЗ абдоминальная эхография используется как метод, позволяющий решать ряд практических диагностических задач, а именно:

- обеспечивать раннее выявление патологических процессов и поддерживать профилактическую направленность обследований, в том числе в рамках массовых скрининговых программ

- подтверждать диагноз на разных стадиях заболевания с одновременной оценкой вероятного течения и прогноза

- контролировать результаты проводимой терапии и в динамике отслеживать морфофункциональное восстановление органов и систем ГПДЗ

- выявлять доклинические формы заболеваний, уделяя приоритетное внимание распознаванию злокачественных новообразований.

В диагностике патологий ГПДЗ наряду со стандартным ультразвуковым исследованием существенную диагностическую ценность имеет метод цветного доплеровского картирования. Эта методика даёт возможность комплексно оценивать гемодинамические параметры, включая анализ спектральных характеристик кровотока и детальную визуализацию ангиоархитектоники перифокальных сосудистых структур. При этом оценивают патологические изменения сосудистого рисунка, в том числе деформацию, дислокацию, ампутацию сосудов и зоны гиперваскуляризации, а также количественные показатели кровотока и структурные изменения сосудистой стенки в органах ГПДЗ.

К числу редких патологий ЖВС относится кистозное расширение внепечёночных ЖП. УЗ-картина кист внепечёночных ЖП имеет своеобразный характер и зависит от типа, выделяемого в усовершенствованной классификации Alonso-Lej, Rever и Pessagno (1959), а также Такудзи Тодани и соавторов (1977). В нашем исследовании в основной группе было 4 пациента с кистами ГХ. По классификации Такудзи Тодани в трёх случаях (75,0%)

выявлена киста I типа, в одном случае (25,0%) - II типа. После проведения УЗ-сканирования точная верификация кисты ГХ у этих пациентов была выполнена с помощью МРХПГ (рисунки приведены в подглаве МРТ).

УЗ-сканирование также играет важную роль в диагностике стриктур ГХ. Однако, согласно литературным данным [189,217], УЗИ обладает очень высокой чувствительностью, приближающейся к 100%, при выявлении внутрипечёночной билиарной дилатации и уровня обструкции, но малоэффективно для непосредственного выявления стриктур ГХ (Рисунок 3.3, Рисунок 3.4).

На сегодняшний день одним из значимых и характерных признаков холедохоцеле на фоне его стриктуры считается расширение диаметра как внутри-, так и внепечёночных жёлчных протоков, своеобразный характер содержимого, наличие акустической тени и изменения самой паренхимы печени.

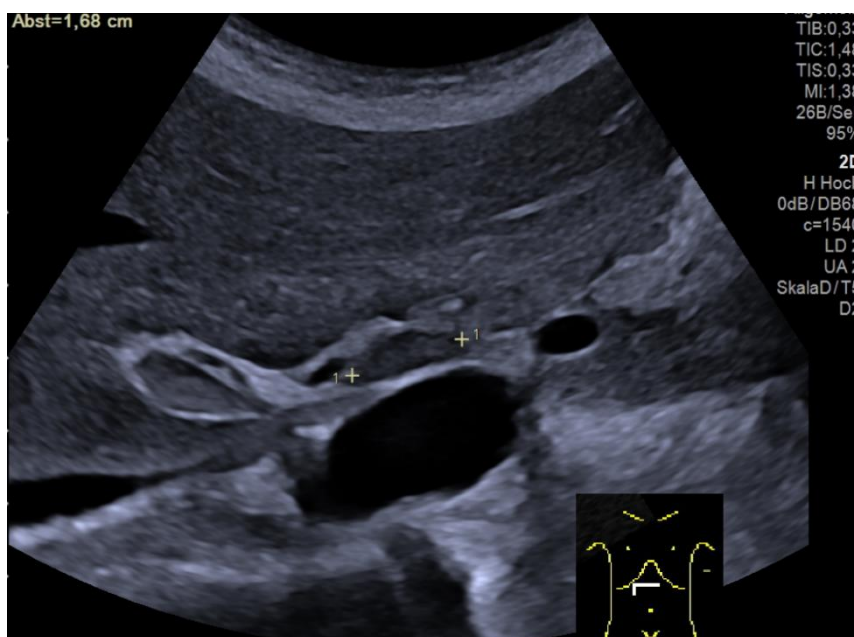


Рисунок 3.3. УЗИ. Стриктура проксимального отдела холедоха

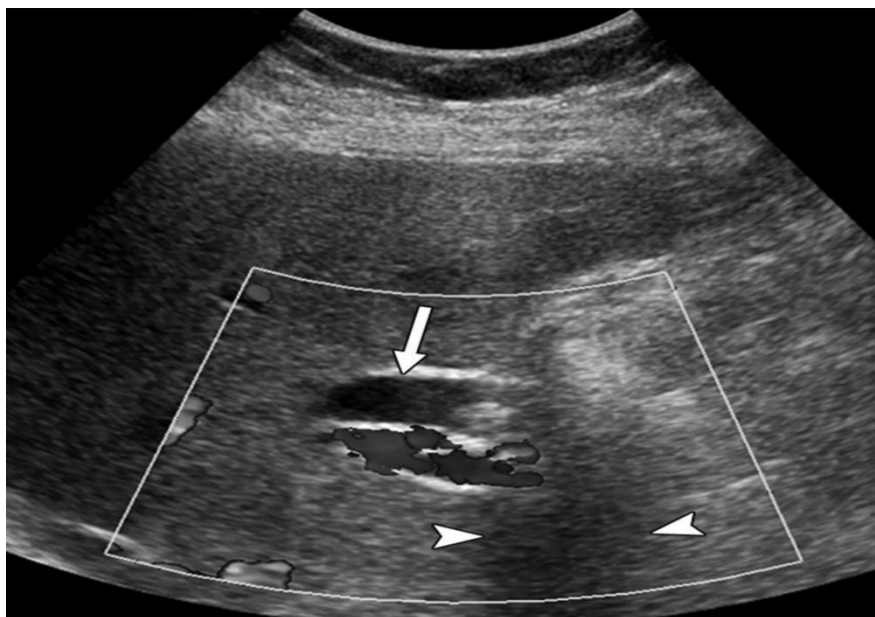

Рисунок 3.4. УЗИ. Стриктура дистального отдела гепатикохоледа

Необходимо подчеркнуть, что в настоящее время самым эффективным методом диагностики, как доброкачественных, так и злокачественных стриктур ГХ, считается ЭУС и внутривидеопроковое УЗИ, что имеют наиболее высокий процент точности, в т.ч. в ее стадировании.

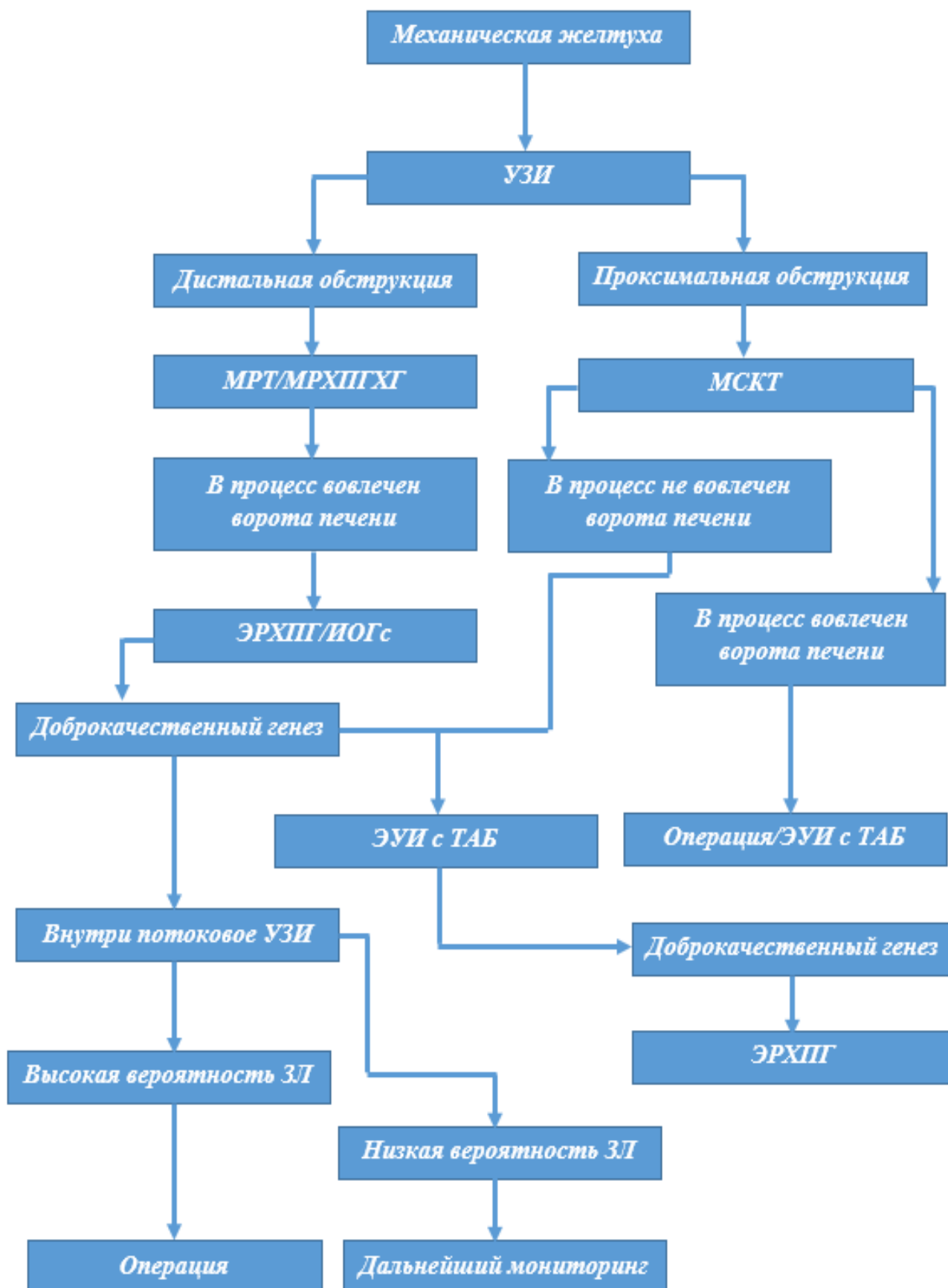

Рисунок 3.5. Алгоритм диагностики стриктур гепатикохоледоха

УЗИ при доброкачественных очаговых патологиях печени, в течение ряда десятилетий является одно из самых широкоприменяемых и высокоэффективных методов, что верифицирует как само образование, генез, взаимоотношение со структурами печени. Следовательно, в отдельных случаях УЗИ при ДОП, является окончательным методом диагностики, не требующее других более дорогостоящих исследований как МРТ и МСКТ.

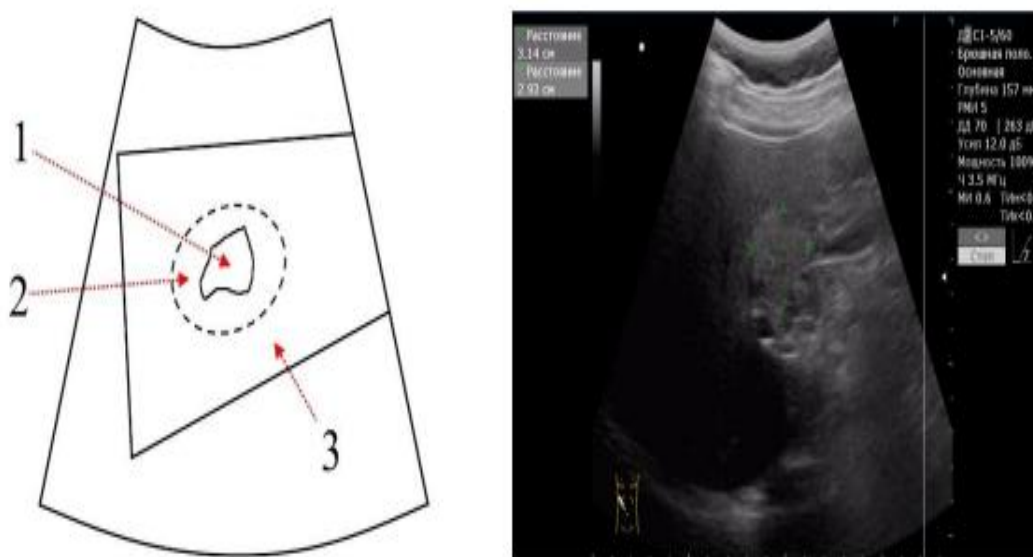

Рисунок 3.6. - УЗИ печени доброкачественное очаговое образование правой доли печени, с схематическим изображением очагового образования

В целом на современном этапе в диагностике патологии ПЖ всё чаще применяется УЗИ с контрастным усилением (CEUS), которое позволяет проводить неинвазивную оценку нормальной и патологической перфузии ПЖ в режиме реального времени на протяжении всей сосудистой фазы без использования ионизирующего излучения и с более высоким временным разрешением, чем КТ и МРТ. Однако стандартное абдоминальное УЗИ до сих пор не утратило своего значения в диагностике патологии ПЖ.

УЗИ поджелудочной железы показано при следующем комплексе клинических проявлений:

1. персистирующий болевой синдром в эпигастральной области с атипичной клинической картиной;

2. рвота неустановленной этиологии;
3. синдром механической желтухи;
4. пальпируемое объёмное образование в верхних отделах брюшной полости или неспецифическое абдоминальное образование;
5. лихорадка, интермиттирующая или постоянная, особенно в сочетании с напряжением мышц передней брюшной стенки;
6. подозрение на злокачественное новообразование;
7. наличие асцита;
8. рецидивирующее течение хронического панкреатита;
9. осложнения острого панкреатита, включая формирование псевдокист.

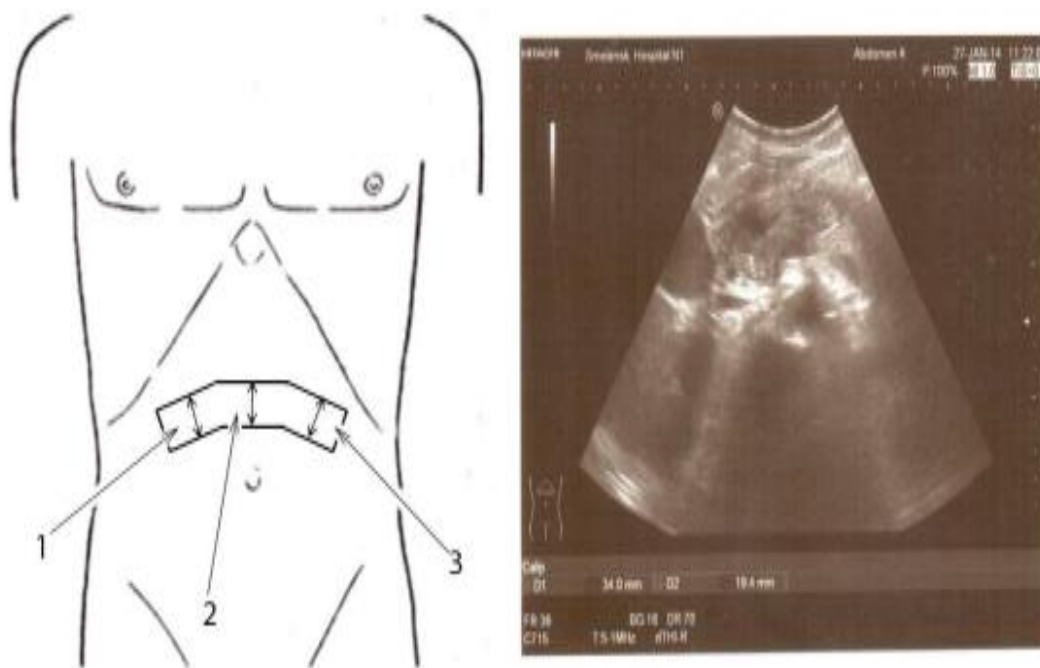


Рисунок 3.7. - УЗИ Поджелудочной железы. УЗ-картина псевдотуморозного панкреатита. Схематическое изображение отделов ПЖ

Из злокачественных патологий ПЖ, наиболее распространенным является РПЖ, что для выбора адекватного метода лечения, требует точную верификацию (Рисунок 3.8.,3.9.).

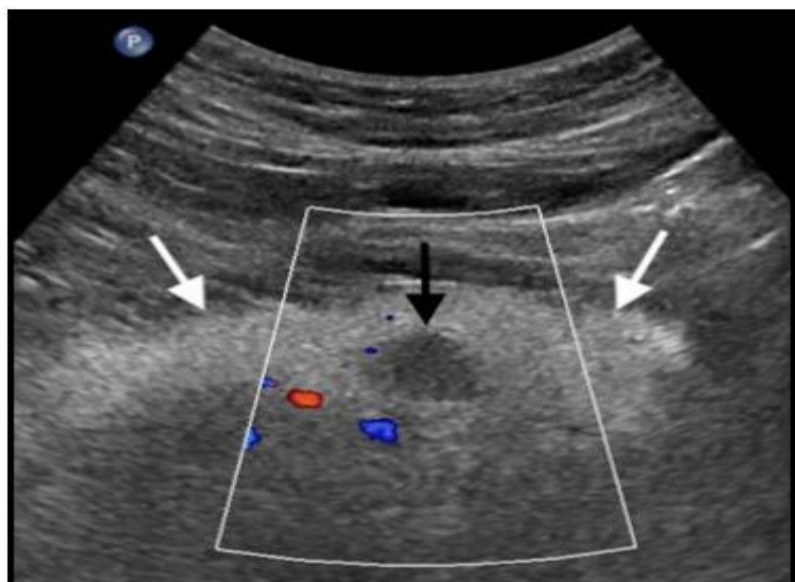


Рисунок 3.8. УЗИ ПЖ. Аденома поджелудочной железы

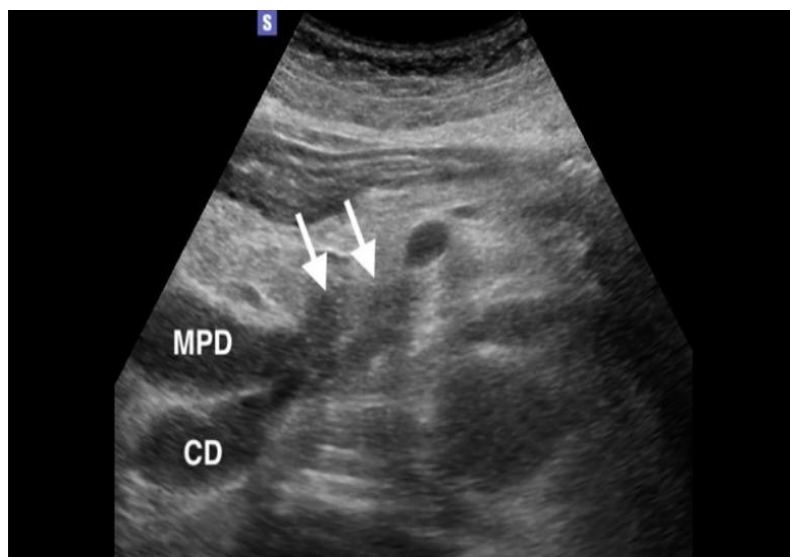


Рисунок 3.9. УЗИ ПЖ. Аденокарцинома поджелудочной железы

Чувствительность УЗИ в диагностике РПЖ составляет от 75% до 98%; более высокая чувствительность отмечается только при ЭУС и достигает 92,4%.

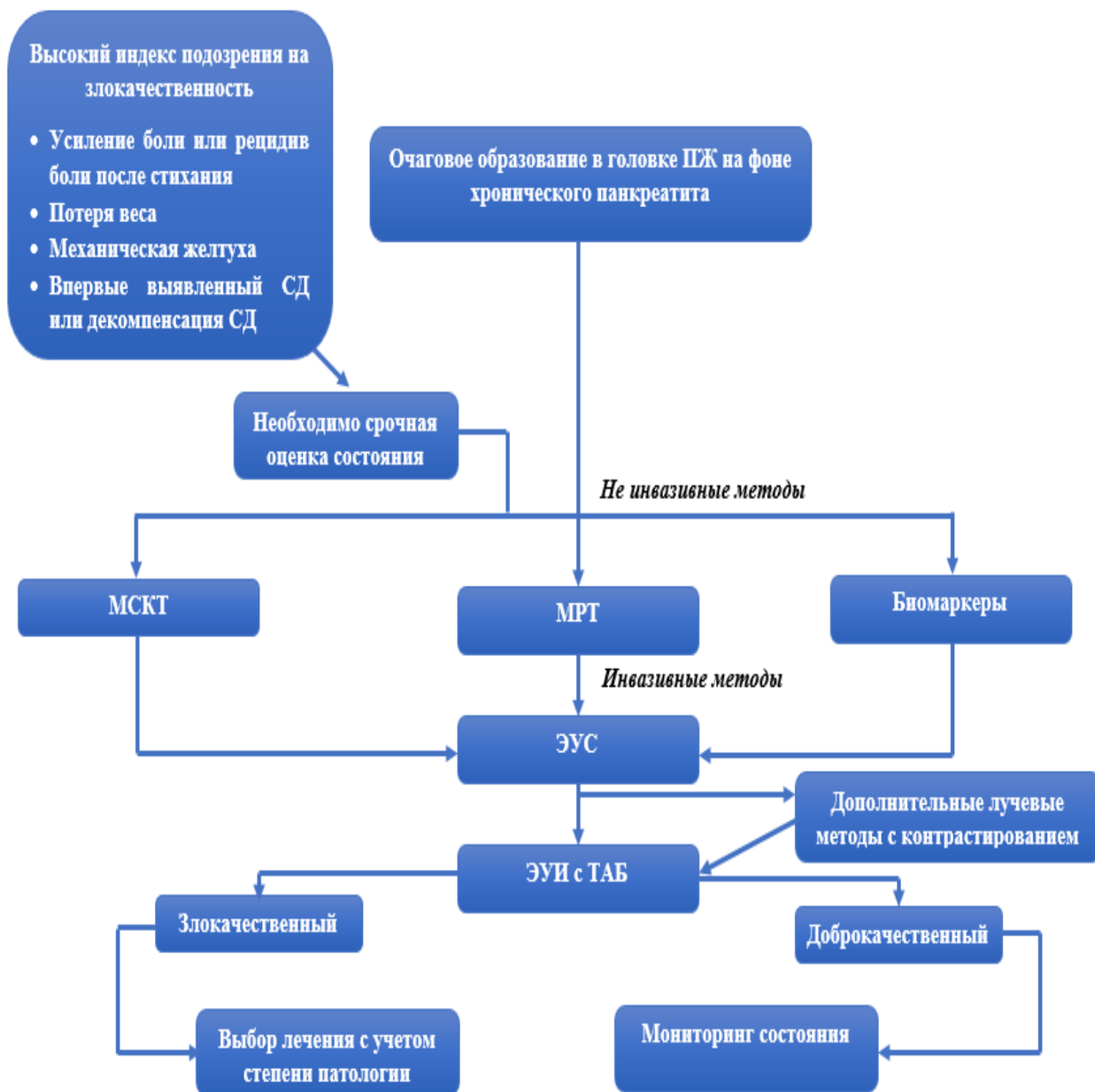
С целью дифференциальной диагностики хронического панкреатита и начинающейся протоковой аденокарциномы ПЖ нами был проведен анализ дополнительных характеристик у 6 (5,1%) пациентов основной группы, включавший несколько этапов (Таблица 3.11).

Таблица 3.11. - Лучевые методы дифференциации хронического панкреатита и начинающегося протоковой аденокарциномы поджелудочной железы

Характер признака	Симптомы лучевых методов
Признаки проникновения процесса в вирсунгов проток	Плавное сужение панкреатического протока при прохождении через очаг без резкого обрыва является надёжным признаком его воспалительного характера. Диагностическая точность данного признака составляет 94%.
Расширение боковых ветвей вирсунгова протока	Наличие расширения боковых ветвей протока служит надёжным признаком воспалительной природы образования. Предполагается, что это явление обусловлено эффектом натяжения, связанным с интерстициальным фиброзом при хроническом панкреатите, а не объёмным воздействием новообразования, при котором скорее следовало бы ожидать облитерации протока.
Соотношение вирсунгова протока и паренхимы ПЖ	Начинающаяся протоковая аденокарцинома ПЖ характеризуется выраженным расширением протоков и атрофией паренхимы. При ЭУС соотношение диаметров вирсунгова протока и паренхимы более 0,34 с большой вероятностью указывает на злокачественный генез процесса.
Наличие смещенных кальцификатов	У пациентов с фоновым хроническим панкреатитом при развитии злокачественного новообразования опухоль смещает кальцификаты к периферии.
Признак двойного расширения	Одновременное расширение панкреатического и общего жёлчного протоков рассматривается как признак злокачественности. Оно наблюдается при ампулярных опухолях и в 77% случаев злокачественных образований головки поджелудочной железы, однако не является строго специфичным, поскольку может выявляться и при аутоиммунном панкреатите, а также при других незлокачественных процессах ПЖ.
Сужение и деформация сосудов ПЖ	Мягкотканная инкапсуляция является характерным признаком экстрадуктального распространения протоковой аденокарциномы ПЖ, что нередко проявляется циркулярным сужением и деформацией сосудов.
Соотношение верхней брыжеечной артерии (ВБА) и вены (ВБВ)	Увеличение ВБА относительно ВБВ более 1,0 служит признаком, благоприятствующим диагностике злокачественности. Выделение вазоактивных веществ при остром панкреатите приводит к увеличению диаметра значительно более растяжимой ВБВ по сравнению с ВБА. При протоковой аденокарциноме предполагается, что расширение ВБА обусловлено повышением сопротивления кровотоку или инфильтрацией сосудистой стенки.

Таким образом, дополнительные специфические характеристики

признаков, позволяют наиболее точно верифицировать хронический панкреатит от начинающегося протоковой аденокарциномы ПЖ.



Примечание: СД - сахарный диабет, ЭУС - эндоскопическая ультрасонография, ЭУИ и ТАБ - эндоскопическое ультразвуковое исследование и трансабдоминальная биопсия

Рисунок 3.10. - Алгоритм ведения пациентов с объёмными образованиями поджелудочной железы на фоне хронического панкреатита

В гепатопанкреатодуоденальной хирургии УЗ-сканирование имеет ключевое значение в лучевой диагностике доброкачественной и злокачественной патологии ЖВС. УЗИ с высокой вероятностью позволяет

верифицировать и дать оценку состоянию как внутripечёчных, так и внепечёчных ЖП; при этом внутripечёчные ЖП верифицируются с применением внутripротокового УЗИ.

При сочетании клинических признаков заболевания с отсутствием ультразвуковых признаков структурных изменений внепечёчных жёлчных протоков во всех диагностически значимых случаях необходимо проведение комплексного функционального исследования билиарной системы.

3.5.2. Мультиспиральная компьютерная томография и магнитно-резонансная томография в диагностике патологий гепатопанкреатодуоденальной зоны

Точная характеристика очаговой патологии ГПДЗ, особенно злокачественной, имеет большое значение для ведения пациентов данной категории. В этом отношении МСКТ и МРТ с МРХПГ являются наиболее важными методами оценки поражений органов ГПДЗ.

МСКТ была выполнена 72 (61,5%) пациентам основной группы, МРТ с МРХПГ - 31 (26,5%). Следует отметить, что точная диагностика опухолевой патологии ГПДЗ не всегда проста, поскольку образование может иметь нетипичные особенности визуализации, а многие органические и функциональные расстройства способны имитировать злокачественные очаговые поражения ГПДЗ.

На протяжении ряда лет МСКТ и МРТ с МРХПГ остаются методами выбора в предоперационной диагностике и стадировании заболевания, а также при выборе лечебной тактики и мониторинге пациентов с очаговой патологией ГПДЗ.

При РПЖ обнаружение опухолевой ткани и визуализация инфильтрации ПЖ и сосудов необходимы для решения важной задачи - определения её резектабельности. При МСКТ визуализация ПЖ также отличается более высокой информативностью, что зависит от интенсивности потока йода и точного времени сканирования относительно поступления контрастного вещества в брюшную аорту; информативность повышается и при увеличении

объёма контрастного вещества. При этом время сканирования имеет решающее значение, а наилучший контраст между очагом поражения и фоном достигается примерно через 20-25 с после поступления контрастного вещества в аорту при продолжительности инъекции 30 с и времени сканирования около 5 с.

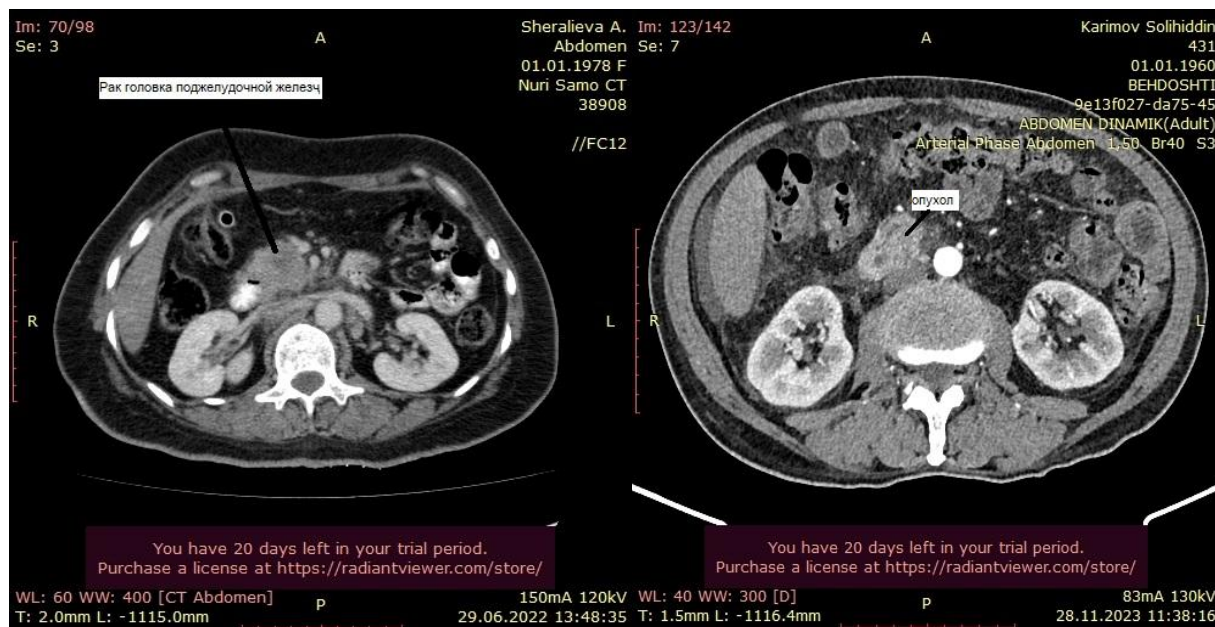


Рисунок 3.11. - МСКТ. Аденокарцинома головки (а) и тела (b) поджелудочной железы

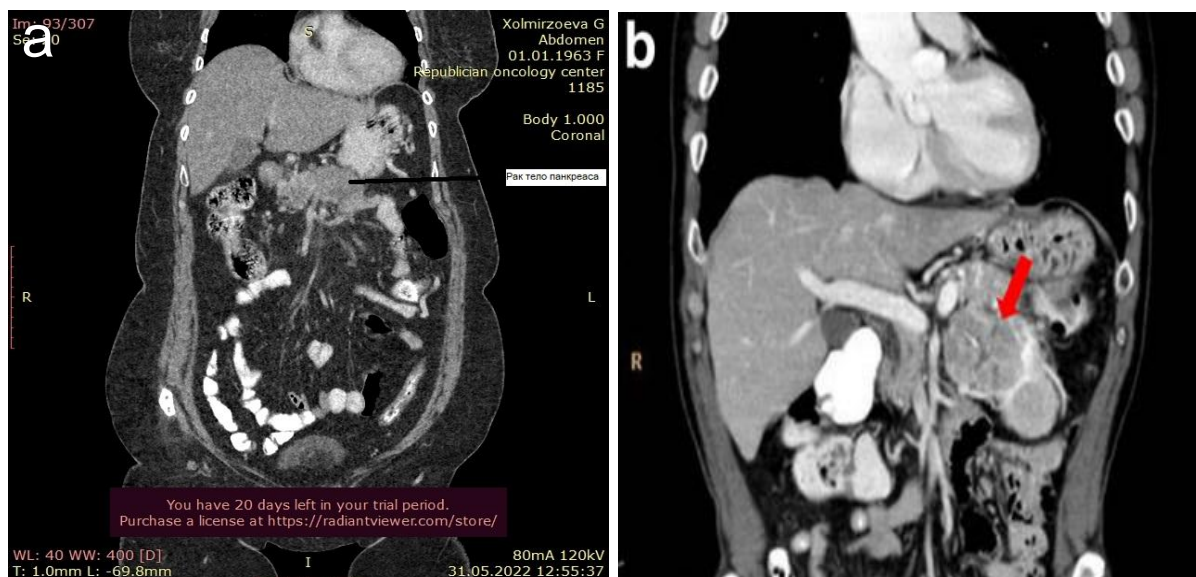


Рисунок 3.12. - МСКТ. Рак тела поджелудочной железы (а). Аденокарцинома хвоста поджелудочной железы с инфильтрацией в селезенку (b)

В основной группе у 18 пациентов (15,4%) с периампулярными

новообразованиями приоритетной диагностической задачей стало определение резектабельности опухоли, прежде всего за счёт оценки вовлечения магистральных сосудов ГПДЗ в патологический процесс. Наиболее информативной оказалась мультиспиральная компьютерная томография с трёхмерной реконструкцией сосудистой архитектоники, которая обеспечивала наглядную визуализацию степени опухолевой инвазии верхне-брыжеечно-портального венозного ствола, верхней брыжеечной и печёночной артерий. Существенную роль отводили и предоперационной верификации анатомических особенностей сосудистых структур ГПДЗ, поскольку уточнение их вариабельности до вмешательства позволяло снизить вероятность интраоперационных осложнений и неблагоприятных послеоперационных событий (Рисунок 3.13).

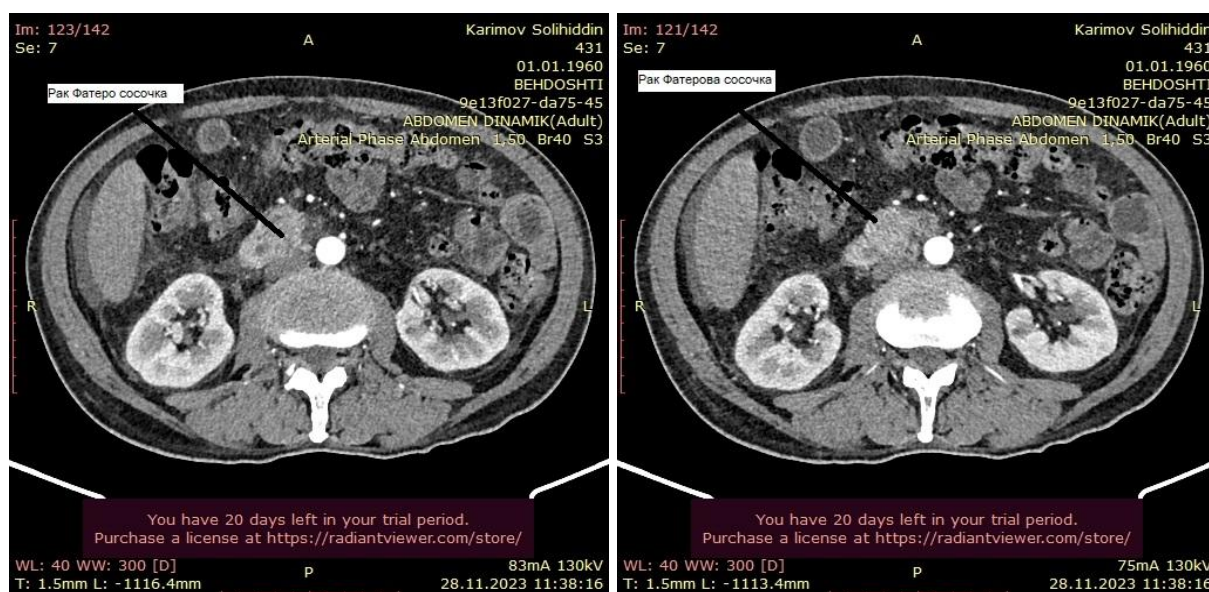


Рисунок 3.13. - МСКТ. Периампулярная опухоль гепатопанкреатодуо- денальной зоны (С-г фатерова сосочка)

Применение МРТ с МРХПГ более широко применяли при доброкачественных патологиях ЖВС, в частности стриктуре и кисты ГХ (Рисунок 3.14.,3.15.).

МРХПГ обеспечивает высокоточную визуализацию уровня обструкции гепатикохоледоха, степени вовлечения, кистозно-расширенного гепатикохоледоха в патологический процесс, а также позволяет определить количество, локализацию псевдокист поджелудочной железы и их

взаимоотношение с главным панкреатическим протоком. МРТ также эффективна в оценке характера экстрапанкреатических осложнений хронического панкреатита. Комплексный анализ данных МР-исследования в сочетании с клинической картиной, результатами УЗИ и МСКТ создает основу для выбора оптимальной хирургической тактики у данной категории пациентов с тяжелым течением заболевания.

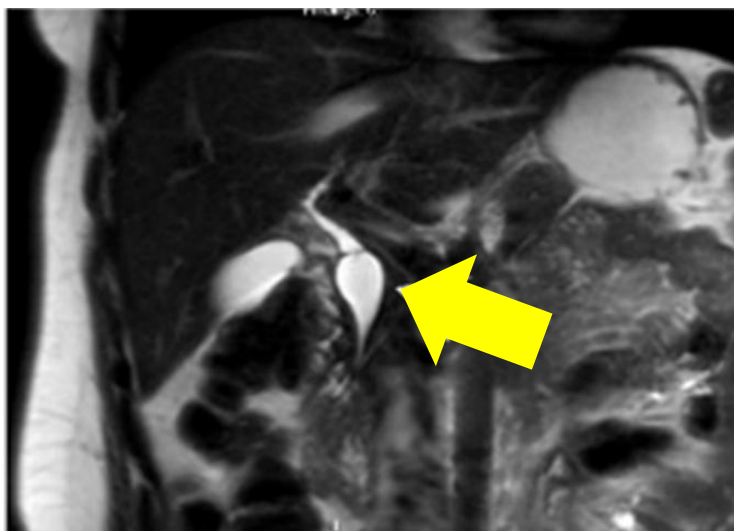

Рисунок 3.14. - МРХПГ. Киста гепатикохоледоха I типа. Расширение гепатикохоледоха (стрелка). Внутривенечные желчные протоки не расширены

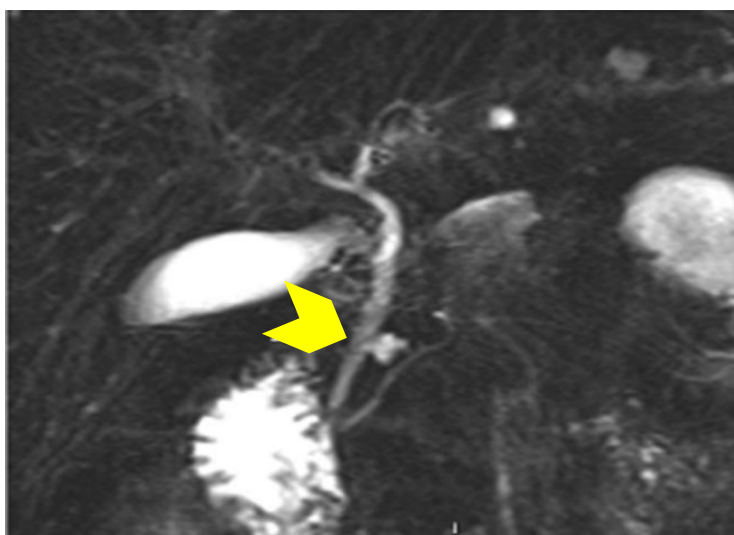


Рисунок 3.15. - МРХПГ. Киста гепатикохоледоха II типа. Дивертикуло-подобное расширение дистального отдела гепатикохоледоха. Внутривенечные желчные протоки не расширены

Следует отметить, что наряду с верификацией диагноза

злокачественных патологий ГПДЗ, МСКТ и МРТ с МРХПГ, играют ключевую роль в предотвращении напрасных резекционных операций.

Диагностическая эффективность МРТ в сочетании с МРХПГ при верификации этиологии механической желтухи достигает высокого уровня чувствительности - 98,9%, что соответствует диагностической точности холангиографии, выполненной после ЧЧХС и РХПГ. При этом МСКТ с контрастным усилением демонстрирует чувствительность 95,4% в определении резектабельности новообразований.

3.5.3. Видеоэндоскопия и эндоскопическая ретроградная холангиопанкреатография в диагностике патологий ЖВС, 12 перстной кишки и большого дуоденального сосочка

Видеоэндоскопия и ЭРХПГ по показаниям были применены у 13 (11,1%) пациентов с доброкачественной и злокачественной патологией ЖВС, двенадцатиперстной кишки и БДС.

Показания к ЭРХПГ устанавливали при осложнённых формах патологии ГПДЗ, в частности при МЖ, а также с целью взятия биопсии при подозрении на РПЖ.



Рисунок 3.16. - ЭРХПГ. Стриktура гепатикохоледоха (в области ворот печени)

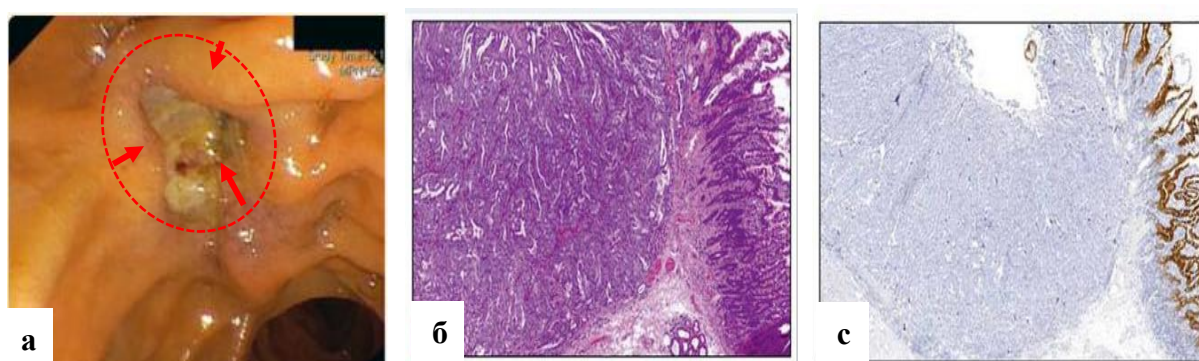


Рисунок 3.17. - Видеоэндоскопия. Язвенный рост опухоли большого дуоденального сосочка. Гистологическое исследование. Ампулярная карцинома.

Видеоэндоскопия с биопсией позволила выявить морфологические изменения в ГПДЗ и определить дальнейшую тактику введения.

Правильная предоперационная диагностика и стадирование злокачественных образований, в частности ампулярных карцином, с помощью морфологических исследований, имеют решающее значение для определения прогноза и наилучшей стратегии её лечения (Рисунок 3.18.,3.19.,3.20.).

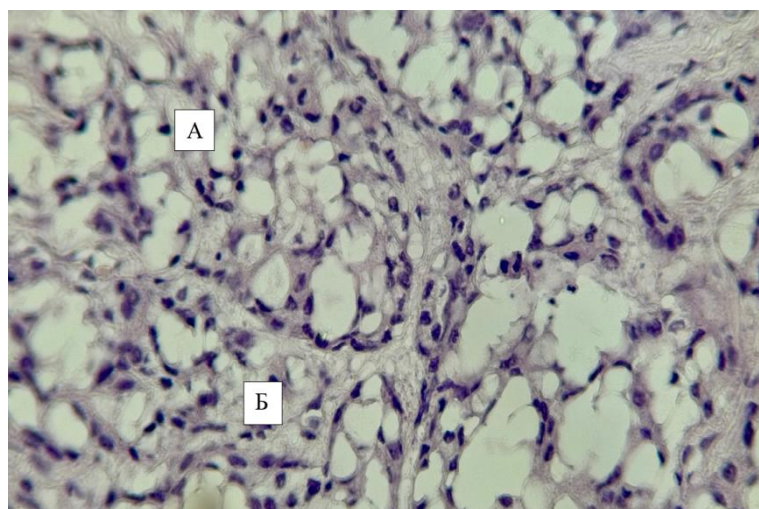


Рисунок 3.18. На микропрепарате 40x0,65 кубовидные, многогранные, уплощенные клетки с умеренной ядерной атипией и низкой митотической активностью (менее 6 на 10 полях зрения), формирующие папиллярные неразветвленные сосочки с фиброзной стромой. Окраска гематоксилин-эозин.

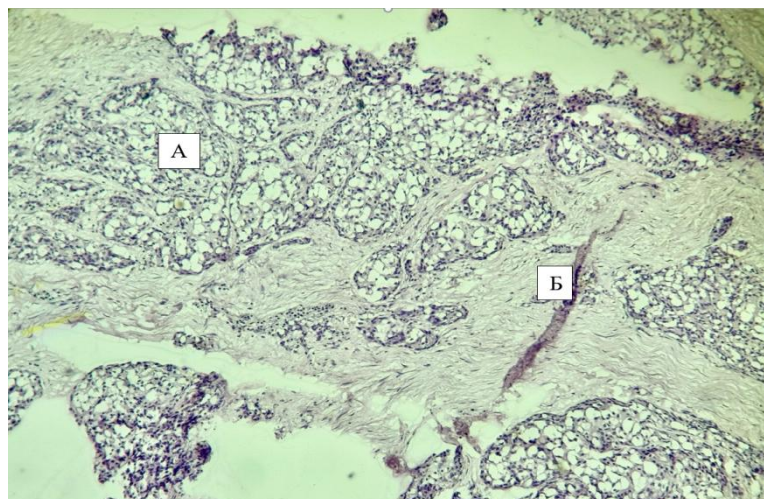


Рисунок 3.19. - А - аденокарцинома светлоклеточного типа G2. Увеличение 10x0,25. Б - фиброзная строма с очагами лимфоцитарной инфильтрации. Окраска гемтоксилин-эозин

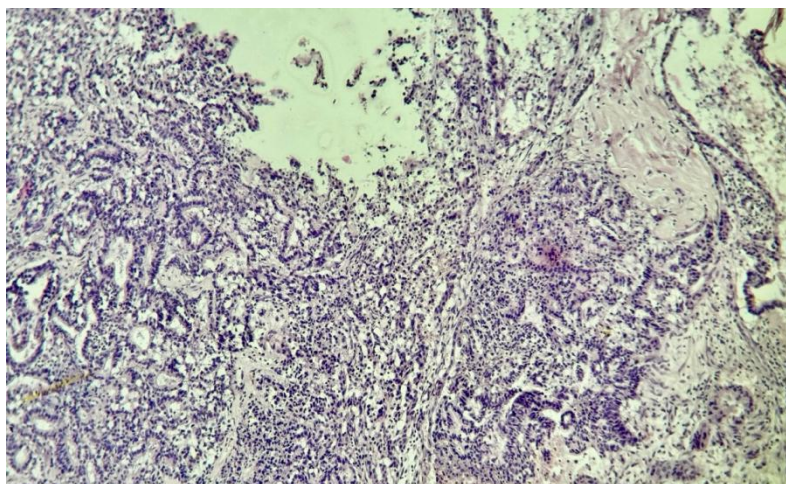


Рисунок 3.20. - На микропрепарате изображен инфильтративный рост аденокарциномы G2. Увеличение 10x0,25. Окраска гемтоксилин-эозин.

Современные методы исследования, включая эндоскопию с гистологическим исследованием, ЭУС и ЭРХПГ, применяемые во время ампулэктомии, необходимы для оценки типа и степени поражения, включая признаки подслизистой инвазии, метастазирование в лимфатические узлы и степень интрадуктальной инвазии.

Эндоскопическая оценка с использованием эндоскопа высокого разрешения с боковой оптикой в белом свете, с учётом характерных критериев, является наиболее оптимальным подходом к оценке процесса в

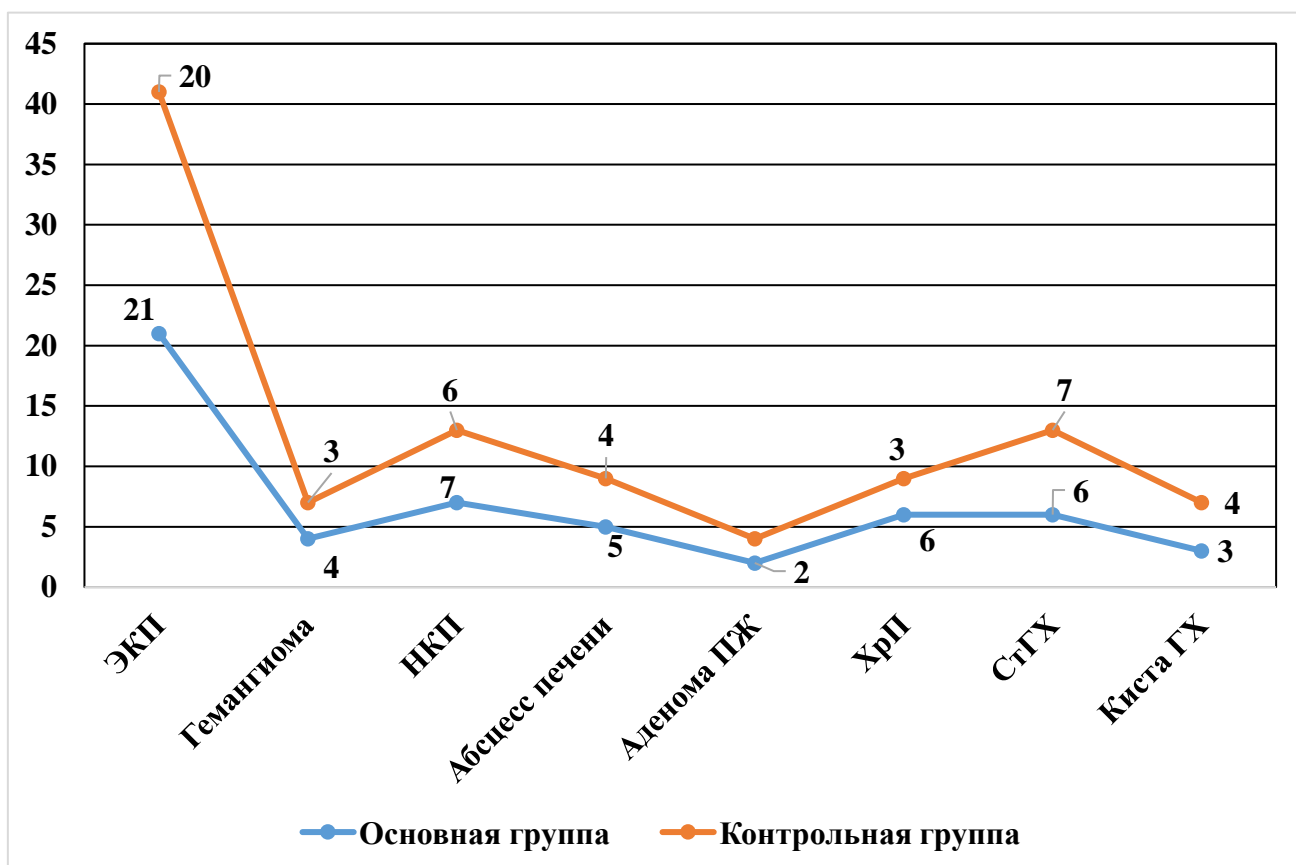
фатеровом сосочке - как злокачественного, так и доброкачественного.

Однако макроскопическая картина не всегда бывает достаточно убедительной для постановки диагноза, тогда как полученные биоптаты, несомненно, имеют ключевое значение для верификации генеза образования.

ГЛАВА 4. Клинико-морфологическое обоснование применения комбинированного метода лечения у пациентов с новообразованиями гепатопанкреатодуоденальной зоны

4.1. Лечебная тактика и клиническая характеристика больных с доброкачественными новообразованиями гепатопанкреатодуоденальной зоны

Доброкачественные новообразования ГПДЗ в нашем исследовании выявлены у 83 (38,4%) пациентов, из них 45 вошли в основную группу и 38 - в контрольную. В данную группу дополнительно включены ещё 20 пациентов со структурой ГХ и кистой ГХ, 13 и 7 больных соответственно.



Примечание: ЭКП - эхинококковая киста печени, НКП - непаразитарные кисты печени, ПЖ - поджелудочная железы, ХрП - хронический панкреатит, СтГХ - стриктура гепатикохоледоха, ГХ - гепатикохоледох.

Рисунок 4.1. - Сравнительная характеристика пациентов с доброкачественными патологиями гепатопанкреатодуоденальной зоны

4.1.1. Доброкачественные очаговые образования печени

Эхинококковая киста печени и гемангиома печени

Учитывая, что пациентам с ЭКП и гемангиомой печени выполняли только резекционные методы лечения, а больным с НКП и абсцессами печени - миниинвазивные вмешательства под УЗ-контролем, для более корректного анализа их разделили на две отдельные подгруппы.

Распределение пациентов с ЭКП и ГП в соответствии с делением печени на сегменты по С. Couinaud (1957) показало, что поражение правой доли печени встречалось чаще как при ЭКП (n=27), так и при ГП (n=6) и было выявлено у 33 (68,7%) больных, тогда как поражение левой доли отмечено у 15 (31,3%) пациентов (таблица 4.1.).

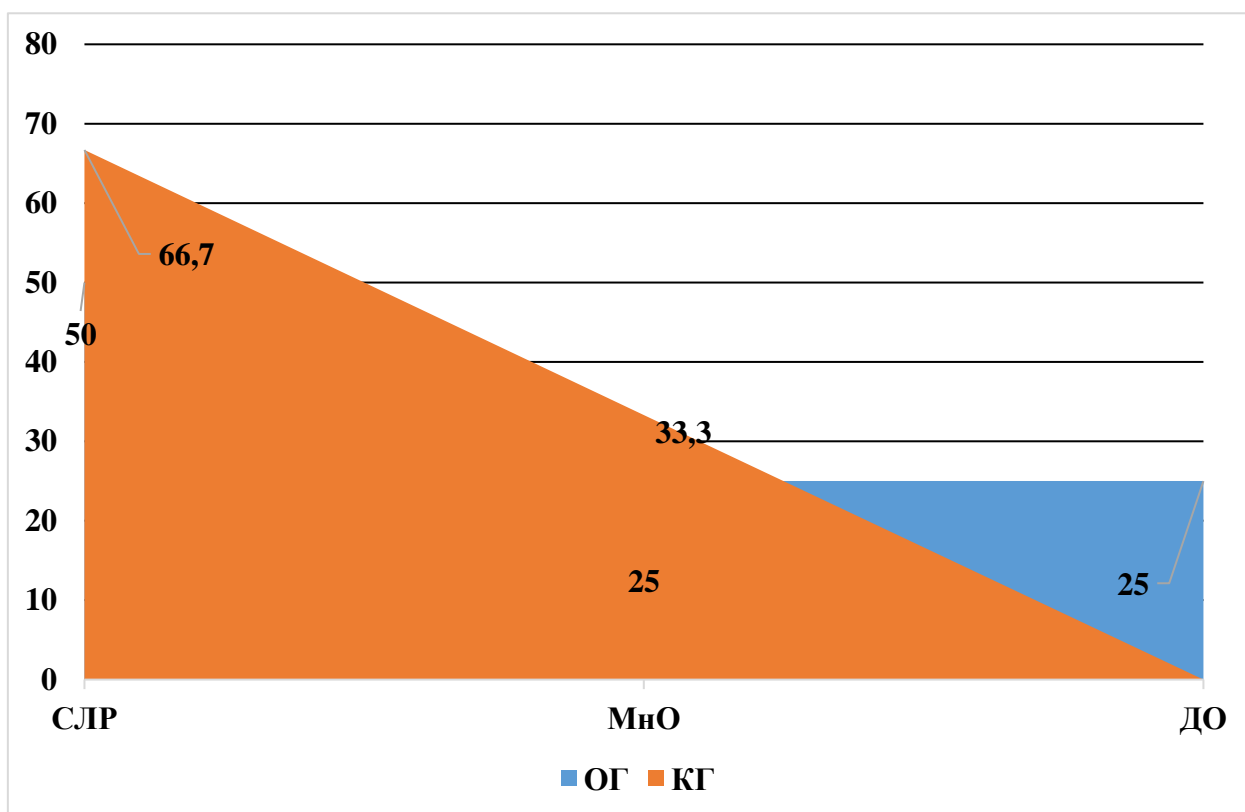
Таблица 4.1. - Локализация эхинококковых кист и гемангиом печени, (%)

Локализация	ЭКП (n=41)	Гемангиомы (n=7)		Всего
		Кавернозные	Капиллярные	
Правая доля	27 (65,8)	4 (57,1)	2 (28,6)	33 (68,7)
V - сегмент	5 (12,2)	1 (14,3)	1 (14,3)	7 (14,6)
VI - сегмент	3 (7,3)	1 (14,3)	1 (14,3)	5 (10,4)
VII - сегмент	6 (14,6)	2 (28,6)	-	8 (16,7)
V,VI,VII - сегменты	5 (12,2)	-	-	5 (10,4)
VIII - сегмент	3 (7,3)	-	-	3 (6,2)
V,VI,VII,VIII - сегм.	5 (12,2)	-	-	5 (10,4)
Левая доля	14 (34,2)	1 (14,3)	-	15 (32)
II- сегмент	7 (17,1)	-	-	7 (14,6)
III- сегмент	5 (12,2)	-	-	5 (10,4)
IV- сегмент	-	-	-	-
II,III,IV - сегменты	2 (4,8)	1 (14,3)	-	3 (6,2)
Итого	41 (85,4)	5 (10,4)	2 (4,2)	48 (100)

В случаях множественных гемангиом печени количество опухолевых узлов варьировало от 2 до 4. По гистологической структуре преобладали кавернозные гемангиомы, выявленные у 5 пациентов (71,4%); из них 3 случая зарегистрированы в основной группе и 2 - в контрольной. Капиллярный тип

гемангиом диагностирован в 2 наблюдениях (28,6%).

Размерные характеристики гемангиом печени отличались значительной вариабельностью: диаметр образований колебался от 2,5 до 12,5 см, составляя в среднем 6,0 см, а объём - от 4,0 до 976 см³, при среднем значении 180,7 см³. ЭКП характеризовались значительной распространённостью, затрагивая один или несколько сегментов, вплоть до целой доли печени. С учётом характера морфологических изменений печёночной паренхимы и необходимости индивидуализированного подхода к определению объёма и этапности хирургического вмешательства была разработана классификация форм гемангиоматоза печени (рисунок 4.2).



Примечание: СЛР - солитарная гемангиома, МНО - множественно-очаговая, ДО - диффузно-очаговая, ОГ - основная группа, КГ - контрольная группа

Рисунок 4.2. Формы гемангиоматоза печени

Анализ распределения форм ГП показал, что солитарные образования были диагностированы у 2 пациентов (50,0%) основной группы, тогда как в контрольной группе на долю этой формы приходилось 66,7% наблюдений. Множественно-очаговое поражение выявлялось с одинаковой частотой в

обеих группах и составило 25,0% и 33,3% соответственно. Диффузно-очаговая форма, характеризующаяся наличием не менее двух опухолевых узлов, зарегистрирована у 1 пациента основной группы.

При солитарных формах гемангиом печени размерные характеристики новообразований варьировали следующим образом: диаметр опухолей составлял 13,0 и 17,0 см, объём узлов находился в диапазоне от 4,0 см³ до 4000 см³ при среднем значении 303,6 см³.

При множественном поражении печени размеры опухолевых узлов достигали 11,0 и 14,0 см. Объёмные характеристики гемангиоматозных образований имели следующие значения: средний объём отдельных узлов составил 192,6 см³, при этом суммарный объём опухолевой ткани варьировал в широком диапазоне от 5,0 см³ до 13562 см³, среднее значение составило 436,0 см³. В случаях множественных гемангиом количество опухолевых очагов находилось в пределах от 2 до 9 узлов.

Гемангиома печени представляет собой одну из наиболее частых ультразвуковых находок при исследовании печени. Для данного новообразования характерны отсутствие капсулы и частая локализация в непосредственной близости от печёночных вен. Контуры образования, несмотря на неровность, как правило, визуализируются чётко. Ультразвуковая семиотика различных типов гемангиом также имеет свои особенности: капиллярные формы определяются как гиперэхогенные образования, тогда как кавернозные гемангиомы характеризуются наличием гипер-, гипо- и анэхогенных участков, соответствующих кавернозным полостям. При доплерографическом исследовании определяется интранодулярный характер кровотока (рисунок 4.3).

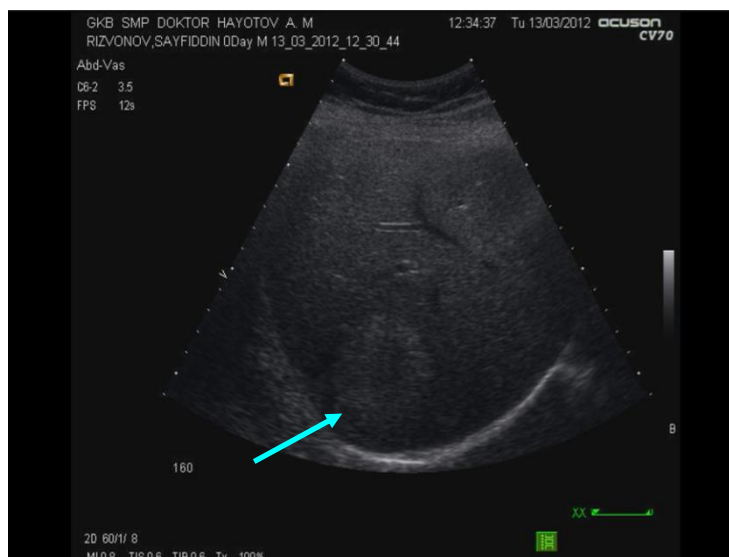


Рисунок 4.3. - УЗИ. Картина гемангиомы печени

Васкулярная архитектура доброкачественных и злокачественных новообразований имеет принципиальные различия. Для доброкачественных опухолей характерна упорядоченная организация сосудистой сети с типичным гистологическим строением артериальных сосудов, включающим три полноценно сформированных слоя стенки. Злокачественные новообразования, напротив, характеризуются хаотичным распределением сосудов в опухолевой ткани и признаками инвазивного роста. Их отличает и выраженная вариабельность калибра сосудов, проявляющаяся чередованием участков патологической дилатации и сужения просвета.

Морфологический анализ сосудистой архитектуры выявляет характерные патологические изменения: удлинение и извитость сосудов с формированием патологических сосудистых колец и межсосудистых анастомозов. Существенным патоморфологическим признаком служит частое образование патологических артериовенозных шунтов. Структурные изменения сосудистой стенки проявляются её истончением и нарушением полноценной гистологической дифференцировки слоёв.

Применение метода дуплексного сканирования существенно расширяет диагностический потенциал ультразвукового исследования за счёт возможности комплексной оценки как качественных характеристик ангиоархитектоники очага поражения и перинодулярной зоны, так и количественных параметров гемодинамики, включая скоростные и

спектральные характеристики опухолевого кровотока.

Методологически дуплексное сканирование объединяет два диагностических компонента: визуализацию сосудистых структур и окружающих тканей в В-режиме и оценку параметров кровотока с использованием эффекта Доплера. Компьютерная обработка доплеровского частотного сдвига с применением алгоритма быстрого преобразования Фурье позволяет получить два типа диагностических данных: доплеровский спектр и цветовую картограмму потока (рисунок 4.4).

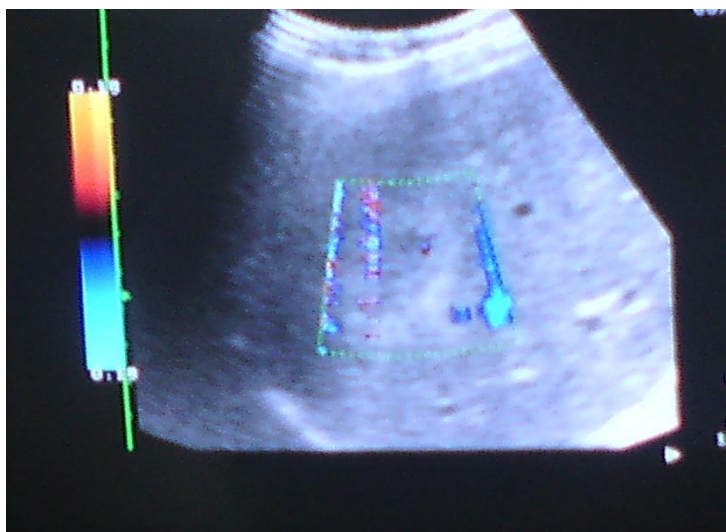


Рисунок 4.4. - Доплеровский спектр состояния кровотока окружающих сосудов гемангиомы печени

В наших наблюдениях у пациентов основной группы видеолапароскопия применялась в 2 случаях после проведения всех неинвазивных методов исследования для дифференциальной диагностики гемангиомы и её осложнений со злокачественными новообразованиями печени.

Приводится клиническое наблюдение. Пациент К., 43 лет, поступил с жалобами на чувство тяжести в правом подреберье, общее недомогание и слабость. При объективном осмотре: тоны сердца ясные, ритм правильный; пульс 96 ударов в минуту, А/Д 95/75 мм рт.ст. Живот мягкий, при пальпации безболезненный.

Лабораторные показатели на момент обследования: общий анализ крови - гемоглобин 90 гл, Эр $2,3 \times 10^{12}$, ЦП 1,0, лейкоциты $8,2 \times 10^9$, СОЭ 11мм/ч; билирубин 20,3 ммоль/л. Общий анализ мочи и коагулограмма без

отклонений, в пределах нормы. По данным УЗИ в правой доле печени, в V-VI сегментах, выявлено объёмное образование размером 13,0 x 12,0 см с признаками нечёткости контуров, а также незначительное скопление жидкости в правом боковом канале и малом тазу. МРТ позволила уточнить кистозный характер изменений, локализацию образования и наличие неровной границы, что дало основание заподозрить прорыв эхинококковой кисты в брюшную полость. В связи с неясностью клинической картины, недостаточной информативностью дополнительных неинвазивных методов исследования и необходимостью уточнения дальнейшей тактики ведения больной было принято решение о выполнении диагностической видеолапароскопии.

Видеолапароскопию выполняли по стандартной методике под эндотрахеальным наркозом. При ревизии установлена гемангиома V-VI сегментов печени размером 13,0 x 12,0 см, осложнённая кровотечением (рисунок 4.5).

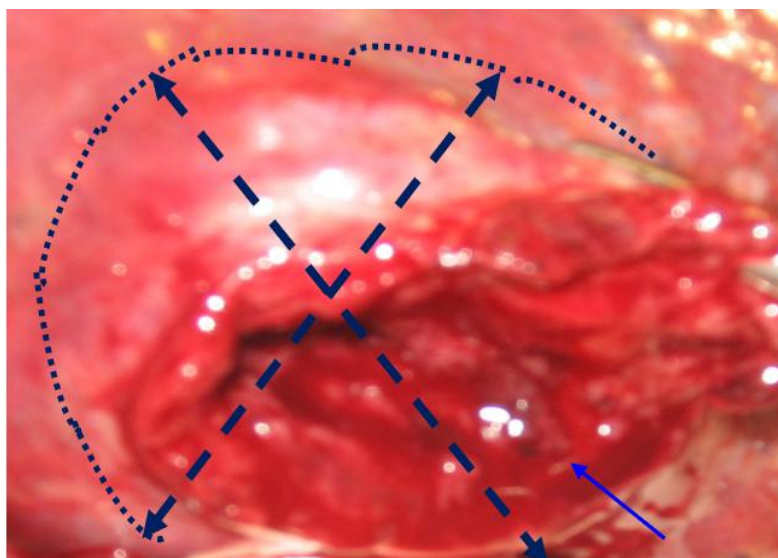


Рисунок 4.5. - Больной К. Видеолапароскопия. Симптом «обнаружение перфоративного отверстия на поверхности печени»

В брюшной полости обнаружено около 400,0-450,0 мл крови со сгустками. С учётом выявленных изменений принято решение о конверсии с выполнением подрёберного доступа по Кохеру. Произведена атипичная

резекция V-VI сегментов печени с поэтапным лигированием сосудисто-секреторных структур печени. Общая кровопотеря во время резекции составила 250,0 мл.

Послеоперационный период протекал гладко. Больной выписан на 10-е сутки после операции в удовлетворительном состоянии.

Указанная лапароскопическая картина чаще выявляется в первые несколько часов после разрыва гемангиомы. В более поздние сроки обнаружение перфоративного отверстия может быть затруднено вследствие воспалительной инфильтрации и спаечного процесса. Как правило, через перфоративное отверстие выделяется кровь, что также может приводить к неблагоприятным исходам. При данной патологии с учётом сегментарного расположения очага чувствительность видеолапароскопии достигала 100%.

В хирургическом лечении гемангиом печени ключевое значение имеет рациональный выбор оперативного доступа, который во многом определяет успешность вмешательства. Оптимальный хирургический доступ обеспечивает выполнение операции в необходимом объёме при минимальной операционной травме, создавая благоприятные условия для послеоперационной реабилитации пациента. Выбор операционного доступа основывается на индивидуальном подходе с учётом топографо-анатомических особенностей локализации новообразования, определяемых по данным комплексного предоперационного обследования, включая УЗИ, КТ и МРТ печени. При солитарных и множественных ГП особое внимание уделяется оценке сегментарной распространённости поражения.

Объём резекции печёночной паренхимы, включающей опухолевое поражение, варьировал в зависимости от характера распространения процесса: при одностороннем поражении - от сегментэктомии до гемигепатэктомии, при билобарном поражении - до резекции четырёх сегментов.

При выполнении резекций печени наибольшие технические сложности, как правило, возникали на этапе выделения сосудисто-секреторной ножки (ССН). При этом у пациентов с гемангиоматозом ключевой задачей

становилось достижением надёжного интраоперационного гемостаза, поскольку особенности системы гемостаза при данной патологии существенно повышают риск кровоточивости во время резекции.

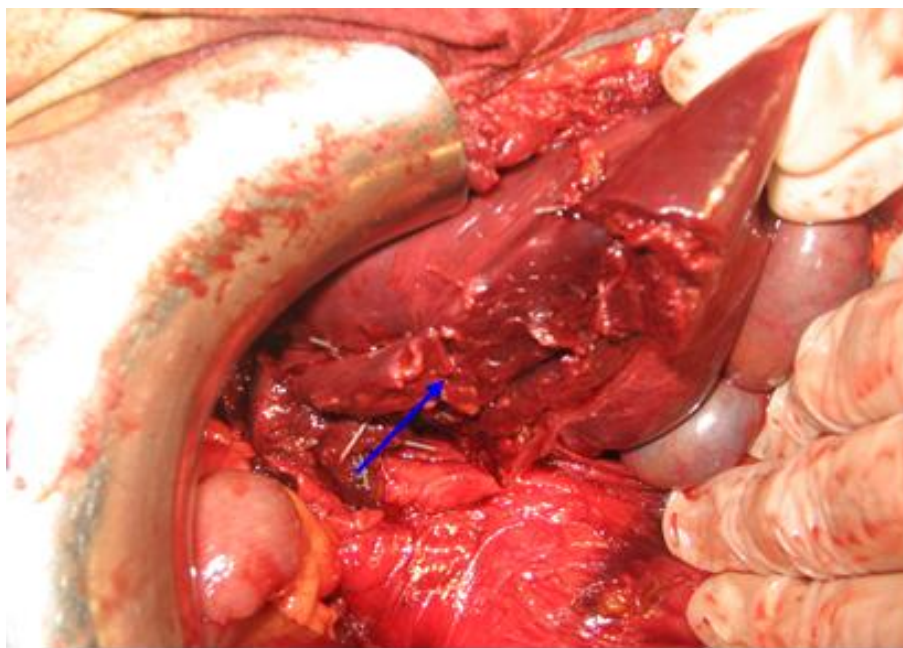


Рисунок 4.6. - Атипичная резекция печени. Гемостатические швы на ткань печени

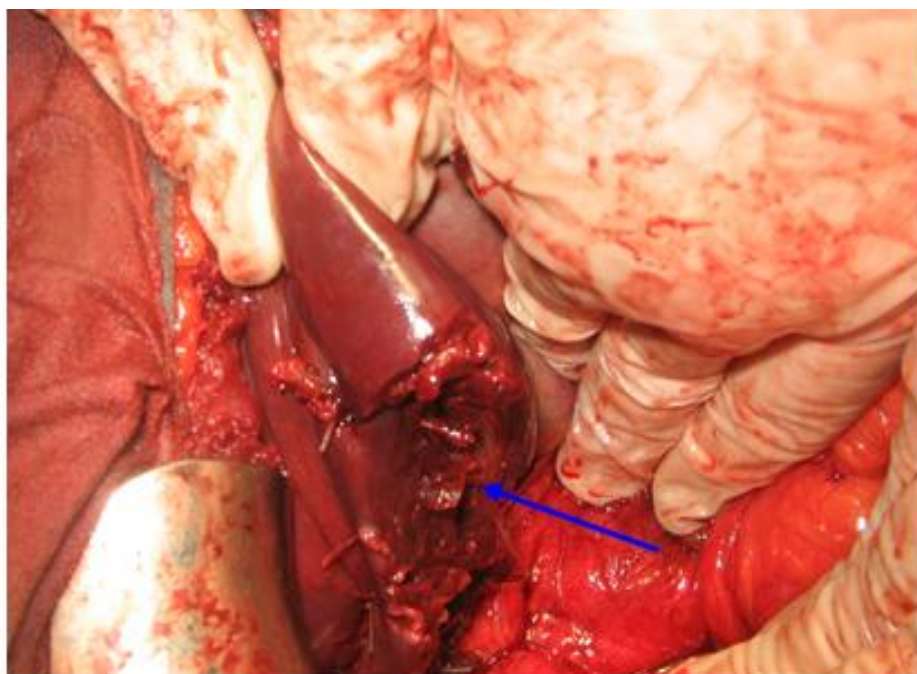


Рисунок 4.7. - Культи печени после атипичной резекции VII сегмента печени

Характерной особенностью ГП является наличие исходных нарушений системы гемостаза, проявляющихся тромбоцитопенией и сдвигом

коагуляционных показателей в сторону гипокоагуляции. Клиническое значение имеет сохранение этих гемостазиологических нарушений в раннем послеоперационном периоде.

Хирургическое лечение диффузно-очаговой формы ГП отличается технической сложностью, что связано с необходимостью выполнения резекции через паренхиму, содержащую в плоскости разреза диффузные гемангиоматозные изменения. Эта анатомо-морфологическая особенность выступает ключевым фактором повышенной геморрагической активности в области резекционной поверхности печени.

Говоря о совершенствовании хирургической техники анатомических резекций печени, следует отметить, что ранее предложенные методики имеют определённые ограничения. В нашей клинической практике разработан и внедрён оригинальный способ идентификации сосудистых структур печени (рисунок 4.8), обеспечивающий точную визуализацию топографии ССН.

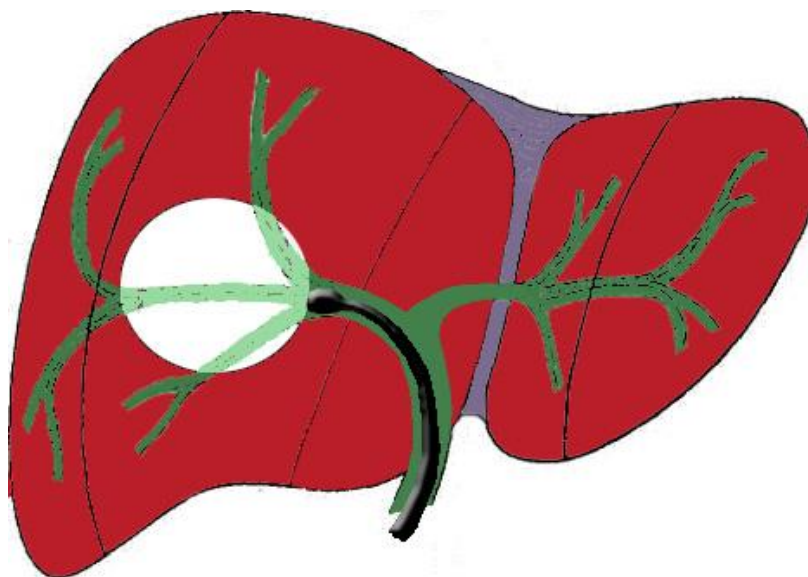


Рисунок 4.8. - Схема способа определения сосудисто-секреторных ножек печени

Наибольшая клиническая ценность данного метода проявляется при осложнённых анатомических условиях, в том числе при атипичном строении сосудов, выраженном поражении печёночной паренхимы и закрытом типе ворот печени. Использование разработанной методики в таких ситуациях способствует снижению вероятности массивной интраоперационной

кровопотери и повышает безопасность вмешательства.

Разработанный метод определения ССН характеризуется рядом существенных преимуществ: минимальной операционной травмой, быстротой выполнения и отсутствием необходимости в дополнительном оборудовании. Важным его достоинством является возможность обеспечения селективной контролируемой ишемии в зоне резекции. Клиническая апробация данной методики проведена у 3 пациентов при выполнении анатомических резекций печени.

При определении размеров выявленных ЭКП также ориентировались на объём и диаметр ЭК, а также на объём ОП. Так, в 8 (38,1%) наблюдениях ЭКП имели средние размеры от 6 до 10 см при объёме от 500 до 800 мл, у 9 (42,9%) больных выявлены большие ЭКП размером от 10 до 20 см с объёмом ОП 800-1000 мл, а у 4 (19,0%) - гигантские ЭК размером свыше 20 см и объёмом ОП более 1000 мл.

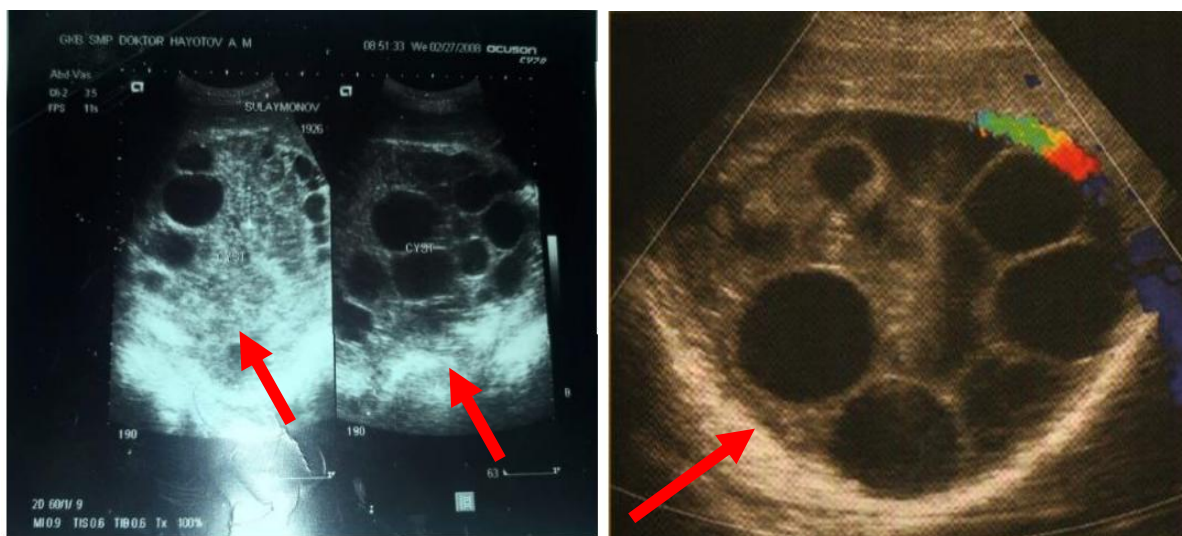


Рисунок 4.9. - УЗИ (1). УЗИ с ЦДК (2). Эхинококковые кисты печени

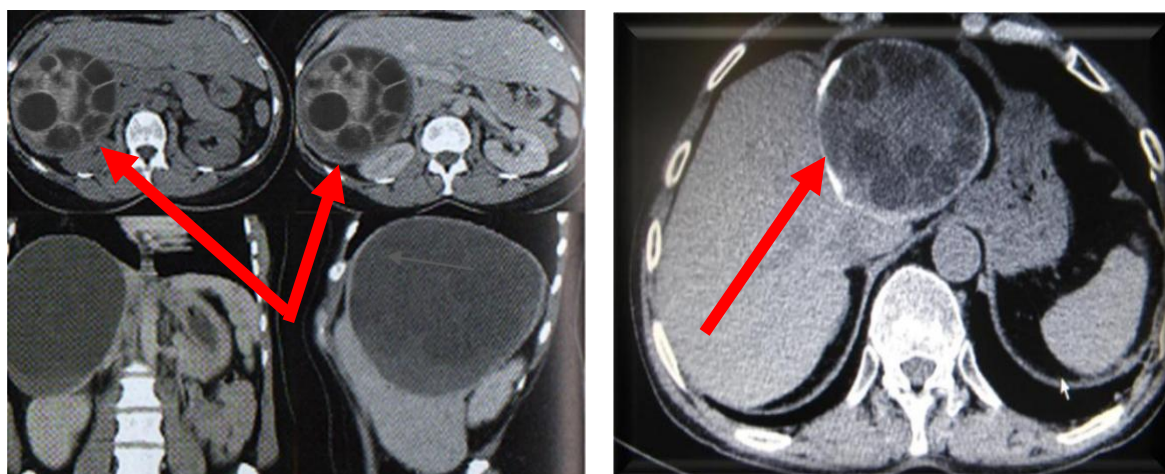


Рисунок 4.10. КТ (1). МРТ (2). Эхинококковые кисты правой доли печени

Во всех случаях с ЭКП, по показаниям, как и при ГП, выбраны резекционные методы операции, как анатомические, так не анатомические (таблица 4.2.).

Таблица 4.2. - Характер оперативных вмешательств при гемангиомах и эхинококковых кистах печени, (%)

Способ операции	ОГ		КГ	
	ГП (n=4)	ЭКП (n=21)	ГП (n=3)	ЭКП (n=20)
Атипичная резекция ПД	2 (50)	9 (42,8)	2 (66,7)	5 (25)
Атипичная резекция ЛД	-	3 (14,3)	-	7 (35)
ПГГЭ	-	3 (14,3)	-	2 (10)
ЛГГЭ	1 (25)	1 (4,8)	-	1 (5)
Сегментэктомия	1 (25)	2 (9,6)	1 (33,3)	3 (15)
Резекция до 3 сегментов ПД	-	3 (14,3)	-	2 (10)
Всего	4 (100)	21 (100)	3 (100)	20 (100)

Примечание: ПД - правая доля, ЛД - левая доля, ПГГЭ - правосторонняя гемигепатэктомия, ЛГГЭ - левосторонняя гемигепатэктомия

В структуре хирургических вмешательств преобладали атипичные резекции печени, выполненные на правой и левой долях, 56,0% и 60,7% соответственно в исследуемых группах. Гемигепатэктомии, включая правостороннюю (n=5) и левостороннюю (n=3), составили 16,7% от общего числа операций и применялись преимущественно при тотальном поражении

доли печени ДООП. Показаниями к выполнению трисегментэктомии служили распространение гемангиом печени (n=2) и ЭКП (n=5) за пределы трёх сегментов, а также случаи, когда крупные ЭКП приводили к практически полному замещению паренхимы трёх анатомических сегментов печени.

Анализ непосредственных послеоперационных результатов показал связь между типом выполненного оперативного вмешательства и частотой развития осложнений. Наибольшая частота послеоперационных осложнений зарегистрирована в группе пациентов после анатомических резекций печени. В основной группе послеоперационные осложнения развились у 3 пациентов (14,3%), при этом летальный исход отмечен в 1 случае (4,0%). В контрольной группе частота осложнений была выше: зарегистрировано 6 случаев (26,1%) и 2 летальных исхода (8,7%), что отражено в таблице 4.3.

Таблица 4.3. - Ближайшие послеоперационные осложнения резекционных операций у больных с ГП и ЭКП (n=48)

Характер осложнений	ГП		ОШ (95% ДИ)	ЭКП		ОШ (95% ДИ)
	ОГ (n=4)	КГ (n=3)		ОГ (n=21)	КГ (n=20)	
Внутрибрюшное кровотечение	1* (1)	2* (1)	0,17 (0,01-4,52)	-	1	
Правосторонний экссудативный плеврит	-	1		1	1	0,95 (0,06-16,29)
Нагноение послеоперационной раны	-	-		1	-	
П/о полиорганная нед-сть на фоне ОПН	-	-		-	1* (1)	
Всего	1	3		2	3	0,56 (0,09-4,01)

Примечание: ОШ - отношение шансов, ДИ - доверительный интервал, * - выполнялась релапаротомия. В скобке указано число случая с летальным исходом.

В структуре послеоперационных осложнений наиболее часто фиксировали внутрибрюшное кровотечение из раны печени, которое было зарегистрировано в 4 случаях (8,3%). Возникновение данного осложнения требовало выполнения повторных корригирующих вмешательств; оно наблюдалось у одного пациента основной группы с гемангиомой печени (с летальным исходом) и у трёх пациентов контрольной группы (в одном случае

при гемангиоме печени исход был летальным).

После расширенной правосторонней гемигепатэктомии у части больных развивался послеоперационный экссудативный плеврит, который отмечен у одного пациента основной группы и у двух пациентов контрольной группы. Средняя продолжительность стационарного лечения составила $23,1 \pm 2,3$ койко-дня, при этом послеоперационный период в среднем достигал $14,1 \pm 1,4$ койко-дня.

4.1.2. Разработка комбинированного пункционно- видеоэндоскопического метода малоинвазивного хирургического лечения доброкачественных очаговых образований гепатопанкреатодуоденальной зоны

В связи с техническими трудностями обеспечения эффективной санации желчевыводящей системы нами разработана инновационная методика малоинвазивного лечения эхинококковых кист печени, поддиафрагмальных и подпечёночных абсцессов, основанная на сочетании пункционного и эндоскопического подходов.

Техническое выполнение вмешательства предусматривало два последовательных этапа. На первом этапе под ультразвуковой навигацией в полость эхинококковой кисты устанавливали две дренажные системы, после чего выполняли санацию с применением антипаразитарного раствора. Далее в остаточную полость вводили троакар диаметром 3 мм, обеспечивая её плотную фиксацию к передней брюшной стенке.

Через просвет троакара проводили эндоскоп диаметром 3,0 мм для визуальной оценки состояния полости. По данным эндоскопического осмотра осуществляли дополнительную санацию, а также уточняли положение дренажей, устанавливая их в наиболее низкорасположенные отделы полости для улучшения оттока. При выявлении многокамерного строения дополнительно устанавливали третий дренаж.

Клиническую апробацию разработанной методики выполнили у трёх пациентов. Хотя объём наблюдений был ограниченным, удалось подтвердить

техническую осуществимость видеоэндоскопических манипуляций в жидкостной среде после комплексной обработки полости эхинококковой кисты печени. Такая обработка включала промывание, механическое удаление хитиновой оболочки, антипаразитарную санацию и точное позиционирование дренажных систем для обеспечения адекватного оттока.

Эффективность разработанной методики может быть проиллюстрирована следующим клиническим наблюдением.

Пациентка С., 64 лет (история болезни № 1211/346), поступила в отделение хирургии печени, желчевыводящих путей и поджелудочной железы ГУ «Городской центр скорой помощи» г. Душанбе в тяжёлом состоянии; при осмотре определялась клиническая картина механической желтухи. Из анамнеза установлено, что 10 дней назад в условиях ЦРБ выполнено оперативное вмешательство по поводу острого гангренозного холецистита, осложнённого околопузырным абсцессом. Операция включала холецистэктомия и дренирование брюшной полости, при этом дренаж удалили на третьи сутки послеоперационного периода. Начиная с 6-7 суток после операции отмечалось прогрессирующее ухудшение общего состояния с формированием синдрома гнойной интоксикации, проявлявшегося гектической лихорадкой и выраженным лейкоцитозом (до $18,7 \times 10^9$) со сдвигом лейкоцитарной формулы влево.

При поступлении по данным ультразвукового исследования была выявлена крупная полость неправильной формы, расположенная в правом поддиафрагмальном и подпечёночном пространстве. На первом этапе под местной анестезией и под ультразвуковым контролем в полость абсцесса по методике Сельдингера установили два дренажа, после чего выполнили санацию раствором декасана. В ходе дренирования эвакуировано более 1000 мл гнойного содержимого.

Затем в полость абсцесса ввели троакар диаметром 3 мм и эндоскоп аналогичного диаметра; при ревизии определялись фибриновые наложения и перемишки. Через дополнительный троакар провели повторную санацию с

разрушением перемычек и удалением некротических масс. Под визуальным контролем дополнительно установили дренаж в наиболее низкорасположенную точку полости для улучшения оттока. В послеоперационном периоде выполняли проточное, а далее фракционное промывание полости абсцесса физиологическим раствором.

На фоне проводимого лечения отмечена положительная динамика. Дренажи удалены на 15-е сутки после контрольного ультразвукового исследования, при котором патологические полостные образования в поддиафрагмальном и подпечёночном пространстве не выявлены.

Разработанный комбинированный малоинвазивный метод лечения доброкачественных образований ГПДЗ, включая ЭКП, поддиафрагмальные и подпечёночные абсцессы, при наличии соответствующих показаний демонстрирует высокую клиническую эффективность. Применение данной методики обеспечивает радикальное устранение патологического процесса при минимальной операционной травме и высокой вероятности благоприятного клинического исхода.

Непаразитарные кисты печени (НКП) и абсцессы печени (АП)

Группа пациентов с НКП (n=13) и АП (n=9) включала 22 (10,2%) человека. Большинство больных составили мужчины, 61,5% и 77,8% соответственно. Средний возраст пациентов с НКП составил $54,5 \pm 1,7$ года, с АП - $54,5 \pm 1,7$ года. Диаметр кист и абсцессов варьировал от 6,0 до 24,0 см: при НКП - от 6 до 23 см, при АП - от 6 до 11 см.

Как видно из рисунков 4.11 и 4.12, у 46,1% (n=6) пациентов с НКП размеры кист составляли от 8,0 до 10,0 см, тогда как у больных с АП данный показатель составил 33,3% (n=3). Особого внимания заслуживают пациенты, у которых размеры кист и абсцессов превышали 10,0 см, что отмечено в 23,1% и 22,2% наблюдений соответственно.

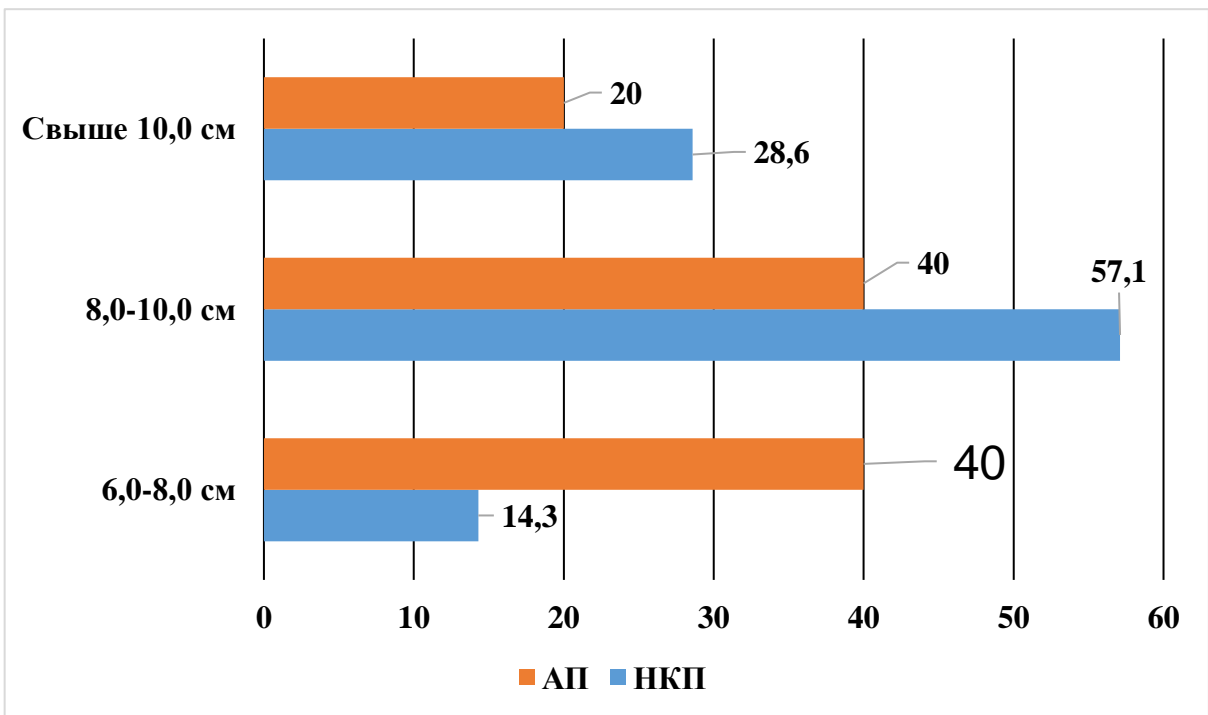


Рисунок 4.11. - Размеры непаразитарных кист печени (НКП) и абсцессов печени (АП) у пациентов основной группы

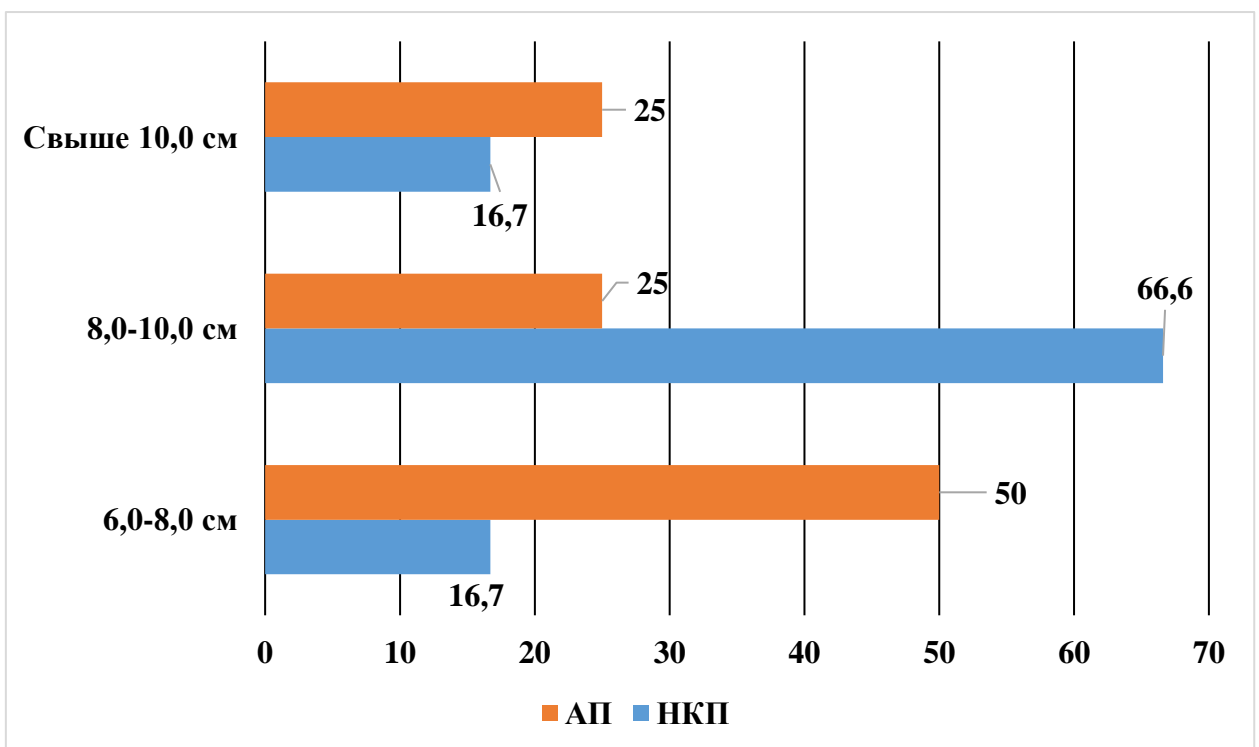


Рисунок 4.12. - Размеры непаразитарных кист печени (НКП) и абсцессов печени (АП) у пациентов контрольной группы

Все 9 пациентов с АП, согласно классификации Meyers (2001), относились к группе холангиогенных абсцессов, при этом у 5 (55,5%) из них выявлена опухоль ГПДЗ.

Показаниями к хирургическому лечению НКП служили выраженная клиническая симптоматика и увеличение диаметра кисты в динамике (таблица 4.4).

Таблица 4.4. - Миниинвазивные методы хирургического лечения непаразитарных кист печени (n=13) и абсцессов печени (n=9)

Вид операции	ОГ		КГ	
	НКП (n=7)	АП (n=5)	НКП (n=6)	АП (n=4)
ЧрКП и СКЛ	7 (100)	-	-	-
Лапароскопическая ФНКП	-	-	2 (33,3)	-
Лапаротомная ФНКП	-	-	4 (66,7)	-
Пункция и дренирование под УЗ-контролем	-	5 (100)	-	-
Лапаротомное вскрытие и дренирование ОП	-	-	-	4 (100)

Примечание: ЧрКП и СКЛ - чрескожная пункция и склерозирование, ФНКП - фенестрация непаразитарных кист печени

Следует отметить, что пациентам основной группы во всех случаях НКП (n=7) и АП (n=5) выполняли миниинвазивные вмешательства под УЗ-контролем. С учётом большого размера АП, более 10,0 см, в одном наблюдении полость абсцесса дренировали двумя катетерами. Однако у всех пяти больных выполнены однократная пункция и дренирование под УЗ-контролем.

В основной группе пациентов каких-либо осложнений не отмечено. В контрольной группе зарегистрировано 3 (23,1%) случая послеоперационных осложнений, в том числе кровотечение (n=1) и 2 случая дислокации дренажа, потребовавшие повторных вмешательств.

4.1.3. Доброкачественные патологии желчевыводящей системы

В группу доброкачественных патологий ЖВС вошли 20 (9,2%) пациентов со стриктурами ГХ, из них 11 - в основной группе и 9 - в контрольной. Мужчин было 13 (65,0%), женщин - 7 (35,0%).

Для верификации пациентов со стриктурами ГХ считали приемлемой

разработанную в клинике хирургических болезней №1 клиническую классификацию академика К.М. Курбонова (2021), основанную на классификациях Н. Bismuth и Э.И. Гальперина (таблица 4.5).

Таблица 4.5. - Распределение пациентов со стриктурами гепатикохоледоха, согласно усовершенствованной классификации Курбонова К.М. (2021)

Критерий	ОГ (n=11)	КГ (n=9)	p
I. По этиологии			
Постравматические:			
- после механической травмы ГХ	7 (63,6)	5 (55,5)	>0,05
- после электрической травмы ГХ	2 (18,2)	2 (22,2)	>0,05
- комбинированная травма	-	-	
- перевязка или клипирование	2 (18,2)	2 (22,2)	>0,05
Стриктура наложенных БДА	-	-	
Первичный склерозирующий холангит	-	-	
Вторичная воспалительная стриктура	-	-	
II. По уровню поражения протоков			
- Высокие стриктуры: «-1», «-2», «-3»	8 (72,7)	7 (77,8)	>0,05
- Низкие стриктуры: «+2», «+1», «0»	3 (27,3)	2 (22,2)	>0,05
III. По степени сужения протока			
- Полные стриктуры	8 (72,7)	6 (66,7)	>0,05
- Неполные стриктуры	3 (27,3)	3 (33,3)	>0,05
IV. По протяженности поражения протоков			
- Ограниченные стриктуры (до 1 см)	2 (18,2)	3 (33,3)	>0,05
- Распространенные стриктуры (1-3 см)	7 (63,6)	4 (44,4)	>0,05
- Субтотальные стриктуры (более 3 см)	2 (18,2)	2 (22,2)	>0,05
- Тотальное поражение ГХ	-	-	
V. По клиническому течению			
- С наружным желчным свищом	2 (18,2)	2 (22,2)	>0,05
- С желтухой	9* (81,8)	7* (77,8)	>0,05
- С холангитом	4 (36,4)	4 (44,4)	>0,05
- С печеночной и почечной недостаточностью	-	-	
- С билиарным ЦП и ПГ	-	-	
VI. По функциональному состоянию печени			
- Компенсация функции печени	6 (54,6)	5 (55,5)	>0,05
- Субкомпенсация функции печени	5 (45,4)	4 (44,5)	>0,05
- Декомпенсация функции печени	-	-	

Примечание: p - статистическая значимость различия показателей между группами (точный критерий Фишера); ЦП и ПГ - цирроз печени и портальная гипертензия, * - каждые из 3 больных с желтухой имели картину холангита

Анализ пациентов со стриктурами ГХ показал, что чаще госпитализировались больные со стриктурами, связанными с механическими травмами ГХ, 63,6% и 55,5% в сравниваемых группах соответственно. Стриктуры после электротравмы, то есть вследствие ЛХЭ, отмечены у 4 больных, 18,2% и 22,2% в основной и контрольной группах соответственно. Ещё в 4 наблюдениях (20,0%) выявлены стриктуры после наложения клипс в основной группе и перевязки ГХ - в контрольной.

По степени сужения ГХ полные стриктуры отмечены у 14 (70,0%) больных, неполные - у 6 (30,0%). При выборе тактики хирургического лечения немаловажное значение имела протяжённость поражения ГХ.

Согласно классификации, в 55,0% случаев (n=11) верифицирована распространённая стриктура протяжённостью 1-3 см, ограниченная форма выявлена у 5 (25,0%) больных, субтотальная - у 4 (20,0%). В нашем исследовании случаев тотального поражения ГХ не отмечено.

Клиническая картина стриктур ГХ, как и ожидалось, в основном проявлялась МЖ - в 80,0% наблюдений, в том числе у 81,8% пациентов основной группы и у 77,8% контрольной. Следует отметить, что МЖ у 40,0% больных сопровождалась выраженной картиной холангита, в основной группе - в 36,4% случаев, в контрольной - в 44,4%. Функционирующие послеоперационные наружные жёлчные свищи имелись у 4 (20,0%) больных со стриктурами ГХ.

Следовательно, у всех исследуемых пациентов со стриктурами ГХ имелась картина компенсации (n=11) или субкомпенсации (n=9) функции печени, что рассматривалось как положительный критерий, дающий надежду на благоприятный исход заболевания.

Как было отмечено выше, среди пациентов со стриктурами ГХ в 16 (80,0%) наблюдениях имелась картина МЖ, при этом диагностированы различные степени её выраженности (таблица 4.6).

В 3 наблюдениях при лёгкой степени МЖ отмечались незначительное снижение уровня белка и ПТИ, $62,2 \pm 0,9$ г/л и $91,9 \pm 2,11\%$ соответственно, умеренное повышение ферментов печени, АлАТ - $0,33 \pm 0,07$ мкмоль/л, АсАТ -

0,47±0,03 мкмоль/л, а также щелочной фосфатазы до 339,17±7,5 МЕ и показателей ПОЛ - ДК и МДА, 1,39±0,06 от. ед. и 6,19±0,42 нмоль/мл.

Таблица 4.6. - Степень тяжести механической желтухи у больных со стриктурой гепатикохоледоха (n=16), M±SD

Показатель	Норма (n=20)	Тяжесть механической желтухи (степень)			K-W Test
		Легкая (n=3)	Средняя (n=10)	Тяжелая (n=3)	
Общ. билир. (мкмоль/л)	20,5±10,3	89,4±11,8 p ₁ <0,001	145,3±39,8 p ₁ <0,001 p ₂ <0,05	212,2±34,1 p ₁ <0,001 p ₂ <0,01 p ₃ <0,05	<0,001
Общий белок (г/л)	64,3±26,6	62,2±3,6	58,1±4,7	53,0±2,9	=0,06
ПТИ (%)	92,0±2,01	91,9±3,6 p ₁ >0,05	88,8±7,3 p ₁ >0,05 p ₂ >0,05	78,1±9,5 p ₁ <0,01 p ₂ <0,01 p ₃ <0,05	=0,002
АлАт (мкмоль/л)	0,31±0,3	0,33±0,12 p ₁ >0,05	1,15±0,54 p ₁ <0,01 p ₂ <0,01	1,44±0,36 p ₁ <0,001 p ₂ <0,01 p ₃ >0,05	<0,001
АсАт (мкмоль/л)	0,42±0,22	0,47±0,05 p ₁ >0,05	1,26±0,35 p ₁ <0,001 p ₂ <0,001	1,41±0,29 p ₁ <0,001 p ₂ <0,001 p ₃ >0,05	<0,001
ЩФ (МЕ)	160,1±37,5	339,17±12,9 p ₁ <0,001	581,1±23,1 p ₁ <0,001 p ₂ <0,001	823,5±15,4 p ₁ <0,001 p ₂ <0,001 p ₃ <0,001	<0,001
ДК (от.ед.)	0,87±0,13	1,39±0,1 p ₁ <0,001	1,79±0,25 p ₁ <0,001 p ₂ <0,05	1,87±0,16 p ₁ <0,001 p ₂ <0,01 p ₃ >0,05	<0,001
МДА (нмоль, мл)	2,1±0,54	6,19±0,73 p ₁ <0,001	7,21±1,23 p ₁ <0,001 p ₂ >0,05	8,17±0,17 p ₁ <0,001 p ₂ <0,05 p ₃ >0,05	<0,001
МСМ (от.ед.)	0,24±0,45	0,3±0,2	0,3±0,4	0,5±0,3	=0,2

Примечание: p₁-статистическая значимость различия показателей по отношению к норме, p₂ - при сравнении с легкой степенью тяжести, p₃ - при сравнении со средней степенью тяжести (post-hoc тест Данна)

У 10 больных со средней степенью тяжести МЖ на фоне выраженной билирубинемии 100-200 мкмоль/л наблюдались снижение общего белка и ПТИ, 58,1±1,5 г/л и 88,8±2,3% соответственно, резкое повышение ферментов АлАт и АсАт, 1,15±0,17 мкмоль/л и 1,26±0,11 мкмоль/л, а также показателей

ПОЛ, ДК - $1,79 \pm 0,08$ от. ед., МДА - $7,21 \pm 0,39$ нмоль/мл. Следует также отметить резкое повышение ЩФ у пациентов со средней степенью тяжести МЖ, достигавшее $581,09 \pm 7,3$ МЕ.

В данной подгруппе наиболее тяжёлый контингент составили 3 пациента с тяжёлой степенью МЖ, у которых выявлены высокие показатели билирубина, более 200,0 мкмоль/л, резкое снижение общего белка до $53,0 \pm 1,7$ г/л и ПТИ до $78,1 \pm 5,5\%$. У этих больных также отмечалось выраженное повышение ферментов печени, АЛАТ - $1,44 \pm 0,21$ мкмоль/л, АсАТ - $1,41 \pm 0,17$ мкмоль/л, показателей ПОЛ, ДК - $1,87 \pm 0,09$ от. ед., МДА - $8,17 \pm 0,1$ нмоль/мл, и МСМ до $0,5 \pm 0,2$ от. ед.

Таким образом, при стриктурах ГХ, сопровождающихся клинической картиной МЖ, можно ожидать высокую вероятность выраженных и глубоких изменений со стороны печени, причём их степень в первую очередь определяется тяжестью самой желтухи. При присоединении холангита нарушения, как правило, становятся значительно более тяжёлыми за счёт развития связанных осложнений, включая печеночную недостаточность, билиарный сепсис и портальную гипертензию; у обследованных нами пациентов подобные осложнения не отмечались.

На современном этапе лечения стриктур ГХ, последнее десятилетие, ученые основной акцент делают на малоинвазивные методы ее коррекции. Именно стентирование ГХ в течение ряда лет в ведущих клиниках мира считается методом выбора лечения стриктур ГХ.

Поскольку в нашей республике стентирование ГХ находится на этапе становления и уже имеется несколько десятков таких вмешательств у больных со стриктурами ГХ, мы сочли необходимым изложить показания и обосновать выбор метода у данной категории пациентов.

Выбор типа стента зависит в основном от этиологии билиарной стриктуры. Например, у пациентов со склерозирующим холангитом может быть достаточно только баллонной дилатации или краткосрочной (2-3 недели) установки одного стента для доминирующей стриктуры ГХ. Это не относится

к стриктурам, связанным с хроническим панкреатитом или ятрогенными стриктурами ГХ, где эндоскопическое лечение должно быть более агрессивным и обычно требует множественного стентирования. На самом деле, установка одного стента зачастую дает неудовлетворительные долгосрочные результаты в этих условиях.

Сегодня стандартная эндоскопическая стратегия для послеоперационных стриктур ГХ, заключается во временной одновременной установке нескольких пластиковых стентов большого диаметра в течение одного года. Замена стентов обычно проводится каждые три месяца с постепенным увеличением количества стентов до полного разрешения стриктуры.

Таблица 4.7. - Различные стратегии эндотерапии у больных со стриктурами холедоха

Причины стриктуры	Баллонная дилатация	Один стент	Несколько стентов	Полное покрытие с SiCPMT
СкХЛ	+++	+	-	-
ПХЭС	-	-	+++	++
Пост ОТП	-	-	+++	++
ХрП	-	+	++	+++

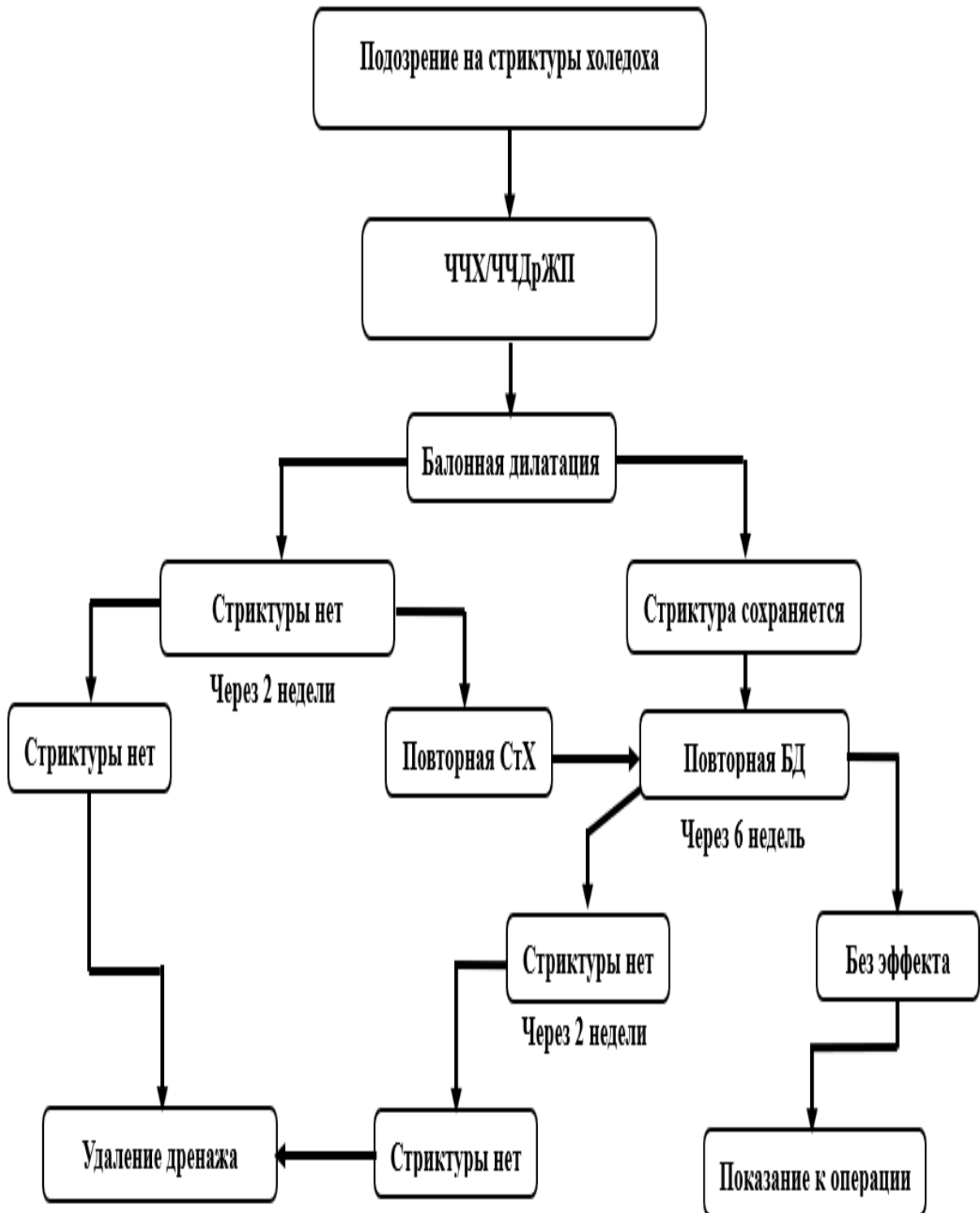
Примечание: SiCPMT - стенты и саморасширяющиеся металлические стенты, СкХЛ - склерозирующий холангит, ПХЭС - постхолецистэктомический синдром, ОТП - ортотопическая трансплантация печени, ХрП - хронический панкреатит

Разработка алгоритма лечения больных со стриктурами ГХ должна включать эндоскопические методы их коррекции, поскольку они являются неотъемлемой частью лечения данной патологии в целом (рисунок 4.12).

Суть представленного алгоритма заключается в том, что лечение стриктур ГХ методом баллонной дилатации и стентирования является высокоэффективным и обеспечивает положительный результат примерно в 90% случаев. Это указывает на целесообразность более широкого применения данного метода и в условиях нашей республики.

При выборе хирургической тактики у пациентов основной группы с

рубцовыми стриктурами жёлчных протоков применялись критерии определения способа и объёма реконструктивного вмешательства, ранее разработанные в клинике академиком К.М. Курбоновым.



Примечание: ЧЧХ - чрескожно-чреспеченочная холангиография, ЧЧДрЖП - чрескожно-чреспеченочное дренирование желчных протоков, СтХ - стриктура холедоха, БД - балонная дилатация

Рисунок 4.12. - Алгоритм лечения больных со стриктурой холедоха

На основании данных критериев были выполнены различные виды реконструктивных операций, представленные в таблице 4.8.

Таблица 4.8. - Характер реконструктивных вмешательств при стриктурах холедоха (n=20)

Характер реконструктивных вмешательств	ОГ (n=11)	КГ (n=9)	p	Всего (n=20)
ГЕА по Ру	3 (27,3)	3 (33,3)	>0,05	6 (30,0)
БиГЕА по Кузовлеву-Гальперину	1 (9,1)	1 (11,1)	>0,05	2 (10,0)
ГЕА с межкишечным по Брауну	1 (9,1)	2 (22,2)	>0,05	3 (15,0)
ГЕА по методике клиники	6 (54,5)	-		6 (30,0)
ГЕА на ТПД по Продери-Смиту	-	3 (33,3)		3 (15,0)

Примечание: p - статистическая значимость различия показателей между группами (по точному критерию Фишера), ГЕА - гепатикоюноанастомоз, ТПД - транспеченочный дренаж

В обеих сравниваемых группах в качестве основного варианта реконструкции чаще всего выполняли ГЕА по Ру, при этом частота применения составила 27,3% в основной группе и 33,3% в группе сравнения. Необходимость формирования бигепатикоюно-анастомоза определяли у единичных больных: у одного пациента основной группы (9,1%) и у одного пациента контрольной группы (11,1%). Следует отметить, что у 6 (54,5%) пациентов основной группы коррекцию стриктуры ГХ выполняли путём наложения ГЕА по методике, разработанной и внедрённой в нашей клинике академиком К.М. Курбоновым.

В контрольной группе гепатикоюноанастомоз на транспечёночном дренаже по методике Продери-Смита был выполнен в 3 случаях (33,3%).

Хирургические вмешательства при стриктурах типа «-2» и «-3» сопровождались значительными техническими сложностями, обусловленными двумя группами факторов. К первой группе отнесли осложняющие условия, типичные для всех вариантов высоких стриктур. Ведущими факторами выступали выраженный спаечный процесс, а также деформация и нарушение обычных анатомических взаимоотношений

элементов гепатодуоденальной связки, сформировавшиеся вследствие ранее перенесённых оперативных вмешательств. Вторая группа факторов была связана с билибилиарным поражением печёночных протоков, для которого были характерны деструкция конfluence и распространение рубцового процесса на долевые и сегментарные печёночные протоки. Эти особенности требовали персонализированного подхода к хирургическому лечению в каждом конкретном клиническом случае.

Формирование БДА осуществляли с соблюдением трёх ключевых технических принципов: обеспечения максимально возможной ширины анастомотического соустья, прецизионного сопоставления слизистых оболочек ГХ и отводящей кишки, а также создания надёжного антирефлюксного механизма для предотвращения заброса кишечного содержимого в ЖВС.

4.1.3. Разработка способа профилактики несостоятельности и рестриктур сформированных билиодегистивных анастомозов

По данным литературы, развитие рестриктур после наложения БДА в значительной степени обусловлено двумя ведущими патогенетическими звеньями. С одной стороны, в зоне анастомоза формируется локальная цитокиновая агрессия, поддерживающая воспалительную реакцию; с другой стороны, оксидативное повреждение приводит к нарушению структуры грануляционной и соединительной ткани, что создаёт условия для последующего рубцевания и сужения просвета.

С учётом указанных факторов нами предложена модифицированная методика формирования гепатикоеюноанастомоза (ГЕА). Её особенностью является предварительное подведение к зоне анастомоза полихлорвиниловой трубки диаметром 1,2-1,3 мм через ранее наложенную ЧЧХС (способ подана на получение патента на изобретение). В послеоперационном периоде на протяжении 5-6 суток выполняли локальную антиоксидантную и цитокинотерапию: в область сформированного ГЕА капельно вводили раствор серотонина адипината (1% - 1,0 мл на 100,0 мл новокаина) 2-3 раза в сутки

(Рисунок 4.13.), дополняя лечение внутривенной инфузией донатора оксиданта тивертина по 200,0 мл дважды в сутки.

Снижение частоты формирования рестриктур ГЕА было статистически и клинически значимо на фоне комбинированного подхода, включавшего местную антиоксидантную и цитокиновую терапию в сочетании с системным введением тивортина.

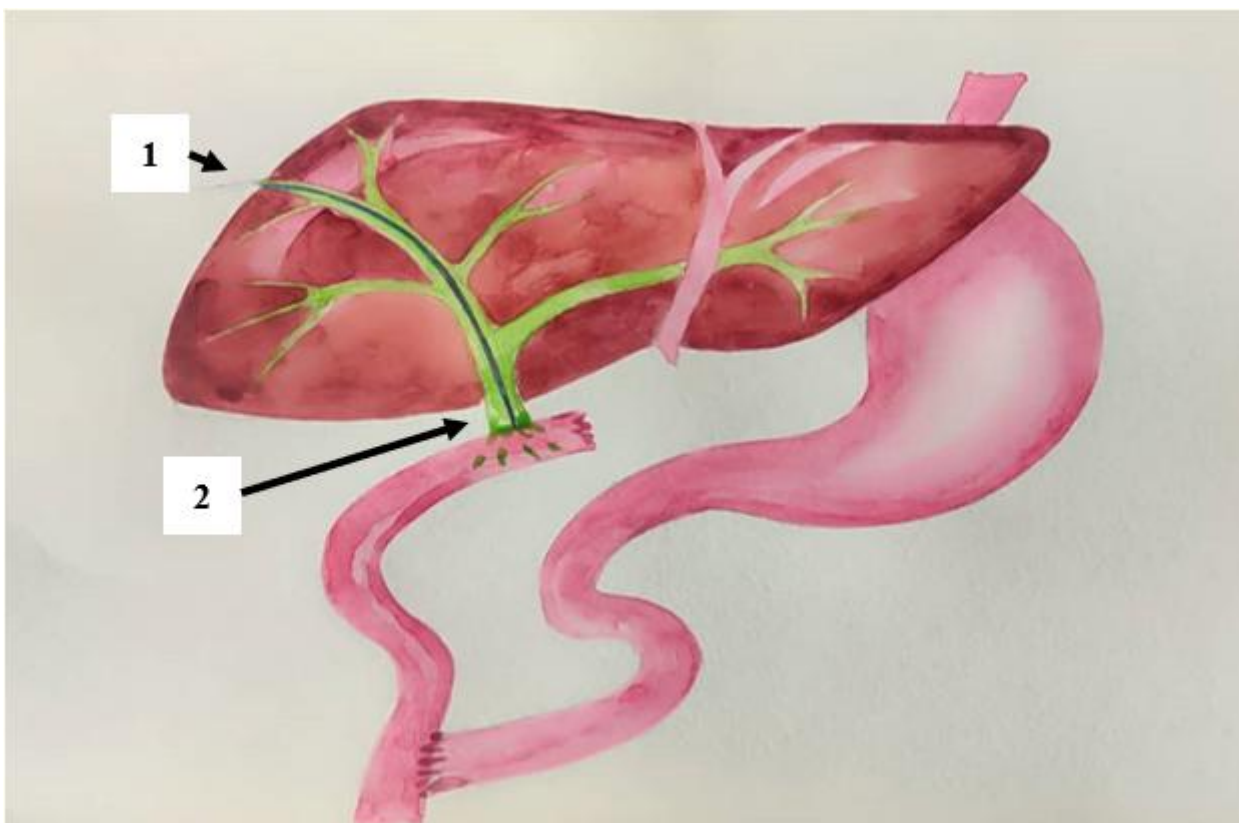


Рисунок 4.13. - Капельное орошение зоны сформированных билиодегистивных анастомозов через раннее проведенной миниинвазивной ЧЧХС (схематичное изображение)

Результативность предложенной методики подтверждали совокупностью диагностических исследований: оценивали показатели ПОЛ, определяли уровень цитокинов, а также применяли методы инструментальной визуализации, включая ультразвуковое исследование и магнитно-резонансную холангиопанкреатографию.

Клиническая апробация разработанной методики успешно проведена у трех пациентов со стриктурой гепатикохоледоха.

В целом специфические осложнения в основной группе регистрировались в 36,4% случаев, тогда как в контрольной группе их частота достигала 66,7%. Важно отметить, что в контрольной группе у одного пациента (11,1%) на фоне несостоятельности ГЕА, релапаротомии и развития полиорганной недостаточности наступила смерть.

Таблица 4.9. - Характер осложнений после реконструктивных вмешательств (n=20)

Осложнения	ОГ (n=11)	КГ (n=9)	Всего
Специфические осложнения			
Внутрибрюшное кровотечение	2 (18,2)	4 (44,4)	6 (30,0)
Несостоятельность швов анастомоза	-	2* (22,2)	2 (10,0)
Острый послеоперацион. панкреатит	2 (18,2)	-	2 (10,0)
Неспецифические осложнения			
Нагноение п/о раны	-	2 (22,2)	2 (10,0)
Послеоперационная пневмония	-	1 (11,1)	1 (5,0)

Примечания: $p > 0,05$ = при сравнении между группами (по точному критерию Фишера), *у одного пациента после релапаротомии на фоне полиорганной недостаточности зафиксирован летальный исход.

Анализ неспецифических послеоперационных осложнений после реконструктивных вмешательств показал, что в основной группе подобных осложнений не отмечено. В то же время в контрольной группе зарегистрированы единичные случаи (16,7%) послеоперационной пневмонии и нагноения операционной раны.

4.1.4. Доброкачественные патологии поджелудочной железы

В группу доброкачественных патологий ПЖ были включены 13 (6,0%) пациентов с ХП (n=9) и ДООПЖ (n=4). Мужчины составили 76,9%, женщины - 23,1%.

Важно отметить, что естественное течение ХП по существу непредсказуемо, поскольку её симптомы, в частности болевой синдром, не всегда прямо коррелируют с морфологическими изменениями ПЖ и прилежащих органов.

Определено, что лечение ХП должно основываться на

междисциплинарном подходе, включающем рентгенологическую, эндоскопическую и хирургическую экспертизу в сочетании с лечением боли, нутритивной, эндокринологической и психологической поддержкой.

Вопрос об оптимальном лечении боли при ХП обсуждается уже много лет, и мнения исследователей в клинической практике существенно различаются. Вероятно, это обусловлено недостаточной изученностью естественного течения заболевания и происхождения боли при данной патологии, а также отсутствием чёткой корреляции между выраженностью жалоб и наличием или степенью морфологических изменений.

Недостаток высококачественных данных по лечению ХП приводит к тому, что показания к терапии, от консервативного применения анальгетиков до инвазивных вмешательств с использованием интервенционной эндоскопии или хирургии, различаются между специалистами, специальностями и даже специализированными центрами.

С учётом изложенного у 9 пациентов с ХП особое внимание было уделено механизму боли с целью обоснования выбора метода лечения (таблица 4.10).

Таблица 4.10. - Разработка критериев выбора способа лечения хронического панкреатита в зависимости от механизма боли

Механизм боли	Обоснование способа лечения
Воспалительного характера	Заместительная антиферментная терапия + обезболевание
Панкреатогенная гипертензия	Лекарственная и/или эндоскопические методы декомпрессии вирсунгов протока
Фиброзное изменение ПЖ	Резекция ПЖ и/или гибридные операции
Переход процесса в забрюшинное пространство	Нейролизис чревного сплетения под контролем УСО
Сенсибилизация центральных болевых рецепторов	Психологическое воздействие

Примечание: ПЖ - поджелудочная железа, УСО - ультрасонография

Следует отметить, что все пациенты соответствовали определению ХП, принятому Кембриджским международным семинаром по панкреатиту [179].

Из исследования исключали пациентов, которым требовалась шунтирующая операция или у которых морфологическое поражение ПЖ локализовалось преимущественно в области тела и хвоста. Аналогичным образом были исключены больные, перенёвшие операцию по поводу предполагаемого доброкачественного поражения.

Показания к операции считали обоснованными в тех случаях, когда после комплексной терапии пациент продолжал испытывать сохраняющуюся, неустранимую, инвалидизирующую боль либо эпизоды сильной боли, не реже одного раза в месяц, с потребностью в наркотических анальгетиках, в течение как минимум одного года после неэффективной эндоскопической терапии. Хирургическую технику при этом определяли строго индивидуально, на основании клинических и морфологических характеристик поражения головки ПЖ.

В хирургическом лечении пациентов использовали различные оперативные методики в зависимости от группы исследования: в основной группе выполнена органосохраняющая резекция головки ПЖ с сохранением двенадцатиперстной кишки (n=6), тогда как в контрольной группе проведена панкреатодуоденэктомия (n=3). Возраст пациентов варьировал от 22 до 63 лет, средний возраст составил 42 года. По данным анамнеза средняя продолжительность заболевания у пациентов основной группы составляла 2 года (0-10), число госпитализаций за период наблюдения - в среднем 3,5 (0-12) на одного пациента. До операции 83,3% (n=5) пациентов основной группы перенесли различные эндоскопические вмешательства, однако их эффект был временным.

Несмотря на практически сходные дооперационные показатели в сравниваемых группах (таблица 4.11), у 3 пациентов контрольной группы по ряду причин была выполнена панкреатодуоденэктомия: в 2 случаях - из-за ранее перенесённой операции на желудке, в 1 случае - вследствие технических препятствий для выполнения резекции ПЖ с сохранением двенадцатиперстной кишки.

Таблица 4.11. - Дооперационная оценка состояния пациентов с хроническим панкреатитом (n=9)

Критерий оценки	ОГ (n=6)	КГ (n=3)	p	Всего (n=9)
Возраст в годах, медиана (диапазон)	42 [22-63]	43 [22-65]	>0,05	42,5 [22-65]
Пол, мужчины (%)	4 (66,7)	2 (66,7)	>0,05*	6 (66,7)
Этиология (воспалительная), (%)	5 (83,3)	3 (100)	>0,05*	8 (88,9)
Продолжительность заб-я (диапазон)	2 [0-10]	2 [0-10]	>0,05	4 [2-6]
Число госпитализаций, медиана	3,5 [0-12]	3 [1-12]	>0,05	4,5 [0-12]
Инсулинозависимый СД	2 (33,3)	1 (33,3)	>0,05*	3 (33,3)
Потеря веса (абс., %)	4 (66,7)	2 (66,7)	>0,05*	6 (66,7)
Желтуха (%)	2 (33,3)	1 (33,3)	>0,05*	3 (33,3)
Тяжесть состояния по ASA				
I	3 (50)	2 (66,7)	>0,05*	5 (55,6)
II	2 (33,3)	1 (33,3)	>0,05*	3 (33,3)
III	1 (16,7)	-		1 (11,1)
IV	-	-		-
Альбумин (г/л), медиана (диапазон)	40 [29-48]	40 [33-46]	>0,05	39 [29-47]
Билирубин общ. (мкмоль/л)	20,2 [16-26]	20,2 [16-27]	>0,05	20,2 [16-27]
Билирубин пр. (мкмоль/л)	13 [6-16]	12 [5-15]	>0,05	12,5 [5-16]
Амилаза крови (Ед/л)	112 [104-128]	114 [106-130]	>0,05	113 [104-129]
Морфологические изменения (%)				
- фиброзное изменение головки ПЖ				
- расширение вирсунгов протока	6 (100)	3 (100)	>0,05*	9 (100)
- расширение холедоха	2 (33,3)	1 (33,3)	>0,05*	3 (33,3)
- псевдокиста ПЖ	2 (33,3)	1 (33,3)	>0,05*	3 (33,3)
	-	-		-
Сужение 12 перстной кишки	1 (16,7)	-		1 (11,1)

Примечание: p - статистическая значимость различия показателей между группами (по U-критерию Манна-Уитни, *по точному критерию Фишера), СД - сахарный диабет

Суммарная продолжительность резекции ПЖ с сохранением 12 перстной кишки была больше по сравнению с панкреатодуоденэктомией и составила 380 [240-470] мин. против 340 [230-460] мин, соответственно (таблица 4.12). В одном наблюдении (16,7%) после резекции головки ПЖ с

сохранением 12 перстной кишки развился панкреатический свищ, который удалось купировать консервативно; в схему лечения включали октреотид в суточной дозе от 300 до 900 мкг подкожно.

Таблица 4.12. - Сравнительная характеристика интра- и послеоперационных осложнений хронического панкреатита

Осложнения	ОГ (n=6)	КГ (n=3)	p
Время операции (мин.), медиана (диапазон)	380 [240-470]	340 [230-460]	>0,05
Панкреатический свищ (%)	1 (16,7)	-	
Несостоятельность анастомоза, (абс., %)	1 [#] (16,7)	1 [#] (33,3)	>0,05*
Абсцесс брюшной полости (%)	1 [#] (16,7)	1 [#] (33,3)	>0,05*
Нагноение п/о раны	-	1 (33,3)	
Среднее пребывание на койке	11 [7-23]	15 [8-66]	>0,05

Примечание: p - статистическая значимость различия показателей между группами (по U-критерию Манна-Уитни, *по точному критерию Фишера), [#]у одного и того же пациента имело место несколько п/о осложнений

Абсцесс брюшной полости как у пациентов основной, так и контрольной группы был следствием несостоятельности анастомоза, что в обоих случаях потребовало релапаротомии.

Следует отметить, что во всех случаях ХП макропрепараты ткани ПЖ подтверждали морфологические изменения, соответствующие ХП.

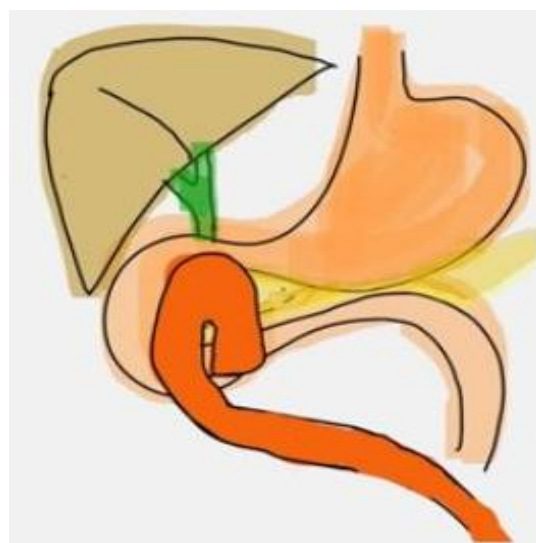
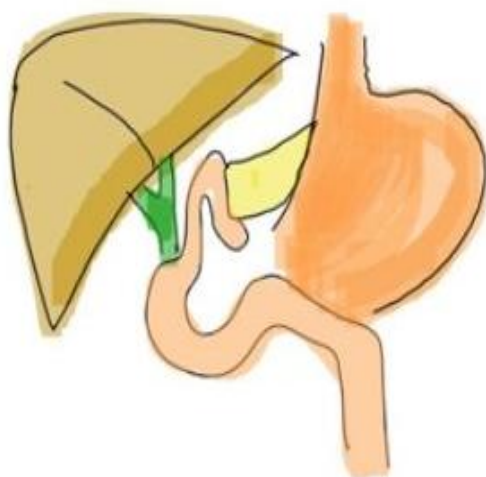


Рисунок 4.14. - Схематичное изображение панкреатодуоденэктомии (1) и резекция головки ПЖ с сохранением 12 перстной кишки

Ключевым критерием выбора хирургического лечения ХП считается хроническая боль, связанная с протоковой гипертензией, вторичным воспалительным компонентом и фиброзом ПЖ.

Морфологические особенности железы, наличие кальцификатов и расширение вирсунгова протока позволяют выбрать адекватную хирургическую тактику и определить технику выполнения операции.

Следует отметить, что панкреатикоюностомия сохраняет своё значение, поскольку именно пациенты с расширенным вирсунговым протоком являются кандидатами для выполнения этой операции. Однако при наличии воспалительного инфильтрата в головке ПЖ панкреатикоюностомия оказывается неэффективной. В таких ситуациях, по нашему мнению, методом выбора является резекция ПЖ с сохранением двенадцатиперстной кишки.

Поскольку показания к резекции головки ПЖ как методу лечения рефрактерной боли при ХП весьма строгие, число таких больных остаётся ограниченным.

Другие доброкачественные образования ПЖ

К этой группе пациентов были отнесены такие образования ПЖ, как аденома (n=1), нейроэндокринная опухоль (n=1) и кистозные опухоли (n=2).

Следует отметить, что все пациенты были мужчинами. Средний возраст больных в основной группе составил $54,4 \pm 4,1$ года, в контрольной - $55,1 \pm 4,9$ года. В основную группу вошли по одному пациенту с аденомой и кистозной опухолью ПЖ, в контрольную - также по одному пациенту с НЭО и кистозной опухолью ПЖ.

Согласно стандартным протоколам, до операции и в раннем послеоперационном периоде, на 3-5-е сутки в зависимости от генеза и тяжести патологии, пациенты получали комплекс консервативных мероприятий, направленных на профилактику ПОП: ингибиторы протонной помпы, антисекреторные препараты, нестероиды, препараты, корректирующие

гемостаз, и др.

Выбор операции у этой группы больных был ориентирован исключительно на органосохраняющие вмешательства, такие как энуклеация опухоли, срединная резекция ПЖ и дистальная резекция ПЖ с сохранением селезёнки (таблица 4.13).

Таблица 4.13. - Характер способов операции у пациентов с доброкачественными очаговыми образованиями поджелудочной железы

Способ операции	ОГ (n=2)	КГ (n=2)	Всего (n=4)
Срединная резекция ПЖ с сохран. селезенки	1 (50)	-	1 (25)
Энуклеация опухоли	-	1 (50)	1 (25)
Дистальная резекция ПЖ с сохран. селезенки	1 (50)	1 (50)*	2 (50)

Примечание: $p > 0,05$ - при сравнении между группами (по точному критерию Фишера)

Несмотря на предположительно доброкачественный характер новообразований, в раннем послеоперационном периоде у одного пациента контрольной группы после энуклеации опухоли зарегистрировано осложнение в виде ПОП.

Сходное осложнение отмечено и у пациента основной группы после срединной резекции ПЖ с сохранением селезёнки. В основной группе ПОП было купировано консервативными мероприятиями, тогда как у пациента контрольной группы на фоне ПОП сформировалось скопление жидкости, что потребовало проведения 2-х этапов миниинвазивной пункции под УЗ-навигацией. Продолжительность послеоперационного пребывания в стационаре составила $27 \pm 4,0$ дней в основной группе и $36 \pm 4,0$ дней в контрольной группе.

4.2. Выбор лечебной тактики и клиническая характеристика больных со злокачественными новообразованиями гепато-панкреатодуоденальной

зоны

4.2.1. Злокачественные патологии поджелудочной железы, 12 перстной кишки и фатерова сосочка

Группу пациентов со злокачественными патологиями ПЖ, двенадцатиперстной кишки и фатерова сосочка составили 107 (49,5%) больных: 57 пациентов основной группы, в том числе 38 - с патологией ПЖ, 6 - двенадцатиперстной кишки и 13 - фатерова сосочка, и 50 больных контрольной группы, в том числе 34 - с патологией ПЖ, 7 - двенадцатиперстной кишки и 9 - фатерова сосочка. В целом в исследуемой группе мужчины преобладали над женщинами, 64,5% и 35,5% соответственно.

Хирургическое лечение проведено 72 пациентам (33,3%) со злокачественными новообразованиями ПЖ, из них 38 больных вошли в основную группу и 34 - в контрольную. Хирургическую тактику у пациентов основной группы (n=38) со злокачественными поражениями ПЖ определяли дифференцированно, с учётом клинической картины и распространённости процесса.

При механической желтухе (МЖ) и/или дуоденальной обструкции, связанных с локализованным патологическим процессом в пределах увеличенной головки ПЖ, тактику лечения ориентировали на выполнение резекционных вмешательств. Если же опухолевый процесс имел распространённый характер и исключал возможность радикальной резекции либо имелись противопоказания к обширной операции, предпочтение отдавали паллиативным дренирующим вмешательствам, направленным на устранение обструкции и улучшение желчеоттока.

В контрольной группе пациентов (n=34) преобладали паллиативные дренирующие вмешательства. Во всех случаях выполнения дренирующих операций в обеих группах основной задачей было обеспечение адекватного желчеоттока. При наличии соответствующих показаний у ряда пациентов применяли комбинированные хирургические вмешательства, направленные на коррекцию нарушений дуоденальной проходимости и или внутреннее дренирование кистозных образований.

Показанием к выполнению декомпрессии панкреатической протоковой системы служило наличие внутрипротоковой гипертензии, характеризующейся расширением вирсунгова протока более 8-10 мм (таблица 4.14).

По результатам анализа клинических параметров значимых различий между сравниваемыми группами не выявлено.

Исходя из результатов анализа клинических параметров, в сравниваемых группах, значимых различий не выявлено.

Таблица 4.14. - Сравнительная характеристика больных со злокачественными патологиями поджелудочной железы (n=72)

Наименование	ОГ (n=38)	КГ (n=34)	p
Пол: мужчина	24 (63,2%)	22 (64,7%)	>0,05
Женщина	14 (36,8%)	12 (35,3%)	>0,05
Средний возраст, лет (M±SD)	52,2±13,4	54,1±13,1	>0,05**
Продолжительность МЖ, сутки (M±SD)	21,1±13,2	23,4±12,7	>0,05**
Уровень билирубина, мкмоль/л (M±SD)	101,9±39,1	107,8±34,3	>0,05**
Наличие сопутствующей патологии	18 (47,4)	16 (47,1)	>0,05
Псевдотуморозный ХП	13 (34,2)	14 (41,2)	>0,05
Расширение ПП > 8,0 мм	9 (23,7)	9 (26,5)	>0,05*
Рак головки ПЖ	25 (65,8)	21 (61,8)	>0,05
Рак тело и хвоста ПЖ	13 (34,2)	13 (38,2)	>0,05
Потеря веса, %	21 (55,3)	19 (55,9)	>0,05
Дооперационная ХЛТ	16 (42,1)	13 (38,2)	>0,05

Примечание: p - статистическая значимость различия показателей между группами (по критерию χ^2 , *с поправкой Йетса, по U-критерию Манна-Уитни)

Пациентам основной группы в большинстве случаев были выполнены резекционные операции, 76,3%, тогда как в контрольной группе такие вмешательства проведены у 44,1% больных. Средний объем гемотрансфузии в обеих группах существенно не различался и составил 496,0±36,0 мл и 554,0±47,0 мл соответственно (таблица 4.15).

Таблица 4.15. - Интраоперационные данные и характер вмешательств у

пациентов с раком поджелудочной железы (n=72)

Наименование	ОГ (n=38)	КГ (n=34)	p
Размеры опухоли (см), (M±SD)	5,4±1,7	5,5±1,2	>0,05
Размеры холедоха (мм), (M±SD)	16,8±3,9	15,3±3,2	>0,05
Резецирующие операции, абс (%)	29 (76,3%)	15 (44,1%)	<0,05*
Дренирующие операции, абс (%)	9 (23,7%)	19 (55,9%)	
Средний объем гемотрансфузий (мл), (M±SD)	496,0±36,0	554,0±47,0	>0,05

Примечание: p - статистическая значимость различия показателей между группами (по U-критерию Манна-Уитни, *по критерию χ^2 с поправкой Йетса)

В основной группе больных сочли целесообразным выделить 6 (15,8%) случаев, в которых были выполнены паллиативные резекционные вмешательства в объёме ПДР. У 3 (50,0%) пациентов паллиативный характер ПДР был верифицирован интраоперационно, ещё у 3 (50,0%) - после операции, в том числе в 2 случаях после гибридной лапароскопической ПДР.

В контрольной группе, по данным ретроспективного анализа, паллиативные ПДР выполнены 13 (38,2%) больным, что составило 86,7% от общего числа резекционных вмешательств в этой группе. У всех пациентов имел место местно-распространённый процесс, который был морфологически подтверждён либо непосредственно во время операции, n=6, либо в послеоперационном периоде, n=7.

Необходимо отметить, что паллиативный характер ПДР устанавливали либо на операционном столе, либо после операции на основании морфологического исследования макропрепаратов.

С учётом тяжести состояния больных, наличия печёночной недостаточности и раковой интоксикации в 5 (38,4%) наблюдениях в качестве предоперационной подготовки выполнена декомпрессия ЖВС под УЗ-навигацией, а именно ЧЧХС, n=4, и ЧЧХцС, n=1.

ПДР у пациентов со статусом M1 выполнена в 9 (69,2%) случаях, при этом в 55,5% наблюдений имелись MTS в печень, а в 44,5% - канцероматоз брюшины. Важно подчеркнуть, что у 36,1% больных (n=28; основная группа -

9, контрольная - 19) нерезектабельность процесса устанавливалась уже интраоперационно, на этапе резекции ПЖ. Основанием для такого заключения служили макроскопически выявляемые признаки инфильтрации парапанкреатической клетчатки с вовлечением в опухолевый процесс магистральных сосудов и (или) корня брыжейки, что соответствовало R2 резекции. В подобных ситуациях даже так называемые сверх радикальные операции не могли, даже теоретически, обеспечить радикальность ПДР (Рисунок 4.15.).

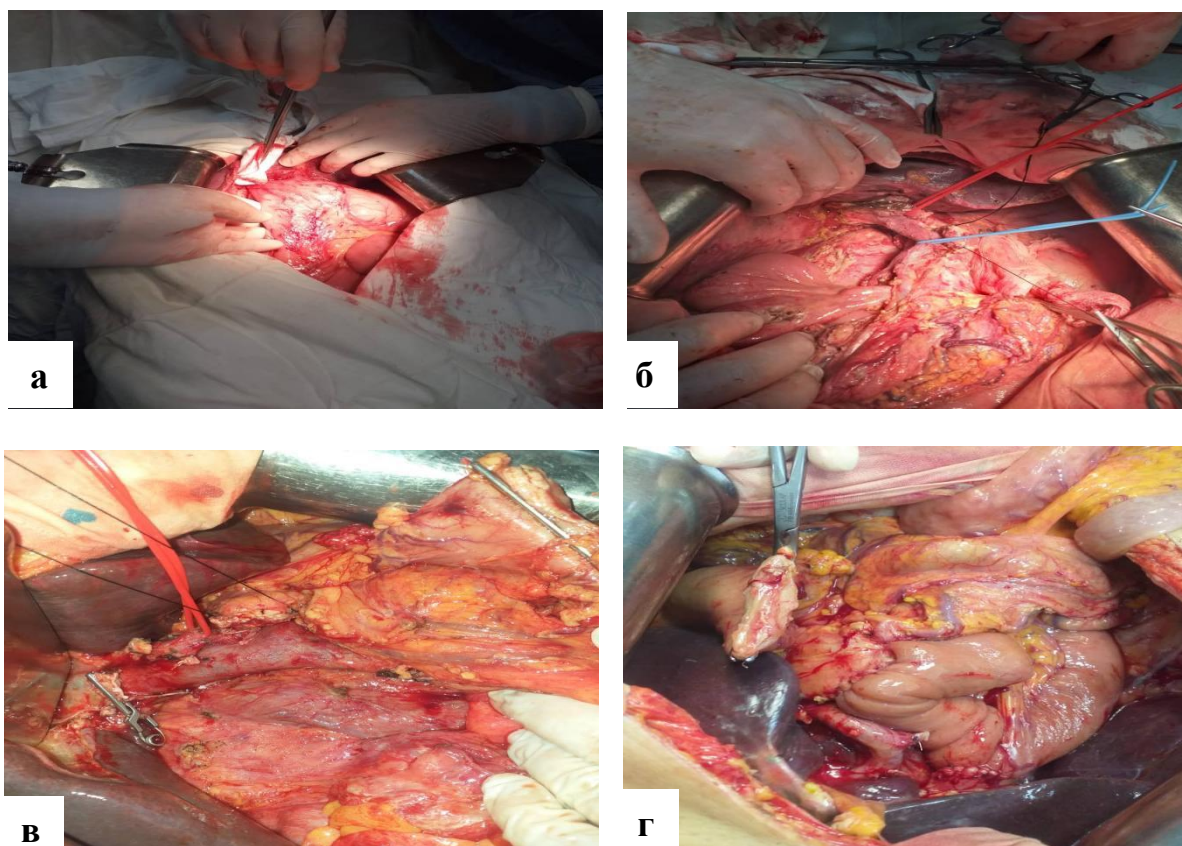


Рисунок 4.15. - Этапы паллиативной панкреатодуоденальной резекции

У 10 (13,9%) пациентов обеих групп, 3 - в основной, в том числе 2 из группы гибридной лапароскопической ПДР, и 7 - в контрольной, паллиативный характер ПДР диагностировался после операции, когда микроскопически подтверждалось наличие опухолевой инвазии по краям резекции ПЖ (70,0%), в парапанкреатической клетчатке (20,0%) и ГХ (10,0%), что соответствовало R1-резекции (рисунок 4.16).

Наиболее распространённым у пациентов с раком головки ПЖ было

распространение процесса на тело железы, 50,0%. У 5 пациентов (22,7%) имело место прорастание злокачественного процесса в дуоденум, у 9 (40,9%) - в крупные сосуды, у 7 (31,8%) - в парапанкреатическую клетчатку.



Примечание: ПЖ - поджелудочная железа, ГХ - гепатикохоledох, ИБКТК - инфильтрация брыжейки корня толстого кишечника, ППКл - парапанкреатическая клетчатка, Прорастание в крупные... - сосуды

Рисунок 4.16. - Критерии оценки распространенности процесса при раке поджелудочной железы

Длительность паллиативных ПДР $5,4 \pm 0,1$ часа, средняя кровопотеря составила $623,3 \pm 1,7$ мл, средний койко-день - $24,2 \pm 0,8$ дней. Послеоперационные осложнения были отмечены в 18,2% (n=4) случаях. У 3 из 4 пациентов, что составило 75,0% (n=3), после операции развилась несостоятельность анастомоза с формированием панкреатического свища; сроки его появления варьировали от 5 до 13 суток после вмешательства. Ещё в 1 наблюдении (25,0%) отмечалась клиническая картина застойной пневмонии.

В двух случаях осложнения удалось купировать с использованием сочетания миниинвазивных методов и консервативной терапии. В одном наблюдении потребовалась релапаротомия, при этом течение осложнилось

внутренним кровотечением. В послеоперационном периоде пациент экзотирован (послеоперационная летальность 4,5%) вследствие развития полиорганной недостаточности.

Средний койко-день после паллиативных ПДР составил $23,2 \pm 0,8$ дня. Следует отметить, что такие проявления, как МЖ и непроходимость дуоденума, у пациентов с РПЖ после операции были полностью устранены. Исчезновение болевого синдрома после операции отмечено практически у всех пациентов.

Следовательно, при распространённом РПЖ паллиативная ПДР может рассматриваться как достаточно эффективное вмешательство, поскольку она направлена на устранение ключевых проявлений заболевания и связанных с ним осложнений, включая МЖ, дуоденальную непроходимость и болевой синдром. За счёт этого у данной тяжёлой категории больных нередко удаётся добиться заметного улучшения качества жизни. Частота послеоперационных осложнений и летальности в значительной мере определяется выбором тактики лечения и её индивидуализацией для конкретного пациента.

В соответствии с актуальными клиническими рекомендациями, включающими обновлённые положения Европейского общества медицинской онкологии (2015) и дополнения Национальной сети комплексных онкологических центров (National Comprehensive Cancer Network - NCCN, 2018), а также согласно позиции профессора Lewis J. Rose из отделения региональной онкологической помощи Онкологического центра Киммел Университетской больницы Томаса Джефферсона (США), длительное течение сахарного диабета следует рассматривать как значимый фактор риска развития панкреатической неоплазии, в частности аденокарциномы поджелудочной железы.

Особого внимания заслуживает установленная корреляция между манифестацией сахарного диабета 2-го типа у пациентов старше 50 лет и впервые диагностированным РПЖ. Эта взаимосвязь приобретает особую клиническую значимость в контексте результатов нашего исследования, где

сопутствующий сахарный диабет был выявлен у 23,6% пациентов (n=51), с преобладанием в основной группе - 32 пациента (14,8%) против 19 пациентов (8,8%) в контрольной группе, что обосновывает необходимость тщательного мониторинга данной группы риска.

После визуализационной верификации РПЖ ключевым вопросом хирургического лечения становится определение операбельности новообразования, которая в первую очередь зависит от размеров опухоли и степени её распространённости. Стратификацию пациентов на категории «операбельные», «неоперабельные» и «пограничные случаи» следует проводить на основании объективных критериев, регламентированных актуальными международными консенсусами.

Таблица 4.16. - Критерии показаний к лапароскопическим вмешательствам при раке поджелудочной железы

Критерии	Показано	Противопоказано
Уровень СА 19-9 >150 Ед./мл.	+++	
Уровень СА 19-9 <150 Ед./мл.		+
Асцит с минимальным количеством выпота	+++	
Асцит со средним или большим ко-вом выпота		+++
Опухоль в теле поджелудочной железы	+++	±
Опухоль головки поджелудочной железы	±	+
Опухоль хвоста поджелудочной железы	±	+
Опухоль размером более 3,0 см	+++	±
Лимфаденопатия общего желчного протока	+++	
Отсутствие лимфаденопатии ОЖП*		+

Примечание: * - у пациентов с погранично резектабельными размерами опухоли, которым планируется проведение неоадьювантной химиотерапии для уменьшения объёма новообразования перед последующим плановым хирургическим вмешательством, выполнение лапароскопии не относится к обязательным процедурам

Следует отметить, что концепция "пограничного состояния" является относительной и во многом определяется квалификацией оперирующего хирурга и общесоматическим статусом пациента. Статистические данные

свидетельствуют, что только у 20% пациентов с РПЖ диагностируются резектабельные опухоли без признаков локорегионарного метастазирования.

С позиций отдаленной выживаемости выполнение нерадикальных резекций при карциноме поджелудочной железы является нецелесообразным, что подчеркивает критическую важность тщательной предоперационной оценки резектабельности для предотвращения необоснованных хирургических вмешательств. Стадирование заболевания проводится в соответствии с модифицированной классификацией TNM, утвержденной Американским объединенным комитетом по раку (AJCC, 2002).

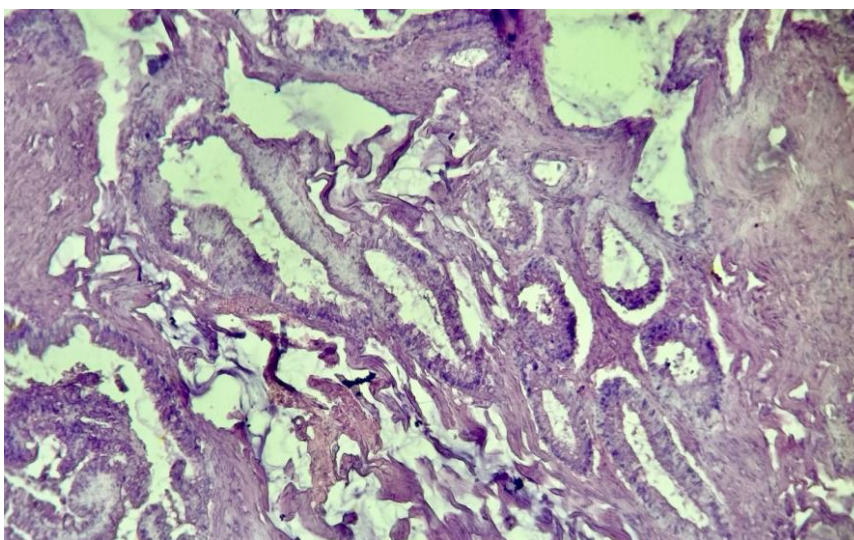


Рисунок 4.17. - Муцинозная аденокарцинома с выраженным слизиобразованием, с ростом в подслизистую основу стенки кишки. Фрагменты поджелудочной железы без признаков опухолевого роста. Увеличение 10x0,25. Окраска гематоксилин-эозин

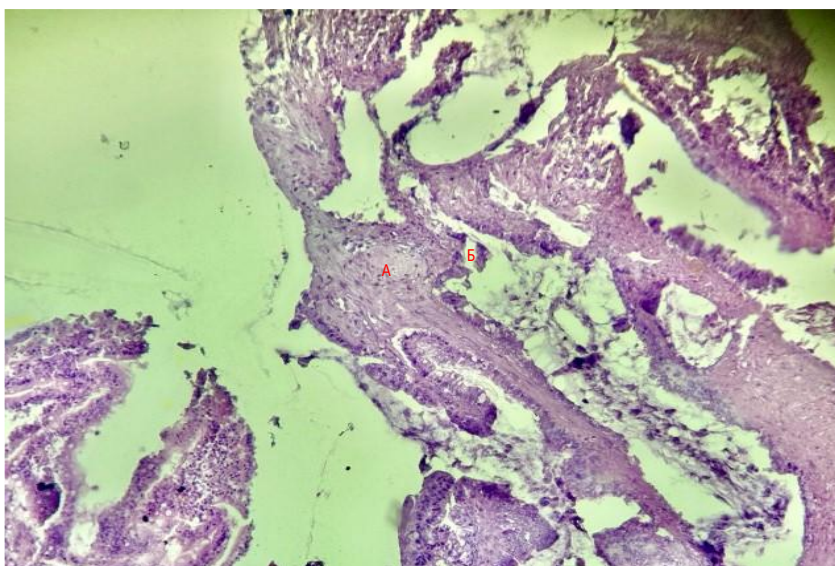


Рисунок 4.18. - На микропрепарате при увеличении 10x0,25 визуализируются тяжи опухолевых клеток (А), расположенные в крупных внеклеточных озёрах муцина (Б), составляющих не менее половины объёма опухоли. Окраска гематоксилин-эозин

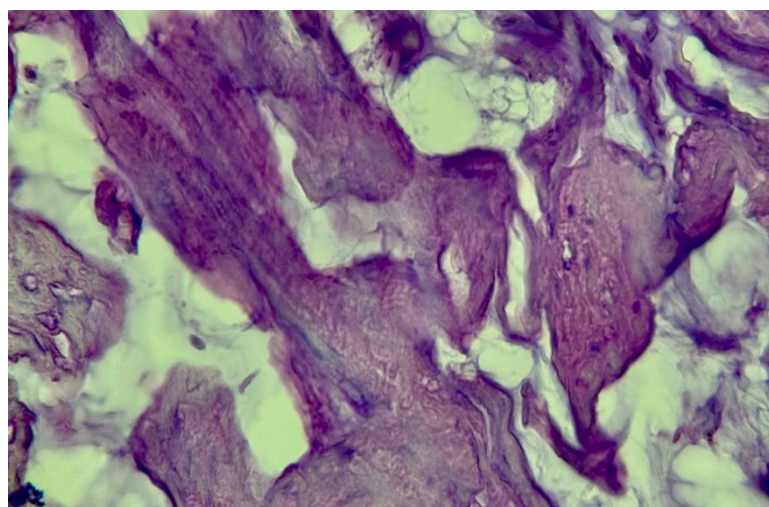


Рисунок 4.19. - Обширное скопление слизи, «озеро» муцина. Увеличение 40x0,65. Окраска гематоксилин-эозин.

Учитывая изложенное, строгое соблюдение принципов операбельности и резектабельности при РПЖ имеет принципиальное значение, поскольку напрямую коррелирует с исходами лечения и качеством жизни этой тяжёлой категории больных.

Критерии резектабельности опухолей поджелудочной железы, утверждённые NCCN при поддержке ESMO, представляют собой единые

стандарты, которых должны придерживаться специалисты. В соответствии с данными рекомендациями оперативное удаление опухоли возможно при соблюдении следующих условий:

1. полное отсутствие отдалённых метастатических очагов;
2. отсутствие деформации воротной или верхней брыжеечной вены;
3. возможность полного удаления жировых структур, окружающих чревный ствол, печёночную артерию и верхнюю брыжеечную артерию, без вовлечения сосудистых структур.

Эти параметры служат основой для принятия решений о хирургическом лечении и направлены на обеспечение максимальной онкологической радикальности вмешательства.

Погранично резектабельные опухоли характеризуются рядом критериев, которые позволяют оценить возможность хирургического вмешательства:

- отсутствие отдалённых метастазов является ключевым условием для определения опухоли как погранично резектабельной. При вовлечении в процесс воротной или верхней брыжеечной вены могут выявляться выраженная деформация, сужение либо полная окклюзия просвета как проксимальнее, так и дистальнее основного очага. Вместе с тем подобные изменения не исключают возможность выполнения резекции с последующим сосудистым протезированием;
- одновременно важно, чтобы стенка гастродуоденальной артерии по ходу к чревному стволу не имела аневризматических расширений, поскольку это способно существенно ограничить объём и технические возможности хирургической коррекции;
- опухолевый процесс распространяется на верхнюю брыжеечную вену под углом менее 180° , что не препятствует выполнению резекционного вмешательства.

Выполнение первичной хирургической резекции опухоли в сочетании с удалением регионарных лимфатических узлов целесообразно при соблюдении ряда критериев, установленных ASCO:

- Отсутствие клинических данных, указывающих на наличие метастазов, является обязательным условием для проведения радикального хирургического вмешательства;
- Оценка общего состояния пациента, включая наличие сопутствующей патологии, должна подтверждать возможность безопасного выполнения операции и минимизировать риски послеоперационных осложнений;
- Данные радиографического обследования не должны выявлять вовлечения первичного новообразования поджелудочной железы в магистральные брыжеечные сосуды, что обеспечит техническую возможность полного удаления опухоли;
- Концентрация СА 19-9 должна соответствовать характеристикам локализованного опухолевого процесса, что подтверждает отсутствие отдалённых метастазов и повышает вероятность успешного хирургического лечения.

В соответствии с совместными рекомендациями Национальной сети комплексной диагностики рака (NCCN) и Европейского общества медицинской онкологии (ESMO), для оптимизации результатов лечения РПЖ необходим комплексный подход к определению резектабельности новообразования. Принятие решения должно базироваться не только на оценке степени инвазии окружающих структур и распространенности опухолевого процесса, но и требует обязательного мультидисциплинарного обсуждения специалистами профильных центров, обладающих значительным опытом лечения данной категории пациентов.

В целом радикальная ПДР была выполнена 44 (77,2%) пациентам основной группы, в том числе 3 больным гибридно-лапароскопическим способом, со злокачественными патологиями ПЖ (n=25), двенадцатиперстной кишки (n=6) и фатерова сосочка (n=13). В контрольной группе 46 (92,0%)

пациентам с РПЖ (n=31), злокачественными патологиями двенадцатиперстной кишки (n=7) и фатерова сосочка (n=8) были выполнены паллиативные ПДР, n=13 у пациентов с РПЖ, и другие паллиативные дренирующие операции. Лишь в 4 случаях, РПЖ - 3, рак БДС - 1, были выполнены радикальные операции.

Таблица 4.17. - Распределение пациентов со злокачественными патологиями поджелудочной железы, 12 перстной кишки и фатерова сосочка по стадиям опухолевого процесса (n=107)

Стадия	РПЖ (n=72)		С-р 12 п/к (n=13)		С-р БДС (n=22)		Всего (n=107)	
	ОГ (n=38)	КГ (n=34)	ОГ (n=6)	КГ (n=7)	ОГ (n=13)	КГ (n=9)	ОГ (n=57)	КГ (n=50)
IA	3 (4,2)	2 (2,8)	-	-	1 (4,5)	-	4 (3,7)	2 (1,9)
IB	6 (8,4)	5 (14,7)	1 (7,7)	-	2 (9,1)	2 (9,1)	9 (8,4)	7 (6,5)
IIA	12 (16,7)	13 (18)	2 (15,4)	3 (23,1)	4 (18,2)	3 (13,6)	18 (16,8)	19 (17,7)
IIB	16 (22,2)	13 (18)	3 (23,1)	3 (23,1)	4 (18,2)	3 (13,6)	23 (21,5)	19 (17,7)
III	1 (1,4)	1 (1,4)	-	1 (7,7)	2 (9,1)	1 (4,5)	3 (2,8)	3 (2,8)
IV	-	-	-	-	-	-	-	-
Итого	38 (52,8)	34 (47,2)	6 (46,1)	7 (53,9)	13 (59,1)	9 (40,9)	57 (53,3)	50 (42,7)

Примечание: *p>0,05 - при сравнении показателей между группами (по точному критерию Фишера)

Средний возраст больных со РПЖ составил 53,2±3,2 года (основная группа - 52,2±3,4 лет, контрольная - 54,1±3,1), злокачественными патологиями 12 перстной кишки 46,6±1,5 года (основная группа - леймиосаркома, 58 лет, рак 12 перстной кишки - 46,1±1,1 лет, контрольная, леймиосаркома - 58,2 лет, рак 12 перстной кишки - 47,4±1,6 года). В подгруппах образований 12 перстной кишки и фатерова сосочка преобладали лица мужского рода - 65,7% (n=23). Согласно распределениям по стадии заболевания, больше всего встречалась IIA и IIB стадия, что составило 73,8% (71,9% и 76,0% в сравниваемых группах, соответственно), IB стадия имело место у 8,4% (n=9) основной группы и 6,5% (n=7) - контрольной. С третьей стадией заболевания прооперированы лишь 5,6% или 6 пациентов.

В исследуемой группе пациентов (n=107) механическая желтуха как осложнение основного заболевания была диагностирована у 33 пациентов (30,8%), с сопоставимой частотой в основной и контрольной группах - 18 (31,6%) и 15 (30,0%) случаев соответственно. Дуоденальный стеноз различной степени выраженности наблюдался у 13 пациентов (12,1%), также с равномерным распределением между группами: 7 случаев (12,3%) в основной и 6 случаев (12,0%) в контрольной группе.

Дополнительно в данную подгруппу были включены пациенты с карциномой жёлчного пузыря (n=2, по одному случаю в каждой группе) и раком дистального отдела гепатикохоледоха (n=4), с преобладанием в основной группе - 3 пациента против 1 пациента в контрольной. Всего в группе мужчин было 4 (66,7%), женщин - 2 (33,3%). Средний возраст больных раком жёлчного пузыря составил 69,0 года, а пациентов с с-г дистального отдела ГХ - 53,0 года. Оба пациента с с-г жёлчного пузыря находились в стадии T4N1M0, тогда как у 3 пациентов с раком дистального отдела ГХ установлена стадия T2N1M0, у 1 - T3N1M0. Пациентам с опухолью жёлчного пузыря выполнена холецистэктомия с резекцией IV и V сегментов печени, а также лимфодиссекцией D2. На этапе предоперационной подготовки пациентам со злокачественными новообразованиями дистального отдела гепатикохоледоха (n=4) выполняли ЧЧХС с последующим формированием БДА. В послеоперационном периоде осложнения зарегистрированы у 2 пациентов: в основной группе развилась гемобилия (25,0%), в контрольной - жёлчный перитонит, потребовавший повторного корригирующего оперативного вмешательства. В данной подгруппе летальных исходов не зафиксировано.

4.2.2. Миниинвазивные методы дооперационной декомпрессии билиарной системы у пациентов со злокачественными новообразованиями поджелудочной железы, 12 перстной кишки и фатерова сосочка

В современной хирургической практике двухэтапный метод лечения синдрома механической желтухи, осложняющей течение злокачественных

новообразований ГПДЗ, получил широкое признание. На первом этапе приоритетной задачей является устранение желтухи. Внедрение малоинвазивных технологий декомпрессии билиарной гипертензии позволило снизить операционную травму при подготовке пациентов к радикальному хирургическому вмешательству.

К современным методам декомпрессии ЖВС относятся лапароскопическая и чрескожная чреспечёночная холецистостомия, ЧЧХцС, чрескожная чреспечёночная холангиостомия, ЧЧХС, эндоскопическая папиллосфинктеротомия, ЭПСТ, и стентирование холедоха (рисунок 4.20).

Выбор оптимального метода декомпрессии жёлчевыводящих путей определяется комплексом факторов, включающих уровень поражения ГПДЗ опухолевым процессом, материально-техническое оснащение медицинского учреждения, квалификацию медицинского персонала, общее состояние пациента, а также наличие признаков генерализации процесса и асцита.

При обследовании пациентов основной группы с механической желтухой особое внимание уделяли оценке ряда показателей, в частности протромбинового индекса, учитывая наличие прямой корреляции между степенью тяжести МЖ и снижением данного показателя. На основании проведённого анализа в клинике были разработаны критерии оценки тяжести МЖ, определяющие выбор тактики одно- или двухэтапного хирургического лечения, включая применение малоинвазивных вмешательств под ультразвуковым контролем (Рисунок 4.20).

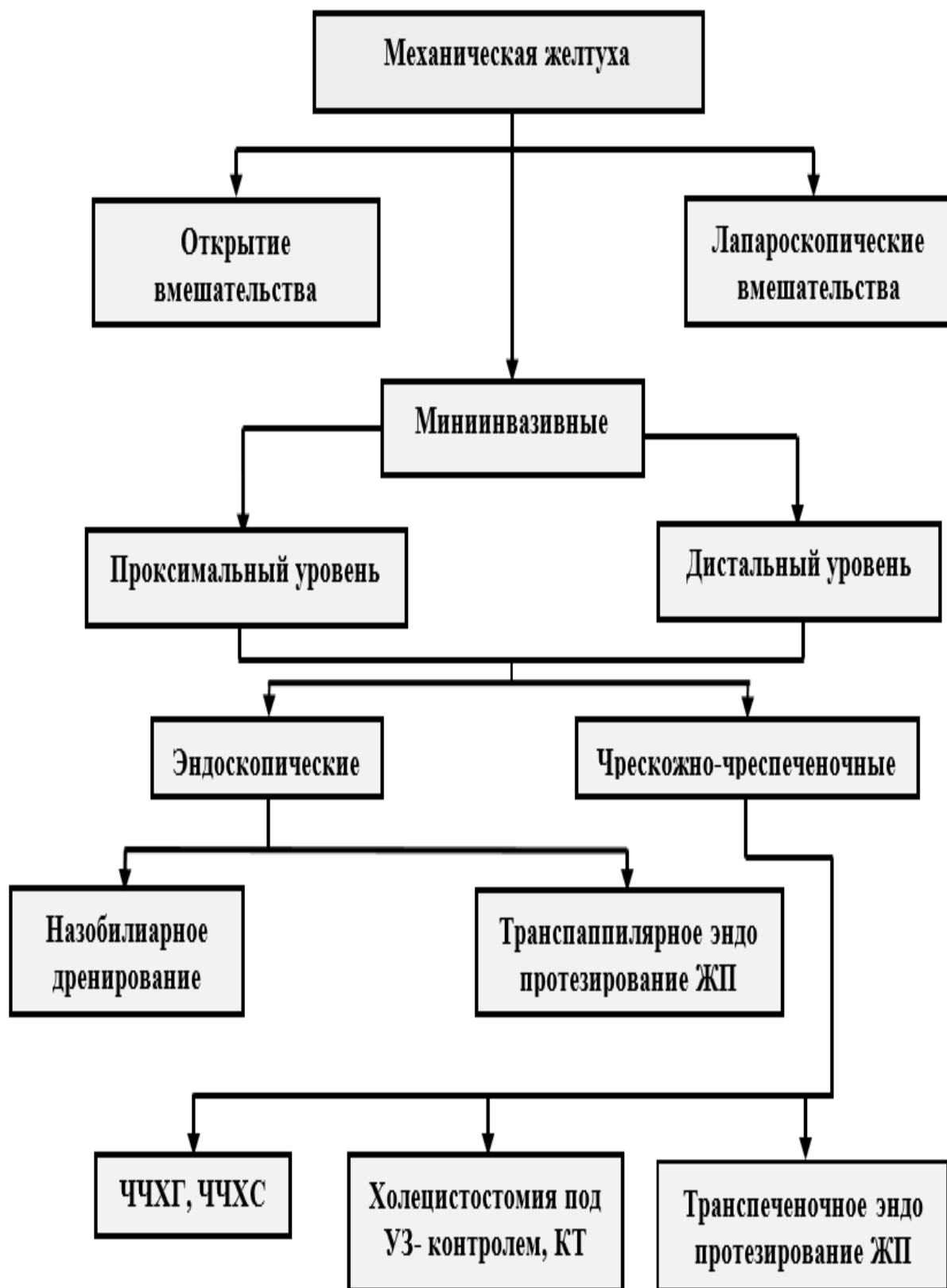


Рисунок 4.20. - Выбор малоинвазивного метода декомпрессии механической желтухи у пациентов с патологиями ГПДЗ

Разработанная система оценки тяжести механической желтухи включает три степени тяжести. Степень тяжести "А" (4-5 баллов) характеризуется следующими параметрами: уровень билирубина до 100 мкмоль/л (1 балл), концентрация белка 64-74 г/л (2 балла), протромбиновый индекс по Квику 78-88% (2 балла) и отсутствие признаков холангита (0 баллов). При степени тяжести "В" (6-7 баллов) отмечаются: повышение билирубина до 100-200 мкмоль/л (2 балла), снижение уровня белка до 54-64 г/л (2 балла), снижение ПТИ до 68-78% (2 балла) и наличие умеренно выраженного холангита (1 балл). Наиболее тяжелая степень "С" (более 9 баллов) диагностируется при следующих показателях: концентрация билирубина превышает 200 мкмоль/л (3 балла), уровень белка ниже 54 г/л (3 балла), ПТИ менее 68% (3 балла) и наличие выраженного холангита (3 балла) (таблица 4.18.).

Таблица 4.18. - Определение степени тяжести механической желтухи по используемым критериальным данным, разработанным в клинике (Рац. предложение №3480/R695)

Признак	Тяжесть желтухи		
	А	В	С
Общий билирубин (мкмоль/л)	до 100	100-200	более 200
Уровень общего белка (г\л)	64-74	54-64	ниже 54
Протромбиновый индекс (% по Квику)	78-88	68-78	ниже 68
Холангит	отсутств.	умеренно	выражено

В основной группе малоинвазивные методы декомпрессии билиарной системы были применены у всех пациентов с уровнем билирубинемии выше 100,0 мкмоль/л, что составило 18 случаев (51,4%). Для обеспечения максимально быстрой регрессии желтухи использовали чрескожные чреспечёночные методы желчеотведения, сочетающие высокую диагностическую и лечебную эффективность с минимальной операционной травмой. Их применение на фоне злокачественного процесса и раковой интоксикации обеспечивает патогенетически обоснованную предоперационную подготовку, в частности к радикальной ПДР, при наличии соответствующих возможностей.

Таблица 4.19. Чрескожно-чреспеченочные вмешательства у пациентов со злокачественными патологиями поджелудочной железы, 12 перстной кишки и фатерова сосочка, осложнённой механической желтухой (n=18)

Методы декомпрессии под УЗ-контролем	РПЖ (n=11)	Рак дуоденума и БДС (n=7)	Всего (n=18)
ЧЧ холецистостома	4 (36,4)	1 (14,3)	5 (27,8)
ЧЧ холангиостома:	7 (63,6)	6 (85,7)	13 (72,2)
- левый печеночный проток	4 (36,4)	4 (57,1)	8 (44,4)
- правый печеночный проток	3 (27,3)	2 (28,6)	5 (27,8)
Итого	11 (61,1)	7 (38,9)	18 (51,4)

Всего чрескожно-чреспеченочная холецистостомия (ЧЧХЦС) была выполнены 27,8% (36,4% пациентам РПЖ и 14,3% - пациентам с раком дуоденума и БДС), а чрескожно-чреспеченочная холангиостомия (ЧЧХС) - 72,2% пациентам (63,6% пациентам с РПЖ - левый ПП (36,4%), правый ПП (27,3%), 85,7% пациентам со злокачественными новообразованиями дуоденума и БДС).

Следует отметить, что проведенные миниинвазивные декомпрессионные вмешательства под УЗ-навигацией, имели отчётливый клинический эффект, выражающиеся купированием симптомов МЖ, печёночной недостаточности и улучшением общего статуса больных.

У 4 пациентов с РПЖ при наличии ультразвуковых признаков блока типа Ша (по классификации Shim Chan-Sup, 1995) на уровне головки ПЖ и увеличенного желчного пузыря была выполнена ЧЧХС. Выбор чрескожной декомпрессии под ультразвуковым контролем в качестве предпочтительного подхода по сравнению с лапароскопическим доступом был связан с рядом практических преимуществ. К ним относили меньшую операционную травму, снижение потребности в анестезиологическом пособии, а также возможность технически корректного дренирования желчного пузыря при его субкостальном расположении. Особенно целесообразным данный метод становился у пациентов со спаечным процессом после ранее перенесённых

операций на органах верхнего этажа брюшной полости, когда ЧЧХС фактически рассматривали как метод выбора (Рисунок 4.21.). Вместе с тем следует учитывать, что выполнение ЧЧХС под ультразвуковой навигацией может быть затруднено при малых размерах ложа желчного пузыря или при недостаточной его визуализации.

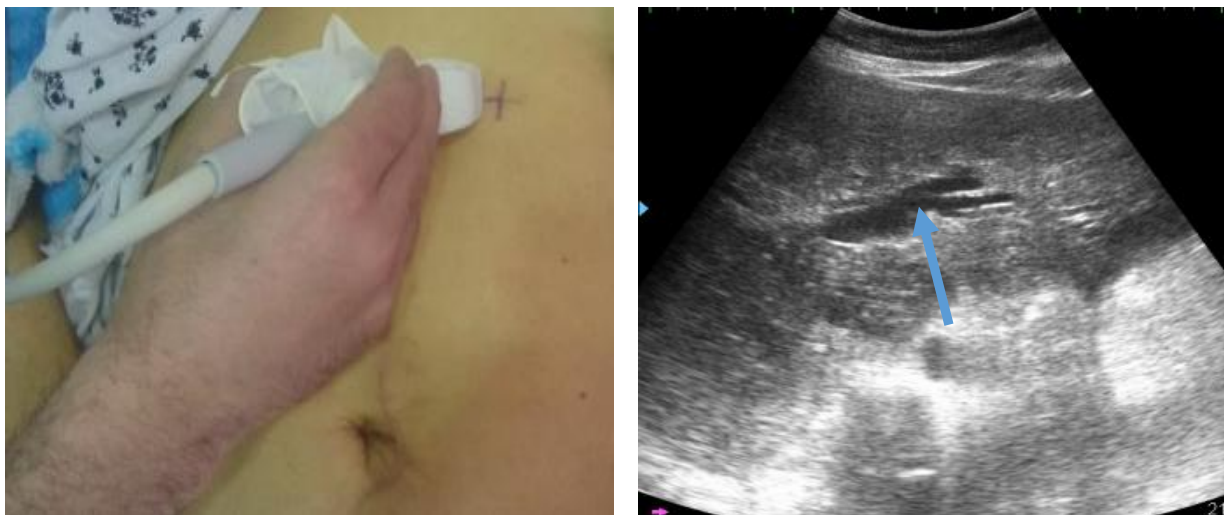

Рисунок 4.21. - Этапы чрескожно-чреспеченочной холецистостомии

В большинстве наблюдений (72,2%) при билиарном блоке уровня Па чрескожную гепатохолангиостомию рассматривали как предпочтительный метод декомпрессии. Такая тактика была обоснована тем, что при данном варианте обструкция локализуется в области ворот печени и сопровождается равномерным расширением желчных протоков обеих долей. Кроме того, указанное вмешательство применяли и при блоке уровня Пб, который клинически и инструментально соответствовал окклюзии внепечёночного отдела общего печёночного протока с его дилатацией при сохранённых нормальных размерах желчного пузыря (Рисунок 4.22).

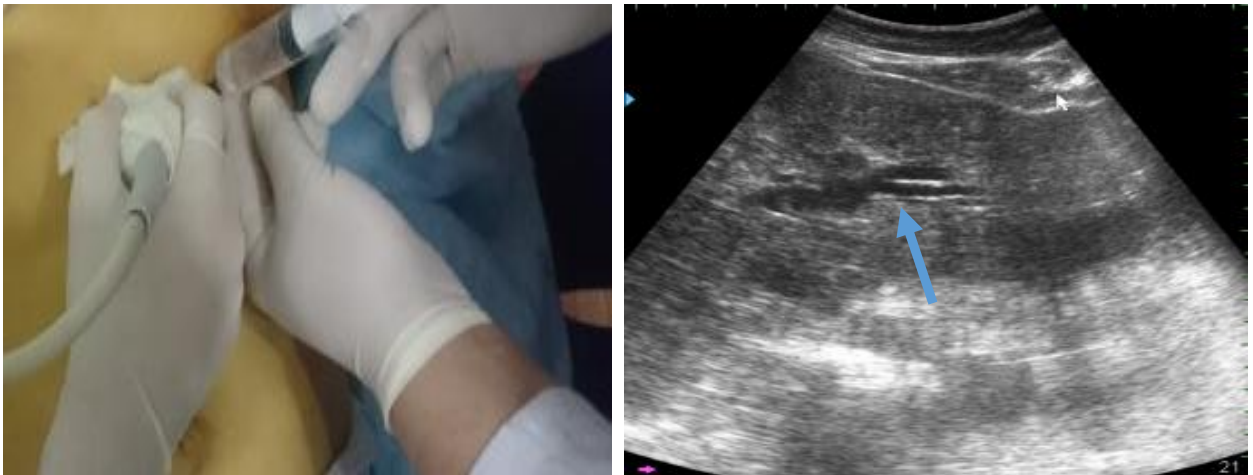

Рисунок 4.22. - Чрескожная гепатохолангиостомия под УЗ-контролем

Реинфузия жёлчи является важным компонентом послеоперационного ведения данной категории пациентов. Предпочтительным способом её возврата считается введение в просвет двенадцатиперстной кишки через ниппельный зонд, за исключением случаев дуоденального стеноза. В первые 48-72 часа после декомпрессии билиарного тракта реинфузию жёлчи не проводят ввиду её высокой токсичности. Суточный дебит жёлчи варьирует от 0,5 до 1,5 литра.

Определение оптимальных сроков оперативного лечения основывается на комплексной оценке клинико-лабораторных показателей, включая стабилизацию параметров пигментного обмена, регресс явлений эндотоксемии и мониторинг динамики онкологического процесса.

Продолжительность предоперационной подготовки требует персонализированного подхода, поскольку как преждевременное выполнение операции, так и необоснованное удлинение периода подготовки могут отрицательно сказаться на результатах хирургического лечения.

Проведённая оценка эффективности чрескожных методов билиарной декомпрессии у пациентов с опухолевой желтухой, выполненная с учётом исходной концентрации билирубина в сыворотке крови, показала, что данные вмешательства обоснованно сохраняют статус методов выбора. Полученные результаты сопоставимы с выводами других исследователей.

Продолжительность дооперационного наружного желчеотведения

варьировала в зависимости от применённого метода: при чрескожной чреспечёночной холангиостомии она составляла $29,76 \pm 11,55$ дня, при чрескожной чреспечёночной холецистостомии - $32,61 \pm 9,79$ дня.

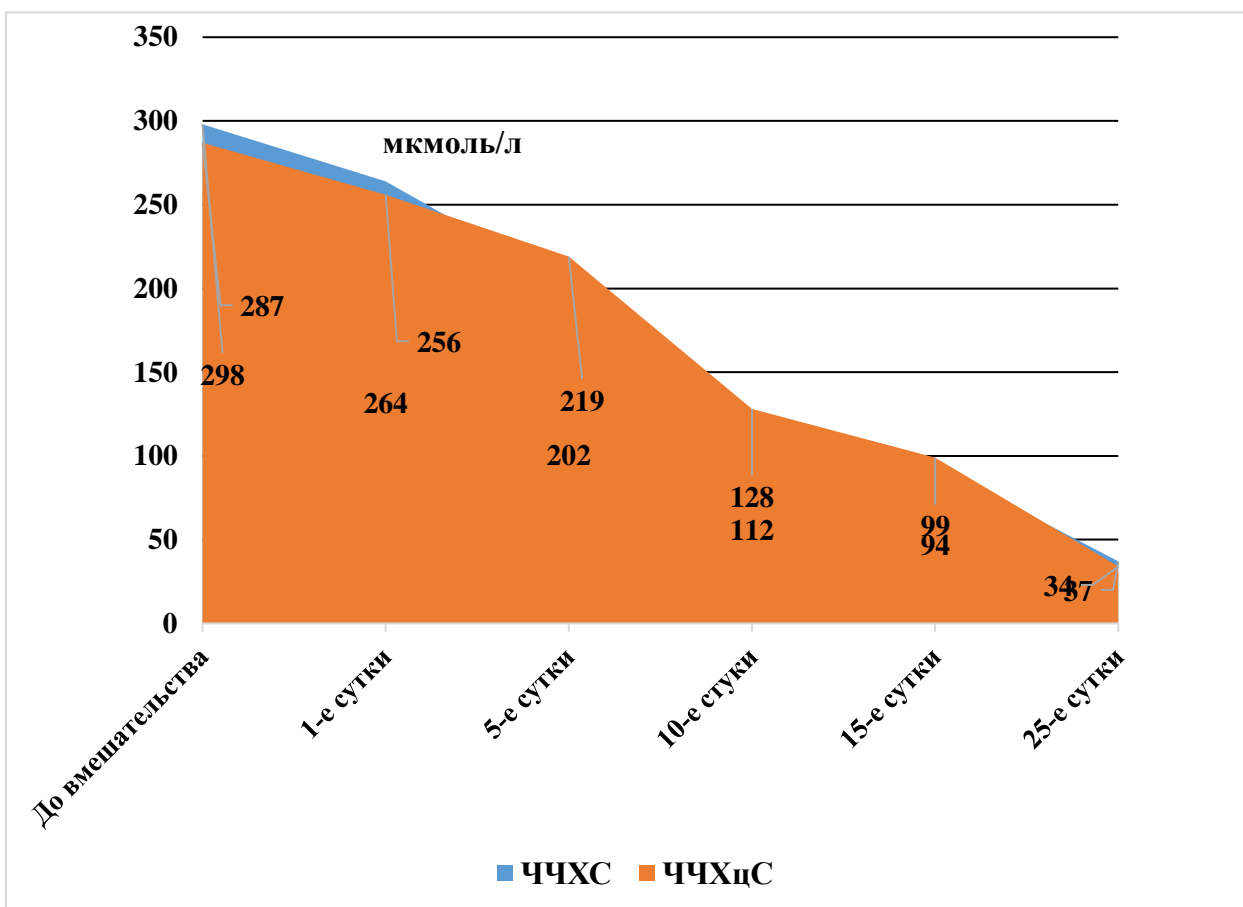


Рисунок 4.23. - Показатели общего билирубина в крови в динамике наблюдения у пациентов до и после проведения ЧЧХС и ЧЧХцС

При сравнительном анализе исходных показателей билирубина у пациентов перед выполнением ЧЧХС и ЧЧХцС существенных различий не выявлено. Для предотвращения развития и прогрессирования печёночной недостаточности применяли принцип дозированной декомпрессии билиарного тракта.

При сравнительной оценке методов наложения холецистостомы малоинвазивный способ имеет существенные преимущества перед традиционным, требующим эндотрахеального наркоза и лапаротомного доступа. Кроме того, традиционная методика сопряжена с риском формирования послеоперационного спаечного процесса, который может осложнить выполнение последующих оперативных вмешательств. Особого

внимания заслуживает методика соноскопической ЧЧХС, демонстрирующая наиболее высокую эффективность по скорости нормализации уровня билирубина, что позволяет рассматривать её как оптимальный метод билиарной декомпрессии.

Радикальную панкреатодуоденальную резекцию выполняли после нормализации уровня общего билирубина сыворотки крови и регресса лабораторных признаков печёночной недостаточности.

ГЛАВА 5. Возможности и эффективность периоперационной химиолучевой терапии у пациентов с резектабельным раком поджелудочной железы

5.1. Периоперационная химиолучевая терапия больных с резектабельным раком поджелудочной железы

Несмотря на радикальный характер ПДР при РПЖ, отдалённые результаты остаются недостаточно удовлетворительными. По данным ведущих клиник, применение адъювантной химиотерапии, особенно с использованием многокомпонентных схем, улучшает общую выживаемость больных. Дооперационная химиотерапия позволяет на раннем этапе контролировать системный характер заболевания, а также выявлять пациентов с низкой переносимостью лечения или прогрессированием опухоли на фоне терапии. Проведение неоадъювантной химиотерапии обусловлено тем, что РПЖ рассматривается как системное заболевание, и её применение может способствовать более точному отбору пациентов, у которых возможно достижение излечения. При этом, несмотря на накопленные данные по применению неоадъювантной терапии при погранично резектабельном и нерезектабельном РПЖ, а также результаты ретроспективных исследований при резектабельных формах, проспективная оценка её эффективности остаётся ограниченной.

В клинике у 38 пациентов основной группы с резектабельным РПЖ до операции применяли двухкомпонентные схемы химиотерапии: модифицированный FOLFIRINOX, включающий оксалиплатин, иринотекан и фторурацил, а также комбинацию гемцитабина с наб-паклитакселом. Указанные режимы ранее широко применялись в крупных клиниках США.

Оценку резектабельности РПЖ у обследованных пациентов проводили на основании данных контрастной МСКТ и или МРТ с учётом стандартных критериев. Обязательным условием включения являлось морфологическое подтверждение диагноза РПЖ, гистологическое или цитологическое.

Пациенты были распределены на две группы. В первой группе, n=20, проводили лечение по схеме mFOLFIRINOX: оксалиплатин 85 мг на м2, затем иринотекан 180 мг на м2, далее 5-фторурацил 2400 мг на м2 в виде инфузии через химиотерапевтический насос в течение 46 часов. Курс лечения составлял 14 дней, всего выполняли 6 неоадьювантных и 6 адьювантных циклов. Во второй группе, n=18, применяли наб-паклитаксел в дозе 125 мг на м2 с последующим введением гемцитабина 1000 мг на м2. Лечение проводили по схеме 3 недели терапии с последующим недельным перерывом, всего 9 неоадьювантных и 9 адьювантных циклов.

В обеих группах поддерживающая терапия, включая применение стероидов, противорвотных и противодиарейных средств, как внутривенно, так и перорально, проводилась по усмотрению лечащего врача. При развитии токсических эффектов 3 степени и выше применяли ступенчатую коррекцию доз, с возможностью снижения на два уровня.

После завершения неоадьювантной терапии пациентам выполняли контрольное обследование с использованием МСКТ и МРТ. При отсутствии признаков прогрессирования заболевания определяли показания к ПДР, которую выполняли в сроки от 4 до 8 недель после последнего курса неоадьювантной терапии. В дальнейшем, через 4-12 недель после операции, больные получали адьювантную химиотерапию. При этом дозы, использованные на заключительном этапе неоадьювантного лечения, принимались за исходные при проведении адьювантной терапии (таблица 5.1).

Анализ сравнительных характеристик показало, что между двумя группами по всем критериям значимых различий не отмечается.

В первой группе из 20 пациентов лишь 15 (75,0%), во второй - из 18 только 11 (61,1%) до конца завершили курс НеоАХТ. Основными причинами, препятствующими резекционным операциям, в 1-ой группе являлись токсическое действие ХТ, ухудшение состояния прогрессирование патологии в динамике проведения ХТ (n=3) и отказ пациентов от дальнейшего сеанса ХТ (n=3).

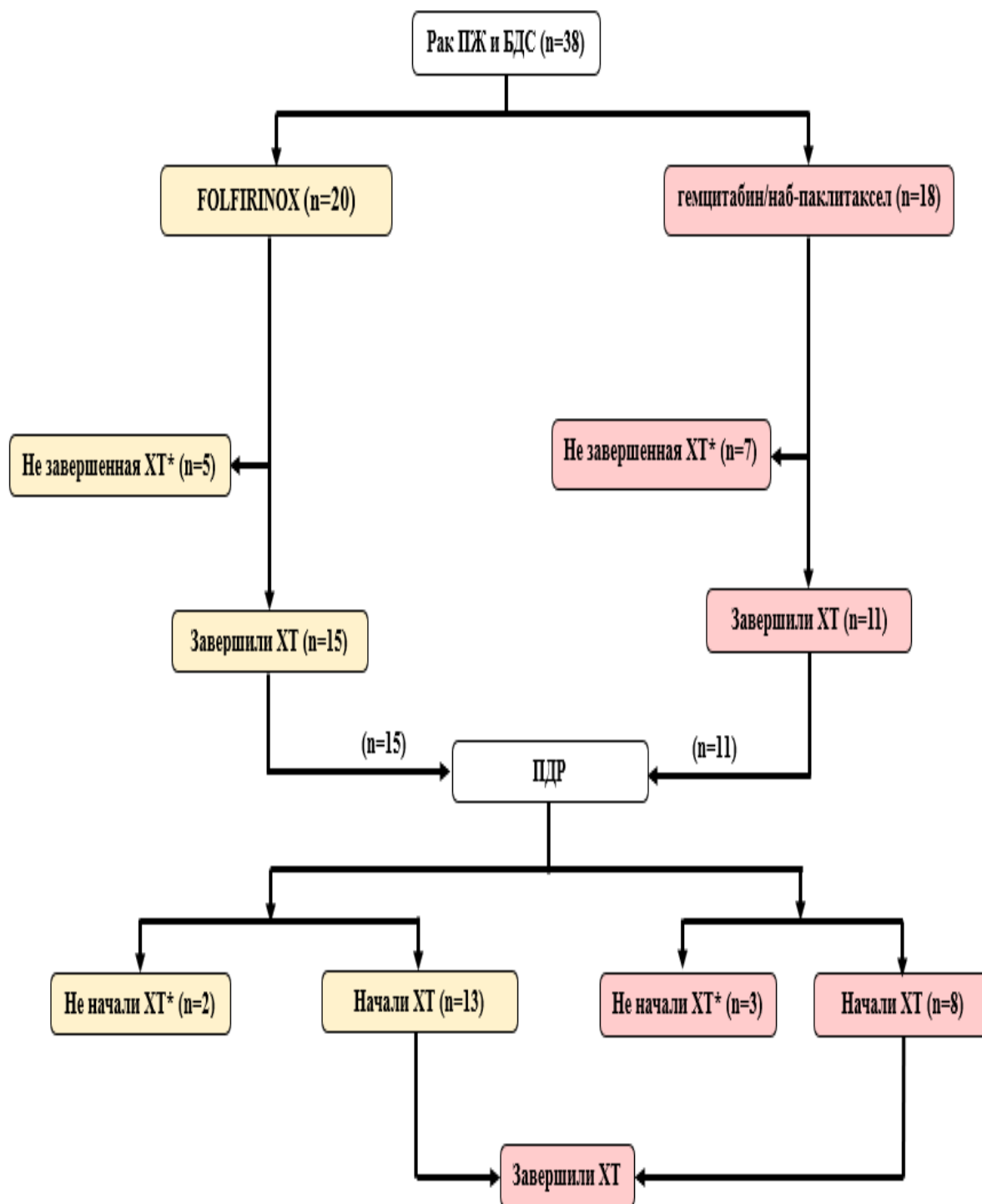
Таблица 5.1. - Сравнительная характеристика сравниваемых групп с резектабельным раком поджелудочной железы (n=38)

Характеристика	1-я группа (n=20)	2-я группа (n=18)	p
Возраст (M±SD)	52,2±15,2	52,0±15,3	>0,05*
Пол: муж, абс (%)	13 (65,0%)	11 (61,1%)	>0,05
жен, абс (%)	7 (35,0%)	7 (38,9%)	>0,05
Распространение процесса по классификации TNM			
T ₂ N ₀ M ₀	7 (35,0%)	6 (33,3%)	>0,05
T ₂ N ₁ M ₀	6 (30,0%)	5 (27,8%)	>0,05
T ₃ N ₀ M ₀	4 (20,0%)	4 (22,2%)	>0,05
T ₃ N ₁ M ₀	3 (15,0%)	3 (16,7%)	>0,05
Локализация опухоли:			
Головка	13 (65,0%)	11 (61,1%)	>0,05
Тело	5 (25,0%)	4 (22,2%)	>0,05
Хвост	2 (10,0%)	3 (16,7%)	>0,05

Примечание: p - статистическая значимость различия показателей между группами (по точному критерию Фишера, *по U-критерию Манна-Уитни)

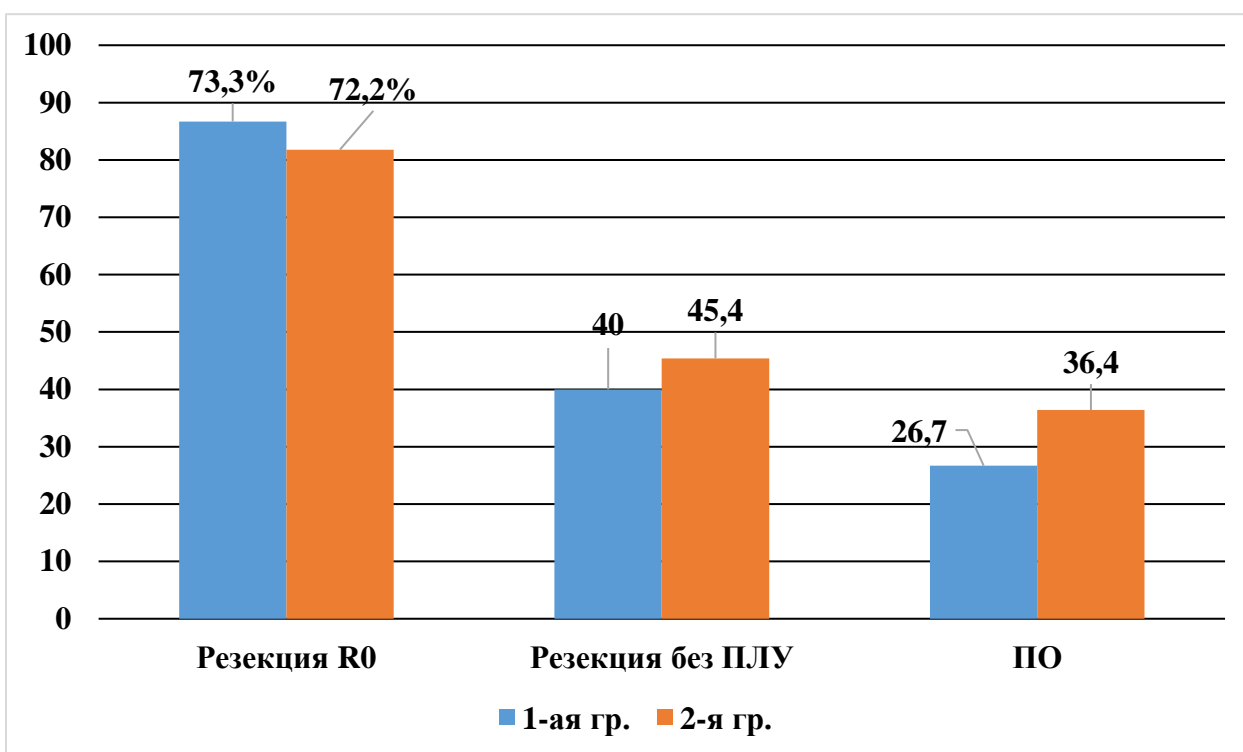
Аналогичная ситуация отмечалась и у 7 (38,9%) пациентов 2-ой группы, что стали причинами отказа от резецирующих операций. Следует отметить, что в послеоперационном периоде такие критерии, как токсичность химиопрепаратов, отказ пациента, прогрессирование патологий и выбор врача, также стали причинами отказа от ХТ (Рисунок 5.1).

Закономерно, что химиопрепараты сопровождаются определёнными побочными эффектами и нежелательными явлениями, среди которых наиболее тяжёлыми являются высокая токсичность, диарея, утомляемость, тошнота и нейропатия; именно эти проявления наблюдались у пациентов сравниваемых групп. При проведении химиотерапии более высокая доля пациентов в группе гемцитабина и наб-паклитаксела по сравнению с mFOLFIRINOX испытывала нейропатию, 27,8% или 5 больных против 20,0% или 4 больных, тогда как несколько большая доля пациентов 1-й группы по сравнению со 2-й страдала диареей, 10,0% или 2 больных против 5,5% или 1 пациента.



Примечание: ХТ - химиотерапия, * - причины не завершения ХТ: токсическое действие, отказ, прогрессирование патологии, выбор врача; FOLFIRINOX - лечение фторурацилом, иринотеканом и оксалиплатином

Рисунок 5.1. - Схема до- и послеоперационной химиотерапии в сравни-ваемых группах с резектабельным раком поджелудочной железы



Примечание: ПЛУ - поражение лимфатических узлов, ПО - полный ответ

Рисунок 5.2. - Сравнительные данные резекционных операций у пациентов с раком поджелудочной железы

Среди 15 (75,0%) пациентов 1-ой группы и 11 (61,1%) пациентов 2-ой группы, перенесших ПДР (см. Рисунок 45), резекция R₀ была достигнута у 12 (80,0%) и 10 (90,1%) пациентов, резекция без поражения лимфатических узлов - у 7 (46,7%) и 6 (54,5%) пациентов, а патологический полный или значительный ответ - у 4 (26,7%) и 4 (36,4%) пациентов.

Таблица 5.2. - Результаты панкреатодуоденальных резекций в сравниваемых группах (n=26)

Характеристика	1-я группа (n=15)	2-я группа (n=11)	p
Резекция R ₀	12 (80,0%)	10 (90,9%)	>0,05
Резекция R ₁	3 (20,0%)	1 (9,1%)	>0,05
Патологическая реакция:			
- Полная	4 (26,7%)	4 (36,4%)	>0,05
- Умеренная	9 (60,0%)	6 (54,5%)	>0,05
- Нет	2 (13,3%)	1 (9,1%)	>0,05
Отсутствие поражений ЛУ	7 (46,7%)	6 (54,5%)	>0,05

Примечание: p - статистическая значимость различия показателей между группами (по точному критерию Фишера)

Несмотря на небольшой объём материала по периоперационной и послеоперационной химиотерапии, можно предположить, что нам удалось достичь пусть и незначительных, но приемлемых показателей безопасности и резектабельности у пациентов с РПЖ. Более того, проведённое исследование позволило определить результаты периоперационной химиотерапии, при этом частота R0-резекции достигала 73,3%, а также выявить вариабельность критической оценки резектабельности на основании установленных лучевых критериев. Однако в 3 (11,5%) наблюдениях, в 1-й группе - в 1 случае, во 2-й группе - в 2 случаях, R1-резекция была верифицирована непосредственно на операционном столе, в связи с чем ПДР расценивались как паллиативные.

Вышеизложенное исследование приводим в качестве клинического примера.

Больной Н., 49 лет, госпитализирован с диагнозом: рак головки поджелудочной железы (T2N0M0). При поступлении предъявлял жалобы на неопределённые боли в эпигастральной области, слабость, снижение аппетита, потерю массы тела и незначительную желтушность склер и кожных покровов.

Объективно: кожные покровы сухие, тургор снижен. При пальпации передней брюшной стенки отмечалась умеренная болезненность. Симптомы раздражения брюшины отрицательные. Язык сухой, слегка обложен. Пульс 86-88 ударов в минуту, АД 105/65 мм рт. ст. При обследовании в общем анализе крови отмечалось незначительное снижение показателей гемограммы: Нв - 100 г/л, эритроциты - $4,2 \times 10^{12}$ /л, гематокрит - 42%. Биохимические показатели крови: общий билирубин - 94 мкмоль/л, АлАТ - 56,0 Ед/л, АсАТ - 54,0 Ед/л. При УЗ-сканировании выявлено образование головки ПЖ размером 23,0 x 17 мм. Периферические лимфатические узлы не увеличены. По данным МСКТ - протоковая аденокарцинома головки ПЖ размером 23,0 x 17 мм. Увеличения периферических лимфоузлов не отмечено. Перистальтика кишечника вялая. Мочеиспускание свободное.

Пациенту назначена химиотерапия по схеме: оксалиплатин 85 мг/м², затем иринотекан 180 мг/м², далее 5-фторурацил 2400 мг/м² в виде инфузии

через химиотерапевтический насос в течение 46 часов. Курс лечения составлял 14 дней, в общей сложности 6 неoadьювантных и 6 адьювантных доз. Химиотерапию больной перенёс относительно удовлетворительно. Отмечались незначительные явления интоксикации и диарея, которые купировались включением в схему лечения стероидов, противорвотных и противодиарейных препаратов, как внутривенно, так и перорально.

После завершения неоАХТ пациент прошёл повторную диагностику методом МСКТ, признаков прогрессирования заболевания не выявлено. Через 4 недели после последней дозы неоАХТ были определены показания к ПДР.

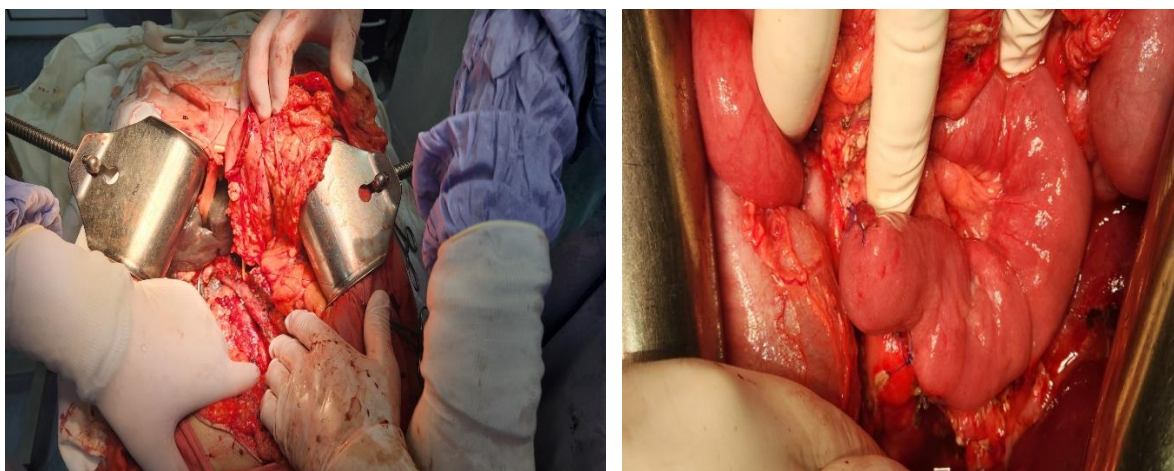


Рисунок 5.3. - Пациент 3., 49 лет. Этапы панкреатодуоденальной резекции

При морфологическом исследовании выявлена умеренно дифференцированная протоковая карцинома с инфильтративным ростом в крупный проток ПЖ и двенадцатиперстную кишку, с инвазией на всю её толщу и изъязвлением слизистой оболочки (рисунок 5.4, рисунок 5.5).

Послеоперационный период протекал гладко. Заживление ран первичное.

Согласно схеме, в течение 6 недель после ПДР пациент получал АХТ. При этом окончательные дозы неоАХТ использовались у него в качестве начальных доз АХТ.

Больной выписан на 21-е сутки после операции для дальнейшего амбулаторного лечения по месту жительства.

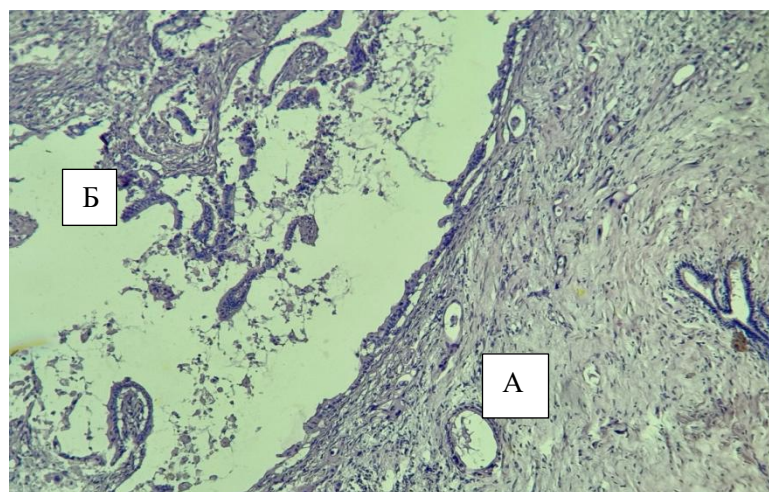


Рисунок 5.4. - Микропрепарат под увеличением 10x0,25. А - крупный проток поджелудочной железы; Б - протоковая карцинома.

Гематоксилин-эозин

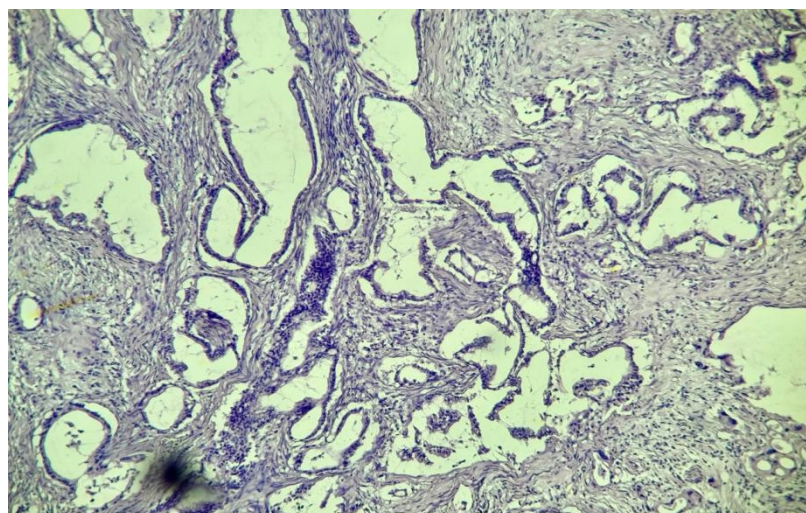


Рисунок 5.5. - Протоковая карцинома поджелудочной железы.

Увеличение 40x0,65. Гематоксилин-эозин

Адекватная периоперационная и послеоперационная АХТ следует рассматривать как неотъемлемую часть лечения больных РПЖ. Её обоснованное и своевременное применение повышает вероятность успешного выполнения ПДР, способствует более благоприятному течению послеоперационного периода и, вероятно, положительно влияет на выживаемость этой тяжёлой категории больных.

5.2. Гибридный метод лапароскопической панкреато-дуоденальной резекции при злокачественных патологиях поджелудочной железы, 12

перстной кишки и фатерова сосочка

Следует отметить, что лапароскопические подходы в хирургии ПЖ не получили столь широкого распространения, как при колоректальных, урологических и гинекологических операциях, а большинство лапароскопических вмешательств на ПЖ выполнялось в крупных специализированных медицинских центрах. Хотя лапароскопия используется в хирургии ПЖ уже несколько десятилетий, первоначально её применение в основном ограничивалось лечением ОП с псевдопанкреатическими кистами, лапароскопическим стадированием РПЖ, а также паллиативными вмешательствами и резекциями при распространённых опухолях ПЖ.

Традиционно хирургия ПЖ, в частности такие операции, как дистальная панкреатэктомия и особенно панкреатодуоденэктомия, оставалась сферой открытой хирургии. Это было связано с необходимостью формирования множественных анастомозов, выполнения реконструктивного этапа и удаления больших операционных препаратов, а также с опасениями относительно высокой частоты периоперационных осложнений, летальности и достаточной онкологической радикальности при лечении злокачественных заболеваний.

Однако за последние десятилетия, по мере углубления представлений об анатомии ПЖ и внедрения новых хирургических инструментов, применение лапароскопических резекций ПЖ значительно расширилось. Это касается как лапароскопической дистальной панкреатэктомии, так и лапароскопической ПДР.

Нами в период с 2020 по 2024 год выполнено 6 гибридных лапароскопических ПДР у пациентов с РПЖ (n=4) и злокачественной периампулярной опухолью фатерова сосочка (n=2). Мужчин было 4 (66,7%), женщин - 2 (33,3%). Средний возраст больных составил $48,9 \pm 2,4$ года. В одном случае, в связи с техническими трудностями, обусловленными распространением процесса с инвазией в крупные сосуды при РПЖ, выполнена конверсия, и данное вмешательство квалифицировано как

открытая ПДР.

Показания к лапароскопической ПДР определяли в соответствии с критериями резектабельности протоковой аденокарциномы ПЖ по рекомендациям Национальной комплексной онкологической сети.

Критериями исключения были пациенты с опухолью более 180°, окклюзией ВБА, любым вовлечением чревного ствола, нереконструируемой ВБВ или окклюзией ВВ, инвазией аорты или её окклюзией. Кроме того, к противопоказаниям к лапароскопической ПДР относили больных, ранее оперированных на верхних отделах брюшной полости, пациентов с опухолями, распространяющимися на крючковидный отросток, а также лиц с тяжёлыми кардиореспираторными сопутствующими заболеваниями.

Ключевым моментом при выборе лапароскопической ПДР считали чёткое определение локализации опухоли, которое проводили с помощью контрастной МСКТ, МРХПГ и видеоэндоскопии верхних отделов ЖКТ (рисунок 5.6, рисунок 5.7).

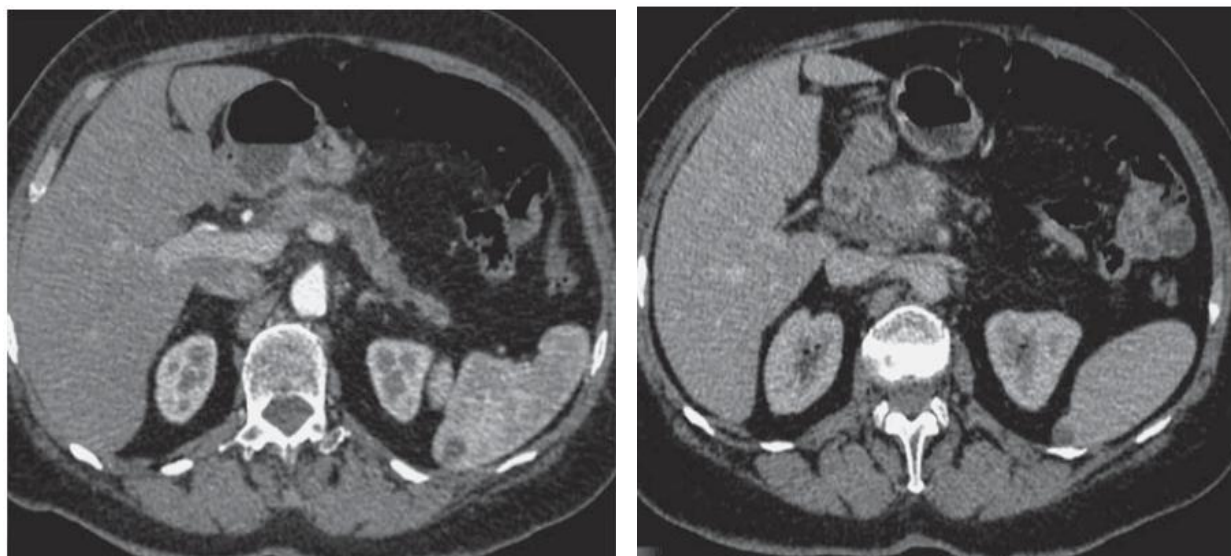


Рисунок 5.6. - МСКТ картина протоковой карциномы головки поджелудочной железы

Лапароскопически выполняли классическую операцию Уиппла (n=4) и дуоденум сохраняющую ПДР с панкреатоеюностомическим анастомозом (n=1).

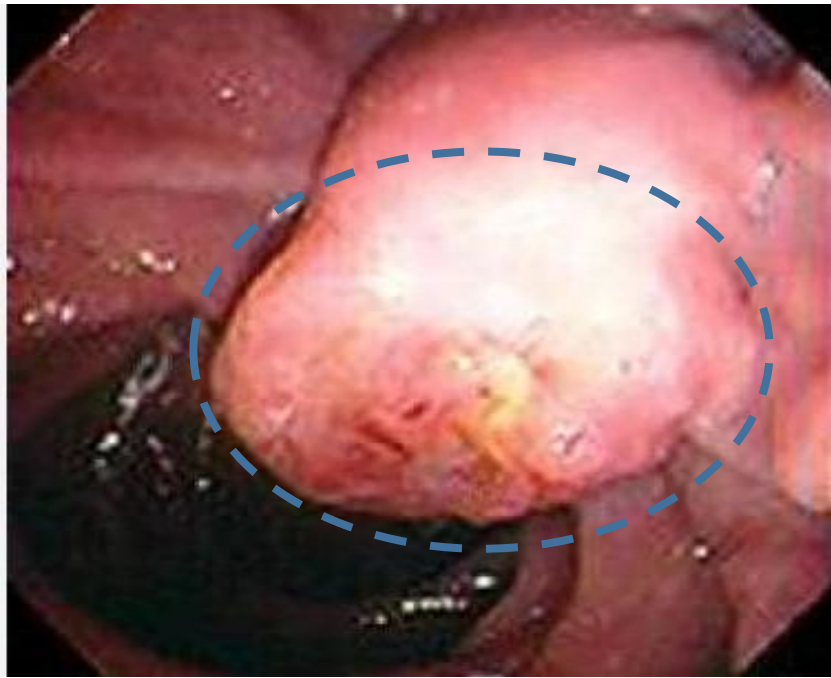
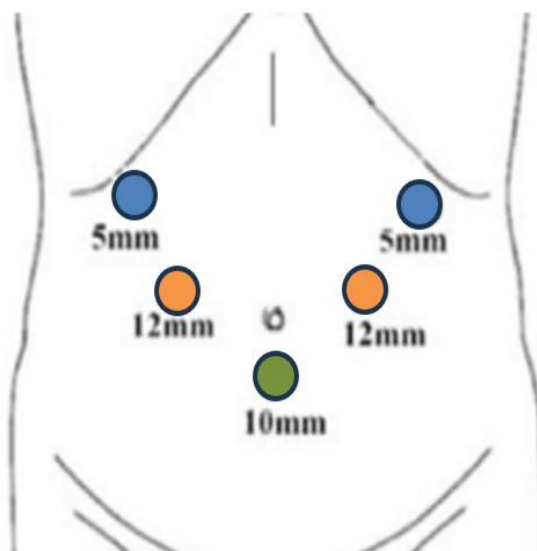
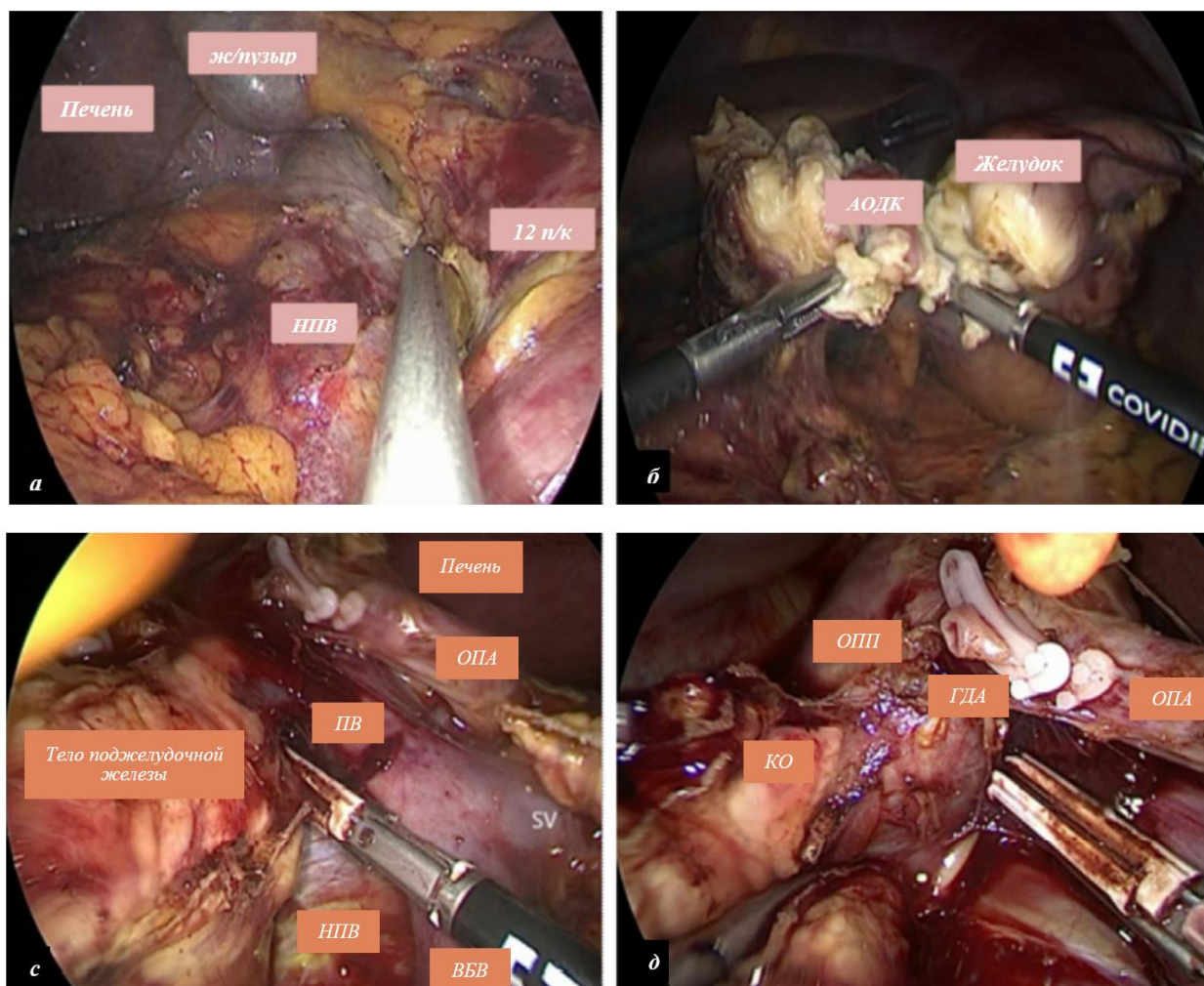


Рисунок 5.7. - Видеозэндоскопия. Периапулярная опухоль фатерова сосочка

Следовательно, расположение троакаров была стандартной (Рисунок 5.8.).





Примечание: ПВ - портальная вена, ОПА - общая печеночная артерия, НПВ - нижняя полая вена, ВБВ - верхняя брыжеечная артерия, КО - крючковидный отросток, ОПП - общий печеночный проток, ГДА - гастродуоденальная артерия, ОПА - общая печеночная артерия, АОДК - антральный отдел 12 перстной кишки

Рисунок 5.8. - Расположение троакаров и этапы лапароскопической панкреатодуоденальной резекции

В целом гибридный метод лапароскопической ПДР включает два этапа.

I этап - лапароскопическая мобилизация, диссекция близлежащих лимфатических узлов и пересечение образования.

II этап - минилапаротомия длиной 6-8 см и реконструкция всех 3 анастомозов.

Выбор гибридного метода операции был обусловлен, во-первых, начальным этапом внедрения методики лапароскопической ПДР, во-вторых, стремлением сократить общую продолжительность вмешательства.

Степень радикальности резекции определяли по критериям

Американского объединённого комитета по раку (AJCC), согласно которым резекция R0 означала отсутствие признаков рака во всех краях резекции, тогда как резекция R1 указывала на наличие злокачественного роста как минимум в одном из краёв резекции при исследовании постоянного среза.

Таблица 5.3. - Интра- и послеоперационная характеристика пациентов, оперированных гибридным методом лапароскопической панкреатодуоденальной резекции (n=6)

Наименования	Абс.	%
Текстура ПЖ (мягкая)	5	83,3
Конверсия	1	16,7
Метод гибридной лапароскопической ПДР:		
- Классический	4	80,0
- С сохранением дуоденума	1	20,0
Вид панкреатоеюноанастомоза:		
- инвагинационный (однорядная узловая)	1	20,0
- инвагинационный (однорядная непрерывная)	3	60,0
- Модифицированный Блумгар (Blumgar)	1	20,0
Стентирование панкреатического протока	4	80,0
Декомпрессия билиарного дерева	4	80,0
Длительность операции (медиана), мин.	310 [280-345]	
Интраоперационная кровопотеря (медиана), мл	330 [220-435]	
Переливание крови во время операции (среднее), мл	230,6 (459,7)	
Послеоперационный койко-день (медиана) в ОИТ	2,5 [2-5]	
Общее пребывание в стационаре (медиана), сутки	15 [12-18,9]	
Время приёма пищи через рот (медиана), мин.	5 [4-6]	

Примечание: ПЖ - поджелудочная железа, ПДР - панкреатодуоденальная резекция, ОИТ - отделение интенсивной терапии

Конверсия была определена как переход к открытой хирургии до рассечения мезопанкреатической ткани, независимо от уровня лапаротомии.

Следовательно, в двух наблюдениях (40,0%) в послеоперационном периоде верифицированы атипичные клетки в резецированной ткани ПЖ, что гибридная лапароскопическая ПДР - оценивалось как паллиативная.

Время операции при ГЛПДР измерялся от первого введения троакара до

наложения последнего шва на коже, что в среднем составило 310 [280-345] минут. Расчётная потеря крови во время операции, измерялась путём взвешивания крови в марле в конце операции и добавления её к количеству крови, потерянной фактически при операции (средняя интраоперационная кровопотеря составило 330 [220-435] мл). Все пациенты после операции в отделении интенсивной терапии находились в среднем 2,5 дней (от 2 до 5), а общее пребывание в стационаре в среднем составило 15 суток (12-18,9). После гибридных лапароскопических вмешательств начиная от 4 до 6 сутки пациенты принимали пищу самостоятельно.

Таблица 5.4. - Ранние послеоперационные осложнения гибридных лапароскопических панкреатодуоденальных резекций (n=5)

Наименование осложнения	Абс.	%
Панкреатический свищ (В):	1	20,0
- Малые (<100,0 мл в сутки)	-	-
- Средние (100,0-700,0 мл в сутки)	1	20,0
- Большие (>700,0 мл в сутки)	-	-
Замедленное опорожнение желудка	1	20,0
Гнойно-септические осложнения	1	20,0
Плеврит	1	20,0

В соответствии с международной классификацией ISGPS (2016), в настоящее время к послеоперационным осложнениям относят только клинически значимые панкреатические свищи (ПС) типа В и С. Следует отметить, что ранее выделяемая категория клинически незначимых свищей типа А была реклассифицирована и в современной терминологии обозначается как "биохимическая несостоятельность" (biochemical leakage), не являясь осложнением в строгом смысле этого понятия.

Ключевым фактором формирования ПС является сохранная ферментативная активность поджелудочной железы, которая морфологически характеризуется "мягкой" консистенцией органа. У пациентов после гастропанкреатодуоденальной резекции (ГПДР) такая консистенция была выявлена в 83,3% случаев (таблица 41). Гистологически данная структура

характеризуется преобладанием функционально активных ацинусов при минимальном содержании стромальных элементов и жировой ткани.

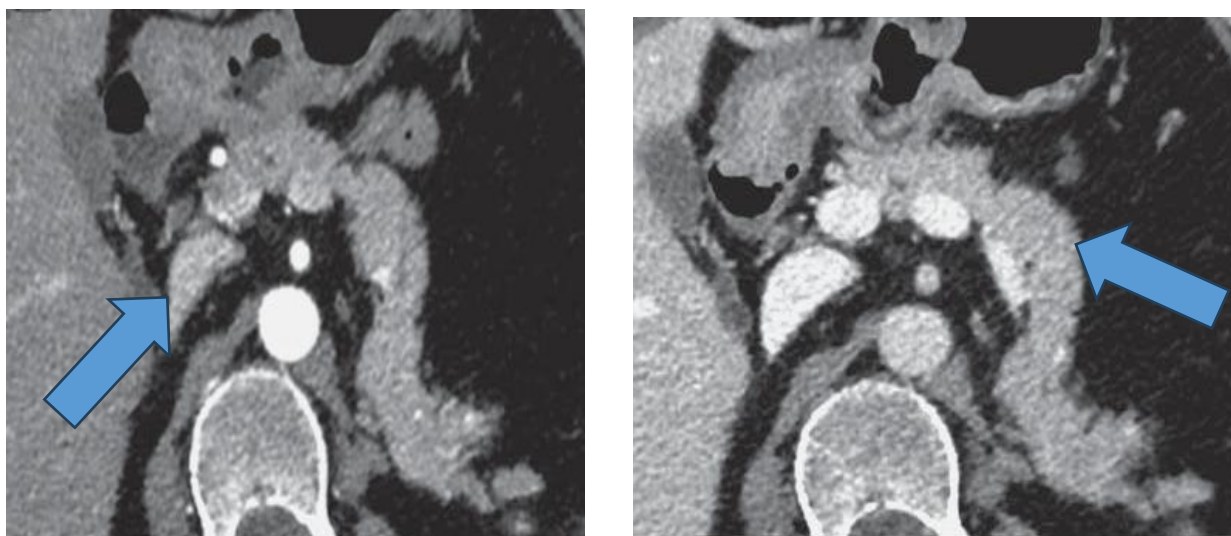


Рисунок 5.9. - Контрастная МСКТ. «Мягкая» поджелудочная железа. 1 - артериальная фаза, 2 - венозная фаза

При гистологии микропрепарата установлена умеренно дифференцированная аденокарцинома фатерова сосочка с инфильтративным ростом в ткань ПЖ и стенку 12-перстной кишки. Периневральная и лимфоваскулярная инвазия не визуализируется (Рисунок 5.10.,5.11.,5.12.).

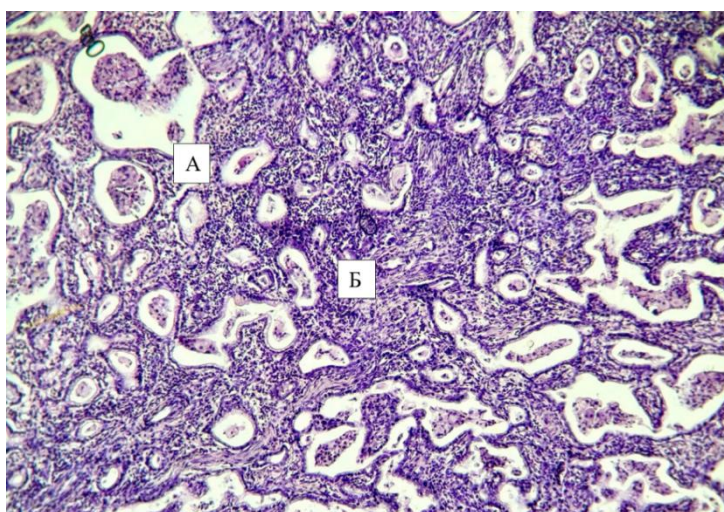


Рисунок 5.10. На микрофотографии увеличение 10x0,25 представлена адено-карцинома Фатерова сосочка (А) панкреатобиллиарного типа, представленная тубулярно-папиллярными образованиями. Клетки опухоли кубовидной формы с ясно выраженным плеоморфизмом, формирующие малые железы в десмопластической строме (Б). Гемтоксилин-эозин

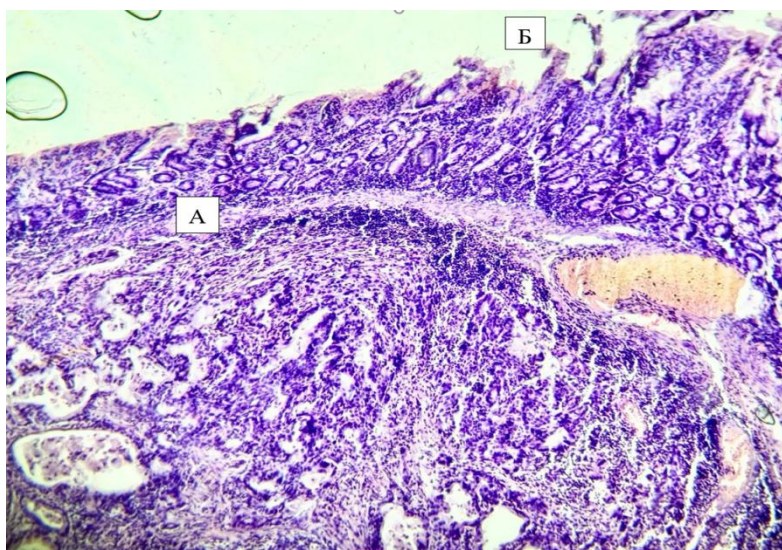


Рисунок 5.11. Инвазия аденокарциномы Фаттерового сосочка в стенку двенадцатиперстной кишки в пределах мышечного слоя (А). Слизистая оболочка двенадцатиперстной кишки немного слущенна (Б), с выраженной лимфоидной инфильтрацией и примесью сегментоядерных лейкоцитов. Окраска гемтоксилин-эозин. Увеличение 40x0,65

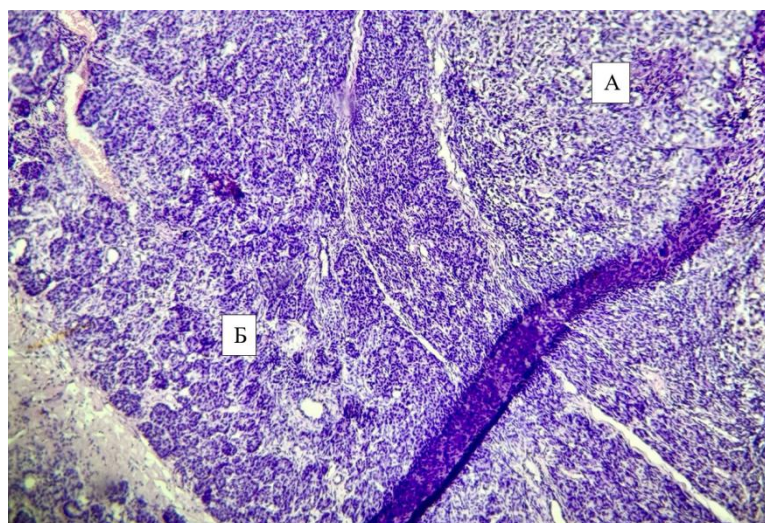


Рисунок 5.12. Инвазия аденокарциномы Фаттерового сосочка (А) в ткань поджелудочной железы (Б). Периневральная и лимфоваскулярная инвазия отсутствует. Ткань поджелудочной железы с выраженными воспалительными изменениями. Гемтоксилин-эозин. Увеличение 40x0,65.

Следовательно, в послеоперационном периоде сохраненная ферментативная активность “мягкой” ПЖ и становится причиной ПС.

У одного пациента с ПС степени В дренаж сохраняли более 3 недель. Задержка опорожнения желудка также была установлена у этого же больного и классифицирована в соответствии с критериями Международной исследовательской группы по хирургии поджелудочной железы (ISGPS).

Согласно рекомендациям, пациенты находились под наблюдением онкологов поликлиники по месту жительства и через 30 дней после выписки осматривались специалистами; при необходимости им удаляли дренажи с обязательным последующим мониторингом состояния каждые 3-6 месяцев.

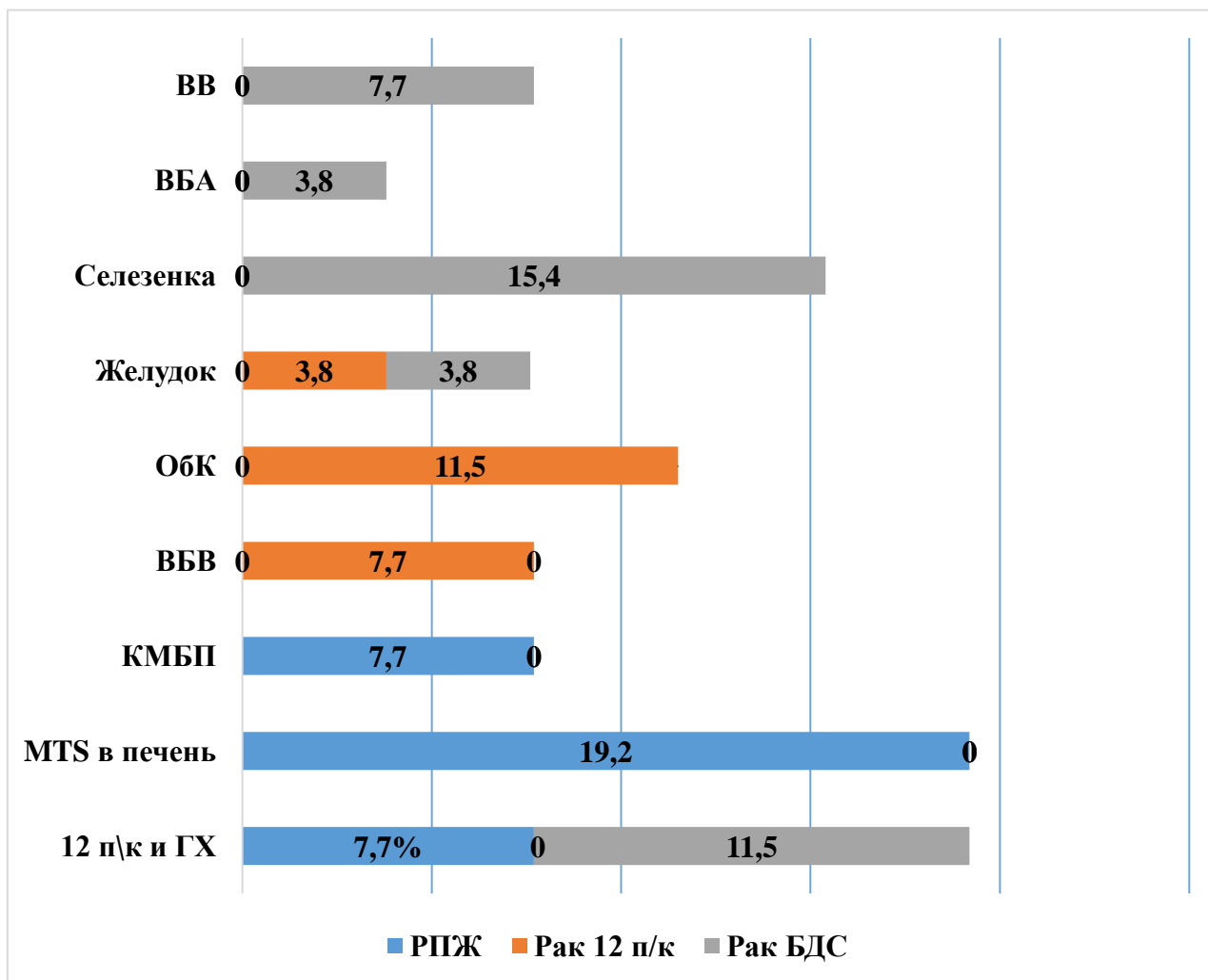
5.3. Результаты комбинированных методов лечения злокачественных патологий поджелудочной железы, 12 перстной кишки и фатерова сосочка

Неoadьювантное лечение проводили пациентам основной группы, которым впоследствии выполняли радикальную ПДР. Его назначали прежде всего при больших размерах опухоли, наличии увеличенных близлежащих лимфатических узлов, высоком уровне маркера СА 19-9 и значительной потере массы тела по данным анамнеза. Проведение дооперационной химиотерапии способствует облегчению удаления опухоли, теоретически снижает риск рецидива рака после операции и тем самым повышает обоснованность выполненной радикальной ПДР.

За исключением 26 (45,6%) резектабельных РПЖ, которым после периперационной АХТ, произведены ПДР и 5 (8,8%) больных (РПЖ - трое, рак фатерова сосочка - 2) с гибридным способом лапароскопической ПДР, другим 26 (45,6%) больным с РПЖ (n=9), злокачественными образованиями 12 перстной кишки (n=6) и большого дуоденального сосочка (n=11), также проведены резекционные и дренирующие операции. В этой подгруппе, всего мужчин было - 21 (80,8%), женщин - 5 (19,2%). Средний возраст больных составило $50,4 \pm 3,9$ лет.

Одним из ключевых факторов, определяющих тактику ведения этих больных, являлось прорастание опухоли в соседние органы и сосудисто-

секреторные структуры (рисунок 5.13).



Примечание: ВВ - воротная вена, ВБА - верхняя брыжеечная артерия, ОбК - ободочная кишка, ВБВ - верхняя брыжеечная вена, КМБП - канцероматоз брюшной полости, ГХ - гепатикохоледох

Рисунок 5.13. - Прорастание опухоли поджелудочной железы, 12 перстной кишки и большого дуоденального сосочка в соседние органы и сосудисто-секреторных структур

Так, прорастание РПЖ в двенадцатиперстную кишку и дистальный отдел ГХ отмечено у 2 (7,7%) больных, у 5 (19,2%) пациентов выявлены метастазы в печень, ещё в 2 случаях (7,7%) имелась картина канцероматоза брюшной полости.

Злокачественные образования двенадцатиперстной кишки прорастали в верхнюю брыжеечную артерию (n=2), ободочную кишку (n=3) и желудок (n=1). У 11 пациентов с раком фатерова сосочка в 15,4% (n=4) наблюдений

отмечено прорастание в селезёнку и селезёночные сосуды, в 11,5% (n=3) - в ГХ, в 7,7% (n=2) - в воротную вену, а также по 1 случаю (3,8% и 3,8% соответственно) - в желудок и верхнюю брыжеечную артерию.

Гистологическое исследование макропрепаратов показало наличие различных форм злокачественных новообразований органов ГПДЗ (таблица 5.5).

Таблица 5.5. - Распределение больных в зависимости от гистологического типа (n=26)

Гистология	Локализация опухоли		
	ПЖ (n=9)	12 п/к (n=6)	БДС (n=11)
Аденокарцинома:	9 (100)	5 (83,3)	11
- Интестинальный	2 (22,2)	-	9 (81,8)
- Протоковая	6 (66,7)	-	-
- Муцинпродуцирующая	-	-	-
- Нейроэндокринная	1 (11,1)	-	-
- Эпителиальная	-	5	-
- Панкреатобилиарный	-	-	2 (18,2)
Инсулинома	-	1 (16,7)	-

Анализ патоморфологических исследований макропрепаратов показал, что при РПЖ преобладала протоковая форма аденокарциномы, составившая 66,7% (n=6), интестинальный, или кишечный, тип выявлен в 22,2% (n=2) случаев, а нейроэндокринная форма - в 11,1% (n=1). Злокачественные образования двенадцатиперстной кишки в основном, 83,3%, были представлены эпителиальной формой аденокарциномы; лишь в 1 наблюдении (16,7%) при гистологическом исследовании установлена инсулинома. Параампулярные злокачественные образования преимущественно характеризовались интестинальным типом аденокарциномы, 81,8%, тогда как панкреатобилиарный тип отмечен в 18,2% случаев.

При выполнении панкреатодуоденальной резекции (n=7) пересечение поджелудочной железы выполняли на уровне её перешейка. Селезёночные сосуды пересекали у основания, одновременно удаляя единым блоком

клетчатку с лимфатическими узлами, расположенными по ходу селезёночных сосудов, чревного ствола и в области ворот селезёнки.

Панкреатоеюноанастомоз (ПЕА) формировали одним из двух вариантов: по типу «конец в конец» у трёх пациентов (42,8%) либо по типу «конец в бок» у четырёх больных (57,2%). Для наложения анастомоза использовали приёмы, соответствующие методике Кочиашвили В.И., которую многие авторы рассматривают как оптимальную: накладывали двухрядные узловые швы, предварительно формировали кисетный шов на культе поджелудочной железы и погружали проток железы в просвет кишки.

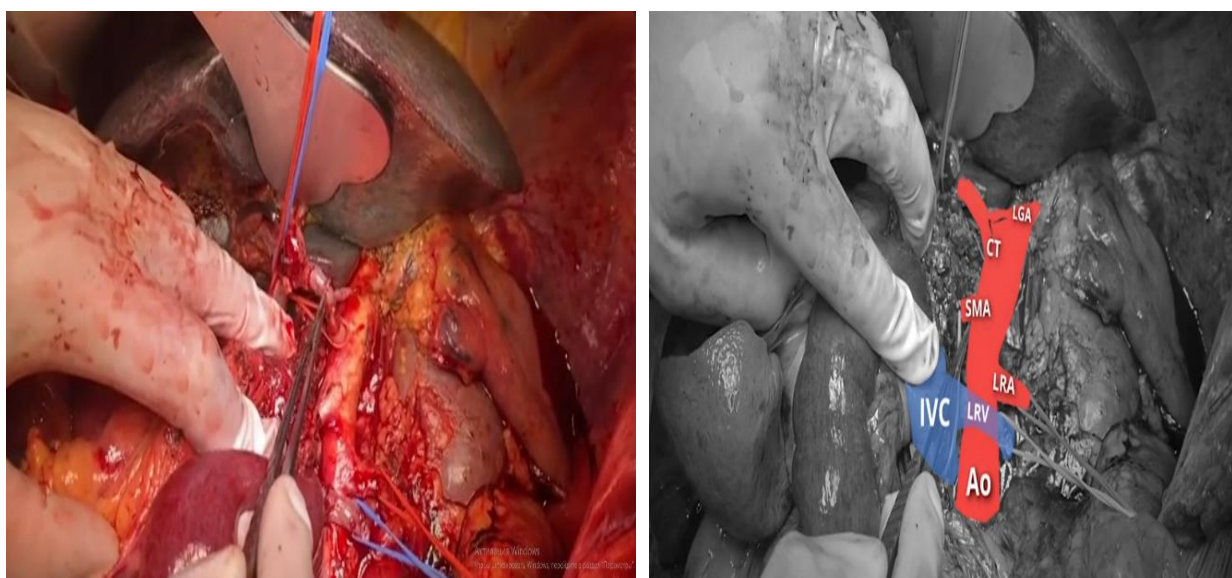


Рисунок 5.14. - Этапы ПДР. Выделение сосудистых ножек

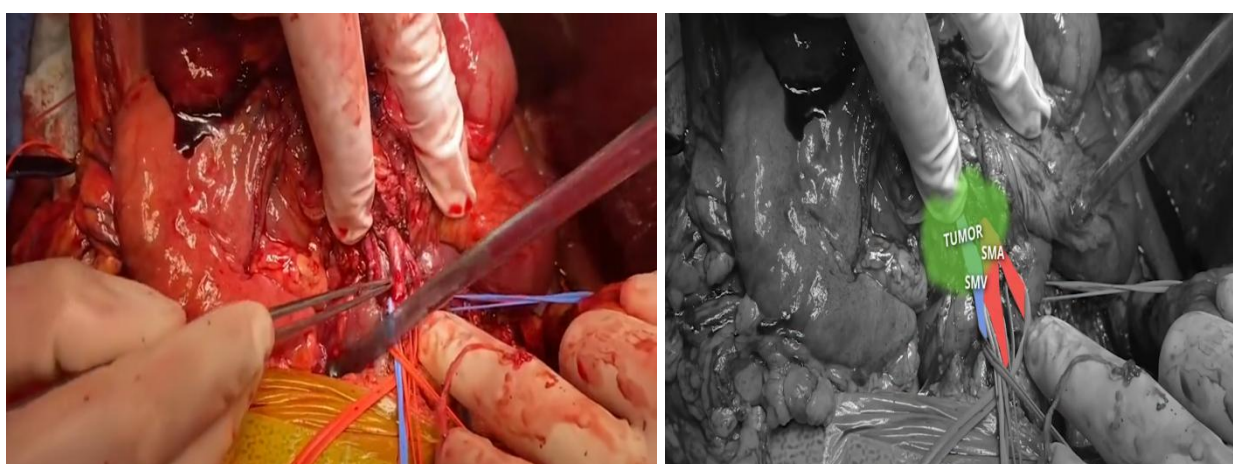
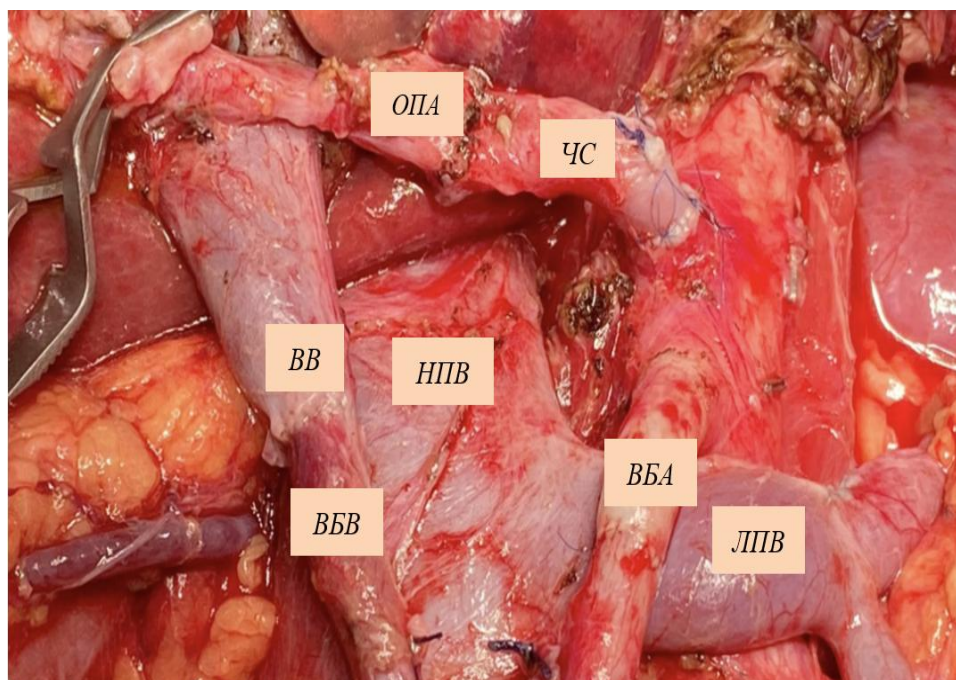


Рисунок 5.14.1. - Этапы ПДР. Выделение сосудистых ножек

С целью профилактики стенозирования анастомоза у 4 пациентов (57,2%) при малом диаметре панкреатического протока применяли

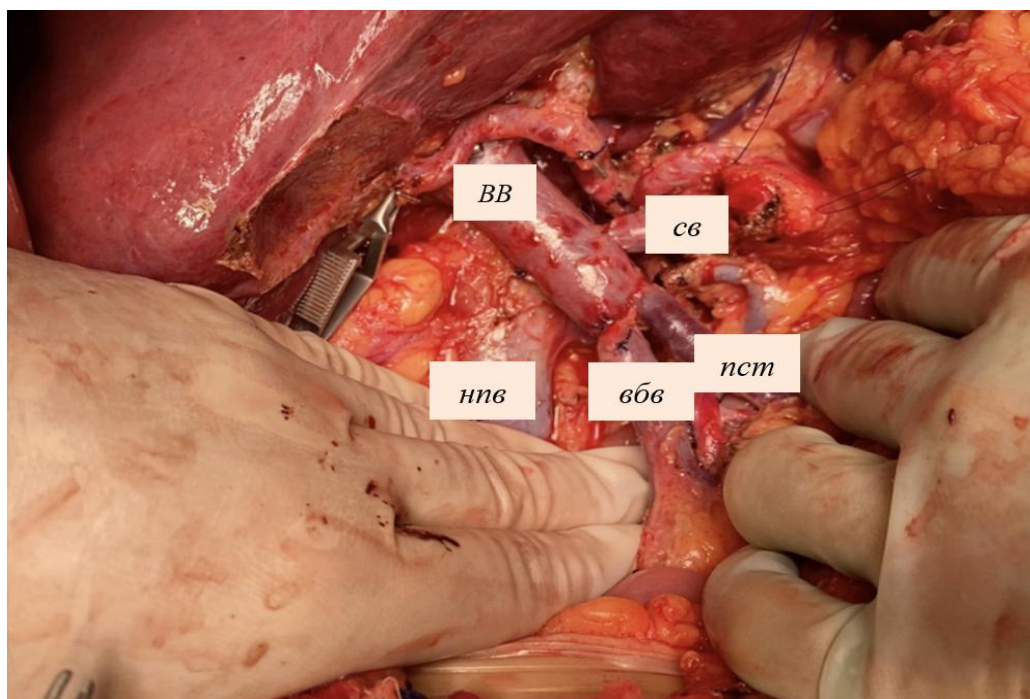
«потерянный» дренаж.

Билиодигестивный анастомоз (БДА) накладывали в большинстве случаев с гепатикохоледохом — в 5 наблюдениях (71,4%), тогда как формирование соустья с желчным пузырём выполнено у 2 больных (28,6%). Реконструктивный этап осуществляли различными вариантами; в 1 случае (14,3%) панкреато-, билио- и гастроэнтероанастомозы формировали на непрерывной петле тощей кишки без межкишечного соустья по методике Child. Следует учитывать, что данный подход может сопровождаться риском ранних и поздних осложнений, обусловленных гипертензией в отводящей петле. Наиболее часто (57,2%, n=4) реконструкцию выполняли с наложением всех анастомозов на одну петлю кишки с формированием межкишечного соустья. Существенно реже использовали другие схемы: построение анастомозов на две петли (14,3%, n=1) и формирование панкреатоеюноанастомоза с выключенной по Ру петлей (14,3%, n=1).



Примечание: ОПА - общая печеночная артерия, ЧС- чревной ствол, ВВ - воротная вена, НПВ - нижняя полая вена, ВБВ - верхняя брыжеечная вена, ВБА - верхняя брыжеечная артерия, ЛПВ - левая почечная вена

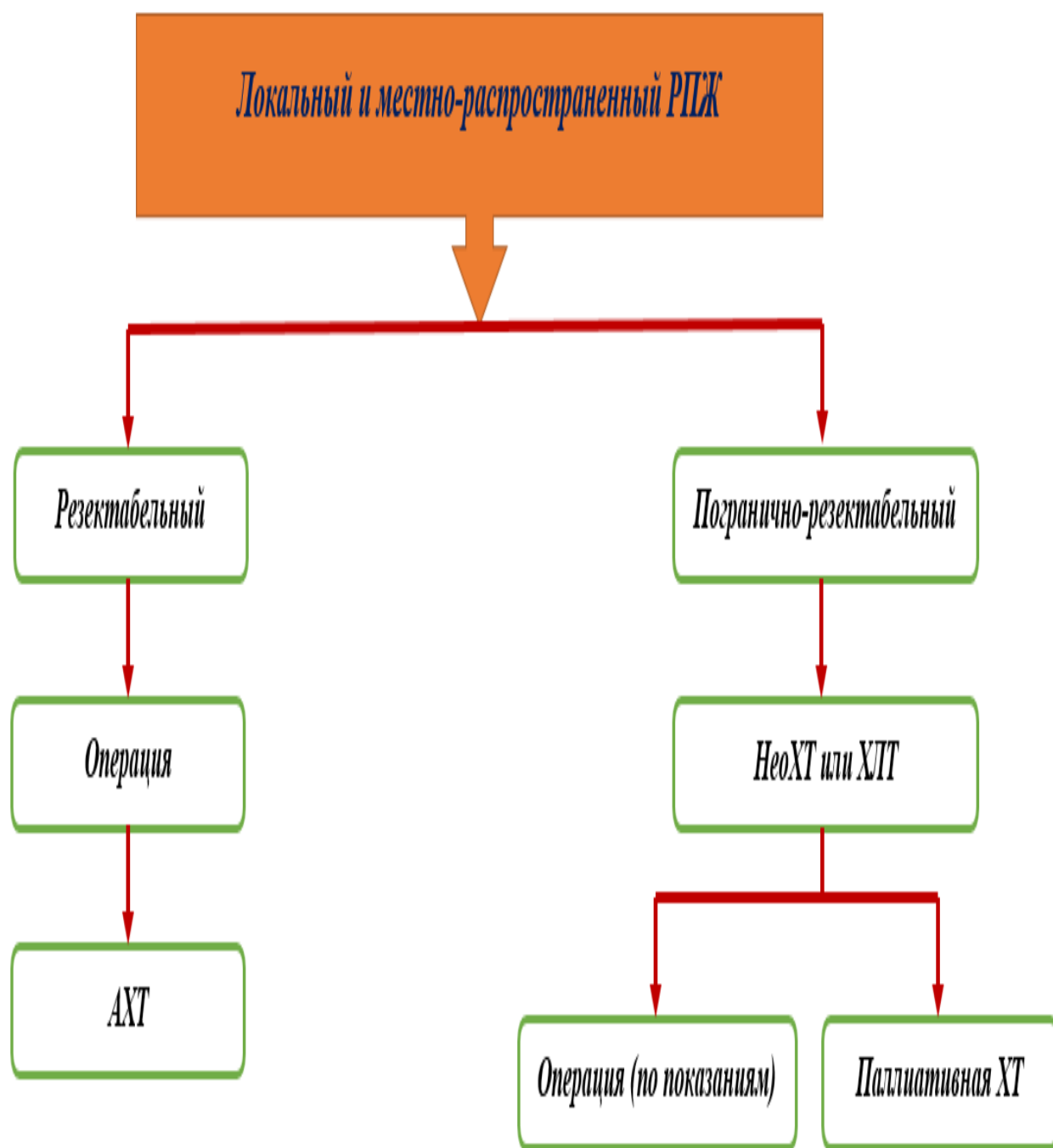
Рисунок 5.15. - Расширенная панкреатодуоденальная резекция с сосудистой реконструкцией (артериовенозная конец в конец)



Примечание: СВ - селезеночная вена, ЧС- чревный ствол, ВВ - воротная вена, НПВ - нижняя полая вена, ВБВ - верхняя брыжеечная вена, ВБА - верхняя брыжеечная артерия, ПСТк - первый ствол тонкой кишки

Рисунок 5.16. - Расширенная панкреатодуоденальная резекция с сосудистой реконструкцией

Поскольку пациенты с РПЖ и локально местно-распространённым перипроцессом требовали особого подхода к выбору лечебной тактики, нами разработан алгоритм лечения, включающий варианты ведения резектабельных и погранично-резектабельных форм РПЖ. При резектабельном РПЖ мы считали целесообразным выполнение радикальной ПДР с обязательным проведением послеоперационной АХТ. Больные РПЖ, относящиеся к погранично-резектабельной группе, требуют периоперационной неоХТ или ХЛТ с последующим, при наличии показаний, оперативным вмешательством; при наличии противопоказаний к операции показано проведение паллиативной ХТ (рисунок 5.17).

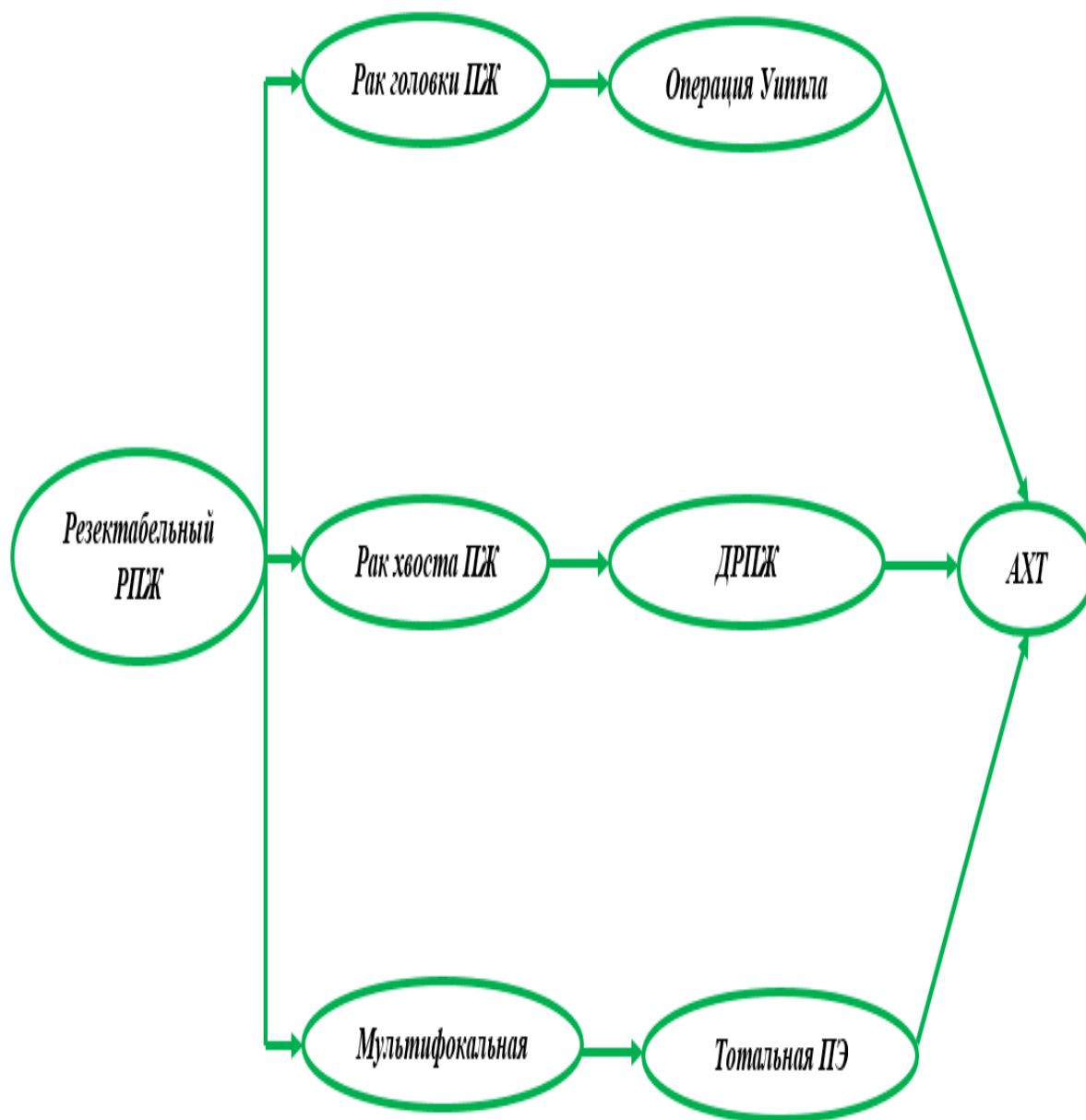


Примечание: АХТ - адъювантная химиотерапия, НеоХТ - неоадъювантная химиотерапия, ХЛТ - химиолучевая терапия, ХТ - химиотерапия

Рисунок 5.17. - Алгоритм лечения рака поджелудочной железы

Следует подчеркнуть, что при резектабельных РПЖ выбор тактики хирургического лечения во многом определяется локализацией опухоли и связанными с ней анатомическими условиями вмешательства. Указанная особенность имеет практическое значение, поскольку влияет как на непосредственные результаты операции, так и на отдалённые исходы у данной

тяжёлой категории пациентов (Рисунок 5.18.).

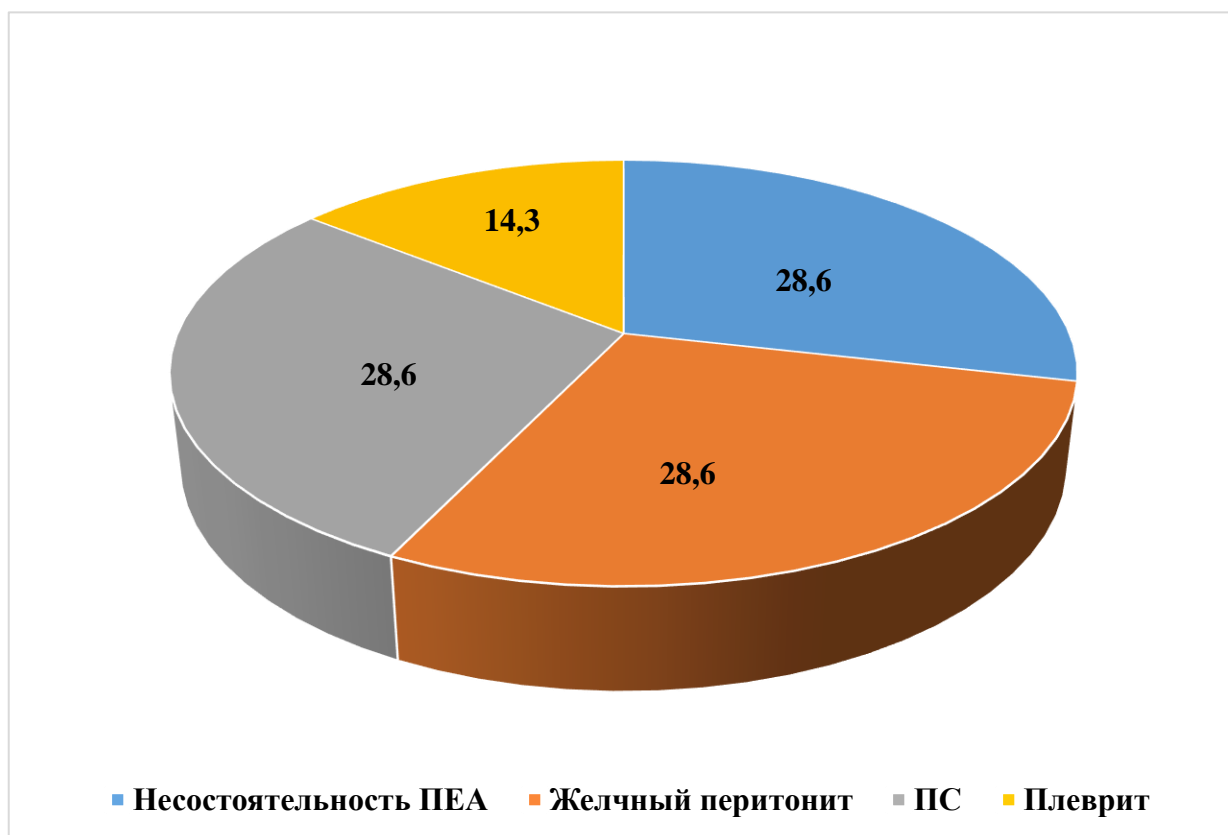


Примечание: АХТ - адьювантная химиотерапия, РПЖ - рак поджелудочной железы, ДРПЖ - дистальная резекция поджелудочной железы, ПЭ - панкреатэктомия

Рисунок 5.18. - Алгоритм лечения резектабельных форм рака поджелудочной железы

Как следует из представленного алгоритма, рак головки ПЖ, речь идёт только о резектабельных опухолях, закономерно подлежит операции Уиппла, тогда как при раке тела и хвоста ПЖ показана дистальная резекция ПЖ с АХТ, а при мультифокальной форме - тотальная панкреатэктомия.

Профилактику послеоперационного панкреатита проводили путём комплексного применения сандостатина, овомина и фторурацила на протяжении 5-8 суток послеоперационного периода.



Примечание: ПЕА - панкреатоюноанастомоз, ПС - панкреатический свищ

Рисунок 5.19. - Структура послеоперационных осложнений панкреато-дуоденальных резекций

Развитие осложнений после проведения ПДР было отмечено в 2 (28,6%) случаях. В связи с неэффективностью ПЕА у обоих пациентов наблюдалась клиническая картина ПС и желчного перитонита. В одном случае к указанным осложнениям присоединился плеврит, что в совокупности привело к летальному исходу. Послеоперационная летальность при проведении ПДР в данной группе составила 14,3%.

В 19 (73,1%) из 26, по показаниям были выполнены дренирующие операции (таблица 5.7.). Способ дренирующих операции, зависело от локализации образования в ГПДЗ, характер осложнения и её стадии (таблица 5.6.).

Таблица 5.6. - Характер дренирующих операций у пациентов с злокачественными патологиями поджелудочной железы, 12-перстной кишки и большого дуоденального сосочка (n=19)

Вид операции	РПЖ (n=9)	12 п/к (n=4)	Рак БДС (n=6)
Билиодигестивные анастомозы (БДА)	6 (66,7)	-	-
БДА + ГЭА	-	-	4 (66,6)
БДА + ПЕА + ГЭА	-	3 (75)	-
БДА + ПЕА	3 (33,3)	-	-
ГЭА + ПЕА	-	-	1 (16,7)
ГЭА	-	1 (25)	1 (16,7)

Примечание: ПЕА - панкреатоеноаноанастомоз, ГЭА - гастроэнтероанастомоз

Пациентам с РПЖ преимущественно выполняли дренирующие операции в виде БДА, 66,7%. В 3 наблюдениях по показаниям БДА дополняли декомпрессией панкреатического протока. У больных со злокачественными патологиями двенадцатиперстной кишки, осложнёнными её стенозированием и прорастанием в дистальный отдел ГХ и ПП, создававшими картину гипертензии в обеих протоковых системах, в 75,0% случаев выполняли декомпрессионные вмешательства на билиарном дереве, ПП и желудке, БДА + ПЕА и ГЭА. Рак БДС в 66,6% наблюдений требовал декомпрессии билиарного дерева и желудка, в 1 случае, 16,7%, - декомпрессии желудка и ПП, ещё в 1 случае, 16,7%, - только наложения ГЭА.

Характер осложнений после дренирующих вмешательств представлен в таблице 5.7.

Таблица 5.7. - Характер осложнений у больных с злокачественными патологиями поджелудочной железы, 12 перстной кишки и фатерова сосочка, после дренирующих вмешательств (n=19)

Вид осложнения	РПЖ (n=9)	12 п/к (n=4)	Рак БДС (n=6)	p
Внутреннее кровотечение	1 (11,1)	-	-	
Гнойно-септические	1 (11,1)	-	-	

Продолжение таблицы 5.7.

Несостоятельность БДА	-	1 (25)	1 (16,7)	>0,05
Несостоятельность ПЕА	1 (11,1)	-	-	
ЖК-кровотечение	-	-	1 (16,7)	
ОПП	1 (11,1)	1 (25)	-	>0,05
Плеврит	1 (11,1)	-	-	
Всего	5* (55,5)	2* (50,0)	2* (33,3)	>0,05

Примечание: р - статистическая значимость различия показателей между группами (по точному критерию Фишера); * - у одного и того же больного имело место 2 и более осложнений, ЖК - желудочно-кишечное, ОПП - острый послеоперационный панкреатит

В послеоперационном периоде у одного пациента с РПЖ после наложения БДА, наблюдалась картина внутреннего кровотечения, что потребовало проведения релапаротомии для коррекции. После повторного оперативного вмешательства у данного пациента развилось гнойно-септическое осложнение операционной раны, проявившееся нагноением и левосторонним плевритом. Несмотря на комплекс интенсивной терапии в ОИТ, пациент был экзотирован. У пациентов со злокачественными новообразованиями двенадцатиперстной кишки были зарегистрированы два осложнения: в одном случае развилась частичная несостоятельность БДА, в другом - острый послеоперационный панкреатит. В группе пациентов с периапулярными образованиями ранний послеоперационный период осложнился желудочно-кишечным кровотечением (n=1) и несостоятельностью БДА (n=1), однако эти осложнения не потребовали повторных оперативных вмешательств.

После выписки все пациенты находились под постоянным диспансерным наблюдением с проведением химиотерапии и лучевой терапии по соответствующим показаниям.

Резюме

Оценка непосредственных результатов ГПДР показала, что при относительно приемлемой летальности (4,7%) частота послеоперационных осложнений оставалась высокой и достигала 26,7%. Наиболее значимым

осложнением, во многом определяющим и развитие летальных исходов, являлась несостоятельность ПЕА. Указанное обстоятельство подчёркивает необходимость дальнейшего совершенствования профилактических подходов, направленных на снижение риска данного осложнения. При ДРПЖ отмечены более благоприятные показатели: частота осложнений составила 9,6%, летальность - 3,2%. Тотальная дуоденопанкреатэктомия (ТДПЭ) при условии проведения адекватной заместительной терапии демонстрирует удовлетворительные как непосредственные, так и отдаленные функциональные результаты. Однако неудовлетворительные результаты хирургического лечения РПЖ указывают на необходимость разработки и внедрения методов комплексного лечения данной патологии.

5.4. Выбор тактики хирургического лечения пациентов со злокачественными патологиями поджелудочной железы, 12 перстной кишки и фатерова сосочка (контрольная группа)

В 50 (50,5%) наблюдениях пациентам контрольной группы, в том числе осложнённым МЖ (n=15), были выполнены различные открытые хирургические вмешательства. В данную группу вошли 34 (68,0%) пациента с РПЖ, 7 (14,0%) - со злокачественными патологиями двенадцатиперстной кишки и 9 (18,0%) - с параампулярными новообразованиями БДС. Выбор метода операции определялся общим состоянием больного, стадией опухолевого процесса, характером осложнений и сопутствующей патологией.

Пациентам с МЖ (n=15) в 9 (60,0%) наблюдениях с целью предоперационной подготовки выполнена декомпрессия ЖВС. В 40,0% (n=6) случаев по ряду причин проводили комплекс консервативных мероприятий, направленных на снижение интоксикации, коррекцию проявлений МЖ и функций жизненно важных органов, что позволило добиться временного положительного эффекта.

Анализ показал, что в 77,8% случаев для декомпрессии ЖВС пациентам выполняли холецистостомию, у 5 больных с РПЖ и у 2 - с раком

двенадцатиперстной кишки и БДС. Холецистоеюноанастомоз как метод декомпрессии применяли в 2 случаях (22,2%). Все эти вмешательства рассматривались как окончательные методы хирургического лечения и дополнялись химио- и лучевой терапией.

Таблица 5.8. - Методы дооперационной декомпрессии билиарного дерева у пациентов контрольной группы, осложнённой механической желтухой (n=9)

Метод декомпрессии	РПЖ (n=6)	Рак дуоденума и БДС (n=3)	Всего (n=9)
Наложение холецистостомы	5 (83,3)	2 (66,7)	7 (77,8)
Холецистоеюноанастомоз	1 (16,7)	1 (33,3)	2 (22,2)
p	df=2, $\chi^2=0.321$, p=0.852		

Примечание: p - статистическая значимость различия показателей между группами (по критерию. χ^2)

В 1999–2010 гг., в условиях отсутствия миниинвазивных технологий (таблица 5.9.), выбор тактики открытого хирургического лечения пациентов с МЖ определяли на основании комплексной клинической оценки. При планировании вмешательства учитывали выраженность печеночной недостаточности, наличие сопутствующей патологии, результативность предоперационной подготовки, а также общее состояние пациента и его операционные риски.

Таблица 5.9. - Характер хирургических вмешательств у пациентов контрольной группы со злокачественными патологиями поджелудочной железы, 12-перстной кишки и фатерова сосочка (n=50)

Генез МЖ	Вид операции		p	Всего
	Радикальная	Паллиативная		
РПЖ (n=34)	3 (8,8)	31 (91,2)	df=2, $\chi^2=0.758$, p=0.685	34 (68,0)
Рак 12 п/к (n=7)	-	7 (100)		7 (14,0)
Рак БДС (n=9)	1 (11,1)	8 (88,9)		9 (18,0)
Итого	4 (8,0)	46 (92,0)	<0,001	50 (100)

Примечание: p - статистическая значимость различия показателей между группами (по критерию. χ^2)

В целом пациентам контрольной группы выполнено 17 (34,0%) резекционных операций в объёме ПДР. Однако интраоперационно у 6 (35,3%) из 17 больных, а в послеоперационном периоде ещё у 7 (53,8%) выявлены прорастание опухоли и наличие атипичных клеток по краям резецированного макропрепарата, вследствие чего во всех этих 13 случаях операции квалифицированы как паллиативные ПДР, то есть R1. В остальных 92,0% (n=46) наблюдений выполнены паллиативные операции (таблица 5.10).

Таблица 5.10. - Характер хирургических вмешательств у пациентов контрольной группы (n=46)

Характер оперативных вмешательств	РПЖ (n=31)			Рак дуоденума и БДС (n=15)		
	Кол-во	Осл-я	Лет-сть	Кол-во	Осл-я	Лет-сть
ПДР	12 (26,1)	6 (50)	4 (33,3)	1 (2,2)	1 (100)	1 (100)
ГЕА	3 (6,5)	1 (33,3)	-	3 (6,5)	2 (66,7)	-
ХЕА	2 (4,3)	1 (50,0)	1 (50,0)	1 (2,2)	1 (100)	-
ХДА	3 (6,5)	1 (33,3)	-	8 (17,4)	4 (50,0)	3 (37,5)
Холецистостомия	11 (23,9)	4 (36,4)	2 (18,2)	2 (4,4)	1 (50,0)	1 (50,0)
p		>0,05	>0,05		>0,05	>0,05
Всего	31 (67,4)	13 (41,9)	7 (22,6)	15 (32,6)	9 (60,0)	5 (33,3)

Примечание: p - статистическая значимость различия показателей между группами (по критерию. χ^2), ГЕА - гепатикоеюноанастомоз, холецистоеюноанастомоз, ХДА - холедоходуоденоанастомоз

Следует отметить, что паллиативные операции сопровождались достаточно высокой частотой послеоперационных осложнений и летальности. Так, у пациентов с РПЖ послеоперационные осложнения отмечены у 13 (41,9%) больных, при этом летальные исходы зарегистрированы в 7 (22,6%) случаях. У пациентов со злокачественными новообразованиями двенадцатиперстной кишки и фатерова сосочка послеоперационные осложнения развились в 9 (60,0%) наблюдениях, летальность составила 5 (33,3%) случаев. В целом в данной группе осложнения зарегистрированы у 28 (60,8%) пациентов, летальность - у 16 (34,8%). Поскольку отдалённые

результаты лечения нами не изучались, дальнейшая судьба остальных пациентов остаётся неопределённой.

5.5. Разработка способа миниинвазивного лечения больных с опухолевой механической желтухой и картиной гнойного холангита

Для улучшения качества жизни пациентов с МЖ опухолевого генеза, осложнённой гнойным холангитом, нами предложена методика одномоментного выполнения чрескожных чреспеченочных желчеотводящих вмешательств под ультразвуковой навигацией. В послеоперационном ведении метод дополняли системным введением антибактериального препарата цефтриаксон (Патент ТЖ №758 от 19.04.2016 г.).

Методика применяется при выявлении пациентов с МЖ опухолевого генеза, осложненной гнойным холангитом. Особую значимость данный метод приобретает у неоперабельных больных с тяжелой сопутствующей патологией и запущенными стадиями опухолевого процесса. В таких случаях выполняются одномоментные чрескожные чреспеченочные желчеотводящие вмешательства под ультразвуковой навигацией в сочетании с системным введением цефтриаксона. Данный подход позволяет минимизировать риск интра- и послеоперационных осложнений, что способствует улучшению качества жизни этой тяжелой категории пациентов.

Вмешательство выполняли под местной анестезией с использованием 0,25% раствора новокаина. Ультразвуковой контроль операционной зоны обеспечивали аппаратом «Acuson-CV 70» (Siemens, Германия), укомплектованным конвексными и линейными мультисекторными датчиками. Дренирование желчевыводящих путей проводили специализированным набором фирмы «Cook» (Германия), включавшим иглы, проводники и катетеры. Для пункции и установки дренажа применяли иглу длиной 20 см диаметром 18-22 G.

После удаления стилета правильность положения иглы в просвете желчного протока подтверждали ультрасонографически, ориентируясь на

спонтанное выделение желчи либо на её получение при аспирации шприцем. Далее через просвет иглы в желчный проток проводили ангиографический проводник с J-образным кончиком (диаметр 0,038"), а при необходимости использовали альтернативный проводник с аналогичной формой конца и подвижной сердцевинкой (диаметр 0,9 мм).

Под непрерывным ультразвуковым контролем проводник продвигали максимально дистально в направлении обтурированного участка билиарного дерева. После достижения оптимального положения проводника осуществляли извлечение пункционной иглы.

Следующим этапом выполнялось последовательное бужирование отверстия в передней стенке желчного протока с помощью дилататоров калибром 6-8 F. Затем по проводнику до уровня обструкции устанавливали полиэтиленовый дренаж диаметром 7-8F. После удаления проводника производили максимально полную аспирацию желчного содержимого (Рисунок 5.20.).

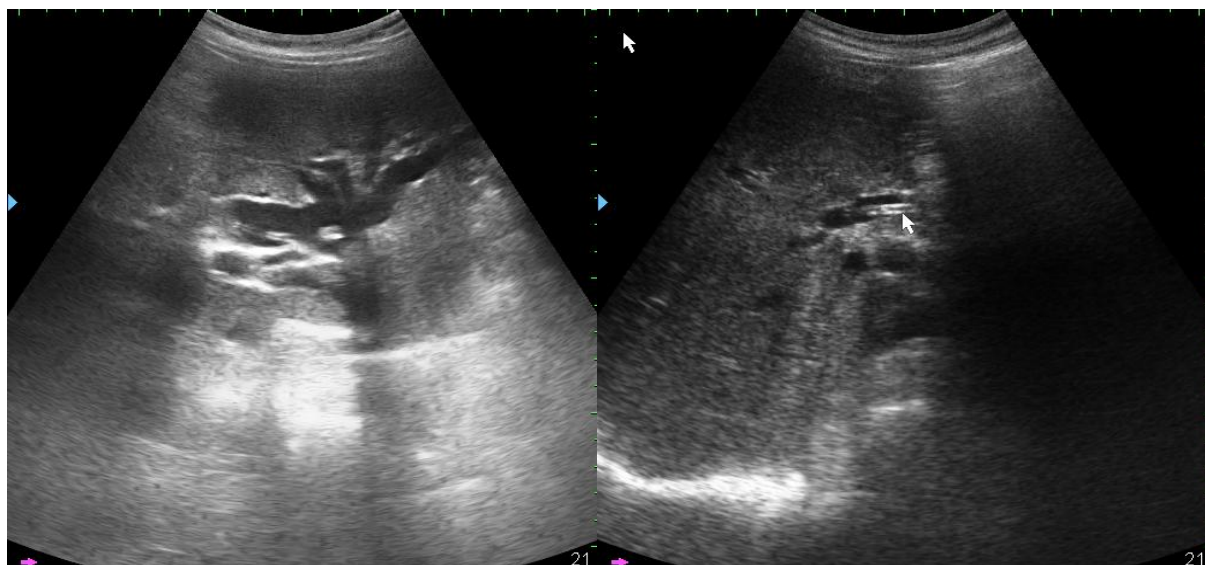

Рисунок 5.20. Применение разработанного способа

Разработанная методика малоинвазивного вмешательства была успешно реализована в клинической практике на группе из 12 пациентов. Основными клиническими показаниями к применению данного метода служили: наличие МЖ опухолевого генеза в сочетании с гнойным холангитом, особенно у категории пациентов с тяжелой сопутствующей патологией. Важно отметить,

что метод применялся у неоперабельных больных с запущенными стадиями онкологического процесса и крайне тяжелым общим состоянием.

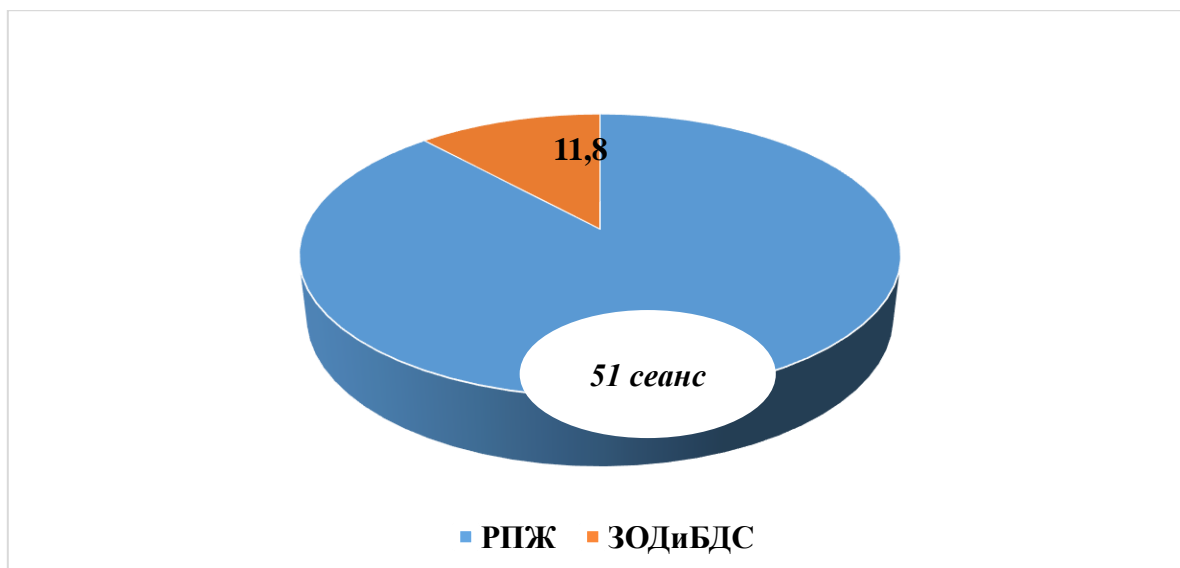
Анализ клинических результатов продемонстрировал значительное улучшение качества жизни пациентов после проведенного лечения. Особенно важным представляется тот факт, что при использовании данной методики не было зарегистрировано ни одного случая развития серьезных осложнений или летальных исходов, что подтверждает безопасность и эффективность разработанного подхода.

ГЛАВА 6. Внутрив брюшная аэрозольная химиотерапия и непосредственные результаты применения fast track у больных с злокачественными образованиями гепатопанкреатодуоденальной зоны

6.1. Внутрив брюшная аэрозольная химиотерапия у больных со злокачественными новообразованиями гепатопанкреатодуоденальной зоны

По сути, перитонеальный карциноматоз (ПК) считается терминальным заболеванием, при котором традиционные варианты паллиативного лечения системной химиотерапией или паллиативной хирургией зачастую имеют неблагоприятные результаты. В этом контексте, уже в течение многих лет себя оправдало применение РПАС, улучшающие результаты за счет уравнивания повышенного давления опухолевой интерстициальной жидкости и улучшения глубины проникновения препарата с превосходным распределением.

Методика РПАС в клинике ГУ «Республиканский научный центр онкологии» МЗ и СЗН РТ была внедрена с 2021 года. В течение более 3-х лет методика применена 17 (14,5%) пациентам с злокачественными образованиями ГПДЗ, осложненным ПК. Из них 15 (88,2%) с РПЖ, двое (11,8%) злокачественные заболевания дуоденума и БДС, которые перенесли различные варианты ПДР. Все пациенты с гистологически подтвержденными метастазами в брюшину, вторичными по отношению к РПЖ, были представлены на консилиум центра, и показания к терапии принимались в каждом конкретном случае.



Примечание: РПЖ - рак поджелудочной железы, ЗОДиБДС - злокачественные образования дуоденума и большого дуоденального сосочка

Рисунок 6.1. - Характер пациентов, которым проведены РИАС и количество процедур

Всего было проведено 51 успешных процедур РИАС у 17 пациентов с ПК. Мужчин было 14 (82,3%), женщин - 3 (17,7%). Было 5 мужчин и три женщины. По шкале Eastern Cooperative Oncology Group (ECOG), всего один пациент (5,9%) имел показатель оценки «2», а остальные 16 (94,1%) - имели статус показателей оценки «0 и 1».

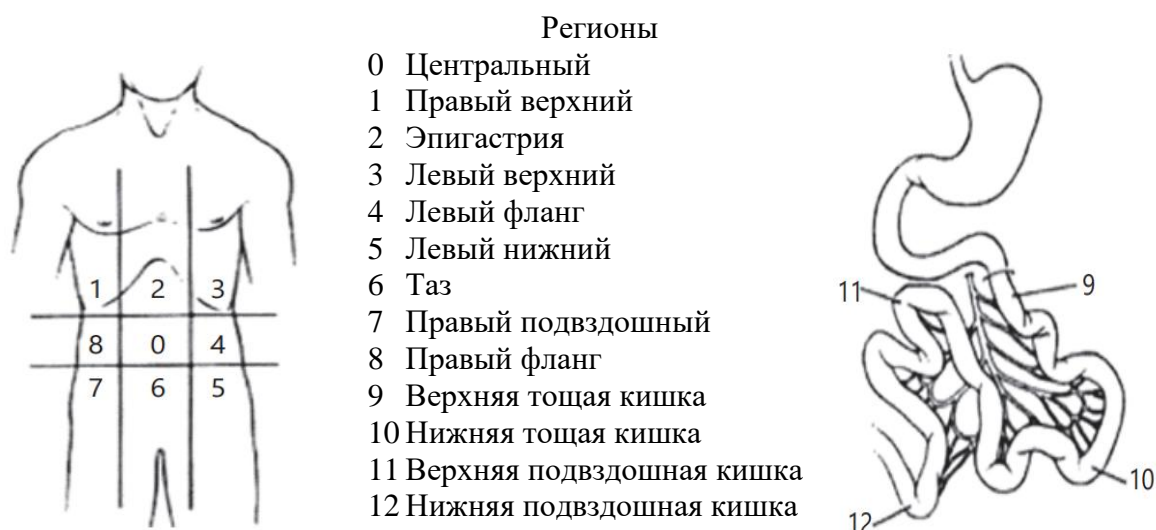


Рисунок 6.2. - Критерии оценки распространённости процесса перитонеального канцероматоза по шкале PCI

Ключевым моментом во время проведения сеансов явилось

верификация ПК, для которого мы ориентировались на индекс ПК PCI (peritoneal carcinomatosis index). Согласно шкале PCI живот и таз делятся на 13 областей. Каждой области присваивается оценка 0 (опухоль нет), 1 (опухоль 1-5 мм), 2 (опухоль 5-25 мм) или 3 (опухоль >25 мм). Баллы суммируются для каждой области, чтобы получить общую PCI.

Таблица 6.1. - Критерии оценки размера поражения при перитонеальном канцероматозе

Критерий оценки	Размер опухоли
LS	Опухоль не обнаружено
LS 1	Опухоль до 0,5 см
LS 2	Опухоль до 5,0 см
LS 3	Опухоль более 5,0 см

При этом, низкий PCI (около 10-20 баллов), указывает на ограниченное распространение процесса - предполагается благоприятный прогноз. Пациенты этой группы относятся к оптимальным кандидатам для циторедуктивной хирургии и гипертермической интраперитонеальной химиотерапии (CRS/ HIPEC).

PCI с баллом 20-30, всё ещё представляет собой потенциально резектабельный рак для определенных пациентов. Имеется возможность применения НеоХТ перед CRS/HIPEC, с целью уменьшения объёма опухоли, которые имеют положительные результаты.

PCI выше 30-40 баллов обычно означает, что рак слишком широко распространился по брюшине, и практически нецелесообразно хирургическое вмешательство. В этих случаях проводятся паллиативные мероприятия, направленные на облегчение симптомов.

В целом шкала PCI в ходе лечения ПК считается одним из индикаторов результата лечения, тем самым методом мониторинга процесса рака, т.к. снижение PCI показывает о положительной динамике лечения, а в то время, её рост - свидетельствует о прогрессировании процесса и неэффективности лечения.

Немаловажным моментом мониторинга шкалы PCI, является ранняя

диагностика рецидива ПК, что имеет практическое значение.

Следует отметить, что шкала PCI коррелирует с другими факторами, влияющими на прогноз, такими как степень злокачественности опухоли, поражение лимфатических узлов, поражение органов и здоровье пациента. Следовательно, шкала позволяет обеспечить простую объективную меру общей опухолевой нагрузки, которая напрямую влияет на рекомендации и варианты лечения ПК.

Подводя итог, шкала PCI имеет важное значение для принятия решений по лечению на всех стадиях ПК и других злокачественных новообразований поверхности брюшины. Он предоставляет важную информацию, помогающую определить прогноз, установить цели лечения, выбрать между вариантами, спланировать операции, контролировать ответ и направлять дальнейшее лечение в случае рецидива заболевания. Благодаря объективной количественной оценке степени опухоли PCI улучшает стандартизацию и доказательную базу для принятия решений, в т.ч. и в отношении этих редких злокачественных новообразований поверхности брюшины.

Таблица 6.2. - Характеристика пациентов с перитонеальным канцероматозом, получившие внутрибрюшную аэрозольную химиотерапию (n=17)

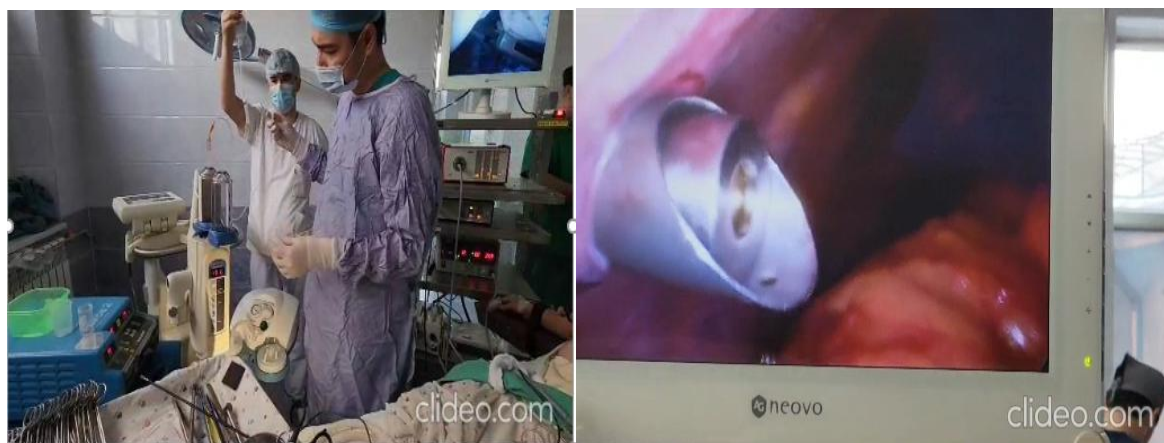Показатель	Абс.	%
Возраст	59	[52-69]
Пол: Мужчины	14	82,3
Женщины	3	17,7
Локализация первичной опухоли:		
- Поджелудочная железа	15	88,2
- 12 перстная кишка, фатеров сосочек	2	11,8
- удалено во время первой операции	17	100
- не удалено	-	-
Регионы перитонеального канцероматоза:		
- 0-4	6	35,3
- 0-6	7	41,2
- 0-10	4	23,5

Продолжение таблицы 6.2

Неoadьювантная химиотерапия:		
- Да	6	35,3
- Нет	11	64,7
Полная оценка циторедукции		
- CC-0	17	100
- CC>1	-	-
Тип химиотерапии:		
- Митомицин С	5	29,4
- Oxali/5FU/LV	12	70,6
Время процедуры РПАС	98,6	[80-120]
Кровопотеря (мл)	110,0	[90-130]
Среднее пребывание на койке (сутки)	1,85	[1-3]

Примечание: Oxali/5FU/LV - оксалиплатин, 5-фторурацил, лейковорин

Анализ показывает, что все пациенты попали в процедуру РПАС после полной циторедукции первичного очага, в то время до проведения лапароскопии 64,7% (n=11) не получали НеоХТ. Среднее время проведения процедуры РПАС, составило 98,6 минут, со средней кровопотерей - 110,0 мл. В целом пациенты в клинике лежали от одного до трёх суток. Случаев интра- и послеоперационных осложнений, и летальности после проведения процедуры РПАС не было обнаружено. Всего у двоих (11,8%) больных имело место незначительные болевые ощущения в животе, которые купированы наркотическими анальгетиками (Рисунок 6.3.).



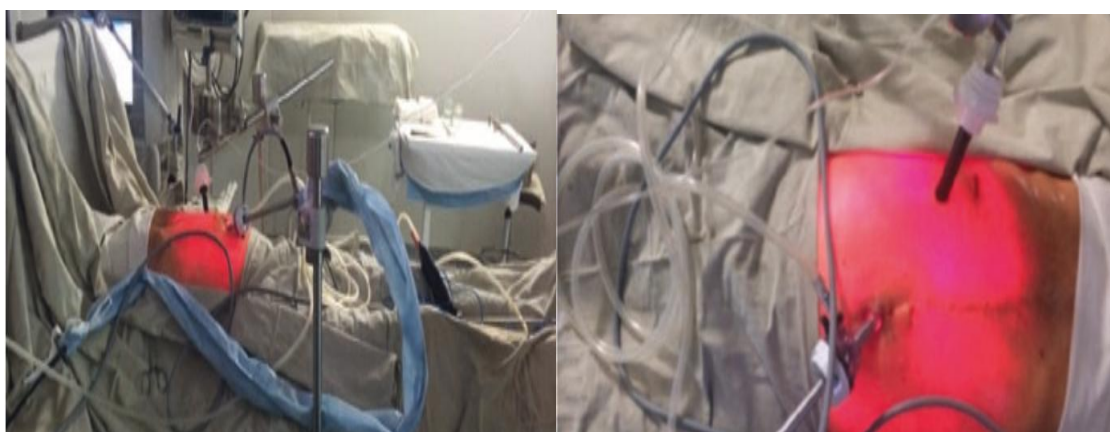


Рисунок 6.3. - Этапы проведения ВАЭХ

Считали целесообразным у всех 17 оперированных пациентов определить частоту поражения париетальной брюшины в соответствии со шкалой РСІ во всех регионах, а также оценить размеры опухоли (рисунок 6.4, рисунок 6.5). Наиболее часто (35,3% или у 6 пациентов) поражение имело место в центральном регионе («0»), вторым по частоте оказались регионы правый верхний и левый фланг («1» и «4»), что встречалось в 17,6% (n=3) наблюдениях, третье - «2», «3», «5» и «9» регионы, встречающиеся в 11,8% случаев.

Результаты показали, что LS 1 или размер опухоли до 0,5 см имело место у 35,3% (n=6) больных, когда LS 2 или опухоль до 5,0 см - у 64,7% или 11 больных с ПК. Случаев крупных размеров (более 5,0 см) не было отмечено.

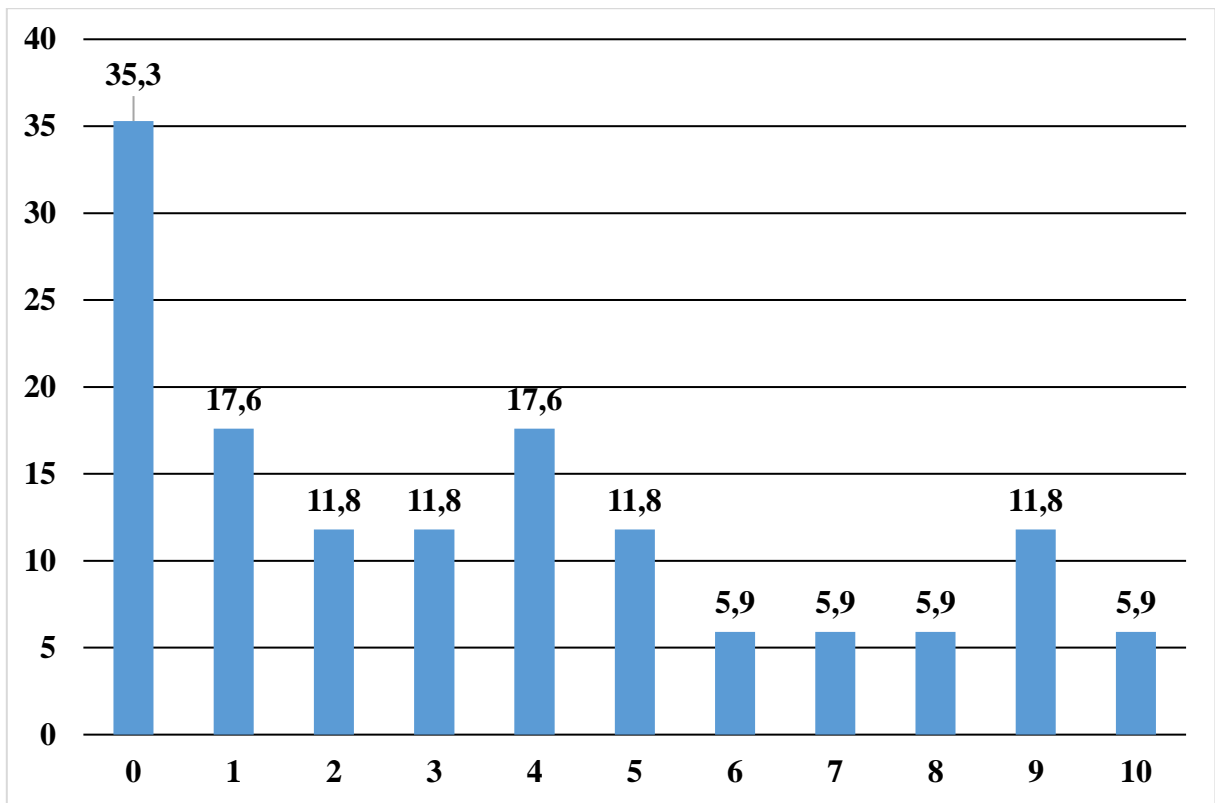


Рисунок 6.4. - Частота встречаемости перитонеального канцероматоза в зависимости от региона брюшной полости (0-10 регионы, согласно шкале, PCI)

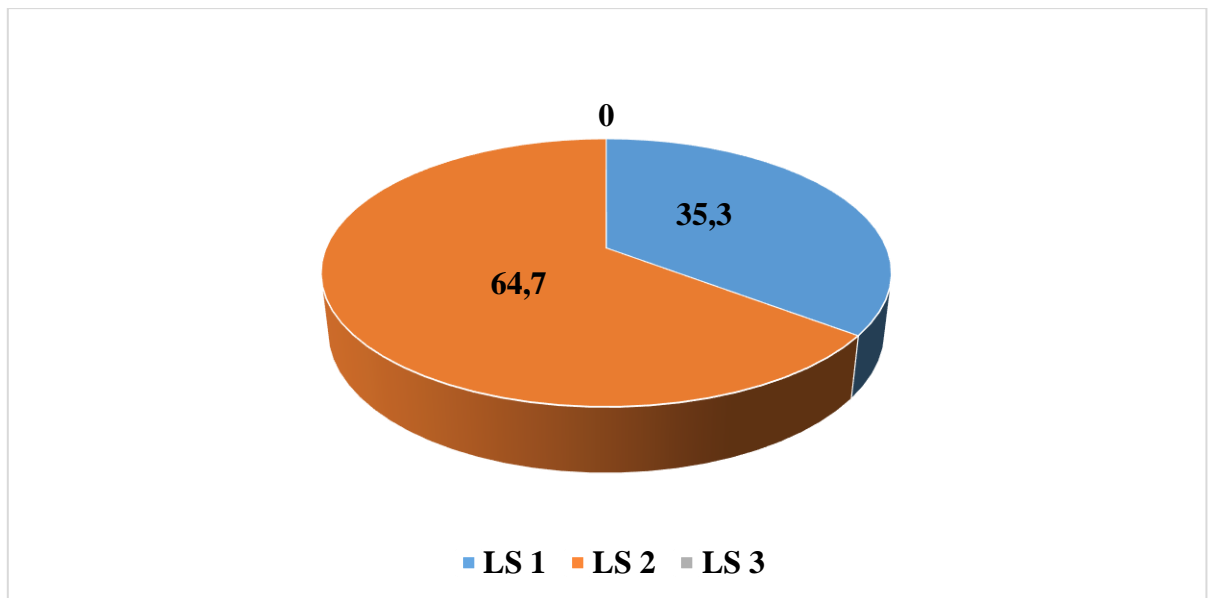


Рисунок 6.5. - Размер опухоли при перитонеальном канцероматозе (согласно шкале, PCI)

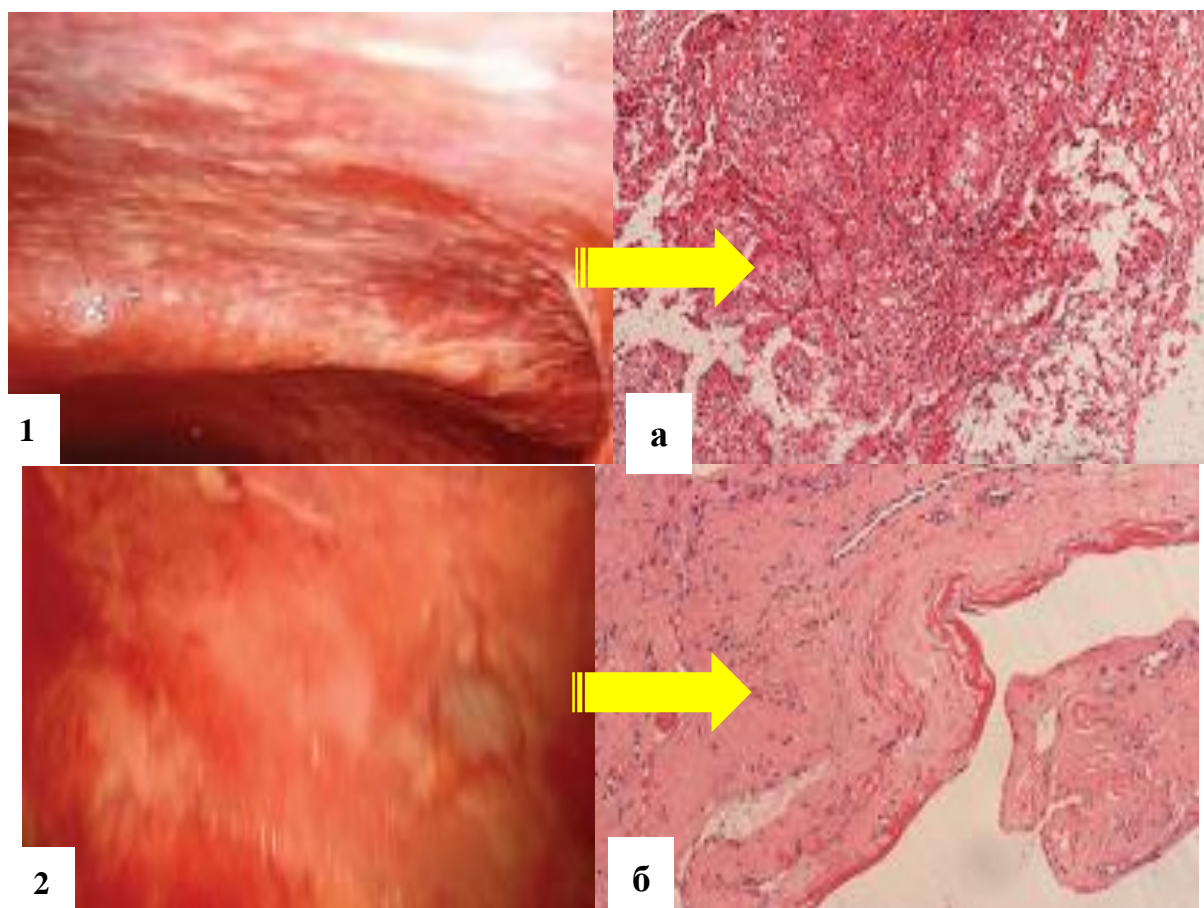


Рисунок 6.6. - Макроскопическая картина перитонеального канцероматоза при лапароскопии до сеанса ВАЭХ (1, картина диффузного канцероматоза, LS 2) и после 3-го сеанса (2, макроскопически, значительная регрессия процесса). Гистология макропрепарата до сеанса ВАЭХ (а) и после 3-го сеанса (б)

Лечение начинали с 4 курсов системной химиотерапии по режиму XELOX или FOLFOX. В дальнейшем пациентам онкологического центра проводились сеансы ВАЭХ с цисплатином и доксорубицином с интервалом в 6-8 недель.

Между сеансами пациенты продолжали получать системную химиотерапию по прежней схеме. Каждый сеанс ВАЭХ включал лапароскопию, повторную биопсию и оценку ЧКВ.

В ответ на первую процедуру ВАЭХ гистологическая регрессия наблюдалась у 11 больных (64,7%), завершивших 2 сеанса, с соответствующими признаками положительной динамики, тогда как у 3 (17,6%) отмечена стабилизация состояния в ходе лечения. После второго сеанса ВАЭХ гистологическая регрессия зарегистрирована у 9 пациентов

(52,9%), ещё у 2 (11,8%) сохранялась стабилизация состояния. Первая степень по шкале PRGS имела место у 5 (29,4%) больных (рисунок 6.7).

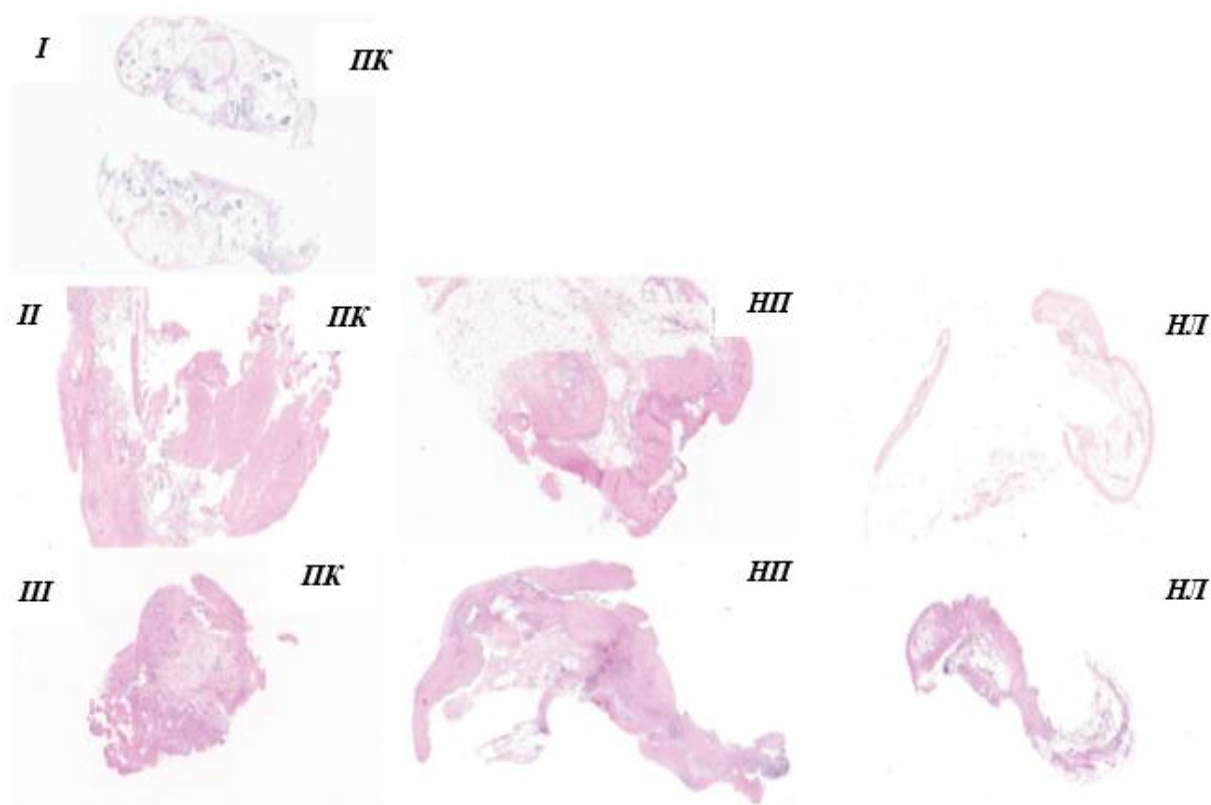


Рисунок 6.7. - Гистологические изображения биопсий квадрантов брюшины, взятых до лечения ВАЭХ 1, 2 и 3 у пациента с полным ответом по PRGS

Интерпретация: Первый ряд (I): на ВАЭХ I удалось получить биопсию только одного квадранта из верхнего правого квадранта (ПК), показав муцинозную аденокарциному без каких-либо признаков регрессии (оценка PRGS 4).

Второй ряд (II): на ВАЭХ II в биопсии из ПК присутствовал крошечный фокус аденокарциномы (звездочка), в то время как биопсии квадрантов из нижнего правого (НП) и нижнего левого (НЛ) квадрантов, показали только регрессию без атипии (наивысшая оценка PRGS 2, средняя оценка PRGS 1,33).

Третий ряд (III): на ВАЭХ III в биопсии квадрантов из ПК, НП и НЛ отсутствовали атипичные клетки, наблюдались регрессивные признаки (средний балл PRGS 1).

Во время 1-го сеанса у 8-ми больных (47,0%) имела место картина асцита, что после 3-х сеансов ВАЭХ, оно сократилось до двух пациентов.

Таблица 6.3. - Оценка степени регрессии брюшины у 17 пациентов получившие ВАЭХ по шкале PRGS (Peritoneal Regression Grading Score)

Пациент	ВАЭХ 1/ PRGS Макс./средн.	ВАЭХ 3/ PRGS Макс./средн.	Гистологич. ответ*
1	5/2,0	1/1,0	+
2	3/2,0	2/1,7	+
3	1/1,0	1/1,0	±
4	2/1,6	2/1,6	±
5	2/1,65	2/1,35	+
6	2/2,0	1/1,0	+ (CR)
7	3/1,8	2/1,64	+
8	3/3,0	1/1,0	+ (CR)
9	3/2,8	3/2,0	±
10	2/1,45	1/1,0	+ (CR)
11	2/1,67	1/1,0	+ (CR)
12	3/3,0	1/1,0	+
13	2/1,65	4/1,25	-
14	1/1,0	1/1,0	±
15	2/2,75	2/1,25	+
16	2/2,85	1/1,0	+ (CR)
17	2/2,75	2/2,75	±

Примечание: * «+» - регрессия, «-» - прогрессирование, «±» - стабильное течение процесса, CR - полное отсутствие опухолевых клеток (PRGS 1)

Итак, после 3-го сеанса ВАЭХ у 5 (29,4%) имелось полное отсутствие опухолевых клеток, что соответствует PRGS 1, у 6 (35,3%) - регрессия или PRGS 2, у 5 (29,4%) - стабильное течение процесса или PRGS 3, а у одного (5,9%) - по шкале отмечалась прогрессирование.

В целом из 17 больных, 6 (35,3%) пациентов прошли более одного сеанса РІРАС и, следовательно, были доступны для анализа эффективности, семь пациентов (41,2%) завершили три сеанса, один пациент (5,9%) - четыре сеансов РІРАС. Следует отметить, что основной причиной прекращения схемы лечения РІРАС после первого РІРАС у 3 (17,6%) было быстрое клиническое ухудшение. При этом один больной экзотирован (5,9%) в ходе амбулаторного наблюдения через 3 месяца после первого сеанса РІРАС.

Согласно оценке PRGS, патологическая регрессия зарегистрирована у 58,8%, то есть у 10 пациентов, ещё у 1 больного (5,9%) отмечено стабильное

течение.

Следовательно, можно заключить, что у пациентов, получивших два и более сеанса РПАС, частота патологического ответа составила 90%.

Новый подход к лечению больных со злокачественными образованиями ГПДЗ с карциноматозом брюшины, сочетающий системную химиотерапию и интраабдоминальную аэрозольную химиотерапию под давлением, зарекомендовал себя как относительно простой и безопасный метод, позволяющий повысить общую выживаемость у пациентов с распространённым раком органов ГПДЗ.

6.2. Непосредственные результаты применения Fast Track у больных со злокачественными патологиями гепатопанкреато-дуоденальной зоны

В течение последних лет применение специализированных программ Fast Track рассматривается как «золотой стандарт» в абдоминальной хирургии.

Следует отметить отдельные подходы к программе Fast Track у пациентов со злокачественными новообразованиями ПЖ. Ряд авторов [216,274,361] убеждён, что для реализации наилучших шансов на излечение пациенты с РПЖ должны перенести операцию и получить многокомпонентную ХТ. Задержка оперативного вмешательства и или развитие осложнений в периоперационном периоде снижают вероятность как выполнения радикальной операции, так и последующего проведения ХТ.

Ранее считалось, что желтуха увеличивает риск периоперационных и послеоперационных осложнений, поэтому предоперационная декомпрессия ЖВС стала стандартной практикой для уменьшения её выраженности перед операцией.

Однако уровень доказательности 1 поддерживает прямой «быстрый путь» к хирургическому лечению без предварительной декомпрессии, поскольку такой подход снижает частоту периоперационных осложнений и обеспечивает более раннее выполнение операции, при котором большее число

пациентов подвергается резекционным вмешательствам.

В нашем материале критерии включения в исследование основывались на оценке по шкалам Eastern Cooperative Oncology Group и American Society of Anesthesiologists.

Таблица 6.4. - Критерии оценки физического статуса пациентов по шкале ASA и ECOG

Балл	ASA	ECOG
0	-	Полностью активен, способен выполнять все функции, которые были до заболевания, без ограничений
1	Здоровый человек	Ограничен в физически напряженной деятельности, но может ходить и выполнять легкую или сидячую работу, например, легкую домашнюю работу, работу в офисе
2	Пациент с легким системным заболеванием	Способен ходить и обслуживать себя самостоятельно, но не может выполнять никакую рабочую деятельность; на ногах более 50% времени бодрствования
3	Пациент с тяжелым системным заболеванием, не представляющим угрозы для жизни	Способен лишь к ограниченному самообслуживанию; прикован к постели или креслу более 50% времени бодрствования
4	Пациент с тяжелым системным заболеванием, которое представляет постоянную угрозу жизни	Полностью недееспособен; не может осуществлять самообслуживание; полностью прикован к постели или креслу
5	Умиравший пациент, который, как ожидается, не выживет без операции. Пациент, как ожидается, не выживет более 24 часов без операции.	Мертвый
6	Пациент со смертью мозга, органы которого удаляются с целью пересадки другому пациенту	-

В исследование, проведенное в период с 2021 по 2023 год, включено 10

пациентов, среди которых преобладали мужчины (n=6), тогда как женщины составили 40% выборки (n=4). При отборе участников использовали строгие критерии включения, основанные на комплексной оценке физического состояния с применением валидированных шкал ASA и ECOG, при этом пороговое значение по обоим шкалам не превышало 3 баллов. Лечебные мероприятия проводили в строгом соответствии с утверждённым протоколом.

Для более точного отбора пациентов в программу Fast Track были усовершенствованы критерии включения и исключения, имеющие существенное значение в практической онкологии (таблица 6.5).

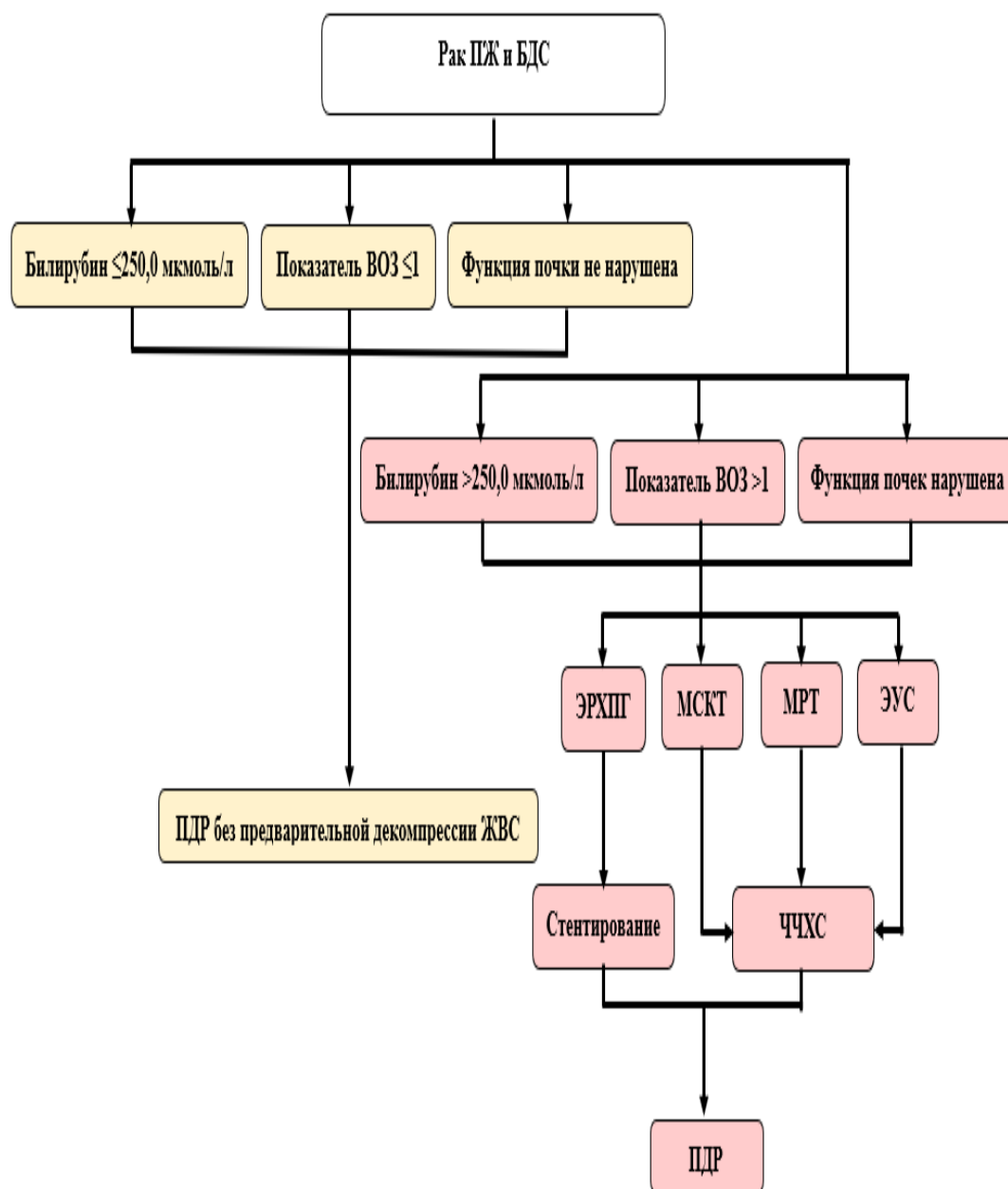
Таблица 6.5. - Разработка критериев включения и исключения больных со злокачественными патологиями гепатопанкреатодуоденальной зоны для программы Fast Track (дополнение отдельных критериев)

Критерий	Включение	Исключение
Общий билирубин (мкмоль/л)	< 450,0	> 450,0
Общий белок (г/л)	< 54	>54
Протромбированный индекс (%)	< 68	>68
Поражение вен	ВБВ и ВВ с возможностью реконструкции	Полная окклюзия ВБВ/ВВ и/или без возможности реконструкции
Вовлечение ВБА и ЧС	Нет	Есть
Холангит	Нет	Есть
Билиарный сепсис	Нет	Есть
Почечная дисфункция	Корректируемое	Не корректируемая
Статус ВОЗ <2	< 2	≥2

Примечание: ВБВ - верхняя брыжеечная вена, ВВ - воротная вена, ВБА - верхняя брыжеечная артерия, ЧС - чревный ствол, статус ВОЗ - шкала оценки тяжести пациента по версии ВОЗ/ЕСОГ

В исследуемой когорте средний возраст составил 56,4±7,3 года. Хирургические вмешательства выполнялись преимущественно по поводу злокачественных новообразований, при этом доминирующими нозологическими формами были рак поджелудочной железы (n=6) и новообразования фатерова сосочка (n=3), что суммарно составило 90,0% случаев. В 1 наблюдении (10,0%) оперативное лечение проведено по поводу малигнизации двенадцатиперстной кишки. Хирургическая тактика включала выполнение ПДР с формированием анастомозов двух типов:

панкреатикоеюноанастомоза (n=7) и панкреатогастроанастомоза (n=3); во всех случаях осуществлялась обязательная внутренняя декомпрессия. Отбор пациентов для оперативного вмешательства по протоколу Fast Track проводили в соответствии со специально разработанными критериями (рисунок 6.8).



Примечание: Показатель ВОЗ - шкала оценки тяжести пациента по версии ВОЗ/ECOG

Рисунок 6.8. - Показания к «ускоренной операции» у пациентов с раком поджелудочной железы и фатерова сосочка

В рамках периоперационного ведения пациентов особое внимание уделялось ранней активизации: через 3-4 часа после экстубации в условиях

отделения реанимации инициировался комплекс лечебной физкультуры с последующим расширением двигательного режима. Важным аспектом протокола являлось исключение назогастрального зондирования в операционной и раннее начало энтерального питания, которое инициировалось в первые сутки послеоперационного периода с постепенным расширением диетического режима. Для обеспечения адекватного обезболивания применялся мультимодальный подход, включающий комбинацию методов: продленную эпидуральную аналгезию, контролируемое пациентом внутривенное введение трамадола 5%, а также назначение нестероидных противовоспалительных средств в сочетании с парацетамолом.

Для более убедительного анализа и сравнения наряду с пациентами, n=10, с РПЖ и раком фатерова сосочка, которым до ПДР была проведена миниинвазивная декомпрессия ЖВС, были параллельно изучены пациенты, n=10, получавшие лечение по программе Fast Track (таблица 6.6).

Таблица 6.6. - Сравнительная характеристика пациентов, проходивших лечение по программе Fast Track и без неё (n=20)

Фактор	До ПДР		После ПДР	
	ЧЧХС (n=10)	Fast Track (n=10)	ЧЧХС (n=10)	Fast Track (n=10)
Возраст (медиана)	59 [31-62]	57 [29-60]	59 [31-62]	57 [29-60]
ИК Чарлсона	5,11±1,23	4,72±1,18	5,01±1,13	4,74±1,16
Шкала ASA (балл)	1,91±0,79	1,69±0,41	1,83±0,68	1,71±0,39
Лучевая T-стадия*	2,17±0,63	2,37±0,65	2,24±0,66	2,41±0,64

Примечание: ЧЧХС - чрескожно-чреспеченочная холангиостомия, ИК - индекс коморбидности, * - T- стадия определено согласно классификации TNM (8-я T-стадия AJCC)

Как было отмечено выше, все 20 пациентов обеих групп перенесли ПДР. Из приведённых критериев следует, что в сравниваемых группах не отмечено значимых различий по возрасту, сопутствующей патологии, индексу коморбидности Чарлсона, шкале ASA и T-стадии.

Таблица 6.7. - Демографические данные пациентов, клинические признаки и характеристики опухоли в сравниваемых группах (n=20)

Фактор	Fast Track (n=10)	Без Fast Track (n=10)	p
Демографические данные			
Возраст (медиана)	59 [31-62]	57 [29-60]	>0,05*
Пол: муж	6 (60,0)	7 (70,0)	>0,05
Жен	4(40,0)	3 (30,0)	
Симптом			
Желтуха (абс.,%)	10 (100)	10 (100)	>0,05
Потеря веса (абс., %)	7 (70)	8 (80)	>0,05
Боль в животе (абс., %)	4 (40)	3 (30)	>0,05
СД (абс., %)	2 (20)	1 (10)	>0,05
Сопутствующая патология			
СС-система (абс., %)	5 (50)	4 (40)	>0,05
Дыхательная система	2 (20)	2 (20)	>0,05
МВС (абс., %)	1 (10)	-	
СД (абс., %)	2 (20)	1 (10)	>0,05
ИК Чарлсона	5,11±1,23	4,74±1,16	>0,05*
Шкала ASA (балл)	1,91±0,79	1,71±0,39	>0,05*
ШОТ ВОЗ	1,53±0,92	1,44±0,52	>0,05*
Биохимические анализы крови			
Билирубин при госпит.	211±125	169±76	>0,05*
Билирубин до операции	21,3±1,7	156,2±70,8	<0,001*
Альбумин (г/л)	33±5	29±6	>0,05*
Са 19-9 (медиана)	689±1890	735±1095	>0,05*
Лучевая стадия			
T-стадия*	2,07±0,61	2,42±0,68	>0,05*
N - стадия*	0,35±0,54	0,44±0,51	>0,05*
Продолжительность предоперационной подготовки и операции			
ПП (сутки)	2,0±1,0	7,0±1,0	<0,001*
Прод. операции (мин.)	346 [301-429]	397 [322-484]	>0,05*
Послеоперационные осложнения и койко дни			
Несостоятельность АА	1 (10)	2 (20)	>0,05
Кровотечение	-	1 (10)	
Среднее пребывание	7,6 [7-9]	12,3 [10-15]	<0,01*

Примечание: p - статистическая значимость различия показателей между группами (по точному критерию Фишера, *по U-критерию Манна-Уитни), СД - сахарный диабет, МВС - мочевыделительная система, ИК - индекс коморбидности, ШОТ ВОЗ - шкала оценки тяжести по версии ВОЗ/ECOG, * - определено согласно классификации TNM (8-я T-стадия AJCC), ПП - предоперационная подготовка, АА - анастомоз.

Следует отметить, что продолжительность дооперационной подготовки была значительно меньше у пациентов, лечившихся по программе Fast Track, от 1 до 2 суток против 6-8 суток. Длительность операции также была меньше

в группе FT, 346 минут против 397 минут. В целом послеоперационные осложнения отмечены у 1 пациента основной группы (10,0%), тогда как в контрольной группе они зарегистрированы у 3 больных (30,0%). При сравнении длительности послеоперационного пребывания в стационаре установлено, что у пациентов, получавших программу Fast Track, средний койко-день составил 7,6 суток, тогда как при стандартном лечении он достигал 12,3 суток.

Резюме

Таким образом, представленные материалы позволяют сделать вывод, что у пациентов со злокачественными поражениями ПЖ и БДС внедрение программы Fast Track рассматривается как предпочтительный подход, обеспечивающий более благоприятные послеоперационные результаты по сравнению с тактикой, предусматривающей предоперационные декомпрессионные вмешательства. Вместе с тем применение данного подхода должно строго определяться заранее установленными критериями включения и исключения, поскольку их несоблюдение фактически приводит к «нецелесообразной» тактике и может вступать в противоречие с базовыми принципами хирургической онкологии. Предлагать резекционную операцию вместо предоперационной ЧЧХС пациентам со злокачественными патологиями ПЖ и БДС, осложнёнными МЖ и, например, гнойным холангитом, без предварительного разрешения желтухи, нутритивной поддержки, предоперационной реабилитации и ожидания эффекта неоадьювантной терапии, следует считать неправомерным.

Для пациентов, соответствующих всем критериям программы Fast Track, текущим стандартом лечения считается первичная резекция с последующей АТ.

Следует, однако, подчеркнуть, что на начальном этапе обычно внедряются лишь отдельные компоненты программы Fast Track, поскольку её полноценной реализации могут препятствовать определённые трудности, прежде всего мультидисциплинарный характер. В связи с этим мы солидарны

с мнением большинства специалистов о том, что реализация данной концепции возможна только при командной работе врачей различных специальностей: онкологов, хирургов, анестезиологов-реаниматологов, радиологов, нутрициологов, клинических фармакологов, а также медицинских сестёр.

Необходимо также отметить, что одним из ключевых препятствий для внедрения этой концепции могут стать менталитет пациентов, техническая оснащённость операционных и возможности применения лапароскопии.

ГЛАВА 7. Сравнительный анализ непосредственных результатов дифференцированной хирургической тактики у больных с патологиями гепатопанкреатодуоденальной зоны

7.1. Сравнительная клиническая характеристика пациентов, подвергшихся радикальным хирургическим вмешательствам по поводу новообразований гепатопанкреатодуоденальной зоны

Всего при патологиях ГПДЗ выполнено 168 (77,4%) резецирующих вмешательств, в т.ч. при доброкачественных патологиях - 60 или 58,2% (в основной группе 33 или 58,9%, в контрольной - 27 или 57,4%), при злокачественных - 108 или 94,7% (в основной группе 66 или 56,4%, в контрольной - 42 или 42,4%), в том числе при злокачественных патологиях ПЖ, 12 перстной кишки и фатерова сосочка были выполнены паллиативные ПДР (основная группа - 6 или 10,0% из 57 больных, контрольная - 13 или 26,0% из 50 больных), что верифицирована как интраоперационно (n=3 - основная группа, n=6 - контрольная), так и в послеоперационном периоде (n=3 - основная группа, n=7 - контрольная).

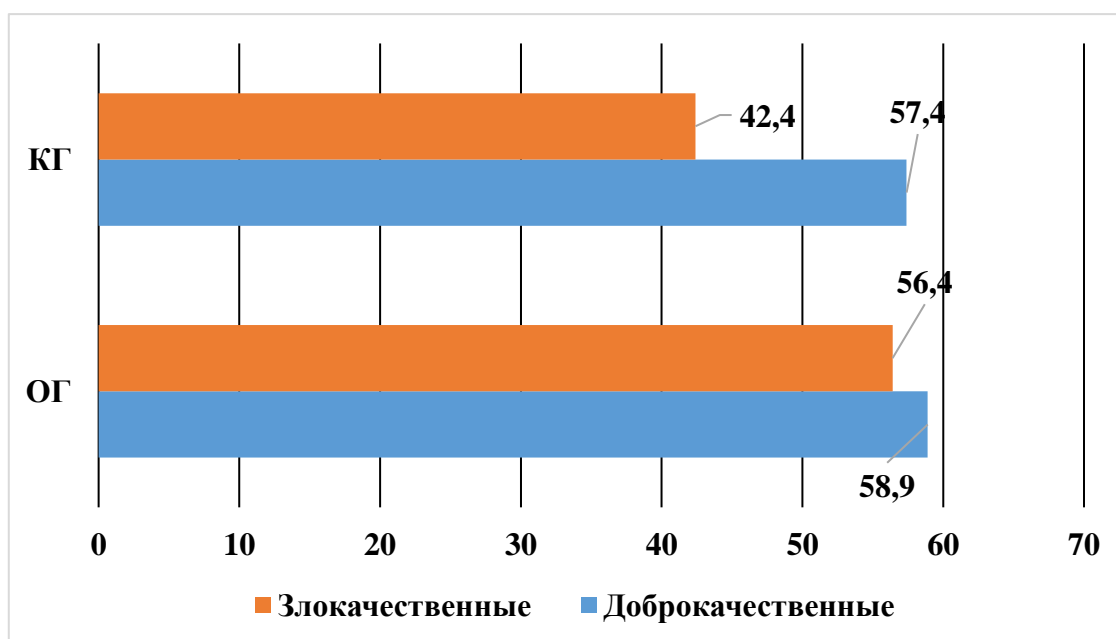
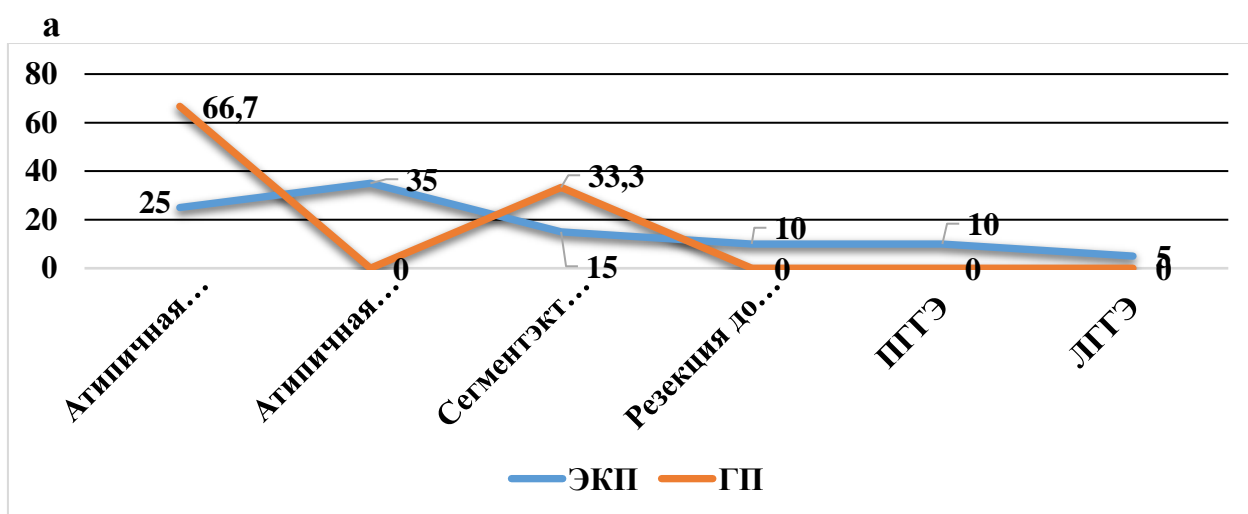
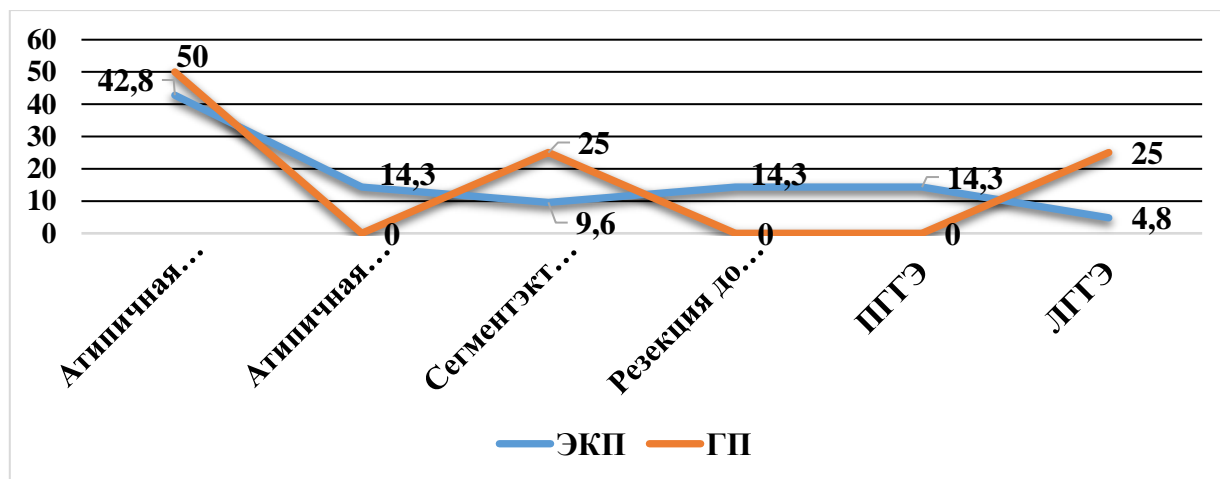


Рисунок 7.1. - Распределение выполненных резецирующих операций у пациентов с патологиями ГПДЗ

Как видно из рисунка, количество резекционных вмешательств значительно больше (59,8% напротив 56,4% в основной группе, 57,4% и 42,4% - в контрольной) в группе пациентов с доброкачественными патологиями ГПДЗ. Указанное в основном относится очаговыми образованиями печени, как ЭКП (n=41) и гемангиомой печени (n=7), что в целом составили 46,6% (из 103 больных). При этом как в основной, так и контрольной группах были выполнены сугубо радикальные вмешательства (Рисунок 7.2.).



Примечание: ЭКП - эхинококковая киста печени, ГП - гемангиома печени, ПД - правая доля, ЛД - левая доля, ПГГЭ - правосторонняя гемигепатэктомия, ЛГГЭ - левосторонняя гемигепатэктомия

Рисунок 7.2. - Разновидность радикальных резекционных операций у пациентов с доброкачественными очаговыми патологиями печени (а - основная группа, б - контрольная)

Несмотря на выполнение практически идентичных оперативных

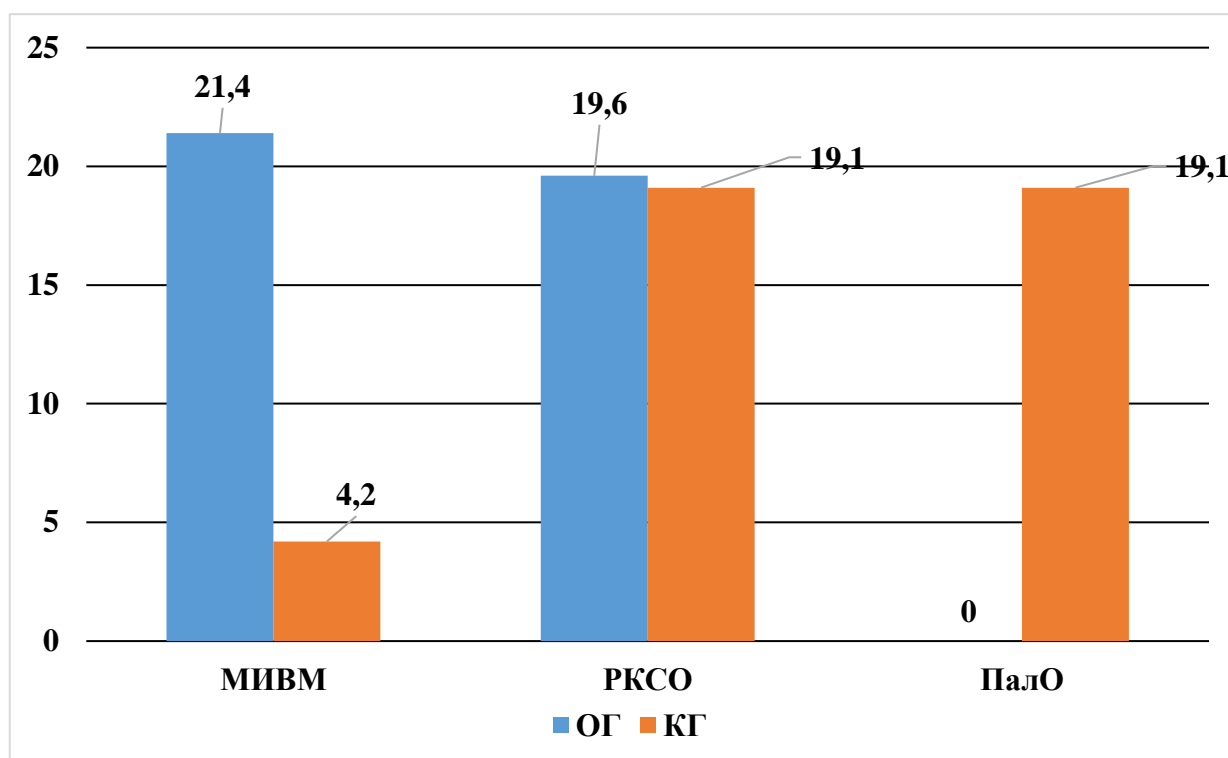
вмешательств в сравниваемых группах, показатели послеоперационных осложнений различались. У пациентов основной группы послеоперационное внутреннее кровотечение отмечено в 1 случае (4,0% из 25 больных) после ЛГГЭ, которое, несмотря на релапаротомию и коррекцию гемостаза, на фоне сопутствующей патологии завершилось летальным исходом. В контрольной группе данное осложнение наблюдалось в 3 случаях (13,0% из 23 больных), при этом в 1 случае зарегистрирован летальный исход.

Пострезекционный правосторонний экссудативный плеврит выявлен в 3 наблюдениях, в 1 случае в основной группе и в 2 - в контрольной. Нагноение послеоперационной раны отмечено в 1 случае (4,0%) в основной группе.

Сравнительный анализ послеоперационных осложнений продемонстрировал существенные различия между группами. В основной группе частота осложнений составила 12,0% (n=3), включая 1 летальный исход (4,0%). В контрольной группе частота неблагоприятных исходов была выше и составила 26,1% (n=6), при этом летальность достигла 8,7% (n=2). Следует отметить, что в контрольной группе у 1 пациента (4,3%) послеоперационный период осложнился развитием полиорганной недостаточности с последующим летальным исходом.

Следовательно, применительно к данной категории больных можно заключить, что разработанный комбинированный способ лечения доброкачественных очаговых образований печени и методы профилактики интра- и послеоперационных осложнений способны существенно повлиять на благоприятный прогноз заболевания.

Немаловажную роль в лечении доброкачественных патологий ГПДЗ играли и другие виды коррекции, включая миниинвазивные, реконструктивные и паллиативные операции (рисунок 7.3).



Примечание: МИВМ - миниинвазивные вмешательства, РКСО - реконструктивные операции, ПалО - паллиативные операции

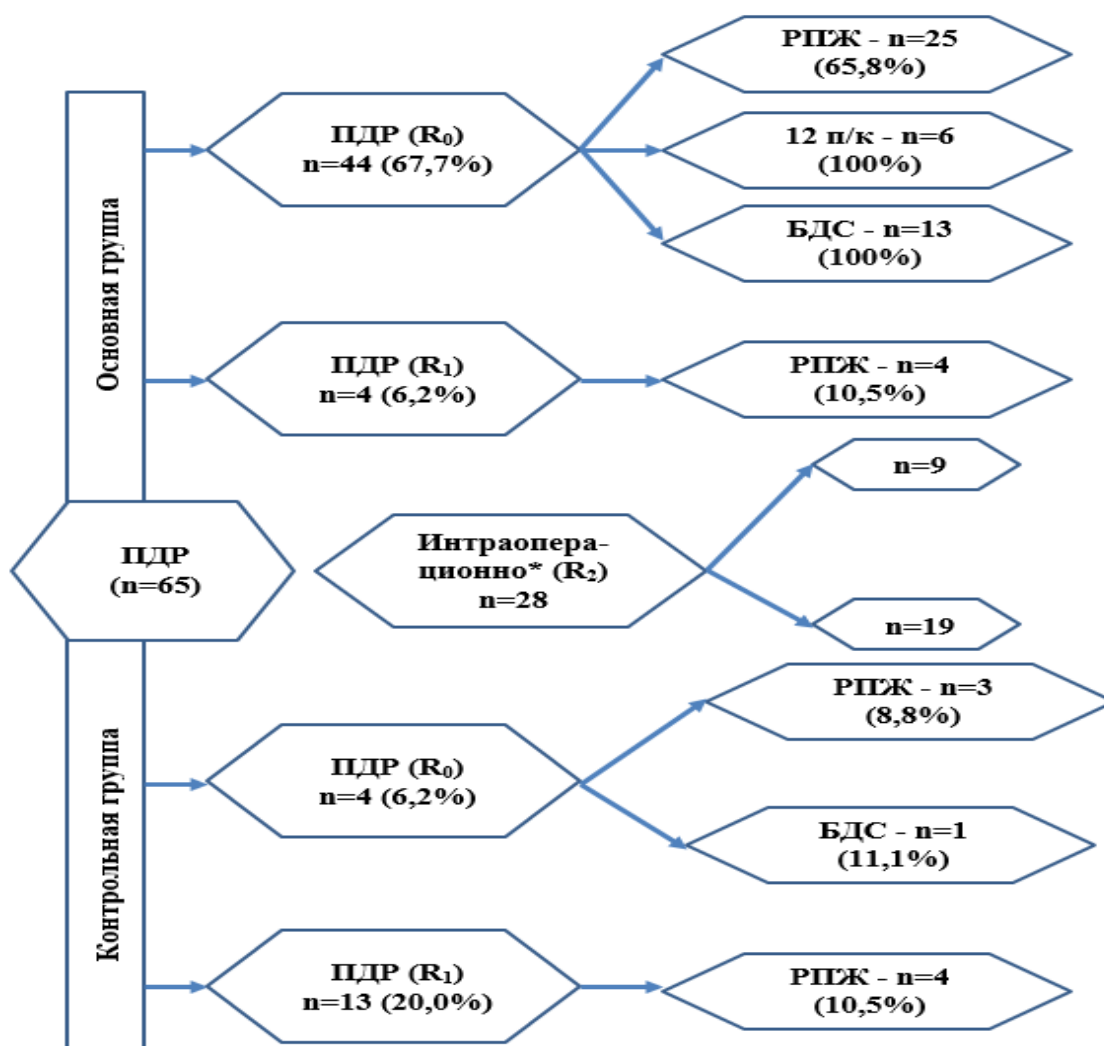
Рисунок 7.3. - Сравнительные данные нерезекционных методов хирургического лечения у больных с доброкачественными патологиями ГПДЗ

Среди нерезекционных методов хирургического лечения в основной группе больных преобладали миниинвазивные вмешательства, составившие 21,4%; у пациентов с НКП и АП данный показатель достигал 100%. Различные реконструктивные операции выполнены пациентам со стриктурами ГХ в 19,6% случаев (n=11). В контрольной группе во всех подгруппах нерезекционных вмешательств преобладали паллиативные операции, 80,0% из 10 больных с НКП и АП, а также реконструктивные вмешательства, выполненные у 9 пациентов со стриктурами ГХ. При сравнительном анализе установлено, что в основной группе у пациентов с НКП (n=7) и АП (n=5), которым выполняли миниинвазивную коррекцию под УЗ-контролем, послеоперационных осложнений не зарегистрировано. В контрольной группе, напротив, отмечено 3 случая осложнений (23,1%), включая кровотечение (n=1) и дислокацию дренажа в двух наблюдениях, что потребовало повторных вмешательств.

Анализ послеоперационных осложнений у больных со стриктурой гепатикохоледоха показал выраженные межгрупповые различия. Так, в основной группе (n=11) внутреннее кровотечение было зафиксировано у 2 пациентов (18,2%). В контрольной группе (n=9) данное осложнение встречалось чаще и отмечено у 4 больных (44,4%). Особого внимания заслуживает тот факт, что в основной группе не было зафиксировано случаев несостоятельности билиодигестивного анастомоза, тогда как в контрольной группе это осложнение развилось у 2 пациентов (22,2%), причём в 1 случае (11,1%) с летальным исходом. В основной группе у 2 пациентов (18,2%) развился острый послеоперационный панкреатит, успешно купированный консервативными методами. В контрольной группе гнойно-септические осложнения отмечены у 2 пациентов (22,2%), послеоперационная пневмония - в 1 случае (11,1%). В целом у пациентов, перенёвших нерезекционные операции, в основной группе при НКП (n=7), АП (n=5) и стриктуре ГХ (n=11) послеоперационные осложнения составили 4 случая, или 17,4%, тогда как в контрольной группе при НКП (n=6), АП (n=4) и стриктуре ГХ (n=9) - 12 случаев, или 63,1%, с 1 летальным исходом (8,3%). Это ещё раз подтверждает значимость применения миниинвазивных технологий и разработанных способов профилактики послеоперационных осложнений.

В условно третью подгруппу пациентов с доброкачественными патологиями ПЖ были включены больные с хроническим панкреатитом (n=9, основная группа - 6, контрольная - 3) и ДООПЖ (n=4, основная группа - 2, контрольная - 2). Всем пациентам основной группы с хроническим панкреатитом выполнена резекция головки ПЖ с сохранением дуоденума, тогда как в контрольной группе - панкреатодуоденэктомия. Пациентам с ДООПЖ в основной группе выполнены срединная (n=1) и дистальная (n=1) резекции ПЖ с сохранением селезёнки, в контрольной группе - энуклеация опухоли (n=1) и дистальная резекция ПЖ (n=1) с сохранением селезёнки. Специфические послеоперационные осложнения, связанные с несостоятельностью анастомоза и её последствиями (панкреатический свищ,

абсцесс брюшной полости), были зарегистрированы в 5 случаях (38,5%): в основной группе — у 3 пациентов (37,5%), в контрольной — у 2 (40,0%). Следует подчеркнуть, что в основной группе указанные осложнения наблюдались у одного и того же пациента. Дополнительно в контрольной группе отмечено ещё два случая ОПП (40,0%); при этом в одном наблюдении для коррекции состояния потребовалось выполнение 2-х кратной пункции под УЗ-контролем. В этом аспекте злокачественные патологии, как РПЖ, рак 12 перстной кишки и фатерова сосочка, зачастую требовали ПДР (Рисунок 7.4).



Примечание: * - В 28 наблюдениях при попытке выполнения ПДР, интраоперационно верифицирован не резектабельность процесса

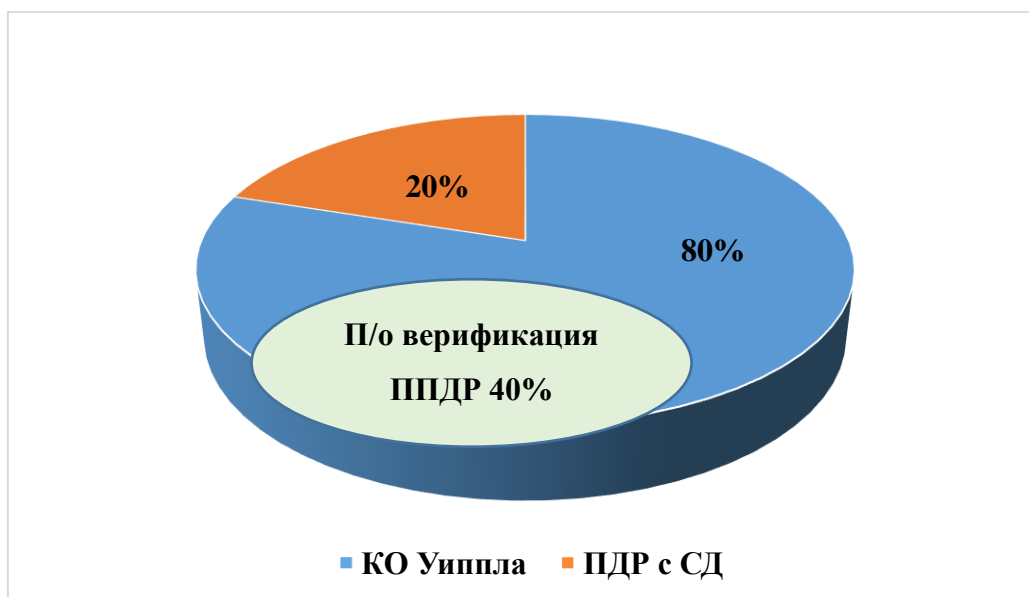
Рисунок 7.4. - Варианты панкреатодуоденальной резекции при злокачественных патологиях поджелудочной железы, 12 перстной кишки и фатерова сосочка

Однако анализ результатов проведённого исследования показал, что не

все ПДР оказались радикальными, поскольку интраоперационно и в послеоперационном периоде были верифицированы наличие атипичных клеток в прорастающих соседних органах и по краю резецированной ПЖ.

Следует отметить, что из 93 (86,9%) случаев, в которых пациентам со злокачественными патологиями ПЖ, двенадцатиперстной кишки и БДС были определены показания к ПДР, в 65 (69,9%) наблюдениях удалось выполнить запланированный объём вмешательства, тогда как в 28 (30,1%) случаях интраоперационно картина была расценена как нерезектабельная, то есть имелось распространение процесса на соседние сосудисто-структурные органы, не позволявшее выполнить ни радикальные, ни паллиативные резекционные вмешательства. При этом из 65 случаев ПДР часть операций была расценена как паллиативная, то есть R1, поскольку интраоперационно и после операции верифицировано наличие атипичных клеток.

Аналогичная картина отмечалась и при гибридно-лапароскопических ПДР, когда после 2 случаев классической операции Уиппла в краях резецированной ПЖ были выявлены атипичные клетки (рисунок 7.5).

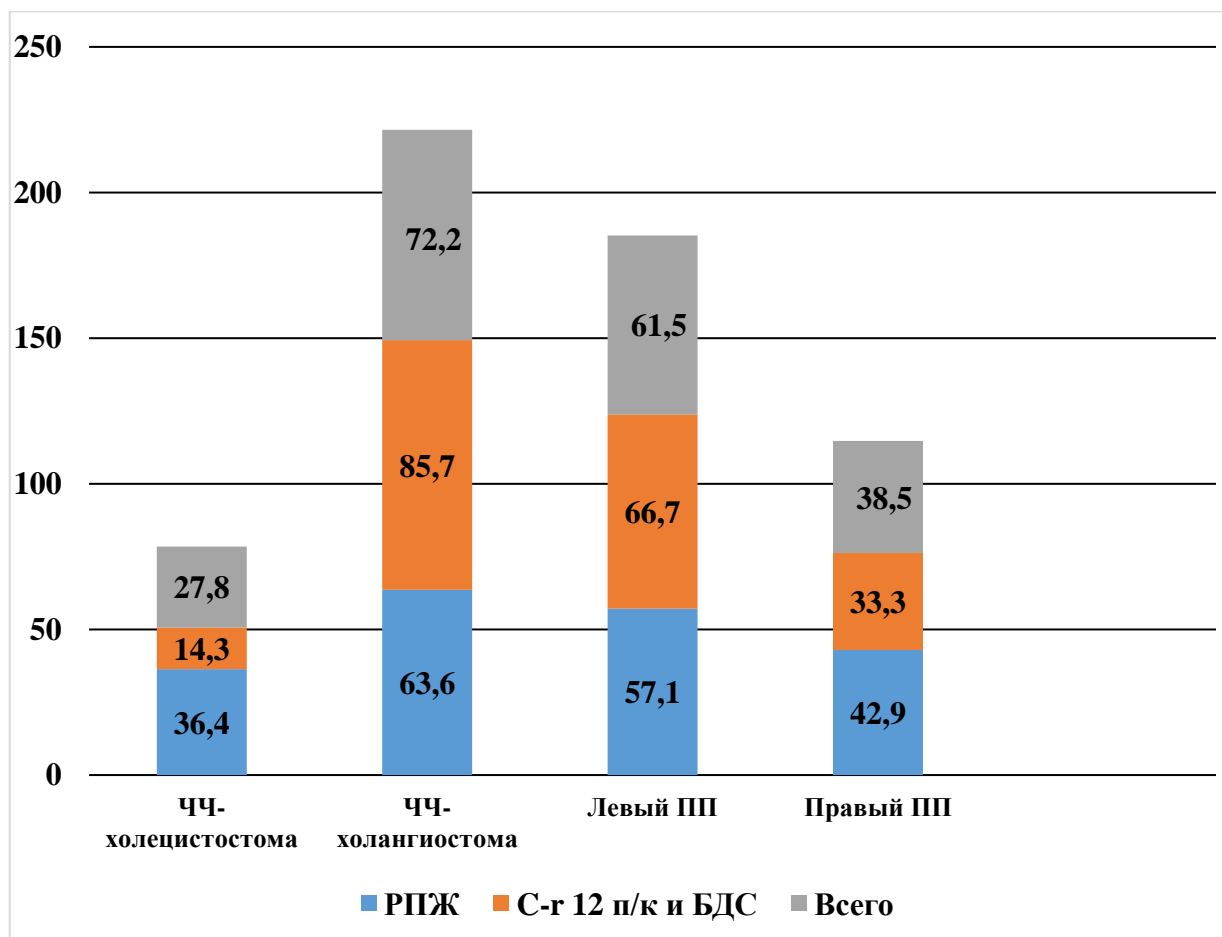


Примечание: КО - классическая операция, СД - сохранение дуоденума, ППДР - паллиативная панкреатодуоденальная резекция

Рисунок 7.5. - Результаты гибридной лапароскопической панкреатодуоденальной резекции у пациентов с злокачественными патологиями поджелудочной железы и фатерова сосочка

Важную роль при выборе тактики лечения пациентов со

злокачественными патологиями ПЖ, двенадцатиперстной кишки и фатерова сосочка играла дооперационная коррекция желчестаза. Миниинвазивная коррекция МЖ в дальнейшем позволяла выполнять радикальные вмешательства при значительном снижении частоты послеоперационных осложнений и летальности (рисунок 7.6).



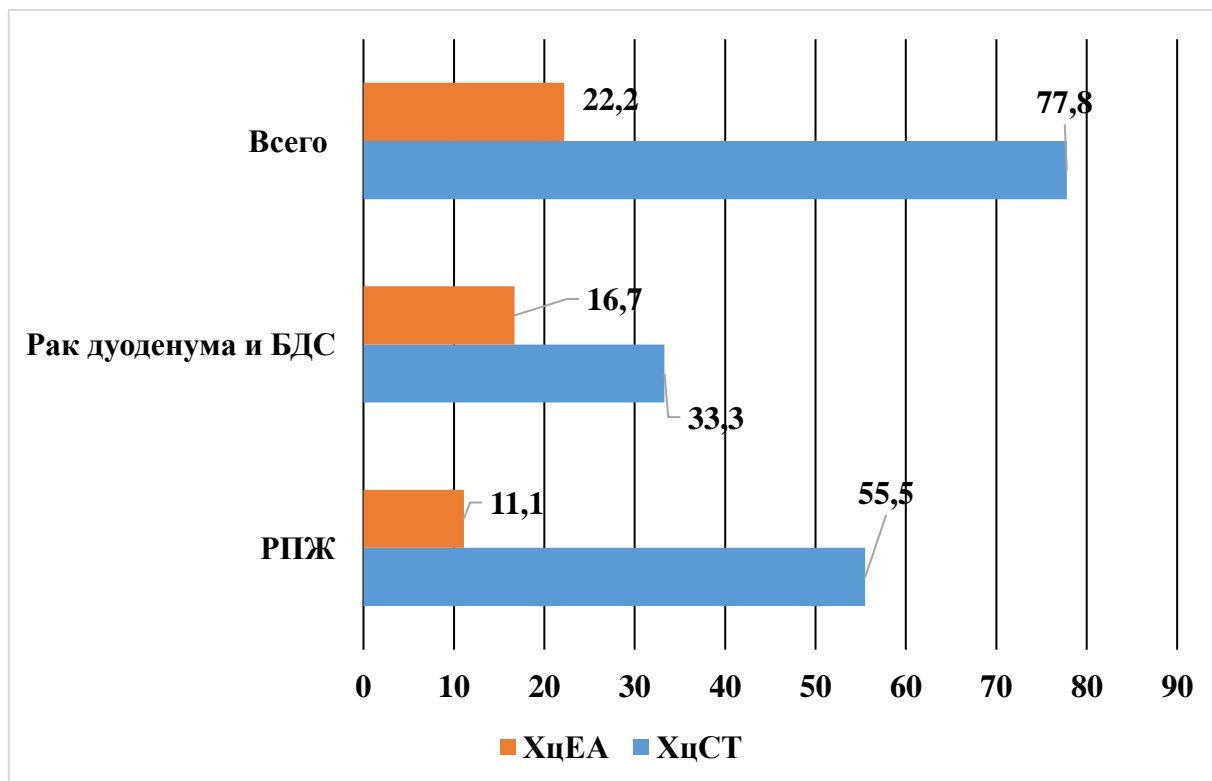
Примечание: ЧЧ - чрескожно-чреспеченочная, ПП - печеночный проток, РПЖ - рак поджелудочной железы, БДС - большой дуоденальный сосочек

Рисунок 7.6. - Варианты миниинвазивной дооперационной коррекции механической желтухи у пациентов основной группы (n=18)

Как показывает анализ, в большинстве случаев МЖ, n=13 (72,2%), декомпрессию билиарного дерева выполняли путём наложения ЧЧХС, в том числе в 61,5% случаев - посредством дренирования левого печёночного протока. ЧЧ-холецистостома наложена в 27,8% наблюдений, n=5; при РПЖ - в 36,4%, при раке дуоденума и БДС - в 14,3%.

В этом контексте у 15 пациентов контрольной группы, осложнённой МЖ, из 50 больных, в 9 (60,0%) наблюдениях с целью предоперационной

подготовки выполнена декомпрессия ЖВС. В остальных 40,0% случаев, n=6, по ряду причин проводили комплекс консервативных мероприятий, направленных на снижение интоксикации, коррекцию проявлений МЖ и функций жизненно важных органов.



Примечание: ХцЕА - холецистоюноанастомоз, ХцСТ - холецистостома

Рисунок 7.7. - Варианты миниинвазивной дооперационной коррекции механической желтухи у пациентов контрольной группы (n=9)

В качестве дооперационной декомпрессии пациентам контрольной группы преимущественно, в 77,8% случаев, выполняли наложение холецистостомы на протяжении. ХцЕА как метод декомпрессии билиарного дерева применяли в 2 (22,2%) случаях. Следует отметить, что все эти дренирующие вмешательства оставались для пациентов окончательными методами хирургического лечения и в дальнейшем дополнялись химио- и лучевой терапией.

Помимо резекционных вмешательств, в зависимости от локализации новообразований ГПДЗ, 19 (73,1%) пациентам основной группы из 26 со злокачественными патологиями ПЖ, двенадцатиперстной кишки и фатерова сосочка по показаниям выполняли паллиативные дренирующие операции.

Пациентам с РПЖ в 66,7% случаев накладывали БДА, в 33,3% - БДА + ПЕА. В 3 случаях рака двенадцатиперстной кишки (75,0%) выполняли БДА + ПЕА + ГЭА, в 1 случае (25,0%) - ГЭА, а у 4 больных (66,7%) с параампулярными образованиями считали приемлемым наложение БДА + ГЭА; ещё у 2 пациентов выполняли ГЭА + ПЕА (n=1) и ГЭА (n=1).

В 50,5% наблюдений (n=50) пациентам контрольной группы, в том числе при наличии МЖ (n=15), были выполнены различные открытые вмешательства, выбор которых зависел от общего состояния пациента, стадии опухоли, характера осложнений и сопутствующей патологии (рисунок 7.8).

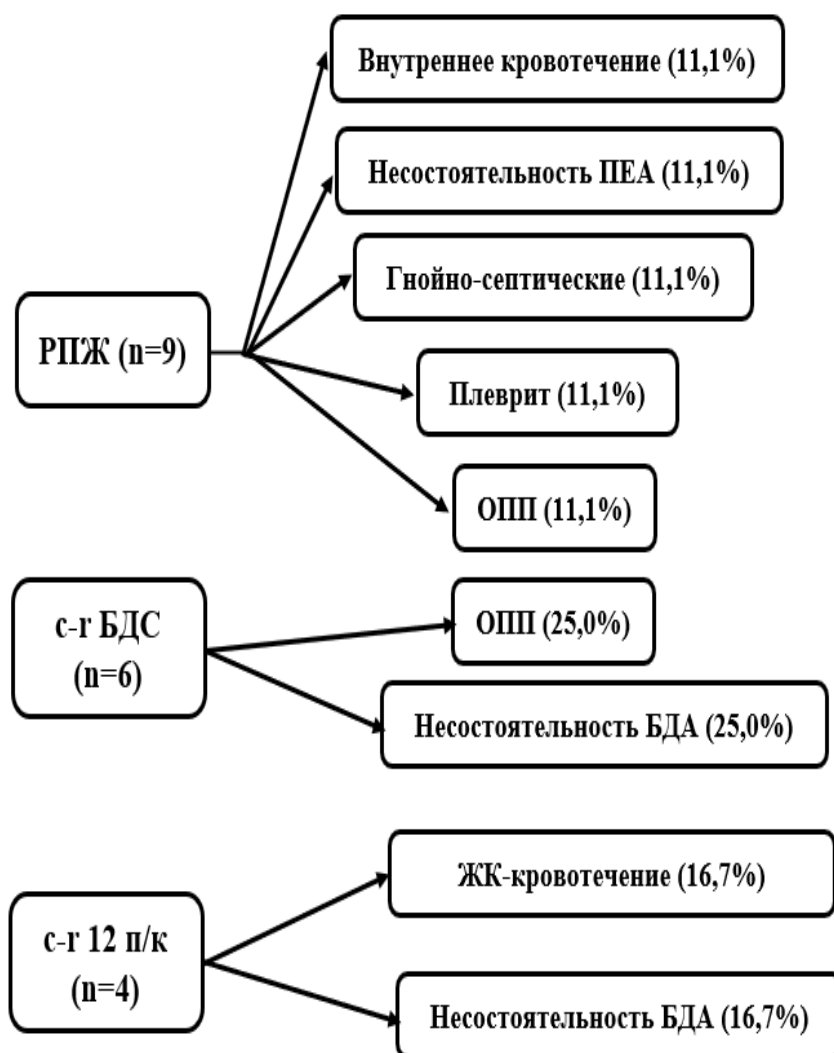


Рисунок 7.8. - Структура послеоперационных осложнений основной группы больных после дренирующих операций

В т.ч. радикальные операции выполнены 4 (8,0%, при РПЖ - 3 или 6,0%, рак БДС - 1 или 2,0%) пациентам. Остальным 46 или 92,0% больным

выполнены различные паллиативные методы операции.

В целом пациентам контрольной группы произведены 17 (34,0%) резецирующих операций, в виде ПДР, что после интра- и послеоперационной верификации только четыре из них оказались радикальными.

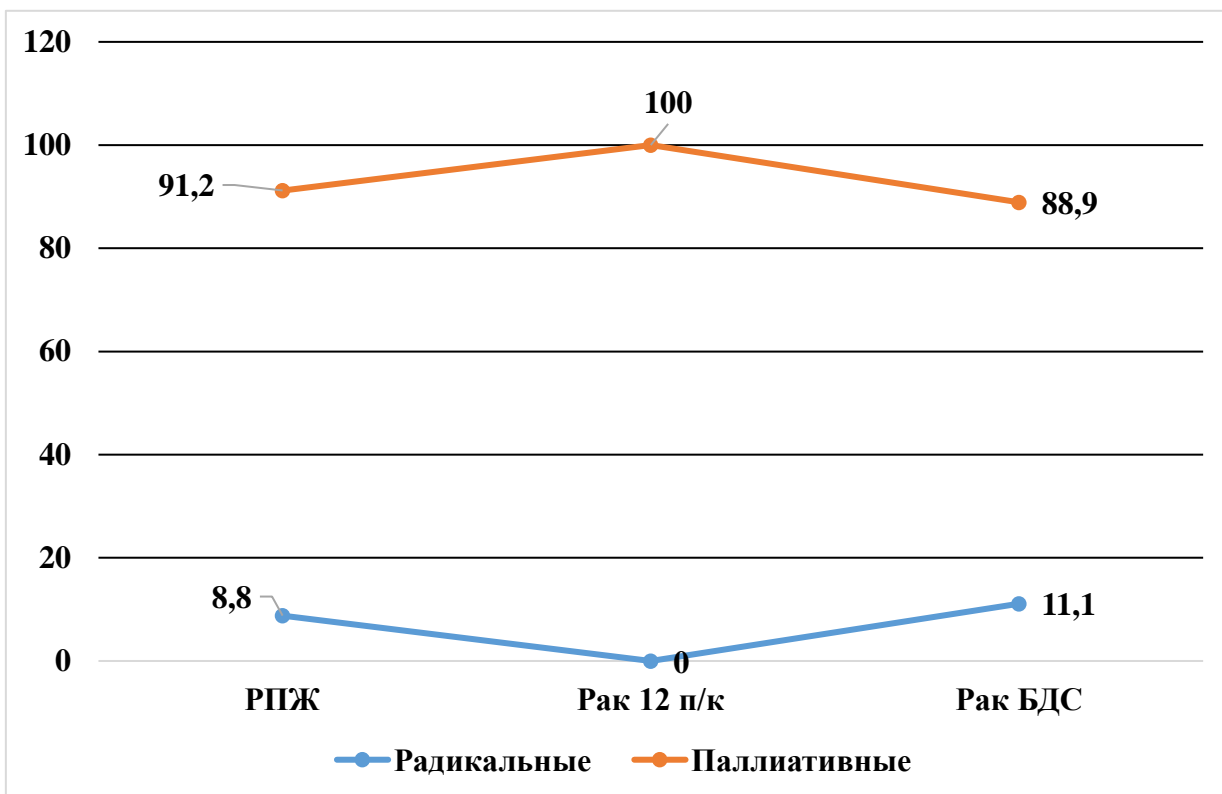


Рисунок 7.9. - Способы операции у пациентов с патологиями поджелудочной железы (n=34), 12 перстной кишки (n=7) и фатерова сосочка (n=9)

Однако в сравнительном аспекте, паллиативные операции контрольной группы характеризовались значительным количеством послеоперационных осложнений, и, следовательно, летальности, т.е. 41,9% (n=13) и 22,6% (n=7) послеоперационных летальных исходов (Рисунок 7.10,7.11.).

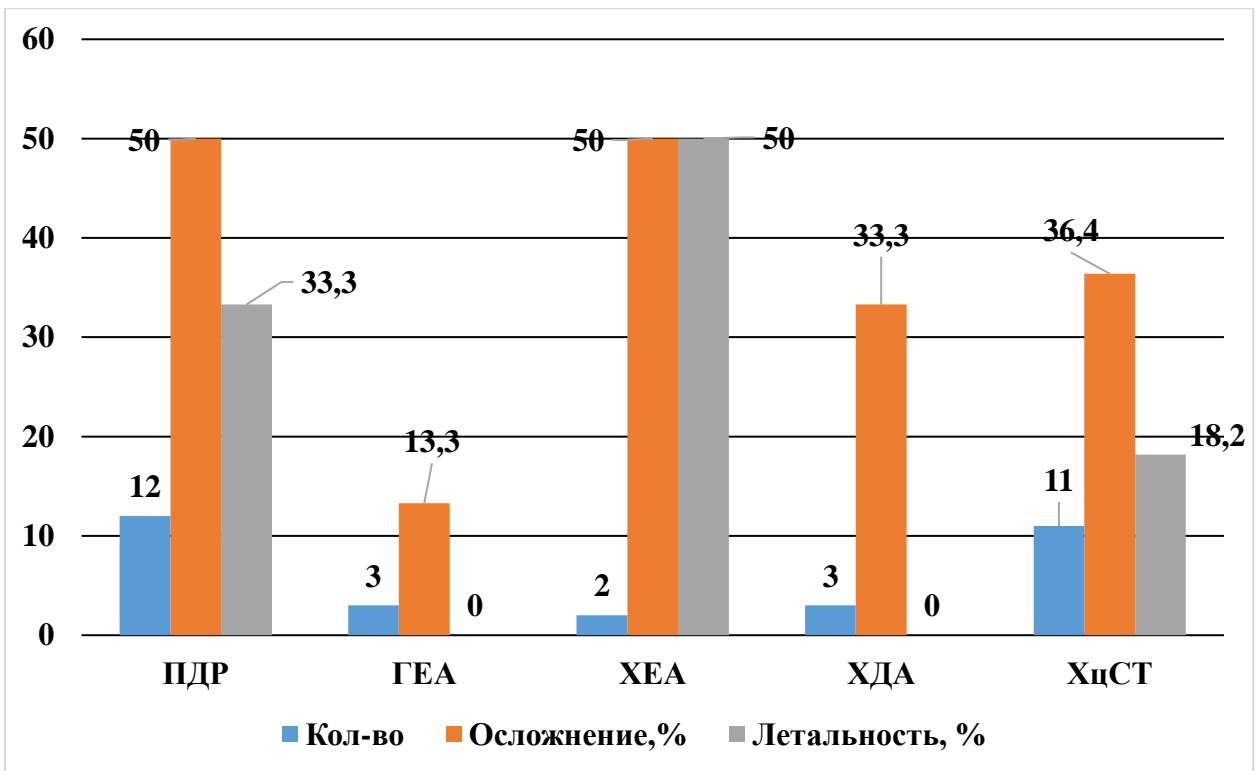
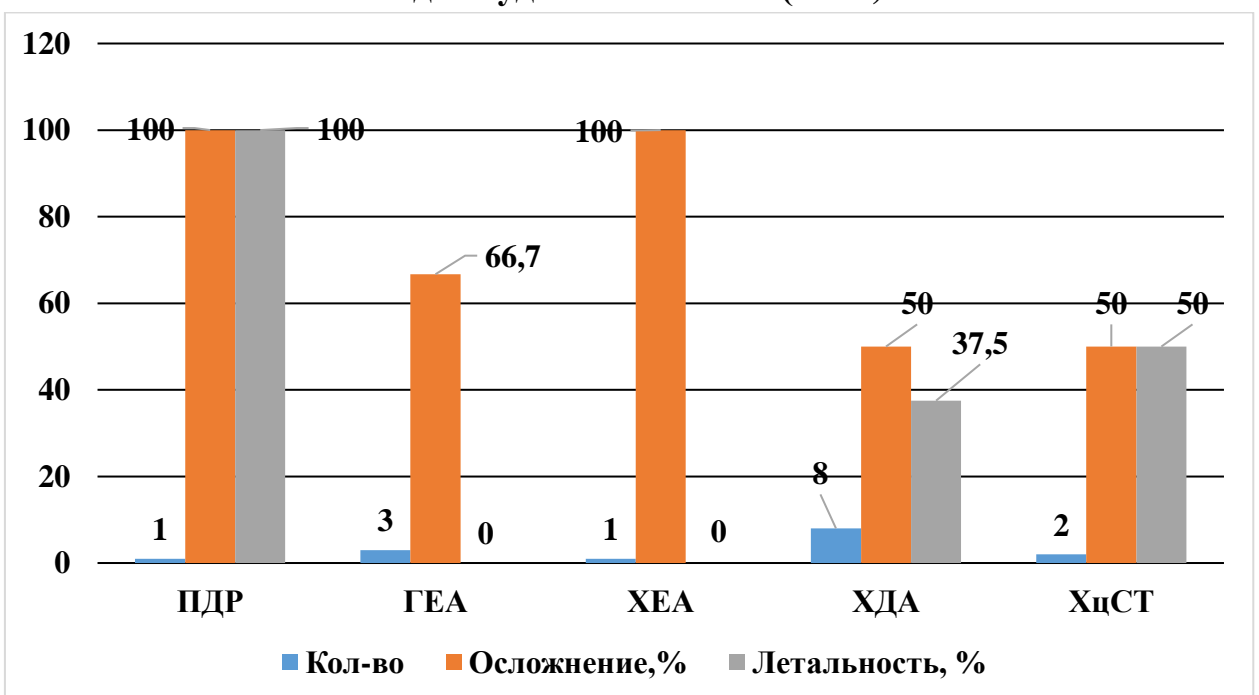


Рисунок 7.10. - Характер послеоперационных осложнений и летальности в зависимости от способа паллиативной операции у больных с раком поджелудочной железы (n=31)



Примечание: ПДР - панкреатодуоденальная резекция, ГЕА - гепатико-еюноанастомоз, ХЕА - холедохоеюноанастомоз, ХДА - холедоходуоденоанастомоз, ХцСТ - холецистостома

Рисунок 7.11. - Характер послеоперационных осложнений и летальности в зависимости от способа паллиативной операции у больных с раком 12 перстной кишки и фатерова сосочка (n=15)

Оценка непосредственных результатов хирургического лечения больных со злокачественными новообразованиями двенадцатиперстной кишки и фатерова сосочка показала, что послеоперационные осложнения встречались часто и достигали 60,0% (n=9). В этой же подгруппе летальность составила 33,3% (n=5), что указывает на тяжесть течения и высокий риск неблагоприятных исходов. Суммарная оценка исходов лечения в общей когорте показала развитие осложнений у 47,6% пациентов (n=22), при летальности 26,1% (n=12). Ограничением данного исследования является отсутствие данных катамнестического наблюдения, что не позволяет оценить отдалённые результаты лечения.

ГЛАВА 8. ОБЗОР РЕЗУЛЬТАТОВ ИССЛЕДОВАНИЯ

Актуальность выполненного исследования определяется тем, что хирургическое лечение заболеваний гепатопанкреатодуоденальной зоны в настоящее время остаётся одной из наиболее сложных и дискуссионных проблем абдоминальной хирургии. Это обусловлено не только анатомо-топографической сложностью данной области, но и необходимостью одновременного решения диагностических, онкологических, реконструктивных и профилактических задач. Современный подход к лечению опухолевых поражений поджелудочной железы всё в большей степени требует мультимодального планирования, что отражено в положении о том, что «определения, приобретающие всё большее значение для оптимального проведения мультимодальной терапии» [142]. В этой связи становится очевидным, что улучшение непосредственных результатов хирургического лечения больных с заболеваниями гепатопанкреатодуоденальной зоны невозможно без уточнения критериев резектабельности, совершенствования алгоритмов диагностики и обоснования комбинированных лечебных подходов.

Дополнительную значимость проблеме придаёт высокий риск послеоперационных осложнений, которые по-прежнему существенно ограничивают эффективность даже технически успешно выполненных вмешательств. В обзорной работе подчёркнуто, что «хирургия поджелудочной железы стала относительно безопасной с точки зрения летальности, однако по-прежнему сопровождается значительной частотой осложнений» [309], при этом одним из ключевых осложнений остаётся послеоперационный панкреатический свищ. В аналогичном направлении сформулирована задача исследования, направленного на «анализ факторов риска формирования панкреатического свища после панкреатодуоденальной резекции» [159]. Это свидетельствует о том, что изучение факторов риска и разработка методов профилактики осложнений являются центральным направлением современной хирургии данной области.

Не менее важным является расширение показаний к хирургическому лечению при местнораспространённых формах опухолей поджелудочной железы. Так, указывается, что «роль хирургического лечения при местнораспространённом раке поджелудочной железы с вовлечением артерий остаётся дискуссионной» [78], что отражает отсутствие единого подхода к данной категории пациентов. Вместе с тем показано, что панкреатодуоденальная резекция с резекцией воротной вены рассматривается как «стандартная операция при аденокарциноме поджелудочной железы с инвазией воротной вены» [296], однако даже при этом сохраняется проблема положительных краёв резекции. Эти данные подчёркивают необходимость разработки дифференцированной хирургической тактики с учётом распространённости процесса и морфологических характеристик опухоли.

Современные исследования также акцентируют внимание на значении предоперационного лекарственного лечения. Отмечено, что «неoadьювантная терапия является важной стратегией при местнораспространённом раке поджелудочной железы» [339], поскольку позволяет повысить вероятность выполнения радикального хирургического вмешательства. В этой связи оценка эффективности периоперационной химиолучевой терапии и её роли в структуре комплексного лечения является обоснованной задачей, напрямую связанной с повышением резектабельности и улучшением исходов лечения.

Отдельного внимания заслуживает внедрение миниинвазивных технологий. В частности, показано, что «лапароскопическая панкреатодуоденальная резекция может улучшать послеоперационное восстановление по сравнению с открытой операцией, однако при этом длительная кривая обучения данной сложной методике может увеличивать риск осложнений» [182]. Это свидетельствует о том, что использование миниинвазивных подходов требует строгого отбора пациентов и высокой квалификации хирурга, а также не исключает необходимости разработки мер профилактики осложнений.

Существенную роль играют и проблемы стандартизации результатов

хирургического лечения хронических заболеваний поджелудочной железы. Подчёркивается необходимость «создания стандартизированной системы оценки результатов оперативного лечения хронического панкреатита, что указывает на сохраняющуюся вариабельность подходов к лечению и оценке его эффективности» [310].

Наконец, даже при выполнении радикальных вмешательств сохраняется риск тяжёлых специфических осложнений. Установлено, что «венозный застой желудка после тотальной панкреатэктомии встречается часто и представляет серьёзную опасность» [152], что расширяет представления о спектре послеоперационных нарушений и подчёркивает необходимость их профилактики.

Таким образом, актуальность настоящего исследования обусловлена высокой частотой осложнений, отсутствием единых подходов к выбору тактики лечения, необходимостью интеграции хирургических и лекарственных методов, а также потребностью в разработке патогенетически обоснованных способов профилактики неблагоприятных исходов. Это полностью соответствует поставленной цели исследования, направленной на улучшение непосредственных результатов хирургического лечения заболеваний гепатопанкреатодуоденальной зоны.

Основной целью данного научного исследования является оптимизация ближайших и отдалённых результатов оперативного лечения патологии гепатопанкреатодуоденальной зоны. Её достижение предполагает разработку и внедрение научно обоснованных, патогенетически детерминированных методов профилактики интраоперационных и послеоперационных осложнений, а также совершенствование комплексных терапевтических подходов.

За период 1999-2023 годы в исследование были включены 216 пациентов, госпитализированных с хирургическими патологиями органов ГПДЗ. В соответствии с принятой методологией выборку распределили на две группы. Основную группу составили 117 больных (54,2%), у которых

применяли усовершенствованные подходы к диагностике и лечению. В группу сравнения вошли 99 пациентов (45,8%); обследование и терапию им проводили по стандартным протоколам.

В целом 32,4% исследуемого материала составили доброкачественные патологии печени: эхинококкоз печени - 41 (58,6%), непаразитарные кисты печени - 13 (18,6%), абсцессы печени - 9 (12,8%) и гемангиома - 7 (10,0%). Злокачественные новообразования ПЖ выявлены у 72 (33,3%) пациентов, в том числе у 29,0% больных основной и у 38,4% контрольной группы. Доброкачественные заболевания ПЖ, включая хронический панкреатит и ДООПЖ, имели место у 9 (4,2%) и 4 (1,8%) пациентов соответственно, при этом 6 больных с хроническим панкреатитом относились к основной группе, 3 - к контрольной, а по 2 пациента с ДООПЖ были представлены в каждой из групп.

Патологии ЖВС, включая поражения фатерова сосочка, также составили одну из наиболее тяжёлых категорий больных ГПДЗ: злокачественные формы выявлены в 28 (13,0%) наблюдениях, доброкачественные - в 20 (9,2%).

Из общего числа обследованных пациентов обеих групп мужчины составили 132 (61,1%) человека, женщины - 84 (38,9%). Следует отметить, что возрастная структура обследованных пациентов в зависимости от нозологической формы была неоднородной, однако в большинстве наблюдений возраст не превышал 60 лет, что соответствует категории зрелого и трудоспособного населения. Этот факт имеет не только клиническое, но и выраженное социально-экономическое значение, поскольку заболевания гепатопанкреатодуоденальной зоны в значительной степени затрагивают контингент с высокой трудовой активностью.

Полученные результаты согласуются с данными литературы. Так, в ряде исследований подчёркивается, что «большинство пациентов, подвергающихся хирургическому лечению по поводу заболеваний поджелудочной железы, находятся в возрасте до 65 лет» [170], что в целом соответствует категории

трудоспособного населения. Аналогично в другом исследовании отмечено, что «средний возраст пациентов, перенёвших панкреатодуоденальную резекцию, составляет около шестого десятилетия жизни, что подтверждает смещение возрастного пика в сторону лиц с сохранённой социальной и профессиональной активностью» [173].

В онкологическом аспекте данная закономерность также сохраняется. Указывается, что «большая часть пациентов с резектабельным раком поджелудочной железы представлена лицами среднего и пожилого возраста с преобладанием трудоспособной категории» [175]. При этом подчёркивается, что даже при злокачественных поражениях значительная доля больных сохраняет функциональную активность на момент постановки диагноза, что делает вопросы оптимизации хирургического лечения особенно значимыми.

В исследованиях, включающих как доброкачественные, так и злокачественные заболевания ГПДЗ, также показано, что «возрастной профиль пациентов характеризуется преобладанием лиц среднего возраста, что дополнительно подтверждает универсальность выявленной тенденции независимо от характера патологического процесса» [180]. Таким образом, полученные нами данные о преобладании пациентов трудоспособного возраста полностью согласуются с результатами других авторов и подчёркивают социальную значимость рассматриваемой проблемы.

Доброкачественные патологии ГПДЗ составили 47,7% (n=103, в т.ч. 56 или 56,6% основной группы, 47 или 47,5% - контрольной), злокачественные - 52,3% (n=113, в т.ч. 61 или 52,1% основной группы, 52 или 47,9% - контрольной).

Следовательно, большинство больных со злокачественными новообразованиями ГПДЗ госпитализировались для хирургического лечения после проведения соответствующей предшествующей терапии, включающей как консервативные методы, химио- и лучевую терапию, так и ранее выполненные паллиативные хирургические вмешательства.

Регионарную химиотерапию до госпитализации в стационар получали

93,7% и 53,8% пациентов с раком головки ПЖ и тело и хвоста ПЖ, соответственно. В 46,7% и 30,8% случаев наблюдений, терапия проведено в виде химиоинфузии, а 24,1% в целом, по показаниям химиотерапия сочеталось с лучевой терапией. У 4 (25,0%) пациентов с раком головки ПЖ, по неопределенным причинам первично произведено холецистэктомия и дренирование ГХ, у 3 (10,3%) - ХДА и у 3 (10,3%) - ХЭА, что в последующем привели к прогресированию процесса.

Следует отметить, что с учетом тяжести и степени поражения ПЖ, пациенты получали разные курсы ХИ, в т.ч. 1 курс ХИ получил 1 (3,4%), 2 курса - 3 (10,3%), 3 курса - 4 (25,0%), 4 курса - 3 (10,3%) и 5 курсов получал один пациент.

Практически все пациенты со злокачественными образованиями ГПДЗ обращались в клинику в осложнённых стадиях опухолевого процесса. Так, 100 (46,3%) пациентов с РПЖ (n=69), нейроэндокринными опухолями ПЖ (n=3), раком фатерова сосочка (n=22), желчного пузыря (n=2) и дистального отдела ГХ (n=4), при госпитализации имели картину различной степени МЖ. У 11 (5,1%) больных с с-г (n=11) и лейомиосаркомой 12 перстной кишки (n=4), также имело место осложнённые формы патологии, как постгеморрагическая анемия тяжелой степени и картина стеноза 12 перстной кишки.

Централизация пациентов в специализированных медицинских учреждениях, включая клинику неотложной абдоминальной хирургии и онкологический научный центр, способствовала более рациональному использованию диагностических и лечебных ресурсов, а также создавала условия для выполнения технически сложных вмешательств у наиболее тяжёлой категории больных. Это особенно важно при заболеваниях ГПДЗ, поскольку сама хирургия данной анатомической области требует высокой концентрации опыта, междисциплинарного взаимодействия и расширенных технических возможностей. В специализированном онкологическом стационаре подчеркнута, что «карцинома поджелудочной железы, поражающая крючковидный отросток, представляет собой сложное

хирургическое состояние, а на выбор лечебной тактики влияют необходимость сосудистой резекции и возможность достижения чистого края резекции» [301], что прямо указывает на целесообразность ведения подобных пациентов в профильных центрах.

В работе, посвящённой мезентериальному доступу при панкреатодуоденэктомии, указано, что «изолированная панкреатодуоденэктомия является идеальной операцией при раке головки поджелудочной железы, а первым и наиболее важным этапом является использование мезентериального доступа вместо приёма Кохера» [209]. Подобная концепция сама по себе предполагает наличие специализированной команды и соответствующего хирургического опыта.

В другом исследовании отмечено, что «артериальный подход на первом этапе операции при панкреатодуоденэктомии рекомендовался при раке поджелудочной железы для оценки резектабельности, очищения края верхней брыжеечной артерии от инвазии или уменьшения кровопотери при этом систематическая диссекция мезопанкреаса при таком подходе выполняема... с приемлемыми краткосрочными результатами» [237].

Также в исследовании, специально посвящённом тотальной панкреатэктомии, указано, что «влияние лечения в условиях центра с высоким объёмом операций при тотальной панкреатэктомии изучено недостаточно, однако по результатам анализа установлено, что увеличение хирургического объёма тотальной панкреатэктомии ассоциировалось с улучшением периоперационных исходов, особенно при расширенных вмешательствах» [319]. Следовательно, сама по себе централизация пациентов в высокоспециализированных учреждениях является не организационной формальностью, а одним из факторов повышения безопасности и эффективности хирургического лечения.

Таким образом, полученные нами данные о целесообразности концентрации пациентов с заболеваниями ГПДЗ в специализированных учреждениях согласуются с современными литературными данными и

подтверждают, что такой подход облегчает отбор больных, расширяет возможности углублённой диагностики, позволяет применять сложные резекционные и реконструктивные технологии и в конечном счёте способствует улучшению непосредственных результатов лечения.

При выборе лечебной тактики, определении длительности предоперационной подготовки и допустимой степени радикальности вмешательства, особенно у пациентов со злокачественными заболеваниями ГПДЗ, существенное значение имела выраженность сопутствующей патологии. В нашем исследовании сопутствующие заболевания выявлены у 88,9% больных, при этом патология сердечно-сосудистой системы отмечена у 75,9%, сахарный диабет - у 23,6%. Эти данные имеют не только описательное, но и клиническое значение, поскольку коморбидный фон непосредственно влияет на операционный риск, переносимость расширенных вмешательств и течение послеоперационного периода.

В литературе данному обстоятельству также уделяется значительное внимание. Так, при хроническом панкреатите показано, что «качество жизни определяется постоянной болью, инвалидизацией или безработицей, текущим курением и сопутствующими заболеваниями, что подчёркивает самостоятельное клиническое значение коморбидности не только как фонового состояния, но и как фактора, влияющего на исходы лечения» [291]. В работе, посвящённой современным представлениям о послеоперационном панкреатическом свище, сам предмет анализа сформулирован как «обзор традиционных и новых концепций» [208], что отражает сохраняющуюся сложность прогноза осложнений после панкреатодуоденальных вмешательств у больных с различным преморбидным статусом. Дополнительно показано, что «плотность поджелудочной железы коррелирует с объективными инструментальными и интраоперационными признаками, а значит, морфофункциональные особенности органа наряду с общесоматическим статусом также должны учитываться при предоперационном планировании и оценке риска осложнений» [234]. Таким образом, полученные нами данные о

высокой распространённости сопутствующих заболеваний согласуются с современными представлениями о многофакторной природе операционного риска у данной категории пациентов.

В отношении доброкачественных заболеваний ГПДЗ следует отметить, что лечебная тактика в большинстве случаев была ориентирована на радикальную коррекцию патологического процесса, поскольку именно такой подход позволяет устранить клинические проявления заболевания, предупредить его прогрессирование и снизить риск повторных вмешательств. Эта позиция соответствует данным литературы. В частности, при хроническом панкреатите в рандомизированном исследовании прямо сопоставлялись «раннее хирургическое лечение и тактика первоочередной эндоскопии» [133], причём сама постановка вопроса указывает на устойчивое усиление роли хирургического подхода в лечении данной категории больных. При кистозных поражениях поджелудочной железы акцент делается на «распространённость, диагностику и ведение кистозных новообразований поджелудочной железы, что отражает необходимость активной и нередко окончательной хирургической тактики при потенциально прогрессирующих образованиях» [145]. Аналогично проблема дифференциальной диагностики между воспалительным и злокачественным поражением подчёркнута уже в самой формулировке «образование головки поджелудочной железы при хроническом панкреатите: воспалительное или злокачественное» [129], что обосновывает стремление к радикальному хирургическому решению при невозможности надёжно исключить опухолевый процесс. Наконец, даже при псевдоопухолевом хроническом панкреатите необходимость длительного наблюдения отражена в работе «наблюдение пациентов с псевдоопухолевым хроническим панкреатитом: исходы и мониторинг» [149], что подтверждает сложность данной категории больных и ограниченность выжидательной тактики.

Всем пациентам с ЭП, как основной (n=21), так и контрольной группы (n=20), выполнены различные виды резекций печени. В 7 (3,2%)

наблюдениях ГП, основная группа - 4, контрольная - 3, также произведены резекции печени. Во всех случаях пациенты основной группы с непаразитарными кистами печени (n=7) и абсцессами печени (n=5) пролечены с применением миниинвазивных вмешательств.

Следует отметить, что 58,6% (n=41) доброкачественных очаговых образований печени составили пациенты с ЭКП, что в целом соответствует литературным данным [9,60]. Непаразитарные кисты печени выявлены в 18,6% (n=13) случаев, абсцессы печени - в 12,8% (n=9), гемангиомы печени - в 10,0% (n=7). Основными методами диагностики очаговых патологий являлись лучевые методы, прежде всего УЗИ, КТ и МРТ.

Верификация генеза очаговых образований ГПДЗ в нашем исследовании в основном осуществлялась с использованием современных лучевых методов, включая ультразвуковое сканирование, мультиспиральную компьютерную томографию и магнитно-резонансную томографию, а в сложных случаях - с применением субоперационной биопсии. Наиболее высокой информативностью в дифференциальной диагностике рака поджелудочной железы и хронического панкреатита характеризовалась мультиспиральная компьютерная томография, чувствительность которой составила 89%, а специфичность - 70%. Полученные данные соответствуют современным представлениям о том, что при очаговых поражениях поджелудочной железы решающее значение имеет комплексная лучевая оценка с обязательным сопоставлением структурных и клиничко-морфологических признаков.

В литературе подчёркивается, что сама проблема разграничения воспалительного и опухолевого процесса остаётся принципиально сложной. Это прямо отражено уже в формулировке работы, посвящённой данной теме: «образование головки поджелудочной железы при хроническом панкреатите: воспалительное или злокачественное» [129]. Такая постановка вопроса показывает, что даже при современном уровне визуализирующих технологий дифференциация между хроническим панкреатитом и раком поджелудочной железы далеко не всегда бывает однозначной. Близкая по смыслу позиция

представлена и в исследовании, посвящённом дальнейшему ведению таких больных: «наблюдение пациентов с псевдоопухолевым хроническим панкреатитом: исходы и мониторинг» [149]. Само использование термина «псевдоопухолевый» подчёркивает, насколько тесно воспалительные изменения могут имитировать опухолевый процесс и насколько осторожной должна быть трактовка результатов визуализации.

Следует отметить, что трудности верификации касаются не только классического разграничения рака и хронического панкреатита, но и более широкого круга кистозных и внутрипротоковых образований. Так, в литературе специально рассматриваются «ведение кистозных образований поджелудочной железы» [193], что указывает на необходимость дифференцированного подхода к оценке очаговых изменений поджелудочной железы в зависимости от их морфологического варианта. В другой работе акцент сделан на том, что имеет значение «согласованность между наблюдателями при выявлении злокачественных признаков внутрипротоковых папиллярных муцинозных новообразований поджелудочной железы» [168]. Так, описано «внутрипротоковое папиллярное муцинозное новообразование, проявляющееся рецидивирующим панкреатитом» [146], что ещё раз подтверждает возможность перекрытия клинических и лучевых признаков между неопластическими и воспалительными процессами. В этой связи становится понятной наша солидарность с мнением авторов о том, что ряд вопросов дифференциальной диагностики злокачественных новообразований поджелудочной железы и хронического панкреатита до настоящего времени остаётся окончательно не решённым и требует дальнейшего уточнения.

Другим немаловажным моментом верификации считается морфологическая картина очаговых патологий ГПДЗ, т.к. дооперационная биопсия, несомненно, является ключевым фактором выбора того или иного метода лечения, однако по определенным причинам, не всегда удается выполнить эту процедуру до операции. При определении объёма операции и

контроле её радикальности решающую роль для нас играла интраоперационная морфологическая верификация, прежде всего у пациентов со злокачественными поражениями поджелудочной железы, двенадцатиперстной кишки и большого дуоденального сосочка.

Согласно полученным данным, среди 65 больных, которым выполнена панкреатодуоденальная резекция, в основной группе радикальность R0 по критериям AJCC достигнута в 67,7% наблюдений (n=44). В том числе при раке поджелудочной железы показатель R0 составил 65,8%, при злокачественных поражениях двенадцатиперстной кишки — 100%, при параампулярных образованиях — 100%. Резекцию R1 зарегистрировали у 6,2% пациентов (n=4), тогда как R2 — у 9 больных.

В контрольной группе результаты оказались существенно менее благоприятными: R0 достигнута только у 6,2% пациентов, включая 8,8% при раке поджелудочной железы и 11,1% при параампулярных образованиях. Частота R1 составила 20,0% (n=13), а R2 была отмечена у 19 больных.

В плане обсуждения этих данных следует подчеркнуть, что даже при современном уровне предоперационной и интраоперационной диагностики дилемма «рак или не рак» далеко не всегда бывает окончательно разрешена к моменту выполнения резекционного этапа. Это особенно хорошо видно в работах, посвящённых оценке линии резекции во время операции. Так, показано, что «расширение объёма частичной панкреатэктомии до тотальной панкреатэктомии из-за положительного края шейки железы, выявленного при интраоперационном исследовании замороженных срезов, является принятой процедурой в современной хирургии поджелудочной железы, а целью такой тактики является повышение частоты радикальной резекции R0 при злокачественных опухолях. При этом роль интраоперационного исследования замороженных срезов в лечении рака поджелудочной железы остаётся более дискуссионной, а наличие положительного интраоперационного края пересечения может рассматриваться как суррогат биологически агрессивного заболевания, связанного с худшим прогнозом» [165]. Эти положения

напрямую подтверждают, что неопределённость во время операции действительно сохраняется и способна влиять как на объём вмешательства, так и на конечную радикальность резекции.

Не менее показательным является то, что даже при технически расширенных вмешательствах проблема достижения отрицательного края резекции остаётся нерешённой. В исследовании резекции вен при аденокарциноме головки поджелудочной железы прямо указано, что вмешательство «полезно, несмотря на высокую частоту резекций R1. Более того, резекция единым блоком с венозным компонентом приносит пользу тогда, когда достигается резекция R0, хотя это и сопровождается большей частотой осложнений и летальности» [97]. Следовательно, полученные нами различия между основной и контрольной группами по частоте R0-, R1- и R2-резекций имеют не только количественное, но и принципиальное клиничко-прогностическое значение. Аналогичная закономерность прослеживается и при параампулярных опухолях. В исследовании отдалённых результатов после панкреатодуоденэктомии показано, что выживаемость зависит от «хирургической радикальности (R0 против R1)» [283].

Количество резекционных вмешательств было выше в группе пациентов с доброкачественными патологиями ГПДЗ: 59,8% против 56,4% в основной группе и 57,4% против 42,4% - в контрольной. Это преимущественно относилось к очаговым образованиям печени, прежде всего ЭКП (n=41) и гемангиоме печени (n=7), которые в совокупности составили 46,6% из 103 больных. При этом как в основной, так и в контрольной группе выполнялись исключительно радикальные вмешательства. Среди нерезекционных методов хирургического лечения в основной группе больных преобладали миниинвазивные вмешательства, составившие 21,4%; у пациентов с НКП и АП данный показатель достигал 100%.

Различные реконструктивные операции проведены пациентам со стриктурами ГХ, 19,6% (n=11). В контрольной группе во всех подгруппах нерезекционных вмешательств преобладали паллиативные операции, 80,0% из

10 больных с НКП и АП, а также реконструктивные вмешательства у 9 больных со стриктурами ГХ. При сопоставлении групп установлено, что у пациентов основной группы с НКП (n=7) и АП (n=5), которым выполняли миниинвазивную коррекцию под УЗ-контролем, послеоперационные осложнения не регистрировались. В контрольной группе, напротив, отмечены 3 случая осложнений (23,1%), включая кровотечение (n=1) и дислокацию дренажа в двух наблюдениях, что потребовало повторных вмешательств.

В условно третью подгруппу пациентов с доброкачественными патологиями ПЖ были включены больные с хроническим панкреатитом (n=9, основная группа - 6, контрольная - 3) и ДООПЖ (n=4, основная группа - 2, контрольная - 2). Всем пациентам основной группы с хроническим панкреатитом выполнена резекция головки ПЖ с сохранением дуоденума, тогда как в контрольной группе - панкреатодуоденэктомия. Пациентам с ДООПЖ в основной группе выполнены срединная (n=1) и дистальная (n=1) резекции ПЖ с сохранением селезёнки, в контрольной группе - энуклеация опухоли (n=1) и дистальная резекция ПЖ (n=1) с сохранением селезёнки.

Злокачественные патологии, такие как РПЖ, рак двенадцатиперстной кишки и фатерова сосочка, в большинстве случаев требовали выполнения ПДР. Однако анализ результатов проведённого исследования показал, что не все ПДР оказались радикальными, поскольку интраоперационно и в послеоперационном периоде были верифицированы атипичные клетки в прорастающих соседних органах и по краю резецированной ПЖ.

Следует отметить, что из 93 (86,9%) случаев, в которых пациентам со злокачественными патологиями ПЖ, двенадцатиперстной кишки и БДС были определены показания к ПДР, в 65 (69,9%) наблюдениях удалось выполнить запланированный объём вмешательства, тогда как в 28 (30,1%) случаях интраоперационная картина была расценена как нерезектабельная, то есть имелось распространение процесса на соседние сосудисто-структурные органы, не позволявшее выполнить ни радикальные, ни паллиативные резекционные вмешательства. При этом часть из 65 выполненных ПДР была

расценена как паллиативная, то есть R1, поскольку интраоперационно и после операции верифицировано наличие атипичных клеток. Аналогичная картина отмечалась и при гибридно-лапароскопических ПДР, когда после 2 случаев классической операции Уиппла в краях резецированной ПЖ были выявлены атипичные клетки.

Перитонеальный карциноматоз (ПК) считается терминальным заболеванием, при котором традиционные варианты паллиативного лечения системной ХТ или паллиативной хирургией зачастую имеют неблагоприятные результаты. В этом контексте, уже в течение многих лет себя оправдало применение РПАС, улучшающие результаты за счет уравнивания повышенного давления опухолевой интерстициальной жидкости и улучшения глубины проникновения препарата с превосходным распределением.

Методика РПАС нами применена 17 (14,5%) пациентам с злокачественными образованиями ГПДЗ, осложненным ПК. Из них 15 (88,2%) с РПЖ, двое (11,8%) злокачественные заболевания дуоденума и БДС, которые перенесли различные варианты ПДР. Все пациенты с гистологически подтвержденными метастазами в брюшину, вторичными по отношению к РПЖ, были представлены на консилиум центра, и показания к терапии принимались в каждом конкретном случае.

Всего было проведено 51 успешных процедур РПАС у 17 пациентов с ПК. Мужчин было 14 (82,3%), женщин - 3 (17,7%). Было 5 мужчин и три женщины. По шкале Eastern Cooperative Oncology Group (ECOG), всего один пациент (5,9%) имел показатель оценки «2», а остальные 16 (94,1%) - имели статус показателей оценки «0 и 1». Ключевым моментом во время проведения сеансов явилось верификация ПК, для которого мы ориентировались на индекс ПК PCI (peritoneal carcinomatosis index). Согласно шкале, PCI живот и таз делятся на 13 областей. Каждой области присваивается оценка 0 (опухоль нет), 1 (опухоль 1-5 мм), 2 (опухоль 5-25 мм) или 3 (опухоль >25 мм). Баллы суммируются для каждой области, чтобы получить общую PCI. При этом, низкий PCI (около 10-20 баллов), указывает на ограниченное распространение

процесса - предполагается благоприятный прогноз. Пациенты этой группы относятся к оптимальным кандидатам для циторедуктивной хирургии и гипертермической интраперитонеальной ХТ (CRS/ HIPEC).

PCI с баллом 20-30, всё ещё представляет собой потенциально резектабельный рак для определенных пациентов. Имеется возможность применения НеоХТ перед CRS/HIPEC, с целью уменьшения объёма опухоли, которые имеют положительные результаты.

PCI выше 30-40 баллов обычно означает, что рак слишком широко распространился по брюшине, и практически нецелесообразно хирургическое вмешательство. В этих случаях проводятся паллиативные мероприятия, направленное на облегчение симптомов.

В целом шкала PCI в ходе лечения ПК считается одним из индикаторов результата лечения, тем самым методом мониторинга процесса рака, т.к. снижение PCI показывает о положительной динамике лечения, а в то время, её рост - свидетельствует о прогрессировании процесса и неэффективности лечения. Немаловажным моментом мониторинга шкалы PCI, является ранняя диагностика рецидива ПК, что имеет практическое значение.

Следует отметить, что шкала PCI коррелирует с другими факторами, влияющими на прогноз, такими как степень злокачественности опухоли, поражение лимфатических узлов, поражение органов и здоровье пациента. Следовательно, шкала позволяет обеспечить простую объективную меру общей опухолевой нагрузки, которая напрямую влияет на рекомендации и варианты лечения ПК.

Подводя итог, шкала PCI имеет важное значение для принятия решений по лечению на всех стадиях ПК и других злокачественных новообразований поверхности брюшины. Он предоставляет важную информацию, помогающую определить прогноз, установить цели лечения, выбрать между вариантами, спланировать операции, контролировать ответ и направлять дальнейшее лечение в случае рецидива заболевания. Благодаря объективной количественной оценке степени опухоли PCI улучшает стандартизацию и

доказательную базу для принятия решений, в т.ч. и в отношении этих редких злокачественных новообразований поверхности брюшины.

Анализ нашего исследования показал, что все пациенты попали в процедуру РПАС после полной циторедукции первичного очага, в то время до проведения лапароскопии 64,7% (n=11) не получали НеоХТ. Среднее время проведения процедуры РПАС, составило 98,6 минут, со средней кровопотерей - 110,0 мл. В целом пациенты в клинике лежали от одного до трёх суток. Случаев интра- и послеоперационных осложнений, и летальности после проведения процедуры РПАС не было обнаружено. Всего у двоих (11,8%) больных имело место незначительные болевые ощущения в животе, которые купированы наркотическими анальгетиками.

Считали целесообразным определить у всех (n=17) оперированных пациентов частоту встречаемости поражения париетальной брюшины согласно шкалы PCI (во всех регионах) и соответственно размеры опухоли. При этом наиболее часто (35,3% или у 6 пациентов) поражение имело место в центральном регионе («0»), вторым по частоте оказались регионы правый верхний и левый фланг («1» и «4»), что встречалось в 17,6% (n=3) наблюдениях, третье - «2», «3», «5» и «9» регионы, встречающиеся в 11,8% случаев. Результаты показали, что LS 1 или размер опухоли до 0,5 см имело место у 35,3% (n=6) больных, когда LS 2 или опухоль до 5,0 см - у 64,7% или 11 больных с ПК. Случаев крупных размеров (более 5,0 см) не было отмечено.

Лечение начинали с 4 курсов системной ХТ по режиму XELOX или FOLFOX. В дальнейшем пациентам онкологического центра проводились сеансы ВАЭХ с цисплатином и доксорубицином с интервалом в 6-8 недель.

Между сеансами пациенты продолжали получать системную ХТ по прежней схеме. Каждый сеанс ВАЭХ включал лапароскопию, повторную биопсию и оценку ЧКВ. В ответ на первую процедуру ВАЭХ гистологическая регрессия наблюдалась у одиннадцати больных (64,7%), которые завершили 2 сеанса, с соответствующими показателями положительного сдвига, в то время как у трёх (17,6%) - отмечено стабилизация состояния, в динамике лечения.

После 2-го сеанса ВАЭХ гистологическая регрессия была отмечена у 9-ти пациентов (52,9%) и у 2-х (11,8%) отмечено стабилизация состояния. Первая степень по шкале PRGS, имело место у 5 (29,4%) больных.

Во время 1-го сеанса у 8-ми больных (47,0%) имело место картина асцита, что после 3-х сеансов ВАЭХ, оно сократилось до двух пациентов.

Итак, после 3-го сеанса ВАЭХ у 5 (29,4%) имелось полное отсутствие опухолевых клеток, что соответствует PRGS 1, у 6 (35,3%) - регрессия или PRGS 2, у 5 (29,4%) - стабильное течение процесса или PRGS 3, а у одного (5,9%) - по шкале отмечалась прогрессирование.

В целом из 17 больных, 6 (35,3%) пациентов прошли более одного сеанса РІРАС и, следовательно, были доступны для анализа эффективности, семь пациентов (41,2%) завершили три сеанса, один пациент (5,9%) - четыре сеансов РІРАС. Следует отметить, что основной причиной прекращения схемы лечения РІРАС после первого РІРАС у 3 (17,6%) было быстрое клиническое ухудшение. При этом один больной экзотирован (5,9%) в ходе амбулаторного наблюдения через 3 месяца после первого сеанса РІРАС.

Согласно оценке PRGS, патологическая регрессия была зарегистрирована у 58,8% или 10 пациентов и стабильное течение еще у одного пациента (5,9%). Следовательно, можно заключить, что у пациентов получившие два и более сеансов РІРАС, частота патологического ответа составила 90%.

Таким образом, новый подход к лечению больных злокачественными образованиями ГПДЗ с ПК, сочетающий системную ХТ и интраабдоминальную аэрозольную ХТ под давлением, зарекомендовал себя как относительно простой и безопасный метод, позволяющий добиться повышения общей выживаемости у больных с распространенным раком органов ГПДЗ.

В течение последних лет в ведущих хирургических и онкологических клиниках стандартизированное периоперационное ведение всё чаще рассматривается как неотъемлемая часть современного лечения. По сути, акцент смещается с одной только техники операции на всю цепочку лечения, поскольку «выживаемость пациентов с раком поджелудочной железы,

получавших различные варианты лечения, зависит не от изолированного хирургического этапа, а от полноты комплексного подхода» [85]. В этом же направлении развиваются и современные исследования хирургической травмы: «миниинвазивная и открытая дистальная резекция поджелудочной железы» [199], «миниинвазивная по сравнению с открытой дистальная резекция поджелудочной железы при протоковой аденокарциноме» [200], «протокол исследования миниинвазивной по сравнению с открытой дистальной резекцией поджелудочной железы при протоковой аденокарциноме» [201]. Смысл этих работ фактически сводится к одному: уменьшение операционной травмы, ускорение восстановления и снижение риска отсрочки последующего лечения рассматриваются как клинически значимые цели.

Для пациентов с раком поджелудочной железы такой подход имеет особую практическую значимость, поскольку отсрочка хирургического вмешательства, равно как и осложнённое течение периоперационного периода, может снизить вероятность выполнения всей запланированной лечебной программы в полном объёме.. Это хорошо соотносится с положением о том, что «прогноз протоковой аденокарциномы поджелудочной железы с перитонеальными метастазами остаётся мрачным, а одна только системная химиотерапия может быть недостаточно эффективной» [251]. Подчёркивается, что «сопоставимость показателей заболеваемости и смертности после тотальной панкреатэктомии, представленных разными хирургическими центрами, ограничена, а специфические различия процедуры, такие как объём резекции, включая дополнительные сосудистые или мультивисцеральные резекции, редко учитываются» [91]. В практическом отношении это означает, что ускоренное восстановление и стандартизация послеоперационного ведения приобретают особую ценность именно в сложной и неоднородной категории пациентов с заболеваниями ГПДЗ.

В исследование было включено 10 пациентов с гендерным распределением: 6 мужчин и 4 женщины. Критерии включения основывались

на комплексной оценке физического статуса с использованием международных шкал ECOG и ASA, при этом показатели по обеим шкалам не превышали 3 баллов. Для оптимизации отбора пациентов в протокол Fast Track были дополнительно модифицированы критерии включения и исключения, что имеет существенное значение для клинической онкологической практики.

Основной контингент пациентов (90%) был прооперирован по поводу злокачественных новообразований: рака поджелудочной железы (n=6) и опухоли фатерова сосочка (n=3). В одном случае (10,0%) хирургическое вмешательство выполнено в связи со злокачественным поражением двенадцатиперстной кишки. Всем пациентам проведена панкреатодуоденальная резекция с формированием анастомозов двух типов: панкреатоюноанастомоз (n=7) и панкреатогастроанастомоз (n=3), во всех случаях с обязательной внутренней декомпрессией.

Послеоперационное ведение пациентов включало раннюю активизацию: через 3-4 часа после экстубации в отделении интенсивной терапии начиналась комплексная лечебная физкультура. Особенности периоперационного ведения являлись: отказ от назогастрального зондирования в операционной и раннее начало энтерального питания с первых суток после операции с постепенным расширением диеты. Обезболивание проводилось по принципу мультимодальной аналгезии, включающей продленную эпидуральную анестезию, контролируемое пациентом внутривенное введение 5% трамадола, а также применение НПВС и парацетамола.

Для более убедительного анализа и сравнения, из числа пациентов (n=10) с РПЖ и фатерова сосочка, которым до ПДР проведены миниинвазивная декомпрессия ЖВС, исследованы параллельно пациентам (n=10) пролеченным, программой. Результаты сравнительного анализа показали, что дооперационной подготовки было значительно короче у пациентов, лечившихся по программе Fast Track (от 1-го до 2-х суток, напротив 6-8). Продол-

жительность операции была короче в группе FT (346 минут, напротив 397 мин.). В целом послеоперационные осложнения имели место у 1-го пациента (10,0%) основной группы, 3 (30,0%) - контрольной. Среднее пребывание пациента на койке после операции у пациентов получившие программу Fast Track, составило 7,6 суток, а у пациентов со стандартным лечением - 12,3 суток.

Таким образом, проведенные наши исследования показали, что для пациентов с РПЖ и параампулярными образованиями, наилучшим подходом считается введение по программе Fast Track, что дает хорошие послеоперационные результаты по сравнению с пациентами, которым проводились дооперационные декомпрессионные вмешательства.

Однако следует подчеркнуть, что выбор тактики лечения у пациентов с опухолевыми поражениями ГПДЗ, осложнёнными механической желтухой, должен основываться не на формальном стремлении к максимально ранней резекции, а на строгом соблюдении критериев отбора. В этом отношении сама современная литература ориентирует на селективный, а не на универсальный подход. Так, уже в формулировке работы «гибридные технологии хирургического лечения рака головки поджелудочной железы» [54] отражена мысль о том, что хирургическая тактика должна быть комбинированной и дифференцированной, а не шаблонной. Аналогично название исследования «комбинированная венозная и артериальная реконструкция в области треугольника после тотальной панкреатодуоденэктомии само по себе подчёркивает, что речь идёт о вмешательствах для строго отобранной категории больных, а не о рутинной тактике для всех пациентов подряд» [106]. Следовательно, «предлагать» немедленную резекцию вместо предварительной декомпрессии жёлчных путей у больных с механической желтухой, гнойным холангитом, нутритивной недостаточностью и необходимостью предварительной реабилитации было бы клинически и онкологически неправомерно.

Это особенно важно потому, что даже паллиативно-реконструктивные

вмешательства в ряде случаев оказываются более уместными, чем немедленная радикальная резекция. На это указывает уже сама клиническая постановка вопроса в работе «тройное шунтирование при распространённом раке головки поджелудочной железы, сочетающемся с билиарной стриктурой, стенозом двенадцатиперстной кишки и рецидивирующим обструктивным панкреатитом» [181].

В то же время у пациентов, действительно соответствующих критериям программы Fast Track, современный стандарт лечения, напротив, ориентирован на максимально ранний переход к радикальному этапу. Эту позицию косвенно поддерживают работы, в которых акцент перенесён на оптимизацию самой техники панкреатодуоденэктомии. Так, в исследовании «мезентериальный доступ против conventional approach при раке поджелудочной железы во время панкреатодуоденэктомии» [194] уже в самом дизайне подчёркнуто стремление к стандартизации и онкологическому совершенствованию операции. В более концептуальной публикации «мезентериальный доступ при панкреатодуоденэктомии» [210] также отражена идея, что современная резекция при раке поджелудочной железы должна выполняться не только радикально, но и по строго воспроизводимым принципам. В этом смысле у правильно отобранных пациентов первичная резекция с последующей адъювантной химиотерапией действительно соответствует современной онкологической логике.

Следует отметить и то, что внедрение программы Fast Track в реальной практике обычно начинается не с одномоментной реализации всей концепции, а с последовательного введения отдельных её компонентов. И сама литература это подтверждает, поскольку современная хирургия поджелудочной железы описывается через всё более сложные технологические модели: «робот-ассистированная панкреатодуоденальная резекция» [49], «технические аспекты и результаты робот-ассистированной дистальной резекции поджелудочной железы» [56], «гибридные технологии хирургического лечения рака головки поджелудочной железы» [54]. Уже сама терминология

этих работ показывает, что речь идёт о концепции, требующей не только хирургического мастерства, но и организационной, анестезиологической, радиологической, нутритивной и послеоперационной координации. Иначе говоря, Fast Track не может быть реализован усилиями одного хирурга; это изначально мультидисциплинарная модель.

Немаловажным в выборе тактики лечения пациентов с злокачественными патологиями ПЖ, 12 перстной кишки и фатерова сосочка, играло дооперационная коррекция желчестаза. При этом миниинвазивная коррекция МЖ, позволило в последующем произвести радикальные вмешательства со значительным уменьшением послеоперационных осложнений и летальности.

Как показывает анализ, в большинстве случаев МЖ (n=13, 72,2%), декомпрессию билиарного дерева провели наложением ЧЧХС, в т.ч. 61,5% - путем дренирования левого печеночного протока. ЧЧ-холецистостома наложена в 27,8% (n=5, при РПЖ - 36,4%, при раке дуоденума и БДС - 14,3%).

В этом контексте, 15 пациентам контрольной группы, осложненной МЖ (из 50 больных), в 9 (60,0%) наблюдениях, с целью предоперационной подготовки, проведена декомпрессия ЖВС. А в 40,0% (n=6) случаях, по определенным причинам, проведены комплекс консервативных мероприятий, направленные на снижение интоксикации, коррекции проявлений МЖ и функций жизненно-важных органов.

В качестве дооперационной декомпрессий, пациентам контрольной группы, в основном (77,8%) применено наложение холецистостомы на протяжении. ХцЕА считался как метод декомпрессии билиарного дерева - в 2-х (22,2%) случаях. Следует отметить, что все эти дренирующие вмешательства оставались окончательными методами хирургического лечения для пациентов, что дополнялись химио- и лучевой терапией.

Помимо резекционных способов операций, в зависимости от локализации новообразований в ГПДЗ, 19 (73,1%) пациентам основной группы, из 26, с злокачественными патологиями ПЖ, 12 перстной кишки и фатерова сосочка, по показаниям выполняли дренирующие паллиативные вмешательства.

Пациентам с РПЖ в 66,7% наложены БДА, в 33,3% - БДА + ПЕА. В трёх случаях рака 12 перстной кишки (75,0%) наложены БДА + ПЕА + ГЭА, в одном (25,0%) - ГЕА, а четверо больным (66,7%) с параампулярными образованиями считали приемлемым выполнять БДА + ГЭА, двоим ГЭА + ПЕА (n=1) и ГЭА (n=1).

В 50,5% (n=50) наблюдениях пациентам контрольной группы, в т.ч. осложнившиеся МЖ (n=15), предприняты различные методы открытых вмешательств, способ которого зависело от общего статуса пациента, стадии опухоли, характера осложнений и сопутствующих патологий (Рисунок 68). В т.ч. радикальные операции выполнены 4 (8,0%, при РПЖ - 3 или 6,0%, рак БДС - 1 или 2,0%) пациентам. Остальным 46 или 92,0% больным выполнены различные паллиативные методы операции.

В качестве дооперационной декомпрессий, пациентам контрольной группы, в основном (77,8%) применено наложение холецистостомы на протяжении. ХцЕА считался как метод декомпрессии билиарного дерева - в 2-х (22,2%) случаях. Следует отметить, что все эти дренирующие вмешательства оставались окончательными методами хирургического лечения для пациентов, что дополнялись химио- и лучевой терапией.

Помимо резекционных способов операций, в зависимости от локализации новообразований в ГПДЗ, 19 (73,1%) пациентам основной группы, из 26, с злокачественными патологиями ПЖ, 12 перстной кишки и фатерова сосочка, по показаниям выполняли дренирующие паллиативные вмешательства. Пациентам с РПЖ в 66,7% наложены БДА, в 33,3% - БДА + ПЕА. В трёх случаях рака 12 перстной кишки (75,0%) наложены БДА + ПЕА + ГЭА, в одном (25,0%) - ГЕА, а четверо больным (66,7%) с параампулярными образованиями считали приемлемым выполнять БДА + ГЭА, двоим ГЭА + ПЕА (n=1) и ГЭА (n=1).

В 50,5% (n=50) наблюдениях пациентам контрольной группы, в т.ч. осложнившиеся МЖ (n=15), предприняты различные методы открытых вмешательств, способ которого зависело от общего статуса пациента, стадии

опухоли, характера осложнений и сопутствующих патологий (Рисунок 68). В т.ч. радикальные операции выполнены 4 (8,0%, при РПЖ - 3 или 6,0%, рак БДС - 1 или 2,0%) пациентам. Остальным 46 или 92,0% больным выполнены различные паллиативные методы операции. В целом пациентам контрольной группы произведены 17 (34,0%) резецирующих операций, в виде ПДР, что после интра- и послеоперационной верификации только четыре из них оказались радикальными.

Однако в сравнительном аспекте, паллиативные операции контрольной группы характеризовались значительным количеством послеоперационных осложнений, и, следовательно, летальности, т.е. 41,9% (n=13) и 22,6% (n=7) послеоперационных летальных исходов.

При анализе непосредственных результатов оперативного лечения пациентов с злокачественными новообразованиями 12 перстной кишки и фатерова сосочка, имело место 9 (60,0%) случаев послеоперационных осложнений, с пяти (33,3%) - летальными исходами. В целом в этой группе осложнения составили 22 или 47,6%, а летальность - 12 или 26,1% случаев. Так как нами не были изучены отдаленные результаты лечения, судьба остальных пациентов остается неизвестным.

ВЫВОДЫ

1. Диагностика и верификация процесса при патологиях гепатопанкреатодуоденальной зоны должны быть комплексными и включать клинико-биохимические, морфологические, эндоскопические и лучевые методы исследования, в том числе контрастные и бесконтрастные. Согласно разработанному диагностическому алгоритму, чувствительность МСКТ и МРХПГ достигает 95,4% и 98,9%, а интраоперационной биопсии - 80,0%, при специфичности до 100% и точности 85,0% [2-А, 8-А, 11-А].
2. Результаты проведённого исследования показали, что комбинированный метод лечения больных с новообразованиями гепатопанкреатодуоденальной зоны, основанный на клинико-морфологических данных, улучшает непосредственные результаты, а у пациентов со злокачественными образованиями исключает в отдалённом периоде случаи пропущенного операбельного рака [7-А, 11-А, 12-А].
3. Применение периоперационной химиолучевой терапии у пациентов с резектабельным раком поджелудочной железы по разработанным критериям позволило значительно увеличить количество радикальных панкреатодуоденальных резекций, R0 до 88,0%, и соответственно уменьшить количество паллиативных панкреатодуоденальных резекций, R1 до 12,0% [2-А, 12-А, 18-А].
4. Хирургическая тактика при заболеваниях гепатопанкреатодуоденальной зоны, включая миниинвазивные вмешательства, должна быть строго дифференцированной и основываться на таких критериях, как генез заболевания, точная верификация степени процесса, наличие или отсутствие прорастания, характер осложнений и функциональное состояние жизненно важных органов [15-А, 16-А, 17-А, 18-А, 25-А].
5. Обоснованное применение внутрибрюшной аэрозольной химиотерапии под давлением у больных со злокачественными образованиями гепатопанкреатодуоденальной зоны, осложнёнными карциноматозом брюшины, зарекомендовало себя как относительно простой и безопасный

метод, позволяющий повысить общую выживаемость при распространённом раке органов гепатопанкреатодуоденальной зоны [26-А, 27-А].

6. Результаты проведённых исследований показали, что ведение больных со злокачественными патологиями гепатопанкреатодуоденальной зоны по программе Fast Track обеспечивает лучшие послеоперационные результаты по сравнению с пациентами, которым выполнялись дооперационные декомпрессионные вмешательства [1-А, 8-А, 25-А].
7. Ключевыми факторами, влияющими на развитие послеоперационных специфических осложнений при хирургическом лечении заболеваний гепатопанкреатодуоденальной зоны, являются неполноценная периоперационная верификация опухолевого процесса, несвоевременная дооперационная коррекция желчестаза, отсутствие или неадекватное проведение периоперационной химиолучевой терапии до операции, а также недостаточный опыт специалиста [5-А, 20-А, 21-А, 23-А, 24-А].
8. Разработанные и усовершенствованные методы, а также способы профилактики интра- и послеоперационных осложнений при различных вмешательствах на органах гепатопанкреатодуоденальной зоны позволяют в значительной степени улучшить непосредственные результаты лечения этой тяжёлой категории больных [5-А, 9-А, 11-А, 13-А, 14-А, 22-А].
9. Внедрение дифференцированного хирургического подхода, основанного на патогенетически обоснованных алгоритмах и усовершенствованных методах профилактики и лечения патологий гепатопанкреатодуоденальной зоны, привело к значительному улучшению результатов лечения по сравнению с контрольной группой. При доброкачественных образованиях частота послеоперационных осложнений снизилась с 44,7% до 19,6%, а летальность - с 4,2% до 1,8%. При злокачественных новообразованиях отмечено снижение частоты осложнений с 63,5% до 31,1%, а летальности - с 38,5% до 9,8%. Общее

снижение частоты осложнений составило 25,1%, летальности - 28,7% [3-А, 4-А, 6-А, 10-А, 19-А].

РЕКОМЕНДАЦИИ К ПРАКТИЧЕСКОМУ ПРИМЕНЕНИЮ РЕЗУЛЬТАТОВ ИССЛЕДОВАНИЯ

1. Очаговые доброкачественные образования печени и стриктуры холедоха подлежат радикальным и реконструктивным оперативным вмешательствам в специализированных учреждениях, оснащённых современным оборудованием.
2. Мультиспиральная компьютерная томография, магнитно-резонансная холангиопанкреатография и видеоэндоскопия являются высокоэффективными методами визуальной диагностики и верификации процесса при патологиях гепатопанкреатодуоденальной зоны.
3. Для верификации степени тяжести механической желтухи у пациентов с патологиями гепатопанкреатодуоденальной зоны рекомендуется использовать магнитно-резонансную холангиопанкреатографию, а также исследование показателей цитокинов и С-реактивного белка.
4. Разработанные объективные критерии, а также результаты проведённого исследования, обосновывают необходимость дифференцированного подхода к лечению новообразований гепатопанкреатодуоденальной зоны.
5. Оптимальным способом улучшения непосредственных результатов лечения резектабельных форм рака поджелудочной железы следует считать адекватный выбор периоперационной химиолучевой терапии.
6. Применение миниинвазивных технологий при патологиях гепатопанкреатодуоденальной зоны по разработанным алгоритмам позволяет снизить частоту послеоперационных осложнений и летальности.
7. Внедрение в клиническую практику по показаниям внутрибрюшной аэрозольной химиотерапии под давлением, а также программы Fast Track у пациентов с заболеваниями гепатопанкреатодуоденальной зоны позволяет уменьшить число неблагоприятных исходов у больных со злокачественными патологиями гепатопанкреатодуоденальной зоны, а также программы Fast Track у пациентов с заболеваниями гепатопанкреатодуоденальной зоны, позволяет значительно снизить неблагоприятные исходы заболевания у

пациентов с злокачественными патологиями гепатопанкреатодуоденальной зоны.

8. С целью профилактики несостоятельности и развития рестриктур билиодигестивных анастомозов рекомендуется предоперационная установка ЧЧХС с использованием поливинилхлоридной трубки диаметром 1,2-1,3 мм в зоне планируемого гепатикоеюноанастомоза. В послеоперационном периоде на протяжении 5-6 суток пациентам проводили комбинированную терапию, сочетающую местное антиоксидантное и цитокиновое воздействие с системной поддержкой. В область сформированного гепатикоеюноанастомоза 2-3 раза в сутки капельно вводили раствор серотонина адипината (1% - 1,0 мл в 100,0 мл новокаина). Одновременно выполняли внутривенную инфузию донатора оксиданта тивертина по 200,0 мл дважды в сутки, что дополняло местное лечение.
9. 9. Разработанные и усовершенствованные методы профилактики интра- и послеоперационных осложнений позволяют улучшить непосредственные результаты хирургического лечения пациентов с патологиями гепатопанкреатодуоденальной зоны.

СПИСОК ЛИТЕРАТУРЫ

1. Актуальные вопросы хирургии поджелудочной железы /А.Ш. Ревишвили [и др.] Хирургия. Журнал им. Н.И. Пирогова. - 2018. - №9. - С.4-13. <https://doi.org/10.17116/hirurgia20180915>.
2. Антоненко, И.В. Хронический панкреатит и очаговая патология поджелудочной железы - особенности организации высокотехнологичной и специализированной помощи в условиях Крайнего Севера / И.В. Антоненко, Я.Г. Зверев, И.С. Казимиров, Е.В. Семенов, О.В. Савин // Тезисы XII Съезда хирургов России. Ростов-на-Дону, 7-9 октября 2015 г. - С. 580.
3. Ахтанин, Е.А., Кригер, А.Г. Причины возникновения и профилактика панкреатических свищей после резекционных операций на поджелудочной железе / Е.А. Ахтанин, А.Г. Кригер // Хирургия. - 2014. - №5. - С.79-83.
4. Баранников, А.Ю. Возможности ультразвуковой эластометрии поджелудочной железы в дифференцированном подходе к формированию панкреатокишечного соустья при ПДР. Первый опыт / А.Ю. Баранников, В.Д. Сахно, В.М. Дурлештер, Л.Г. Измайлова, А.В. Андреев, Е.В. Токаренко // Вестник хирургической гастроэнтерологии. - 2017. - № 2. - С. 17-22.
5. Барванян, Г.М. Обоснование хирургической тактики при объемных заболеваниях органов билиопанкреатодуоденальной зоны, осложненных билиарной и дуоденальной обструкцией [Текст]: дисс... док. мед. наук, 14.01.17 / Георгий Михайлович Барванян. - Саранск, 2020. - 226 с.
6. Бегер, Ханс Г. Доброкачественные опухоли поджелудочной железы - ограниченные хирургические операции при кистозных и нейроэндокринных новообразованиях - обзор хирургических вмешательств / Г. Бегер Ханс, О. Прокопчук // Анналы хирургической гепатологии. - 2015. - № 2(20). - С. 73-89.
7. Ближайшие результаты открытых, лапароскопических и робот-ассистированных панкреатодуоденальных резекций /А.Ю. Попов [и др.]

- Хирургия. Журнал им. Н.И. Пирогова. - 2018. - №9. - С.23-29.
8. Велигоцкий, Н.Н. Опыт 200 панкреатодуоденэктомий - оценка различных вариантов анастомозов / Н.Н. Велигоцкий, А.Н. Велигоцкий, С.Э. Арутюнов // Анналы хирургической гепатологии. - 2015. - № 1(20). - С. 100-105.
 9. Ветшев, П.С. Миниинвазивные чрескожные технологии: становление, состояние, перспективы / П.С. Ветшев, С.В. Бруслик, Г.Х. Мусаев // Вестник НМХЦ им. Н.И. Пирогова. - 2015. - № 1(10). - С. 32-34.
 10. Ворончихин, В.В. Хронический панкреатит. Хирургическое лечение. Современное состояние проблемы. Наш опыт / В.В. Ворончихин // Здравоохранение Чувашии. - 2015. - №4(44). - С.51-62.
 11. Выбор метода формирования панкреатоэнтероанастомоза у больных хроническим панкреатитом и злокачественными новообразованиями поджелудочной железы / Тарасенко С.В. [и др.] // Вестник экспериментальной и клинической хирургии. - 2023. - №3(16). - С.204-211.
 12. Глебов, К.Г. Критерии выбора конструкции эндопротеза для эндоскопического стентирования желчных протоков / К.Г. Глебов, А.Е. Котовский, Т.Г. Дюжева // Анналы хирургической гепатологии. - 2014. - №2(19). - С. 55-65.
 13. Годжелло, Э.А. Дренирование желчных протоков под эндосонографическим контролем (ЭУС-БД) / Э.А. Годжелло, Н.А. Булганина // Вестник хирургической гастроэнтерологии. - 2014. - № 3-4. - С. 17-27.
 14. Давыдов, М.И. Статистика злокачественных новообразований в России и странах СНГ в 2012 г. / М.И. Давыдов, Е.М. Аксель // Москва: Издательская группа РОНЦ. - 2014. - 226 с.
 15. Дифференцированный подход к радикальному хирургическому лечению пациентов пожилого и старческого возраста с опухолевыми заболеваниями панкреатодуоденальной зоны / Сигуа Б.В. [и др.] // Вестник Северо-западного государственного медицинского университета им. И.И.

- Мечникова. - 2021. - №2(13). - С. 49-56.
16. Егоров, В.И. Экстирпация культи поджелудочной железы и тотальная дуоденопанкреатэктомия в профилактике и лечении осложнений резекции поджелудочной железы / В.И. Егоров // *Анналы хирургической гепатологии*. - 2014. - № 2(19). - С. 9-13.
 17. Жариков, Ю.О. Диагностика и лечение аутоиммунного панкреатита (обзор литературы) / Жариков Ю.О., Чжао А.В. // *Анналы хирургической гепатологии*. - 2015. - № 4(20). - С. 95-104.
 18. Иванов, С.В. Результаты лечения больных с хроническим панкреатитом / С.В. Иванов, О.С. Горбачева, Е.П. Розберг, И.С. Иванов, А.В. Голиков, Г.В. Ягубов // *Вестник НМХЦ им. Н.И. Пирогова*. - 2016. - № 1(11). - С. 53-55.
 19. Ивашкин, В.Т. Рекомендации Российской гастроэнтерологической ассоциации по диагностике и лечению хронического панкреатита / В.Т. Ивашкин, И.В. Маев, А.В. Охлобыстин, Ю.А. Кучерявый, А.С. Трухманов // *Рос журн гастроэнтерол гепатол колопроктол*. - 2014. - № 4. - С. 70-97.
 20. Кабанов, М.Ю. Роль и место миниинвазивных дренирующих вмешательств в лечении заболеваний органов гепатопанкреатодуоденальной зоны у больных пожилого и старческого возраста / М.Ю. Кабанов, Д.М. Яковлева, К.В. Семенцов, Т.Л. Горшенин, С.М. Рыбаков и др. // *Анналы хирургической гепатологии*. - 2015. - № 3(20). - С. 37-46.
 21. Кабанов, М.Ю. Состояние проблемы развития панкреатической фистулы у пациентов, перенесших панкреатодуоденальную резекцию / М.Ю. Кабанов, К.В. Семенцов, Д.М. Яковлева, В.В. Алексейцев // *Вестник НМХЦ им. Н.И. Пирогова*. - 2017. - № 2(12). - С. 112-116.
 22. Калаханова, Б.Х. Антеградное билиарное стентирование: проблема выбора стента / Б.Х. Калаханова, Р.Б. Мумладзе, Г.М. Чеченин, С.С. Лебедев, Ю.В. Баринов, Д.Г. Гоголашвили // *Анналы хирургии*. - 2014. - № 5. - С. 16-20.
 23. Калашник, Р.С., Пархисенко, Ю.А. Выбор способа хирургического лечения хронического калькулезного панкреатита / Р.С. Калашник, Ю.А. Пархисенко // *Новости хирургии*. - 2017. - №25(4). - С.340-349.

24. Каримов, Ш.И. Лечение осложнений чреспеченочных эндобилиарных вмешательств при механической желтухе, обусловленной периампулярными опухолями / Ш.И. Каримов, М.Ш. Хакимов, А.А. Адылходжаев, С.У. Рахманов, В.Р. Хасанов // *Анналы хирургической гепатологии*. - 2015. - № 3(20). - С. 68-74.
25. Карпов, О.Э. Отдаленные результаты эндоскопического билиарного стентирования при помощи пластиковых и саморасширяющихся металлических стентов в лечении опухолевой механической желтухи / О.Э. Карпов, П.С. Ветшев, А.С. Маады // *Вестник НМХЦ им. Н.И. Пирогова*. - 2015. - № 2(10). С. 50-55.
26. Клинические рекомендации по хирургическому лечению больных хроническим панкреатитом. Национальные клинические рекомендации. Федеральная электронная медицинская библиотека Министерства здравоохранения Российской Федерации. 2014.
27. Козлов, И.А. Выбор способа хирургического лечения хронического панкреатита / И.А. Козлов, В.А. Вишневский, А.В. Чжао, М.Д. Байдарова // *Практическая медицина*. - 2017. - № 6(107). - С. 32-40.
28. Котельников, А. Лечебная стратегия при протоковом раке поджелудочной железы / А. Котельников, Е. Ястребова, И. Проскуряков, А. Поляков, Е. Глухов и др. // *Вестник хирургической гастроэнтерологии*. - 2018 - № 1. - С. 36.
29. Курманбаев, А.Г. Дифференцированный подход к использованию миниинвазивных антеградных и ретроградных методов дренирования при заболеваниях терминального отдела общего желчного протока: автореф. дисс. ... канд. мед. наук / А.Г. Курманбаев. - Москва, 2016. - 24 с.
30. Лечение больных хроническим панкреатитом - панкреатодуоденальная резекция или операция Фрея / С.В. Иванов [и др.] // *Медицинский вестник МВД*. - 2016. - №1(80). - С.15-19.
31. Лядов, К.В. Ургентная экстирпация культи поджелудочной железы / К.В. Лядов, В.Н. Егиев, В.К. Лядов, З.А. Коваленко, И.А. Козырин // *Анналы*

- хирургической гепатологии. - 2014. - № 2(19). - С. 19-22.
32. Маады, А.С. Эндоскопическое билиарное стентирование при опухолевой механической желтухе / А.С. Маады, О.Э. Карпов, Ю.М. Стойко, П.С. Ветшев, С.В. Бруслик, А.Л. Левчук // *Анналы хирургической гепатологии*. - 2015. - № 3(20). - С. 59-66.
33. Меджидов Р.Т. Лучевая навигация в диагностике обструктивных заболеваний гепатопанкреатодуоденальной зоны / Меджидов Р.Т., Султанова Р.З., Караева А.К. // *Журнал имени академика Б.В. Петровского*. - 2020. - №1, том 8. - С.37-46.
34. Методологические аспекты и результаты панкреатодуоденальной резекции / А.Г. Кригер [и др.] // *Онкология*. - 2016. - №5. - С.15-21.
35. Мухин, А.С. Комплексный подход к ведению периоперационного периода у больных с постнекротическими кистами поджелудочной железы / А.С. Мухин, Л.А. Отдельнов, И.С. Симутис, Т.Г. Котова / *Курский научно-практический вестник «Человек и его здоровье»*. - 2015. - № 2. - С. 43-48.
36. Назыров, Ф.Г. Формирование панкреатодигестивного анастомоза при радикальной операции у больных с периампулярными опухолями / Ф.Г. Назыров, А.В. Девятов, М.М. Акбаров // *Анналы хирургической гепатологии*. - 2014. - № 1(19). - С. 80-85.
37. Окладникова, Е.В. Анализ госпитальной заболеваемости раком поджелудочной железы на территории Красноярского края / Окладникова Е.В., Рукша Т.Г. // *Сибирский онкологический журнал*. - 2015. - № 5(63). - С. 61-67.
38. Оригинальная модификация панкреатикогастроанастомоза при операции панкреатодуоденальной резекции / Э.Х. Байчоров [и др.] // *Медицинская наука и образование урала*. - 2014. - №2(78). - С.78-83.
39. Патютко, Ю.И. Различные виды панкреатодигестивных анастомозов при панкреатодуоденальной резекции / Ю.И. Патютко, Н.Е. Кудашкин, А.Г. Котельников // *Анналы хирургической гепатологии*. - 2013. - №3(18) - С.9-14.

40. Патютко, Ю.И. Ультразвуковая эластометрия поджелудочной железы - возможное инструментальное прогнозирование несостоятельности панкреатикодигестивного соустья / Ю.И. Патютко, В.Н. Шолохов, А.Г. Котельников, С.Н.Бердников, Н.Е. Кудашкин, Е.В. Ястребова // Вестник хирургической гастроэнтерологии. - 2016. - № 3. - С. 110.
41. Попов, С.А. Возможности чрескожной трепан-биопсии в дифференциальной диагностике объемных образований поджелудочной железы: автореф. дисс. ... канд. мед. наук / С.А. Попов. - Санкт-Петербург, 2014. - 28 с.
42. Прозорова, Э.В. Роль интраоперационного ультразвукового исследования в стадировании солидных опухолей поджелудочной железы / Э.В. Прозорова, В.И. Казакевич, Д.В. Сидоров, Л.А. Митина, С.О. Степанов // Современные технологии в медицине. - 2014. - № 2(6). С. 68-76.
43. Пропп, А.Р. Диагностика и хирургическое лечение хронического панкреатита с поражением головки поджелудочной железы / А.Р. Пропп // Анналы хирургической гепатологии. - 2013. - № 1(18). - С. 103-111.
44. Радикальные резекции поджелудочной железы при периампулярном раке у больных старческого возраста / В.К. Лядов [и др.] // Анналы хирургической гепатологии. - 2014. - №1. - С.96-101.
45. Ращинский, С.М. Оценка результатов хирургического лечения билиарных осложнений хронического панкреатита / С.М. Ращинский, С.И. Третьяк, Н.Т. Ращинская // Медицинский журнал. - 2013. - № 3(45). - С 95-99.
46. Резолюция Первого Съезда хирургов Центрального федерального округа. Хирургия. - 2018. - №1. - С.105-108.
47. Результаты выполнения панкреатодуоденальной резекции в специализированном отделении многопрофильного стационара / М.Л. Рогаль [и др.] // Журнал им. Н.В. Склифосовского «Неотложная медицинская помощь». - 2016. - №1. - С.54-58.
48. Робот-ассистированная методика выполнения панкреатодуоденальной резекции / А.Г. Кригер [и др.] // Хирургическая гастроэнтерология. - 2016.

- №1(118). - С.68-73.
49. Робот-ассистированная панкреатодуоденальная резекция / А.Г. Кригер [и др.] // Хирургия. - 2015. - №9. - С.50-56.
50. Сетдикова, Г.Р. Морфологическая оценка распространённости протоковой аденокарциномы поджелудочной железы / Г.Р. Сетдикова, О.В. Паклина, А.В. Шабунин, В.В. Бедин // Российский медико-биологический вестник имени академика И.П. Павлова. - 2015. - № 1. - С. 130-137.
51. Снопко, Ю., Органосохраняющие и сегментарные резекции головки поджелудочной железы: анатомическое обоснование и хирургическая техника / Ю. Снопко, Э. Матевоссян // Вестник хирургии. - 2014. - № 6(173). - С. 100-105.
52. Состояние проблемы развития панкреатической фистулы у пациентов, перенесших панкреатодуоденальную резекцию / М.Ю. Кабанов [и др.] // Вестник Национального медико-хирургического центра им. Н.И. Пирогова. - 2017. - №2(12). - С.112-116.
53. Стойко, Ю.М. Рациональное использование сывороточных онкомаркеров в диагностике злокачественных опухолей поджелудочной железы / Ю.М. Стойко, А.Л. Левчук, В.О. Саржевский, Д.Ю. Федотов // Вестник НМХЦ им. Н.И. Пирогова. - 2015. - № 1(10). - С. 120-121.
54. Тавобилов, М.М. Гибридные технологии хирургического лечения рака головки поджелудочной железы: дисс. ... докт. мед. наук / М.М. Тавобилов. - Москва, 2017. - 215 с.
55. Тарасенко, С.В. Способ формирования панкреатоэнтероанастомоза при панкреатодуоденальной резекции / С.В. Тарасенко, А.А. Натальский, О.Д. Песков, О.А. Кадыкова, Т.С. Рахмаев, А.Ю. Богомолов // Вестник хирургии. - 2017. - №3(176). - С. 43-46.
56. Технические аспекты и результаты робот-ассистированной дистальной резекции поджелудочной железы / А.Г. Кригер [и др.] // Онкология. -2016. - №5(4). - С.5-10.
57. Факторы риска и профилактика послеоперационного панкреатита при

- резекционных вмешательствах на поджелудочной железе / А.Г. Кригер [и др.] // Хирургия. - 2016. - №7. - С.4-10.
58. Хирургическое лечение осложнений хронического панкреатита / Н.Ю. Коханенко [и др.] // Вестник Санкт-Петербургского университета. Медицина. - 2015. - №2. - С.667-720.
59. Хоконов, М.Р. Диагностика и лечение постманипуляционных осложнений при патологии гепатопанкреатодуоденальной зоны [Текст]: дисс. канд. мед. наук: 14.01.17: / Мурат Рамазанович Хоконов. - Москва, 2019. -137 с.
60. Цвиркун, В.В. «Резолюция пленума правления ассоциации гепатобилиарных хирургов стран СНГ «Минимально инвазивные технологии в лечении механической желтухи» 29-30 апреля 2019 года, Ереван, Армения» / В.В. Цвиркун, И.М. Буриев, В.П. Глабай, П.С. Ветшев, А.В. Андреев // Анналы хирургической гепатологии. - 2019. - №2(24). - С. 124-127.
61. Шабунин, А.В. Сравнительный анализ результатов формирования панкреатодигестивных анастомозов / А.В. Шабунин, М.М. Тавобилов, А.А. Карпов // Московский хирургический журнал. - 2016. - № 1. - С. 5-10.
62. Шабунин, А.В., Тавобилов, М.М., Карпов, А.А. Сравнительный анализ результатов формирования панкреатодигестивных анастомозов / А.В. Шабунин, М.М. Тавобилов, А.А. Карпов // Московский хирургический журнал. - 2016. - №1(47). - С.5-10.
63. Шевченко, Ю.Л. Применение саморасширяющихся нитиноловых стентов при механической желтухе опухолевого генеза / Ю.Л. Шевченко, О.Э. Карпов, П.С. Ветшев, А.С. Маады, К.И. Алексеев и др. // Вестник НМХЦ им. Н.И. Пирогова. - 2014. - № 2(9). - С. 30-34.
64. Шима, В. Аденокарцинома поджелудочной железы: выявление, определение стадии и дифференциальная диагностика / В. Шима, К. Кауэлблингер // Медицинская визуализация. - 2015. - № 5. - С. 52-72.
65. A more radical perspective on surgical approach and outcomes in pancreatic cancer-a narrative review / Fernandes ESM [et all.] // J. Gastrointest Oncol. -

2023. - Vol.14(4). - P.1964-1981.
66. A phase I, single-arm, open-label, dose escalation study of intraperitoneal cisplatin and doxorubicin in patients with recurrent ovarian cancer and peritoneal carcinomatosis / CB. Tempfer [et all.] // *Gynecol Oncol.* - 2018. - Vol.150. - P.23-30.
67. A phase II FOLFOX-4 regimen as second line treatment in advanced biliary tract cancer refractory to gemcitabine/cisplatin / S. He [et all.] // *J Chemother.* - 2014. - Vol.26. - P.243-247.
68. A Predictive Risk Scoring System for Clinically Relevant Pancreatic Fistula After Pancreaticoduodenectomy / W. Xia [et all.] // *Med Sci Monit.* - 2018. - Vol.24. - P. 5719-5728.
69. ACG clinical guideline: chronic pancreatitis / T.B. Gardner [et all.] // *Am J Gastroenterol.* - 2020. - Vol.115. - P.322-339.
70. Actual Five-year Survival After Upfront Resection for Pancreatic Ductal Adenocarcinoma: Who Beats the Odds? / O. Strobel [et all.] // *Ann Surg.* - 2022. - Vol.275. - P.962-71.
71. Addeo, P. Pancreatic fistula after a pancreaticoduodenectomy for ductal adenocarcinoma and its association with morbidity: a multicentre study of the French Surgical Association / P. Addeo, J.R. Delpero, F. Paye, E. Oussoultzoglou, P.R. Fuchshuber et al. // *HPB.* - 2014. - N.16. - P. 46-55.
72. Adjuvant chemotherapy of S-1 versus gemcitabine for resected pancreatic cancer: a phase 3, open-label, randomised, non-inferiority trial (JASPAC 01) / Uesaka K. [et all.] // *Lancet.* - 2016. - Vol. 388. - P.248-257.
73. Aldouri A. Navigating the Root of the Mesentery: A Guided Approach to an Artery-First Pancreatoduodenectomy / A. Aldouri [et all.] // *J Pancreat Cancer.* - 2017. - Vol.3. - P.78-83.
74. Amr, B. Variation in survival after surgery for peri-ampullary cancer in a regional cancer network / B. Amr, G. Shahtahmassebi, S. Aroori, M.J. Bowles, C.D. Briggs and D.A. Stell // *BMC Surgery.* - 2017. - N. 23(17). - 6 p. DOI 10.1186/s12893-017-0220-3.

75. Analysis of the clinical efficacy of laparoscopic middle pancreatectomy in the treatment of benign or low-grade malignant tumors of the pancreas / Y. Liao [et all.] // *Front Oncol.* - 2023. - Vol.13. - P.1231647.
76. Application of air insufflation to prevent clinical pancreatic fistula after pancreaticoduodenectomy / H. Yang [et all.] // *World J Gastroenterol.* - 2015. - Vol.6(21). - P. 1872-1879.
77. Are there still indications for total pancreatectomy? / M. Del Chiaro [et all.] // *Updates Surg.* - 2016. - Vol.68. - P.257-63.
78. Arterial Resection in Pancreatic Cancer Surgery: Effective After a Learning Curve / M. Loos [et all.] // *Ann Surg.* - 2022. - Vol.275. - P.759-68.
79. Bachmann, K. Morphologic factors predict pain relief following pancreatic head resection in chronic pancreatitis description of the chronic pancreatitis pain relief (CPPR) score / K. Bachmann, N. Melling, R. Groteluschen // *Ann Surg.* - 2021. - Vol.273. - P.800-805.
80. Badami, S. Pancreatic adenocarcinoma masquerading as idiopathic chronic pancreatitis with delayed diagnosis / S. Badami, H.H. Kyi, S. Upadhaya et S. Al Hadidi // *Case Rep Oncol.* - 2017. - Vol.10. - P. 819-823.
81. Bakens, M.J. The use of adjuvant chemotherapy for pancreatic cancer varies widely between hospitals: a nationwide population- based analysis / M.J. Bakens, L.G. van der Geest, M.van Putten // *Cancer Medicine.* - 2016. - Vol.10(5). - P. 2825-2831.
82. Bengtsson, A. The actual 5-year survivors of pancreatic ductal adenocarcinoma based on real-world data / A. Bengtsson, R. Andersson, D. Ansari // *Sci Rep.* - 2020. - Vol.10. - P.16425.
83. Bidirectional chemotherapy in gastric cancer with peritoneal metastasis combining intravenous XELOX with intraperitoneal chemotherapy with low-dose cisplatin and doxorubicin administered as a pressurized aerosol: an open-label, phase-2 study (PIPAC-GA2) / V. Khomyakov [et all.] // *Pleura Peritoneum.* - 2016. -Vol.1. - P.159-66.
84. Bidirectional treatment of peritoneal metastasis with Pressurized

- IntraPeritoneal Aerosol Chemotherapy (PIPAC) and systemic chemotherapy: a systematic review / M. Ploug [et all.] // BMC Cancer. - 2020. - Vol.20. - P.105, <https://doi.org/10.1186/s12885-020-6572-6>.
85. Blaszak, M. Survival of patients with pancreatic cancer treated with varied modalities: A single-centre study / M. Blaszak, M. El-Masri, K. Hirmiz, J. Manhews, A. Omar et al. // Molecular and Clinical Oncology. - 2017. - Vol.6. - P. 583-588.
86. Bliss A.L. Surgical management of chronic pancreatitis: current utilization in the United States. HPB, Volume 17, Issue 9, 804 - 810.
87. Boulay, B.R. Malignant biliary obstruction: From palliation to treatment / B.R. Boulay, A. Birg // World J Gastroenterol. - 2016. - Vol.6(8). - P. 498-508.
88. Boulay, B.R. Managing malignant biliary obstruction in pancreas cancer: Choosing the appropriate strategy / B.R. Boulay, M. Parepally // World J Gastroenterol. - 2014. - N. 28(40). - P. 9345-9353.
89. Cancer of the pancreas: ESMO clinical practice guidelines for diagnosis, treatment and follow-up / M. Ducreux [et all.] // Ann Oncol. - 2015. - Vol.26 (Suppl. 5). - P.56-68.
90. Cancer statistics, 2022 / RL. Siegel [et all.] // CA Cancer J Clin. - 2022. - Vol.72. - P.7-33.
91. Categorization of Differing Types of Total Pancreatectomy / M. Loos [et all.] // JAMA Surg. - 2022. - Vol.157. - P.120-8.
92. Cavernous transformation of the portal vein in pancreatic cancer surgery-venous bypass graft first / T. Schmidt [et all.] // Langenbecks Arch Surg. - 2020. - Vol.405. - P.1045-50.
93. CEA in breast ductal secretions as a promising biomarker for the diagnosis of breast cancer: a systematic review and meta-analysis / S. Tang [et all.] // Breast Cancer. - 2016. - Vol.23(6). - P.813-819.
94. Chan, S.L. Systemic treatment for inoperable pancreatic adenocarcinoma: review and update / S.L. Chan, S.T. Chan, E.H. Chan, Z.X. He // Chinese Journal of Cancer. - 2014. - I. 6(33). - P. 267-276.

95. Chemosensitivity of various peritoneal cancer cell lines to HIPEC and PIPAC: comparison of an experimental duplex drug to standard drug regimens in vitro / J. Weinreich [et all.] // Invest New Drugs. - 2019. - Vol.37. - P.415-423.
96. Chen, Y. Effect of preoperative biliary drainage on complications following pancreatoduodenectomy. A meta-analysis / Y. Chen, G. Ou, G. Lian, H. Luo, K. Huang, Y. Huang // Medicine. - 2015. - Vol.29(94). - 9 p. [Электронный ресурс]. URL: doi: 10.1097/MD.0000000000001199
97. Cherukuru, R. Vein resection in patients with adenocarcinoma of the head of pancreas adherent to the portomesenteric venous axis is beneficial despite a high rate of R1 resection / R. Cherukuru, S. Govil, M. Vij, M. Rela // Ann Hepatobiliary Pancreat Surg. - 2018. - Vol.22. - P. 261-268.
98. Chiaro, M.D. Are there still indications for total pancreatectomy? / M.D. Chiaro, E. Rangelova, R. Segersvard, U. Arnelo // Updates Surg. - 2016. - V. 68. - P. 257-263.
99. Chronic pancreatitis: A diagnostic dilemma / S.N. Duggan [et all.] // World J Gastroenterol. - 2016. - Vol.7(22). - P. 2304-2313.
100. Chronic pancreatitis: An international draft consensus proposal for a new mechanistic definition / DC. Whitcomb [et all.] // Pancreatology. - 2016. - Vol.16. - P.218-224.
101. Chun, YS. 8th Edition of the AJCC Cancer Staging Manual: Pancreas and Hepatobiliary Cancers / YS. Chun, TM. Pawlik, JN. Vauthey // Ann Surg Oncol. - 2018. - Vol.25. - P.845-7.
102. Cisplatin/gemcitabine or oxaliplatin/gemcitabine in the treatment of advanced biliary tract cancer: a systematic review / F. Fiteni [et all.] // Cancer Med. - 2014.- Vol.3. - P.1502-1511.
103. Clinical practice guideline-acute and chronic pancreatitis / G. Beyer [et all.] // Dtsch Arztebl Int. - 2022. - Vol.119. - P.495-501.
104. Clinical predictive factors of long- term survival after curative resection of pancreatic cancer: a retrospective study / Y. Nakano [et all.] // Cancer Medicine. - 2017. - N. 10(6). - P. 2278-2286.

105. Cold-stored cadaveric venous allograft for superior mesenteric/portal vein reconstruction during pancreatic surgery / D. Kleive [et all.] // HPB. - 2016. - № 18. - P. 615-622.
106. Combined venous and arterial reconstruction in the triangle area after total pancreateoduodenectomy / ESM. Fernandes [et all.] // Arq Bras Cir Dig. - 2022. - Vol.35. - e1643.
107. Comparison of adjuvant gemcitabine and capecitabine with gemcitabine monotherapy in patients with resected pancreatic cancer (ESPAC-4): a multicentre, open-label, randomised, phase 3 trial / JP. Neoptolemos [et all.] // Lancet. - 2017. - Vol.389. - P.1011-24.
108. Completion of adjuvant chemotherapy after upfront surgical resection for pancreatic cancer is uncommon yet associated with improved survival / AM. Altman [et all.] // Ann Surg Oncol. - 2019. - Vol.26. - P.4108-4116.
109. Concentrations of cisplatin and doxorubicin in ascites and peritoneal tumor nodules before and after pressurized intraperitoneal aerosol chemotherapy (PIPAC) in patients with peritoneal metastasis / CB. Tempfer [et all.] // Eur J Surg Oncol. - 2018. - Vol.44. - P.1112-1117.
110. Conventional partial pancreateoduodenectomy versus an extended pancreateoduodenectomy (triangle operation) for pancreatic head cancers-study protocol for the randomised controlled TRIANGLE trial / P. Heger [et all.] // Trials. - 2023. -Vol.24(1). - P.363. doi: 10.1186/s13063-023-07337-6.
111. Curing pancreatic cancer / B. Traub [et all.] // Semin Cancer Biol. - 2021. - Vol.76. - P.232-46.
112. Cytoreductive surgery plus hyperthermic intraperitoneal chemotherapy versus cytoreductive surgery alone for colorectal peritoneal metastases (PRODIGE 7): a multicentre, randomised, open-label, phase 3 trial / F. Quenet [et all.] // Lancet Oncol. - 2021. - Vol.22. - P.256-66.
113. de Montiro Rezende, A.Q. Pancreaticoduodenectomy: impact of the technique on operative outcomes and surgical mortality / A.Q. de Montiro Rezende, J.P.S. Dutra, M.A. Gestic, M.P. Utrini // Arq Bras Cir Dig. - 2019.

- Vol.1(32). - P. 1412. - 6 p. DOI: /10.1590/0102-6720201800 01e1412.
114. Delpero, J.R. Pancreaticoduodenectomy for pancreatic ductal adenocarcinoma: a French multicentre prospective evaluation of resection margins in 150 evaluable specimens / J.R. Delpero, P. Bachellier, N. Regenet, Y.P. Le Treut // HPB. - 2014. - Vol.16. - P. 20-33.
 115. Delpero, JR. Vascular Resection for Pancreatic Cancer: 2019 French Recommendations Based on a Literature Review from 2008 to 6-2019 / JR. Delpero, A. Sauvanet // Front Oncol. - 2020. - Vol.10. - P.40.
 116. Deng, Y. Association between the incidence of pancreatic fistula after pancreaticoduodenectomy and the degree of pancreatic fibrosis / Y. Deng, B. Zhao, M. Yang, C. Li // Journal of Gastrointestinal Surgery. - 2018. - Vol.22. - P. 438-443.
 117. Detection of free intraperitoneal tumour cells in peritoneal lavage fluid from patients with peritoneal metastasis before and after treatment with pressurised intraperitoneal aerosol chemotherapy (PIPAC) / M. Graversen [et all.] // J Clin Pathol. - 2019. - Vol.72. - P.368-72.
 118. Dhar, P. Pancreatic Cancer in Chronic Pancreatitis / P. Dhar, S. Kalghatgi, V. Saraf // Indian J Surg Oncol. - 2015. - N. 1(6). - P. 57-62.
 119. Diagnostic Value of CA 19-9 and Carcinoembryonic Antigen for Pancreatic Cancer: A Meta-Analysis / Xing H. [et all.] // Gastroenterol Res Pract. - 2018. - Vol. 21. - P.8704751. doi: 10.1155/2018/ 8704751.
 120. Differentiation of Pancreatic Cancer and Chronic Pancreatitis Using Computer-Aided Diagnosis of Endoscopic Ultrasound (EUS) Images: A Diagnostic Test / M. Zhu [et all.] // PLOS ONE. - 2013. - I. 5(8). - 6 p. doi:10.1371/ journal. pone.0063820
 121. Dikmen, K. Intra-Operative Frozen Section Histology of the Pancreatic Resection Margins and Clinical Outcome of Patients with Adenocarcinoma of the Head of the Pancreas Undergoing Pancreaticoduodenectomy / K. Dikmen, M. Kerem, H. Bostanci // Med Sci Monit. - 2018. - Vol.24. - P. 4905-4913.

122. Dilemmas in the management of screen-detected lesions in patients at high risk for pancreatic cancer / I.S. Ibrahim [et all.] // *Familial Cancer*. - 2017. - V. 16. - P. 111-115.
123. Distal Pancreatectomy with Celiac Axis Resection (DP-CAR) for Pancreatic Cancer. How I do It / S. Klompmaker [et all.] // *J Gastrointest Surg*. - 2018. - Vol.22. - P.1804-10.
124. Does neoadjuvant chemotherapy change the role of regional lymphadenectomy in pancreatic cancer survival? / FI. Macedo [et all.] // *Pancreas*. - 2019. - Vol.48. - P.823-831.
125. Duan, F. Comparison of efficacy and complications of endoscopic and percutaneous biliary drainage in malignant obstructive jaundice: a systematic review and meta-analysis / F. Duan, Cui L., Y. Bai // *Cancer Imaging*. - 2017. - Vol.27(17). - 7 pages. [Электронный ресурс]. URL: [https:// DOI 10.1186/s40644-017-0129-1](https://doi.org/10.1186/s40644-017-0129-1).
126. Duodenum-preserving pancreatic head resection: a retrospective analysis of the Hamburg Modification / E. Bellon [et all.] // *Surgery*. - 2019. - Vol.165. - P.938-945.
127. Duodenum-Preserving Resection of the Pancreatic Head versus Pancreaticoduodenotomy for Treatment of Chronic Pancreatitis with Enlargement of the Pancreatic Head: Systematic Review and Meta-Analysis / Y. Zhao [et all.] // *BioMed Research International*. - 2017. - 15 p. [https:// doi.org/10.1055/2017/3565438](https://doi.org/10.1055/2017/3565438)
128. Duodenum-preserving total and partial pancreatic head resection for benign tumors-systematic review and meta-analysis / HG. Beger [et all.] // *Pancreatology*. - 2015. - Vol.15. - P.167-178.
129. Dutta, A.K. Head mass in chronic pancreatitis: Inflammatory or malignant / A.K. Dutta, A. Chacko // *World J Gastrointest Endosc*. - 2015. - N. 3(7). - P. 258-264.
130. Early biliary complications following pancreaticoduodenectomy: prevalence and risk factors / B. Malgras [et all.] // *HPB*. - 2016. - Vol.18. - P.367-374.

131. Early reoperation following pancreaticoduodenectomy: impact on morbidity, mortality, and long-term survival / Y. Lessing [et all.] // World Journal of Surgical Oncology. - 2019. - №26(17). - 6 p. <https://doi.org/10.1186/s12957-019-1569>.
132. Early versus delayed initiation of adjuvant treatment for pancreatic cancer / H.W. Kim [et all.] // PLoS ONE. - 2017. - №3(12). - 13 p. <https://doi.org/10.1371/journal.pone.0173960>.
133. Effect of early surgery vs endoscopy-first approach on pain in patients with chronic pancreatitis: the ESCAPE randomized clinical trial / Y. Issa [et all.] // JAMA. - 2020. - Vol.323. - P.237-247.
134. Efficacy of endoscopic ultrasound-guided tissue acquisition for solid pancreatic lesions 20 mm or less in diameter suspected as neuroendocrine tumors or requiring differentiation / Y. Kawasaki [et all.] // Gastroenterol. - 2023. - Vol.58(7). - P.693-703.
135. Elderly Fernandes et al. Surgical approach and outcomes in pancreatic cancer 1978 © Journal of Gastrointestinal Oncology. All rights reserved / A. Shamali [et all.] // J Gastrointest Oncol. - 2023. - Vol.14(4). - P.1964-1981.
136. Elderly patients have similar short-term outcomes and five-year survival compared to younger patients after pancreaticoduodenectomy / A. Shamali [et all.] // Int J Surg. - 2017. - Vol.45. - P.138-43.
137. En Bloc Celiac Axis Resection for Pancreatic Cancer: Classification of Anatomical Variants Based on Tumor Extent / MJ. Truty [et all.] // J Am Coll Surg. - 2020. - Vol.231. - P.8-29.
138. Endo, I. Postoperative complications and mortality: Are they unavoidable? / I. Endo, T. Kumamoto, R. Matsuyama // Ann Gastroenterol Surg. - 2017. - №1. - P. 160-163.
139. Endoscopic ultrasound (EUS) guided fine needle biopsy (FNB) with the Procore™ needle provides inadequate material for the histological diagnosis of early chronic pancreatitis / J. Iglesias-Garcia [et all.] // Rev Esp Enferm Dig. - 2018. - Vol.8(110). - P. 510-514.

140. European cancer mortality predictions for the year 2014 / M. Malvezzi [et all.]
// *Ann Oncol.* - 2014. - Vol. 25. - P.1650-1656.
141. Evaluation of adjuvant chemotherapy in patients with resected pancreatic cancer after neoadjuvant FOLFIRINOX treatment / S. van Roessel [et all.]
// *JAMA Oncol.* - 2020. - Vol.6. - P.1733-1740.
142. Evans, DB. Non-metastatic Pancreatic Cancer: Resectable, Borderline Resectable, and Locally Advanced-Definitions of Increasing Importance for the Optimal Delivery of Multimodality Therapy / DB. Evans, B. George, S. Tsai // *Ann Surg Oncol.* - 2015. - Vol.22. - P.3409-13.
143. Evidence-based surgical treatments for chronic pancreatitis - a systematic review and meta-analysis of randomized controlled trials / J. Kleeff [et all.] // *Dtsch Arztebl Int.* - 2016. - №113. - P. 489-496.
144. Factors Predicting Response, Perioperative Outcomes, and Survival Following Total Neoadjuvant Therapy for Borderline/Locally Advanced Pancreatic Cancer / MJ. Truty [et all.] // *Ann Surg.* - 2021. - Vol.273. - P.341-9.
145. Farrel, J.J. Prevalence, diagnosis and management of pancreatic cystic neoplasms: current status and future directions / J.J. Farrel // *Gut and Liver.* - 2015. - N. 5(9). - P. 571-589.
146. Fernandes, S.R. Intraductal papillary mucinous neoplasm presenting with recurrent pancreatitis: a report of a painful 3-decade-long history / S.R. Fernandes, L.A. Correia, T. Antunes, H. Cortez-Pinto // *BMJ Case Rep.* - 2016. - 3 p. doi:10.1136/bcr-2016-214640.
147. First clinical data of pressurized intraperitoneal aerosol chemotherapy (PIPAC) as salvage therapy for peritoneal metastatic biliary tract cancer / TA. Falkenstein [et all.] // *Anticancer Res.* - 2018. - Vol.38. - P.373-378.
148. FOLFIRINOX or Gemcitabine as Adjuvant Therapy for Pancreatic Cancer / T. Conroy [et all.] // *N Engl J Med.* - 2018. - Vol.379. - P.2395-406.

149. Follow-up of patients with pseudotumoral chronic pancreatitis: Outcome and surveillance / F.I. Tellez-Avila [et all.] // World J Gastroenterol. - 2014. - Vol. 26(20). - P. 8612-8616.
150. From palliation to cure: PIPAC for peritoneal malignancies / A. Di Giorgio [et all.] // Minerva Med. - 2019. - Vol.110. - P.385.
151. G091 Dataset for histopathological reporting of carcinomas of the pancreas, ampulla of Vater and common bile duct / F. Campbell [et all.] // 2019. - Available online: <https://www.rcpath.org/static/34910231-c106-4629-a2de9e9>.
152. Gastric Venous Congestion After Total Pancreatectomy is Frequent and Dangerous / M. Loos [et all.] // Ann Surg. - 2022. - Vol.276. - P.896-904.
153. Giger-Pabst, U. How to perform safe and technically optimized pressurized intraperitoneal aerosol chemotherapy (PIPAC): experience after a consecutive series of 1200 procedures / U. Giger-Pabst, CB. Tempfer // J Gastrointest Surg. - 2018. - Vol.22. - P.2187-93.
154. Gilabert, M. Comparison of preoperative imaging and pathological findings for pancreatic head adenocarcinoma. A retrospective analysis by the Association Francaise de Chirurgie / M. Gilabert, J-M. Boher, J-L. Raoul, F. Paye // Medicine. - 2017. - Vol.24(96). - 5 p. <http://dx.doi.org/10.1097/MD.0000000000007214>.
155. Guidelines for the understanding and management of pain in chronic pancreatitis / A.M. Drewes [et all.] // Pancreatology. - 2017. - Vol.17. - P.720-731.
156. Harmsen, F.J. Discriminating chronic pancreatitis from pancreatic cancer: contrast enhanced EUS and multidetector computed tomography in direct comparison / F.J. Harmsen, D. Domagk, C. Dietrich, M. Hocke // Endoscopic Ultrasound. - 2018. - I. 6(7). - P. 395-403. doi:10.4103/eus.
157. Heckler, M., Hackert, T. Surgery for locally advanced pancreatic ductal adenocarcinoma-is it only about the vessels? / M. Heckler, T. Hackert // J Gastrointest Oncol. - 2021. - Vol.12. - P.2503-11.

158. Hidalgo, M. Consensus guidelines for diagnosis, treatment and follow-up of patients with pancreatic cancer in Spain / M. Hidalgo, R. Arlvarez, J. Gallego, C. Guillern-Ponce, B. Laquente et al. // *Clin Transl Oncol.* - 2017. - Vol.19. - P. 667- 681.
159. Hu, B.Y. Risk factors for postoperative pancreatic fistula: Analysis of 539 successive cases of pancreaticoduodenectomy / B.Y. Hu, T. Wan, W.Z. Zhang, J.H. Dong // *World J Gastroenterol.* - 2016. - Vol.34(22). - P. 7797-7805.
160. Huang, Z. Diagnostic value of serum carbohydrate antigen 19-9 in pancreatic cancer: a meta-analysis / Z. Huang, F. Liu // *Tumour Biology.* - 2014. - Vol.35(8). - P.7459-7465.
161. Iglesias-Garcia, J. When to puncture, when not to puncture: Pancreatic masses / J. Iglesias-Garcia, J. Larino-Noia, J.E. Dominguez-Munoz // *Endosc Ultrasound.* - 2014. - Vol.2(3). - P. 91-97.
162. Impact of Borderline Resectability in Pancreatic Head Cancer on Patient Survival: Biology Matters According to the New International Consensus Criteria / F. Anger [et all.] // *Ann Surg Oncol.* - 2021. - Vol.28. - P.2325-36.
163. Incidence and severity of pancreatogenic diabetes after pancreatic resection / RA. Burkhart [et all.] // *J Gastrointest Surg.* - 2015. - Vol.19. - P.217-225.
164. Indications and Perioperative Outcomes for Pancreatectomy with Arterial Resection / MC. Tee [et all.] // *J Am Coll Surg.* - 2018. - Vol.227. - P.255-69.
165. Indications to total pancreatectomy for positive neck margin after partial pancreatectomy: a review of a slippery ground / S. Crippa [et all.] // *Updates Surg.* - 2021. - Vol.73. - P.1219-29.
166. International consensus guidelines for surgery and the timing of intervention in chronic pancreatitis / M.A. Kempeneers [et all.] // *Pancreatology.* - 2020. - Vol.20. - P.149-157.
167. International consensus on definition and criteria of borderline resectable pancreatic ductal adenocarcinoma 2017 / S. Isaji [et all.] // *Pancreatology.* - 2018. - Vol.18. - P.2-11.

168. Interobserver agreement for detection of malignant features of intraductal papillary mucinous neoplasms of the pancreas on MDCT / R.K.G. Do [et al.] // *Am J Roentgenol.* - 2014. - Vol.5(203). - P. 973-979.
169. Intraperitoneal chemotherapy of peritoneal carcinomatosis using pressurized aerosol as an alternative to liquid solution: first evidence for efficacy / W. Solass [et all.] // *Ann Surg Oncol.* - 2014. - Vol.21. - P.553-9.
170. Intravenous and intraperitoneal paclitaxel with S-1 for treatment of refractory pancreatic cancer with malignant ascites / N. Takahara [et all.] // *Invest New Drugs.* - 2016. - Vol.34. - P.636-644.
171. Iwashita, T. Endoscopic ultrasound-guided biliary drainage: a review / T. Iwashita, S. Doi, I. Yasuda // *Clin J Gastroenterol.* - 2014. - Vol.7. - P. 94-102.
172. Japan Pancreas Society. Classification of Pancreatic Carcinoma. 4th ed. Tokyo: Kanehara Press, 2017.
173. Jianfeng, Y.U. Retrospective evaluation of endoscopic stenting of combined malignant common bile duct and gastric outlet-duodenum obstructions / Y.U. Jianfeng, J. Hao, W.U. Dongfang // *Experimental and therapeutic medicine.* - 2014. - N. 8. - P. 1173-1177.
174. Joshi, U. Pancreatic pseudocyst or mucinous cystadenocarcinoma of pancreas? A diagnostic dilemma / U. Joshi, P. Poudel, R.K. Ghimire // *Clinical Case Reports.* - 2017. - №4(5). - P. 501-504.
175. Jwa, E.K. Extended pancreatic transection for secure pancreatic reconstruction during pancreaticoduodenectomy / E.K. Jwa, S. Hwang // *Ann Hepatobiliary Pancreat Surg.* - 2017. - №21. - P. 138-145.
176. Ke, N. Earlier surgery improves outcomes from painful chronic pancreatitis / N. Ke, D. Jia, W. Huang, Q.M. Nunes // *Medicine.* - 2018. - №19(97). - 7 p. doi.org/10.1097/MD.00000000000010651
177. Khosrawipour, T. Pressurized intra peritoneal aerosol chemotherapy in patients suffering from peritoneal carcinomatosis of pancreatic adenocarcinoma / T. Khosrawipour, V. Khosrawipour, U. Giger-Pabst

- // PLoS One. - 2017. - Vol.12. - e0186709.
178. Kofokotsios, A. Palliation with endoscopic metal stents may be preferable to surgical intervention for patients with obstructive pancreatic head adenocarcinoma / A. Kofokotsios, K. Papazisis, I. Andronikidis, A. Ntinis // *Int Surg.* - 2015. - V. 100. - P. 1104-1110.
179. Kong, X. Chronic Pancreatitis and Pancreatic Cancer / X. Kong, T. Sun, F. Kong, Y. Du // *Gastrointest Tumors.* - 2014. - №1. - P.123-134.
180. Kostov, D. Is sutureless pancreaticogastrostomy more effective than single-layer duct-to-mucosa pancreaticojejunostomy in pancreaticoduodenectomy? / D. Kostov, G. Kobakov // *Eurasian J Med.* - 2017. - V. 49. - P. 79-86.
181. Kudo, Y. Triple bypass for advanced pancreatic head cancer associated with biliary stricture, duodenal stenosis, and recurrent obstructive pancreatitis / Y. Kudo, N. Sato, T. Tamura, K. Hirata // *Surgical Case Reports.* - 2016. - №79(2). - 4 p. DOI 10.1186/s40792-016-0210-1.
182. Laparoscopic versus open pancreatoduodenectomy for pancreatic or periampullary tumours (LEOPARD-2): a multicentre, patient-blinded, randomised controlled phase 2/3 trial / J. van Hilst [et all.] // *Lancet Gastroenterol Hepatol.* - 2019. - Vol.4. - P.199-207.
183. Leakage of an Invagination Pancreaticojejunostomy May Have an Influence on Mortality / H. Lavu [et all.] // *Journal of Pancreatic Cancer.* - 2018. - V. 4.1. - P. 45-51.
184. Lee, E.S. Imaging diagnosis of pancreatic cancer: A state-of-the-art review / E.S. Lee, M. Lee // *World J Gastroenterol.* - 2014. - №24(20). - P. 7864-7877.
185. Li, S. Acute pancreatitis in patients with pancreatic cancer. Timing of surgery and survival duration / S. Li, B. Tian // *Medicine.* - 2017. - №3(96). - 7 p.
186. Lippi, G. The global burden of pancreatic cancer / G. Lippi, C. Mattiuzzi // *Arch Med Sci.* - 2020. - Vol.16. - P.820-4.

187. Liu, Q-Y. Analysis of risk factors for postoperative pancreatic fistula following pancreaticoduodenectomy / Q-Y. Liu [et all.] // World J Gastroenterol. - 2014. - Vol.46(20). - P. 17491-17497.
188. Locally Advanced Pancreatic Cancer: Neoadjuvant Therapy with Folfirinox Results in Resectability in 60% of the Patients / T. Hackert [et all.] // Ann Surg. - 2016. - Vol.264. - P.457-63.
189. Long-term quality of life between duodenum-preserving pancreatic head resection and pancreatoduodenectomy: a systematic review and meta-analysis / T. Yin [et all.] // Int J Surg. - 2024. - Vol.110(2). - P.1139-1148.
190. Long-term survival after resection of pancreatic cancer: a single-center retrospective analysis / T. Yamamoto [et all.] // World J Gastroenterol. - 2015. - Vol.21. - P.262-268.
191. Magnetic resonance imaging of pancreatitis: An update / S. Manikkavasakar [et all.] // World J Gastroenterol. - 2014. - Vol.40(20). - P. 14760-14777.
192. Majumder, S. Chronic pancreatitis / S. Majumder, S.T. Chari // Lancet. - 2016. - Vol. 387. - P.1957-1966.
193. Management of Pancreatic Cystic Lesions / G. Perri [et all.] // Dig Surg. - 2019. - 9 p. DOI: 10.1159/000496509
194. MAPLE-PD trial (Mesenteric Approach vs. Conventional Approach for Pancreatic Cancer during Pancreaticoduodenectomy): study protocol for a multicenter randomized controlled trial of 354 patients with pancreatic ductal adenocarcinoma / S. Hirono [et all.] // Trials. - 2018. - Vol.19. - P.613.
195. Mariano E. Gimenez Surgical diagnosis and management: Emerging role of intraoperative cholangioscopy and pancreatoscopy /Mariano E. Gimenez// Int J Gastrointest Interv. - 2023. - Vol.12. - S50-S50.
196. Marinho, R. Unclassified autoimmune pancreatitis mimicking pancreatic cancer / R. Marinho, A. Alves, N. Pignatelli, V. Nune // Journal of Surgical Case Reports. - 2019. - №1. - P. 1-3.
197. Meta-analysis of an artery-first approach versus standard pancreatoduoden

- ectomy on perioperative outcomes and survival / N. Ironside [et all.] // Br J Surg. - 2018. - Vol.105. - P.628-36.
198. Meta-analysis of radical resection rates and margin assessment in pancreatic cancer / MD. Chandrasegaram [et all.] // Br J Surg. - 2015. - Vol.102. - P.1459-72.
199. Minimally Invasive Versus Open Distal Pancreatectomy (LEOPARD): A Multicenter Patient-blinded Randomized Controlled Trial / T. de Rooij [et all.] // Ann Surg. - 2019. - Vol.269. - P.2-9.
200. Minimally Invasive versus Open Distal Pancreatectomy for Ductal Adenocarcinoma (DIPLOMA): A Pan-European Propensity Score Matched Study / J. van Hilst [et all.] // Ann Surg. - 2019. - Vol.269. - P.10-7.
201. Minimally invasive versus open distal pancreatectomy for pancreatic ductal adenocarcinoma (DIPLOMA): study protocol for a randomized controlled trial / J. van Hilst [et all.] // Trials. - 2021. - Vol.22. - P.608.
202. Morana, G. Imaging of the pancreas: state of the art / G. Morana, M. Fusaro, A. Dorigo // Cancer Imaging. - 2015. - V. 15. - Suppl 1. O5. - 2 p. [Электронный ресурс]. URL: doi: 10.1186/1470-7330-15S1-O5.
203. Morbidity and mortality of pancreaticoduodenectomy for benign and premalignant pancreatic neoplasms / TE. Newhook [et all.] // J Gastrointest Surg. - 2015. - Vol.19. - P.1072-1077.
204. More deaths from pancreatic cancer than breast cancer in the EU by 2017 / J. Ferlay [et all.] // Acta Oncol. - 2017. - Vol.55. P.1158-60.
205. Moutinho-Ribeiro, P. Pancreatic Cancer Diagnosis and Management: Has the Time Come to Prick the Bubble? / P. Moutinho-Ribeiro, G. Macedo, S.A. Melo // Frontiers in Endocrinology. - 2019. - V. 9. - Article 779. - 11 p. doi: 10.3389/fendo.2018.00779
206. Multi-modality imaging features distinguish pancreatic carcinoma from mass-forming chronic pancreatitis of the pancreatic head / Z. Ruan [et all.] // Oncology Letters. - 2018. - Vol.15. - P. 9735-9744.
207. Multidetector computer tomography in the pancreatic adenocarcinoma

- assessment: an update / V. Granata [et all.] // Infectious Agents and Cancer. - 2016. - Vol.11(57). - P.1-7.
208. Nahm, C.B. Postoperative pancreatic fistula a review of traditional and emerging concepts / C.B. Nahm, S.J. Connor, J.S. Samra, A. Mittal // Clinical and Experimental Gastroenterology. - 2018. - Vol.11. - P. 105-118.
209. Nakao, A. Isolated pancreatectomy using mesenteric approach / A. Nakao // J Hepatobiliary Pancreat Sci. - 2022. - Vol.29. - P.293-300.
210. Nakao, A. The Mesenteric Approach in Pancreatoduodenectomy / A. Nakao // Dig Surg. - 2016. - Vol.33. - P.308-13.
211. National Cancer Center Japan. Cancer Statistics in Japan. Hospital Cancer Registry Survival Rate Summary. https://ganjoho.jp/reg_stat/statistics/brochure/hosp_c_reg_surv.html (accessed September 7, 2021).
212. Nationwide trends and outcomes associated with neoadjuvant therapy in pancreatic cancer: An analysis of 18 243 patients / LM. Youngwirth [et all.] // J Surg Oncol. - 2017. - Vol.116. - P.127-132.
213. Neoadjuvant Chemoradiotherapy Versus Upfront Surgery for Resectable and Borderline Resectable Pancreatic Cancer: Long-Term Results of the Dutch Randomized PREOPANC Trial / E. Versteijne [et all.] // J Clin Oncol. - 2022. - Vol.40. - P.1220-30.
214. Neoadjuvant Treatment for Pancreatic Adenocarcinoma: A False Promise or an Opportunity to Improve Outcome? / S. Khakoo [et all.] // Cancers (Basel). - 2021. - Vol.13. - P.4396.
215. Neutrophil-lymphocyte ratio and CEA level as prognostic and predictive factors in colorectal cancer: a systematic review and meta-analysis / P.L. Tsai [et all.] // Journal of Cancer Research and Therapeutics. - 2016. - Vol.12(2). - P.582-589.
216. Next-generation sequencing and histological response assessment in peritoneal metastasis from pancreatic cancer treated with PIPAC / M. Nielsen [et all.] // Journal Clin Pathol. - 2021. - Vol.74. - P.19-24.
217. Nishio, K. Preoperative predictors for early recurrence of resectable

- pancreatic cancer / K. Nishio, K. Kimura, R. Amano, S. Yamazoe // World Journal of Surgical Oncology. - 2017. - Vol.16(15). - 10 p. DOI 10.1186/s12957-016-1078-z.
218. Nomogram predicts CR-POPF in open central pancreatectomy patients with benign or low-grade malignant pancreatic neoplasms / L. Ouyang [et all.] // Front Oncol. - 2022. - Vol.12. - 1030080. doi: 10.3389/fonc. 2022. 1030080.
219. Not all Whipple procedures are equal: Proposal for a classification of pancreatoduodenectomies / AL. Mihaljevic [et all.] // Surgery. - 2021. - Vol.169. - P.1456-62.
220. Novel morphological classification of the normal pancreatic uncinate process based on computed tomography / C. Zhu [et all.] // J Int Med Res. - 2020. - Vol.48. - 300060520957453. [Crossref] [PubMed]
221. Oncological Outcome of Conversion Surgery After Preoperative Chemotherapy for Metastatic Pancreatic Cancer / T. Hank [et all.] // Ann Surg. - 2022; Epub ahead of print.
222. Optimal Extent of Superior Mesenteric Artery Dissection during Pancreaticoduodenectomy for Pancreatic Cancer: Balancing Surgical and Oncological Safety / Y. Inoue [et all.] // J Gastrointest Surg. - 2019. - Vol.23. - P.1373-83.
223. Optimizing the outcomes of pancreatic cancer surgery / O. Strobel [et all.] // Nat Rev Clin. Oncol. - 2019. - Vol.16. - P.11-26.
224. Osipov, A. Impact of margin status and lymphadenectomy on clinical outcomes in resected pancreatic adenocarcinoma: implications for adjuvant radiotherapy / A. Osipov, J. Naziri, A. Hendifar, D. Dhall, J.K. Rutgers et al. // J Gastrointest Oncol. - 2015. - Vol.2(7). - P. 239-247.
225. Outcomes of pancreatic cancer with liver oligometastasis / T. Takeda [et all.] // J Hepatobiliary Pancreat Sci. - 2023. - Vol.30. - P.229-39.
226. Oxaliplatin use in pressurized intraperitoneal aerosol chemotherapy (PIPAC) is safe and well tolerated: a multicenter study / O. Sgarbura [et all.] // Eur J Surg Oncol. - 2019. - Vol.45. - e60.

227. Pancreatectomy in Stage I pancreas cancer: national underutilization of surgery persists / J. Fergus [et all.] // *HPB (Oxford)*. - 2020. - Vol.22. - P.1703-10.
228. Pancreatectomy With Arterial Resection for Pancreatic Adenocarcinoma: How Can It Be Done Safely and With Which Outcomes?: A Single Institution's Experience With 118 Patients / P. Bachellier [et all.] // *Ann Surg.* - 2020. - Vol.271. - P.932-40.
229. Pancreatectomy with arterial resection is superior to palliation in patients with borderline resectable or locally advanced pancreatic cancer / M. Del Chiaro [et all.] // *HPB (Oxford)*. - 2019. - Vol.21. - P.219-25.
230. Pancreatic adenocarcinoma: number of positive nodes allows to distinguish several N categories / O. Strobel [et all.] // *Ann Surg.* - 2015. - Vol.261. - P.961-9.
231. Pancreatic cancer / JD. Mizrahi [et all.] // *Lancet*. - 2020. - Vol.395. - P.2008-20.
232. Pancreatic Cancer Surgery: The New R-status Counts / O. Strobel [et all.] // *Ann Surg.* - 2017. - Vol.265. - P.565-73.
233. Pancreatic duct size and gland texture are associated with pancreatic fistula after pancreaticoduodenectomy but not after distal pancreatectomy / A.N. Martin [et all.] // *PLOS ONE*. - 2018. - 13 p. <https://doi.org/10.1371/journal.pone.0203841>.
234. Pancreatic hardness: Correlation of surgeon's palpation, durometer measurement and preoperative magnetic resonance imaging features / T.H. Hong [et all.] // *World J Gastroenterol*. - 2017. - Vol.11(23). - P. 2044-2051.
235. Pancreatic resection for cancer-the Heidelberg technique / M. Schneider [et all.] // *Langenbecks Arch Surg*. - 2019. - Vol.404. - P.1017-22.
236. Pancreatoduodenectomy for chronic pancreatitis-results of a pain relief and quality of life survey 15 years following operation / KP. Croome [et all.] // *J Gastrointest Surgery*. - 2015. - Vol.19. - P.2146-2153.

237. Pancreatoduodenectomy with Systematic Mesopancreas Dissection Using a Supracolic Anterior Artery-first Approach / Y. Inoue [et all.] // *Ann Surg.* - 2015. - Vol.262. - P.1092-101.
238. Para-aortic lymph nodes and ductal adenocarcinoma of the pancreas: Distant neighbors? / SA. Safi [et all.] // *Surgery.* - 2021. - Vol.170. - P.1807-14.
239. Parekh, D. Surgical Management of Chronic Pancreatitis / D. Parekh, S. Natarajan // *Indian J Surg.* - 2015. - N. 5(77). - P. 453-469.
240. Park, W. Pancreatic Cancer: A Review / W. Park, A. Chawla, EM. O'Reilly // *JAMA.* - 2021. - Vol.326. - P.851-62.
241. Partial pancreatoduodenectomy versus duodenum-preserving pancreatic head resection in chronic pancreatitis: the multicentre, randomised, controlled, double-blind ChroPac trial / M.K. Diener [et all.] // *Lancet.* - 2017. - Vol.390. - P.1027-1037.
242. Patient reported outcomes of duodenum-preserving pancreatic head resection in chronic pancreatitis: high effectivity is impaired by prolonged non-surgical management / CS. Leonhardt [et all.] // *HPB (Oxford).* - 2024. - Vol.26(1). - P.73-82.
243. Pedrazzoli, S. Pancreatoduodenectomy (PD) and postoperative pancreatic fistula (POPF). A systematic review and analysis of the POPF-related mortality rate in 60,739 patients retrieved from the English literature published between 1990 and 2015 / S. Pedrazzoli // *Medicine.* - 2017. - Vol.19(96). - 9 p. <http://dx.doi.org/10.1097/MD.0000000000006858>.
244. Periarterial divestment in pancreatic cancer surgery / MK. Diener [et all.] // *Surgery.* - 2021. - Vol.169. - P.1019-25.
245. Perioperative Chemotherapy and Chemoradiotherapy for Patients with Resectable and Borderline Resectable Pancreatic Adenocarcinoma / Coveler AL [et all.] // *Pancreas.* - 2023. - №1, Vol.52(5). - P.282-287.
246. Peritoneal carcinomatosis of gastric origin: a population-based study on incidence, survival and risk factors / I. Thomassen [et all.] // *Int J Cancer.* - 2014. - Vol.134. - P.622-8.

247. Peritoneal metastasis from pancreatic cancer treated with pressurized intraperitoneal aerosol chemotherapy (PIPAC) / M. Graversen [et all.] // Clin Exp Metastasis. - 2017. - Vol.34. - P.309-14.
248. Peritoneal regression grading score (PRGS): first evidence for independent predictive and prognostic significance / J. Baake [et all.] // Pleura Peritoneum. - 2023. - Vol.8. - P.55-63.
249. Peritoneal sampling and histological assessment of therapeutic response in peritoneal metastasis: proposal of the Peritoneal Regression Grading Score (PRGS) / W. Solass [et all.] // Pleura Peritoneum. - 2016. - Vol.1. - P.99-107.
250. Perone, J.A. Palliative Care for Pancreatic and Periampullary Cancer / J.A. Perone, T.S. Riall, K. Olin // Surg Clin North Am. - 2016. - N. 6(96). - P. 1415-1430.
251. Phase III trial comparing intraperitoneal and intravenous paclitaxel plus S-1 versus cisplatin plus S-1 in patients with gastric cancer with peritoneal metastasis: PHOENIX-GC trial / H. Ishigami [et all.] // J Clin Oncol. - 2018. - Vol.36. - P.1922-9.
252. PIPAC-OV3: a multicenter, open-label, randomized, two-arm phase III trial of the effect on progression-free survival of cisplatin and doxorubicin as pressurized intra-peritoneal aerosol chemotherapy (PIPAC) vs chemotherapy alone in patients with platinum-resistant recurrent epithelial ovarian, fallopian tube or primary peritoneal cancer / N. Bakrin [et all.] // Pleura Peritoneum. - 2018. - Vol.3. - P.2018-0114.
253. PIPAC-OX: a phase I study of oxaliplatin-based pressurized intraperitoneal aerosol chemotherapy in patients with peritoneal metastases / G. Kim [et all.] // Clin Cancer Res. - 2021. - Vol.27. - P.1875-81.
254. Potz, B.A. Surgical palliation of gastric outlet obstruction in advanced malignancy / B.A. Potz, T.J. Miner // World J Gastrointest Surg. - 2016. - Vol.8(8). - P. 545-555.

255. Precision anatomy for safe approach to pancreatoduodenectomy for both open and minimally invasive procedure: A systematic review / K. Nakata [et all.] // J Hepatobiliary Pancreat Sci. - 2022. - Vol.29. - P.99-113.
256. Precision vascular anatomy for minimally invasive distal pancreatectomy: A systematic review / H. Nishino [et all.] // J Hepatobiliary Pancreat Sci. - 2022. - Vol.29. - P.136-50.
257. Predictors of Malignancies in Patients with Inconclusive or Negative Results of Endoscopic Ultrasound-guided Fine-needle Aspiration for Solid Pancreatic Masses / H. Jeong [et all.] // Korean J Gastroenterol. - 2018. - №3(71). - P. 153-161.
258. Preoperative 3D reconstruction and fluorescent indocyanine green for laparoscopic duodenum preserving pancreatic head resection: A case report / XL. Li [et all.] // J Clin Cases. - 2023. - Vol.11(4). - P.903-908.
259. Preoperative Chemoradiotherapy Versus Immediate Surgery for Resectable and Borderline Resectable Pancreatic Cancer: Results of the Dutch Randomized Phase III PREOPANC Trial / E. Versteijne [et all.] // J Clin Oncol. - 2020. - Vol.38. - P.1763-73.
260. Preoperative chemotherapy, radiotherapy and surgical decision-making in patients with borderline resectable and locally advanced pancreatic cancer / T.F. Stoop [et all.] // Nat Rev Gastroenterol Hepatol. - 2024. - Vol. 21. - P.101-124.
261. Preoperative evaluation of the confluent drainage veins to the gastrocolic trunk of Henle: understanding the surgical vascular anatomy during pancreaticoduodenectomy / M. Miyazawa [et all.] // J Hepatobiliary Pancreat Sci. - 2015. - Vol.22. - P.386-91.
262. Pressurised intraperitoneal aerosol chemotherapy: rationale, evidence, and potential indications / M. Alyami [et all.] // Lancet Oncol. - 2019. - Vol.20. - P.368-377.
263. Pressurized Intra Peritoneal Aerosol Chemotherapy in patients suffering from peritoneal carcinomatosis of pancreatic adenocarcinoma / T. Khosrawipour

- [et all.] // PLoS One. - 2017. - Vol.12. - e0186709, <https://doi.org/10.1371/journal.pone.0186709>.
264. Pressurized intraperitoneal aerosol chemotherapy (oxaliplatin) for unresectable colorectal peritoneal metastases: a multicenter, single-arm, phase II trial (CRC-PIPAC) / KP. Rovers [et all.] // Ann Surg Oncol. - 2021. - Vol.28. - P.5311-26.
 265. Pressurized IntraPeritoneal aerosol chemotherapy (PIPAC) as an outpatient procedure / M. Graversen [et all.] // Pleura Peritoneum. - 2018. - Vol.3. - P.20180128. <https://doi.org/10.1515/pp-2018-0128>.
 266. Pressurized intraperitoneal aerosol chemotherapy (PIPAC) for peritoneal metastases of pancreas and biliary tract cancer / P. Horvath [et all.] // Clin Exp Metastasis. - 2018. - Vol.35. - P.635-640.
 267. Pressurized intraperitoneal aerosol chemotherapy (PIPAC) for unresectable peritoneal metastasis from gastric cancer / M. Alyami [et all.] // Eur J Surg Oncol. - 2021. - Vol.47. - P.123-7.
 268. Pressurized intraperitoneal aerosol chemotherapy (PIPAC) in combination with standard of care chemotherapy in primarily untreated chemo naive upper gi-adenocarcinomas with peritoneal seeding - a phase II/III trial of the AIO/CAOGI/ACO / T. Oliver Goetze [et all.] // Pleura Peritoneum. - 2018. - Vol.3. - 20180113, <https://doi.org/10.1515/pp-2018-0113>.
 269. Pressurized intraperitoneal aerosol chemotherapy (PIPAC) in gastric cancer patients with peritoneal metastasis (PM): results of a single-center experience and register study / I. Gockel [et all.] // J Gastric Cancer. - 2018. - Vol.18. - P.379-91.
 270. Pressurized intraperitoneal aerosol chemotherapy (PIPAC) of peritoneal metastasis from gastric cancer: a descriptive cohort study / SB. Ellebaek [et all.] // Clin Exp Metastasis. - 2020. - Vol.37. - P.325-32.
 271. Pressurized intraperitoneal aerosol chemotherapy (PIPAC) with low-dose cisplatin and doxorubicin in gastric peritoneal metastasis / G. Nadiradze [et all.] // J Gastrointest Surg. - 2016. - Vol.20. - P.367-73.

272. Pressurized intraperitoneal aerosol chemotherapy (PIPAC) with oxaliplatin, cisplatin, and doxorubicin in patients with peritoneal carcinomatosis: an open-label, single-arm, phase II clinical trial / M. De Simone [et all.] // *Biomedicines*. - 2020. - Vol.8. - P.102.
273. Pressurized IntraPeritoneal Aerosol Chemotherapy (PIPAC)-directed treatment of peritoneal metastasis in end-stage colo-rectal cancer patients / SB. Ellebaek [et all.] // *Pleura Peritoneum*. - 2020. - Vol.5. - 20200109, <https://doi.org/10.1515/pp-2020-0109>.
274. Pressurized intraperitoneal aerosol chemotherapy with cisplatin and doxorubicin or oxaliplatin for peritoneal metastasis from pancreatic adenocarcinoma and cholangiocarcinoma / A. Di Giorgio [et all.] // *Ther Adv Med Oncol*. - 2020. - Vol.12. - 1758835920940887, <https://doi.org/10.1177/1758835920940887>.
275. Pressurized intraperitoneal aerosol chemotherapy with low-dose cisplatin and doxorubicin (PIPAC C/D) in patients with gastric cancer and peritoneal metastasis: a phase II study / F. Struller [et all.] // *Ther Adv Med Oncol*. - 2019. - Vol.11. - 1758835919846402, <https://doi.org/10.1177/1758835919846402>.
276. Pressurized IntraPeritoneal Aerosol Chemotherapy with one minute of electrostatic precipitation (ePIPAC) is feasible, but the histological tumor response in peritoneal metastasis is insufficient / M. Graversen [et all.] // *Eur J Surg Oncol*. - 2020. - Vol.46. - P.155-9.
277. Pressurized intraperitoneal aerosol chemotherapy with oxaliplatin in colorectal peritoneal metastasis / C. Demtröder [et all.] // *Colorectal Dis*. - 2016. - Vol.18. - P.364-371.
278. Pressurized intraperitoneal aerosol chemotherapy with oxaliplatin (PIPAC-OX) in patients with colorectal peritoneal metastases-a systematic review / RJ. Lurvink [et all.] // *J Gastrointest Oncol*. - 2021. - Vol.12 (1Suppl). - P.242-258.
279. Pressurized intraperitoneal aerosol chemotherapy-practical aspects / M.

- Hübner [et all.] // Eur J Surg Oncol. - 2017. - Vol.43. - P.1102-1109.
280. Primary and metastatic peritoneal surface malignancies / D. Cortes-Guiral [et all.] // Nat Rev Dis Primers. - 2021. - Vol.7. - P.91.
281. Projecting cancer incidence and deaths to 2030: the unexpected burden of thyroid, liver, and pancreas cancers in the United States / L. Rahib [et all.] // Cancer Res. 2014. - Vol.74. - P.2913-21.
282. Prognosis following surgical bypass compared with laparotomy alone in unresectable pancreatic adenocarcinoma / J. Insulander [et all.] // Br J Surg. - 2016. - №103. - P. 1200-1208.
283. Prognostic Factors for Long-Term Survival in Patients with Ampullary Carcinoma: The Results of a 15-Year Observation Period after Pancreaticoduodenectomy / F. Klein [et all.] // HPB Surgery. - V. 2014. - 8 p. [Электронный ресурс]. URL: <http://dx.doi.org/10.1155/2014/970234>.
284. Prognostic factors of survival in a randomized phase III trial (MPACT) of weekly nab-paclitaxel plus gemcitabine versus gemcitabine alone in patients with metastatic pancreatic cancer / J. Taberero [et all.] // Oncologist. - 2015. - Vol.20. - P.143-150.
285. Prognostic impact of combined progression index based on peritoneal grading regression score and peritoneal cytology in peritoneal metastasis / N. Benzerdjeb [et all.] // Histopathology. - 2020. - Vol.77. - P.548-59.
286. Prognostic relevance of the revised R status definition in pancreatic cancer: meta-analysis / CS. Leonhardt [et all.] // BJS Open. - 2022. - Vol.6. - P.010.
287. Prognostic value of serum CYFRA21-1 and CEA for non-small-cell lung cancer / Z. Zhang [et all.] // Cancer Medicine. - 2015. - Vol.4(11). - P.1633-1638.
288. Prospective, single-center implementation and response evaluation of pressurized intraperitoneal aerosol chemotherapy (PIPAC) for peritoneal metastasis / M. Graversen [et all.] // Ther Adv Med Oncol. - 2018. - Vol. 10. - P. 1758835918777036 <https://doi.org/10.1177/1758835918777036>.
289. Psychometric validation of the EORTC QLQ-PAN26 pancreatic cancer

- module for assessing health related quality of life after pancreatic resection / A.A. Eaton [et all.] // *J Pancreas*. - 2017. - Vol.18. - P.19-25.
290. Pujahari, A. K. Chronic Pancreatitis: A Review / A. K. Pujahari // *Indian J Surg*. - 2015. - V. 77 (Suppl 3). - S. 1348-1358. DOI 10.1007/s12262-015-1221-z.
291. Quality of life in chronic pancreatitis is determined by constant pain, disability/unemployment, current smoking, and associated Co-morbidities / J.D. Machicado [et all.] // *Am J Gastroenterol*. - 2017. - Vol.112. - P.633-642.
292. Radical Resection for Locally Advanced Pancreatic Cancers in the Era of New Neoadjuvant Therapy-Arterial Resection, Arterial Divestment and Total Pancreatectomy / Y. Inoue [et all.] // *Cancers (Basel)*. - 2021. - Vol.13. - P.1818.
293. Randomized PREOPANC Trial / E. Versteijne [et all.] // *J Clin Oncol*. - 2022. - Vol.40. - P.1220-30.
294. Razumilava, N., Gores, GJ. Cholangiocarcinoma / N. Razumilava, GJ. Gores // *Lancet*. - 2014. - Vol.383. - P.2168-2179.
295. Recent advances in the diagnosis and management of chronic pancreatitis / C.I. Kwon [et all.] // *Korean J Intern Med*. - 2019. - V.34. - P.242-260.
296. Regional pancreatoduodenectomy versus standard pancreatoduodenectomy with portal vein resection for pancreatic ductal adenocarcinoma with portal vein invasion / A. Oba [et all.] // *BJS Open*. - 2020. - Vol.4. - P.438-48.
297. Reproducibility of the peritoneal regression grading score for assessment of response to therapy in peritoneal metastasis / W. Solass [et all.] // *Histopathology*. - 2019. - Vol.74. - P.1014-1024.
298. Risk factors for pancreatic fistula following pancreaticoduodenectomy: A retrospective study in a Thai tertiary center / N. Rungsakulkij [et all.] // *World J Gastrointest Surg*. - 2017. - Vol.12(9). - P. 270-280.
299. Role of immunohistochemistry for interobserver agreement of Peritoneal Regression Grading Score in peritoneal metastasis / S. Detlefsen [et all.] // *Hum Pathol*. - 2022. - Vol.120. - P.77-87.

300. Role of lymphadenectomy in resectable pancreatic cancer / S. Erdem [et all.] // *Langenbecks Arch Surg.* - 2020. - Vol.405. - P.889-902.
301. Roshdy, S. Surgical Management of Adenocarcinoma of the Pancreatic Uncinate Process in a Cancer Hospital in Egypt / S. Roshdy, O. Hussein, A. Abdallah, K. Abdel-Wahab // *Clinical Medicine Insights: Gastroenterology.* - 2015. - №8. - 6 p. [Электронный ресурс]. URL: doi:10.4137/ Cgast. s20650.
302. Second-line oxaliplatin, folinic acid and fluorouracil versus folinic acid and fluorouracil alone for gemcitabine-refractory pancreatic cancer: outcomes from the CONKO-003 trial / H. Oettle [et all.] // *J Clin Oncol.* - 2014. - Vol.32. - P.2423-2429.
303. Severe hypersensitivity reactions to platinum compounds post-pressurized intraperitoneal aerosol chemotherapy (PIPAC): first literature report / M. Siebert [et all.] // *Cancer Chemother Pharmacol.* - 2019. - Vol.83. - P.425-430.
304. Short- and Long-Term Outcomes of Pancreatic Cancer Resection in Elderly Patients: A Nationwide Analysis / AC. Henry [et all.] // *Ann Surg Oncol.* - 2022. - Vol.29. - P.6031-42.
305. Simplified fistula dilation technique and modified stent deployment maneuver for EUS-guided hepaticogastrostomy / W.H. Paik [et all.] // *World J Gastrointest Surg.* - 2014. - №17(20). - P. 5051-5059.
306. Simultaneous occurrence of autoimmune pancreatitis and pancreatic cancer in patients resected for focal pancreatic mass Retrospective Cohort Study / P. Macinga [et all.] // *World J Gastroenterol.* - 2017. - N. 12(23). - P. 2185-2193.
307. Siripun, A. Endoscopic ultrasound-guided biliary intervention in patients with surgically altered anatomy / A. Siripun, P. Sripongpun, B. Ovartlarnporn // *World J Gastrointest Endosc.* - 2015. - Vol.3(7). - P. 283-289.
308. Sleeman JP. PIPAC puts pressure on peritoneal metastases from pancreatic cancer / JP. Sleeman // *Clin Exp Metastasis.* - 2017. - Vol.34. - P.291-293.

309. Soreidea, K. Risk factors and preventive strategies for post-operative pancreatic fistula after pancreatic surgery: a comprehensive review / K. Soreidea, K.J. Laboric // *Scandinavian Journal of Gastroenterology*. - 2016. - Vol.10(51). - P. 1147-1154.
310. Standards for reporting on surgery for chronic pancreatitis: a report from the international study group for pancreatic surgery (ISGPS) / A.K. Siriwardena [et all.] // *Surgery*. - 2020. - Vol.168. - P.101-105.
311. Strasberg, SM. Radical antegrade Journal of Gastrointestinal Oncology, Vol 14, No 4 August 2023 1979 © Journal of Gastrointestinal Oncology. All rights reserved / SM. Strasberg, JA. Drebin, D. Linehan // *J Gastrointest Oncol*. - 2023. - Vol.14(4). - P.1964-1981.
312. Strobel, O. Laparoscopic pancreatoduodenectomy: safety concerns and no benefits / O. Strobel, MW. Büchler // *Lancet Gastroenterol Hepatol*. - 2019. - Vol.4. - P.186-7.
313. Su, S.B. Carbohydrate antigen 19-9 for differential diagnosis of pancreatic carcinoma and chronic pancreatitis / S.B. Su, S.Y. Qin, W. Chen, W. Luo, H.X. Jiang // *World J Gastroenterol*. - 2015. - Vol.14(21). - P. 4323-4333.
314. Superior mesenteric artery first approach can improve the clinical outcomes of pancreaticoduodenectomy: A meta-analysis / X. Jiang [et all.] // *Int J Surg*. - 2020.- Vol.73. - P.14-24.
315. Superior mesenteric artery margin in pancreaticoduodenectomy for pancreatic adenocarcinoma / DN. Liu [et all.] // *Oncotarget*. - 2017. - №5(8). P. - 7766-7776.
316. Surgery for chronic pancreatitis: the role of early surgery in pain management / C.J. Yang [et all.] // *Pancreas*. - 2015. - Vol.44. - P.819-823.
317. Surgical Management of Benign Biliary Stricture in Chronic Pancreatitis: A Single-Center Experience / S. Ray [et all.] // *Indian J Surg*. - 2015. - Vol.77 (Suppl 2). - P. S608-S613.
318. Surgical outcome results from SWOG S1505: a randomized clinical trial of mFOLFIRINOX versus gemcitabine/nab-paclitaxel for perioperative

- treatment of resectable pancreatic ductal adenocarcinoma / SA. Ahmad [et all.] // *Ann Surg.* - 2020. - Vol.272. - P.481-486.
319. Surgical Outcomes After Total Pancreatectomy: A High-Volume Center Experience / TF. Stoop [et all.] // *Ann Surg Oncol.* - 2021. - Vol.28. - P.1543-51.
320. Surgical pitfalls of jejunal vein anatomy in pancreaticoduodenectomy / Y. Ishikawa [et all.] // *J Hepatobiliary Pancreat Sci.* - 2017. - Vol.24. - P.394-400.
321. Surgical treatment of pancreatic cancer / W. Masiak-Segit [et all.] // *Pol Przegl Chir.* - 2018. - Vol.90(2). - P.45-53.
322. Survival in patients with primary liver cancer, gallbladder and extrahepatic biliary tract cancer and pancreatic cancer in Europe 1999-2007: results of EUROCORE-5 / C. Lepage [et all.] // *Eur J Cancer.* - 2015. - Vol.51. - P.2169-2178.
323. Systematic review and updated network meta-analysis comparing open, laparoscopic, and robotic pancreaticoduodenectomy / A. Aiolfi [et all.] // *Updates Surg.* - 2021. - Vol.73. - P.909-22.
324. Systematic review of pressurized intraperitoneal aerosol chemotherapy for the treatment of advanced peritoneal carcinomatosis / F. Grass [et all.] // *Br J Surg.* - 2017. - Vol.104. - P.669-678.
325. Systemic chemotherapy and pressurized intraperitoneal aerosol chemotherapy (PIPAC): a bidirectional approach for gastric cancer peritoneal metastasis / A. Di Giorgio [et all.] // *Surg Oncol.* - 2020. - Vol.34. - P.270-5.
326. Systemic neoadjuvant chemotherapy in modern pancreatic cancer treatment: a systematic review and meta-analysis / K. Rangarajan [et all.] // *Ann R Coll Surg Engl.* - 2019. - Vol.101. - P.453-462.
327. Tate, SJ., Torkington, J. Pressurized intraperitoneal aerosol chemotherapy: a review of the introduction of a new surgical technology using the IDEAL framework / SJ. Tate, J. Torkington // *BJS Open.* - 2020. - Vol.4. - P.206-215.

328. Technical advances in surgery for pancreatic cancer / M. Schneider [et all.] // Br J Surg. - 2021. - Vol.108. - P.777-85.
329. Techniques of Vascular Resection and Reconstruction in Pancreatic Cancer / G. Younan [et all.] // Surg Clin North Am. - 2016. - Vol.96. - P.1351-70.
330. Tellez-Avila, F.I. Follow-up of patients with pseudotumoral chronic pancreatitis: Outcome and surveillance / F.I. Tellez-Avila, A. Villalobos-Garita, M. Giovannini, C. Chan // World J Gastroenterol. - 2014. - Vol.26(20). - P. 8612-8616.
331. Tersigni, R. Surgical treatment of the pancreatic stump: preventive strategies of pancreatic fistula after pancreatoduodenectomy for cancer / R. Tersigni, M. Capaldi, P. Ialongo, L.R. Grillo // G Chir. - 2014. - Vol.10(35). - P. 213-222.
332. The association of adjuvant therapy with survival at the population level following pancreatic adenocarcinoma resection / D.J. Kagedan [et all.] // HPB. - 2016. - №18. - P. 339-334.
333. The burden of peritoneal metastases from gastric cancer: a systematic review on the incidence, risk factors and survival / A. Rijken [et all.] // J Clin Med. - 2021. - Vol.10. - P.4882. <https://doi.org/10.3390/jcm10214882>.
334. The global, regional, and national burden of pancreatic cancer and its attributable risk factors in 195 countries and territories, 1990-2017: a systematic analysis for the Global Burden of Disease Study 2017. - Lancet Gastroenterol Hepatol. - 2019. - Vol.4. - P.934-47.
335. The impact of positive resection margins on survival and recurrence following resection and adjuvant chemotherapy for pancreatic ductal adenocarcinoma / P. Tsai [et all.] // Ann Surg. - 2019. - Vol.269. - P.520-529.
336. The impact of venous resection in pancreatoduodenectomy: A systematic review and meta-analysis / J. Filho [et all.] // Medicine (Baltimore). - 2021. - Vol.100. - e27438.
337. The Landmark Series: Minimally Invasive Pancreatic Resection / J. van Hilst [et all.] // Ann Surg Oncol. - 2021. - Vol.28. - P.1447-56.
338. The oncological safety in minimally invasive versus open distal

- pancreatectomy for pancreatic ductal adenocarcinoma: a systematic review and meta-analysis / DJ. Yang [et all.] // *Sci Rep.* - 2019. - Vol.9. - P.1159.
339. The TRIANGLE operation - radical surgery after neoadjuvant treatment for advanced pancreatic cancer: a single arm observational study / T. Hackert [et all.] // *HPB (Oxford).* - 2017. - Vol.19. - P.1001-7.
340. The TRIANGLE operation for pancreatic head and body cancers: early postoperative outcomes / R. Klotz [et all.] // *HPB (Oxford).* - 2022. - Vol.24. - P.332-41.
341. The value of combined vein resection in pancreaticoduodenectomy for pancreatic cancer 1980 © Journal of Gastrointestinal Oncology. All rights reserved / C. Peng [et all.] // *J Gastrointest Oncol.* - 2023. - Vol.14(4). - P.1964-1981.
342. The value of combined vein resection in pancreaticoduodenectomy for pancreatic head carcinoma: a meta-analysis / C. Peng [et all.] // *BMC Surg.* - 2019. - Vol.19. - P.84.
343. Thirty-day outcomes underestimate endocrine and exocrine insufficiency after pancreatic resection / PW. Lim [et all.] // *HPB.* - 2016. - Vol.18. - P.360-366.
344. Tissue Classification Using Optical Spectroscopy Accurately Differentiates Cancer and Chronic Pancreatitis / R.H. Wilson [et all.] // *Pancreas.* - 2017. - Vol.2(46). - 244-251.
345. Total compared with partial pancreatectomy for pancreatic adenocarcinoma: assessment of resection margin, readmission rate, and survival from the U.S. National Cancer Database / MJ. Passeri [et all.] // *Curr Oncol.* - 2019. - Vol.26. - P.346-56.
346. Traub, B. Curing pancreatic cancer / B. Traub, KH. Link, M. Kornmann // *Semin Cancer Biol.* - 2021. - Vol.76. - P.232-46.
347. Treatment of peritoneal metastasis with pressurized intraperitoneal aerosol chemotherapy: results from the prospective PIPAC-OPC2 study / M. Graversen [et all.] // *Ann Surg Oncol.* - 2023. - Vol.30.- P.2634-44.

348. Truty, MJ. Commentary on: Periarterial divestment in pancreatic cancer surgery / MJ. Truty // *Surgery*. - 2021. - Vol.169. - P.1041-3.
349. Twelve years of experience using cholecystojejunal by-pass for palliative treatment of advanced pancreatic cancer / M.B. de Oliveira [et all.] // *Arq Bras Cir Dig*. - 2017. - N. 3(30). - P. 201-204.
350. Ultrasound-guided vs endoscopic ultrasound-guided fineneedle aspiration for pancreatic cancer diagnosis / M. Matsuyama [et all.] // *World J Gastroenterol*. - 2013. - Vol.15(19). - P. 2368-2373.
351. United European Gastroenterology evidence-based guidelines for the diagnosis and therapy of chronic pancreatitis (HaPanEU) / J.M. Lohr [et all.] // *United European Gastroenterology Journal*. - 2017. - Vol.2(5). - P. 153-199.
352. Updated EORTC QLQ-C30 general population norm data for Germany / S. Nolte [et all.] // *Eur J Cancer*. - 2020. - Vol.137. - P.161-170.
353. Value of Intraoperative Neck Margin Analysis During Whipple for Pancreatic Adenocarcinoma: A Multicenter Analysis of 1399 Patients / D.A. Kooby [et all.] // *Ann Surg*. - 2014. - №3(260). - P. 494-503.
354. Vascular Resection for Pancreatic Cancer: 2019 French Recommendations Based on a Literature Review from 2008 to 6-2019 / JR. Delpero [et all.] // *Front Oncol*. - 2020. - Vol.10. - P.40.
355. Vasiliadis KD. "Mesopancreas-first" radical resection of pancreatic head cancer following the Cattell-Braasch-Valdoni maneuver: Appreciating the legacy of pioneers in visceral surgery / KD. Vasiliadis // *Ann Hepatobiliary Pancreat Surg*. - 2021. - Vol.25. - P.376-85.
356. Vege, S.S. Chronic pancreatitis / S.S. Vege, S.T. Chari // *N Engl J Med*. - 2022. - Vol.386. - P.869-878.
357. Vijayakumar, Ab. Imaging of Focal Autoimmune Pancreatitis and Differentiating It from Pancreatic Cancer / Ab. Vijayakumar, Av. Vijayakumar // *ISRN Radiology*. - 2013. - 8 p. [Электронный ресурс]. URL: <http://dx.doi.org/10.5402/2013/569489>.
358. Wei, K. Surgical Treatment of Pancreatic Ductal Adenocarcinoma / K. Wei,

- T. Hackert // *Cancers (Basel)*. - 2021. - Vol.13. - P.1971.
359. Weledji, E.P. How grim is pancreatic cancer? / E.P. Weledji, G. Enoworock, M. Mokake, M. Sinju // *Oncology Reviews*.- 2016.- Vol.294(10). - P. 28-37.
360. What do surgeons need to know about the mesopancreas / ESM. Fernandes [et all.] // *Langenbecks Arch Surg*. - 2021. - Vol.406. - P.2621-32.
361. "What is long-term survival in patients with peritoneal metastasis from gastric, pancreatic, or colorectal cancer? A study of patients treated with systemic chemotherapy and pressurized intraperitoneal aerosol chemotherapy (PIPAC)" / Charlotte G. Kryh-Jensen [et all.] // *Pleura and Peritoneum*. - 2023. №4, Vol. 8. - P.147-155.
362. What to expect with major vascular reconstruction during Whipple procedures: a single institution experience and literature review / M.S. Jorgensen [et all.] // *J Gastrointest Oncol*. - 2019. - N. 1(10). - P. 95-102.
363. Wolfgang, C.L. Recent progress in pancreatic cancer / C.L. Wolfgang, J.M. Herman, D.A. Laheru, A.P. Klein, M.A. Erdek et al. // *CA Cancer J Clin*. - 2013. - Vol.5(63). - P. 318-348.
364. Zhao, X. Surgical strategies in the treatment of chronic pancreatitis. An updated systematic review and meta-analysis of randomized controlled trials / X. Zhao, N. Cui, X. Wang, Y. Cui // *Medicine*. - 2017. - Vol.9(96). - 13 p
365. Zhou, Q. Assessment of postoperative long-term survival quality and complications associated with radical antegrade modular pancreateosplenectomy and distal pancreatectomy: a meta-analysis and systematic review / Q. Zhou // *MC Surg*. - 2019. - Vol.19. - P.12.
366. Zhu, M. Differentiation of Pancreatic Cancer and Chronic Pancreatitis Using Computer-Aided Diagnosis of Endoscopic Ultrasound (EUS) Images: A Diagnostic Test / M. Zhu, C. Xu, J. Yu, Y. Wu // *PLOS ONE*. - 2013. - I. 5(8). - 6 p.
367. Zizzo, M. Pancreaticojejunostomy with or without reinforcement after pancreaticoduodenectomy: surgical technique of ligamentum teres hepatic wrap around pancreaticojejunostomy / M. Zizzo, L. Ugoletti, A. Morini, A.

Manenti, F. Lococ // World Journal of Surgical Oncology. - 2018. -
Vol. 16(181). - 3 p. doi.org/10.1186/s12957-018-1484-5

368. Zovak, M. Pancreatic surgery: evolution and current tailored approach / M.
Zovak, D.M. Misic, G. Glavicic // Hepatobiliary Surg Nutr. - 2014. - Vol.5(3).
P. - 247-258.

Публикации по теме диссертации:

I. Научные статьи, опубликованные в рецензируемых журналах, утверждённых ВАК при Президенте РТ:

- [1-А]. Муродов А.И. Релапаротомия и повторные миниинвазивные вмешательства в гепатобилиарной хирургии / Ф.И. Махмадов, Д.Н. Саъдуллоев, А.И. Муродов, А.С. Ашуров, Ф.Ш. Сафаров, Ф.Н. Нажмуудинов // Здравоохранение Таджикистана. - 2022. - №2 (353). - С.54-59.
- [2-А]. Муродов А.И. Тератома поджелудочной железы / А.И. Муродов // Вестник Авиценны. - 2022. - №24(2). - С.275-281.
- [3-А]. Муродов А.И. Послеоперационные внутрибрюшные абсцессы в гепатобилиарной хирургии: вопросы выбора адекватного метода хирургического лечения / Ф.И. Махмадов, М.Ф. Джураев, Л. Мирон, А.С. Ашуров, А.И. Муродов // Вестник последипломного образования в сфере здравоохранения. - 2022. - №4. - С.30-38.
- [4-А]. Муродов А.И. Выбор тактики хирургической коррекции при послеоперационных внутрибрюшных кровотечениях при операциях в гепатобилиарной зоне / Ф.И. Махмадов, Д.Н. Садуллоев, М.М. Болтубоев, А.И. Муродов, А.С. Ашуров, Ф.Ш. Сафаров, Ф.Н. Нажмуудинов, Ш.Н. Шамсуллозода // Здравоохранение Таджикистана. - 2022. - №1(356). - С. 46-54.
- [5-А]. Муродов А.И. Эндотелиальная дисфункция при послеоперационных гнойно-септических осложнениях патологий гепатобилиарной зоны / Ф.И. Махмадов, М.Ф. Джураев, Д.Н. Садуллоев, Л. Мирон, Ф.Ш. Сафаров, А.С. Ашуров, А.И. Муродов, П.Ш. Каримов // Здравоохранение Таджикистана. - 2023. - №3(358). - С.49-56.
- [6-А]. Муродов А.И. Послеоперационные осложнения при хирургическом лечении патологии гепатобилиарной системы / Ф.И. Махмадов, Д.Н. Садуллоев, А.И. Муродов, А.С. Ашуров, Ф.Ш. Сафаров, М.М. Болтубоев, Исмоиддини Азам // Проблемы ГАЭЛ. -2024. - №3. - С. 19-25.
- [7-А]. Муродов А.И. Опухоль Клацкина: особенности клинических проявлений и трудности диагностики / А.А. Хужамкулов, Д.Р. Сангинов, С.М. Ахматзода, Н.И. Базаров, А.И. Муродов, Н.А. Сафарзода // Симург. - 2024. - №23(3) - С. 46-54.

[8-А]. Муродов А.И. Оптимизация диагностики и лечения острого билиарного панкреатита / Ф.И. Махмадов, К.И. Баротов, П.Ш. Каримов, Д.Н. Садуллоев, А.С. Ашуров, А.И. Муродов, Д.Ё. Давлатов // Медицинский вестник Национальной академии наук Таджикистана. - 2024. - №4 (52). - С.31-39.

[9-А]. Муродов А.И. Тактика хирургического лечения внутрибрюшных гнойно-септических процессов в гепатобилиарной зоне / Ф.И. Махмадов, Д.Н. Садуллоев, А.И. Муродов, А.С. Ашуров, Ф.Ш. Сафаров, М.М. Болтубоев, Исломиддини Азам // Проблемы ГАЭЛ. - 2024. - №4. - С. 18-24.

[10-А]. Муродов А.И. Муайян намудани тактикаи табобат дар беморони гирифтори панкреонекрози деструктивии баъдичарроҳӣ / Ф.И. Махмадзода, Д.Н. Саъдуллозода, А.И. Муродов, А.С. Ашуров, М.М. Болтубоев, К.И. Баротов // Авҷи Зухал. - 2025. - №1 (58). - С. 45-52.

[11-А]. Муродов А.И. Диагностические возможности маркеров эндотоксикоза у больных с ранними послеоперационными внутрибрюшными гнойно-септическими осложнениями / Ф.И. Махмадзода, Д.Н. Садуллозода, А.И. Муродов, А.С. Ашуров, К.И. Баротов, Х.С. Нуров // Симург. - 2025. - №25(1). - С. 14-20.

[12-А]. Муродзода А.И. Молекулярно-генетические исследования в диагностике и прецизионном лечении рака поджелудочной железы / А.И. Муродзода, М.Ш. Юлдошев // Вестник последипломного образования в сфере здравоохранения. - 2025. - №2. - С. 83-90.

[13-А]. Муродов А.И. Разработка способа лабораторной диагностики ранних послеоперационных инфекционных осложнений / Муродов А.И., Махмадзода Ф.И. и др. // Симург. - 2025. - №1. - С.

[14-А]. Муродов А.И. Нақши маркерҳои эндотоксикоз дар ташхиси оризаҳои барвақти баъди ҷарроҳии фасодию септикийи дохилибатн / Ф.И. Махмадзода, Д.Н. Садуллозода, А.И. Муродов, А.С. Ашуров, К.И. Баротов, Х.С. Нуров, Ҳ.С. Эмомов // Авҷи Зухал. - 2025. - №3(60). - С. 37-43.

[15-А]. Муродзода А. И. Опыт применения внутрибрюшной аэрозольной химиотерапии под давлением для лечения перитонеального карциноматоза гепатопанкреатодуоденальной зоны / А. И. Муродзода, Ф. И. Махмадов, Л. А. Суфиев, Ф. М. Миразимов // Евразийский научно-медицинский журнал

"Сино". – 2026. – Т. 7, № 1. – С. 113-124.

[16-А]. Муродзода А. И. Практика применения внутрибрюшной аэрозольной химиотерапии под давлением для паллиативного лечения рака поджелудочной железы / А. И. Муродзода, М. Ш. Юлдошев // Евразийский научно-медицинский журнал "Сино". – 2026. – Т. 7, № 1. – С. 199-208.

Статьи и тезисы в других научных изданиях

[17-А]. Murodov A. Low-invasive methods for correction of biliary after operations on the liver and gallery / A. Murodov, F. Makhmadov [et all.] // International Journal of Surgery. - Busan, Korea. - 2022. - 100S. - P.2. (4nd International Advanced Liver & Pancreas Surgery Symposium. - Busan, Korea. - 2021).

[18-А]. Murodov A. Selection of options for non-standart laparoscopic cholecystectomy/ A. Murodov, F. Makhmadov [et all.] // International Journal of Surgery. - Busan, Korea. - 2022. - 100S. - P.2. (4nd International Advanced Liver & Pancreas Surgery Symposium. - Busan, Korea. - 2021).

[19-А]. Murodov A. Pancreatoduodenal resection. Treatment results / A. Murodov, F. Makhmadov [et all.] // International Journal of Surgery. - Busan, Korea. - 2022. - 100S. - P.5. (4nd International Advanced Liver & Pancreas Surgery Symposium. - Busan, Korea. - 2021).

[20-А]. Murodov A. Modern mini-invasive technologies in diagnostics and treatment of diseases of the hepatopancreatoduodenal zone / A. Murodov, F. Makhmadov [et all.] // International Journal of Surgery. - Busan, Korea. - 2022. - 100S. - P.2. (4nd International Advanced Liver & Pancreas Surgery Symposium. - Busan, Korea. - 2021).

[21-А]. Муродов А.И. Выбор метода лечения послеоперационных пищеводно-желудочно-кишечных кровотечений у больных после операций на гепатобилиарной зоне / Ф.И. Махмадов, С.Н. Давлатов, М.М. Болтубоев, А.И. Муродов, Ф.Ш. Сафаров, А.С. Ашуров // Azerbaijan Journal of Surgery, Baku. - 2023. - №1. - С.100.

[22-А]. Murodov A. Improvement of the Results of the Treatment of Biliary Pancreatitis Complicated with Mechanical Jaundice / A. Murodov, F. Makhmadov et all. // International Conference of the Korean Panceratobiliary Association 2022. - Seoul, Korea. - 2022. - P.304.

[23-А]. Муродов А.И. Некоторые аспекты патогенеза послеоперационных пищеводно-желудочно-кишечных кровотечений у больных после операции на гепатобилиарной зоне / Ф.И. Махмадов, С.Н. Давлатов, М.М. Болтубоев, А.И. Муродов, Ф.Ш. Сафаров, А.С. Ашуров // Azerbaijan Journal of Surgery, Baku. - 2023. - №1. - С.101-102.

[24-А]. Муродов А.И. Обоснованный выбор тактики лечения послеоперационных внутрибрюшных абсцессов в гепатобилиарной хирургии / Ф.И. Махмадов, М.Ф. Джураев, Д.Н. Садуллоев, Л.М. Мирон, Ф.Ш. Сафаров, А.С. Ашуров А.И. Муродов, // Azerbaijan Journal of Surgery, Baku. - 2023. - №1. - С.102-103.

[25-А]. Murodov A. Diagnosis and surgical correction of post-operative bile leakage in patients after operations on the liver and Biliary tract / A. Murodov, F. Makhmadov [et all.] // J. Annals of Hepato-Biliary-Pancreatic Surgery. - 2023. - 27 Suppl 1: S283 <https://doi.org/10.14701/ahbps.2023S1.EP-16>.

[26-А]. Murodov A. Postoperative bleeding in hepatobiliary surgery: issues of choosing the tactics of surgical correction / A. Murodov, F. Makhmadov [et all.] // J. Annals of Hepato-Biliary-Pancreatic Surgery. - 2023. - 27 Suppl 1: S357 <https://doi.org/10.14701/ahbps.2023S1.EP-90>.

[27-А]. Муродзода А.И. Первый опыт тотальной лапароскопической панкреатодуоденальной резекции в Таджикистане: клиническая оценка и технические аспекты/ А.И. Муродзода, Ф.М. Мирозимов // Вестник науки. - 2025. - Т. 4. - №. 5 (86). - С. 1976-1991.

Патенты на изобретение.

1. Способ лечения злокачественных опухолей печени, проксимальных отделов жёлчных протоков / Худжамкулов А.А., Сангинов Дж.Р., Базаров Н.И., Ахмадзода С.М., Муродзода А.И. // №ТJ 1520 02.02.2024г.

Рационализаторские предложения.

1. Способ формирования гепатикоеюноанастомоза, направленный на профилактику несостоятельности / Муродов А.И. Махмадзода Ф.И., Ашуров А.С. // Рационализаторское предложение. ТГМУ им. Абуали ибни Сино №3680/P1168 от 01.03.2026 г.