

**ГОУ «ТАДЖИКСКИЙ ГОСУДАРСТВЕННЫЙ МЕДИЦИНСКИЙ
УНИВЕРСИТЕТ ИМ. АБУАЛИ ИБНИ СИНО»**

УДК: 616.8-089; 616.721.1-007.43-089

На правах рукописи

РАХМОНОВ ХУРШЕД ДЖАМШЕДОВИЧ

**ОСОБЕННОСТИ ДИАГНОСТИКИ И ХИРУРГИЧЕСКОГО ЛЕЧЕНИЯ
ГРЫЖ МЕЖПОЗВОНКОВОГО ДИСКА ПОЯСНИЧНОГО ОТДЕЛА
ПОЗВОНОЧНИКА**

Диссертация

на соискание ученой степени доктора медицинских наук
по специальности 14.01.18 - Нейрохирургия

Научный консультант:

доктор медицинских наук,

профессор Бердиев Р.Н.

Душанбе – 2021

Оглавление

Список сокращений и условных обозначений.....	5
Введение.....	6
Общая характеристика работы.....	10
Глава 1. Обзор литературы.....	20
Глава 2. Материал и методы исследования.....	42
2.1. Клиническая характеристика больных.....	42
2.2. Методы обследования.....	47
2.2.1. Оценка интенсивности болевого синдрома.....	48
2.2.2. Изучение эмоционального состояния.....	51
2.2.3. Изучение качества жизни пациента.....	52
2.2.4. Методы нейровизуализационного исследования пациентов с дегенеративными изменениями в области поясничного сегмента позвоночного столба.....	53
2.2.5. Спондилография.....	54
2.2.6. Компьютерная томография (КТ).....	55
2.2.7. Магнитно-резонансная томография (МРТ).....	56
2.2.8. Денситометрия.....	60
2.2.9. Статистическая обработка материала.....	60
Глава 3. Особенности течения синдрома «взаимного отягощения» при сочетании грыж межпозвонкового диска с коксоартрозом.....	62
3.1. Синдром «взаимного отягощения» при сочетании грыж межпозвонкового диска с остеопорозом позвоночника.....	75
Глава 4. Алгоритм дифференцированного применения миниинвазивных эндоскопических способов дискэктомии при лечении грыж поясничных межпозвонковых дисков.....	82
Глава 5. Результаты исследования и их обсуждения.....	99
5.1. Технические особенности выполнения дискэктомии на люмбально-сакральном уровне позвоночника.....	99

5.1.1. Мануальные навыки, обучение и управление эндоскопом.....	99
5.1.2. Технические особенности задних доступов.....	100
5.2. Эндоскопическое удаление грыжи диска поJ. Destandau.....	104
5.3. Микрохирургическая дискэктомия.....	106
5.4. Микрохирургическая декомпрессия, дополненная установкой имплантирующих систем.....	109
5.4.1. Техника хирургического вмешательства	109
5.5. Использование ригидных систем стабилизации при оперативном лечении больных с дегенеративно-дистрофическими патологиями люмбального сегмента позвоночного столба.....	112
5.5.1. Техника выполнения заднего поясничного межтелового спондилодеза PLIF	112
5.5.2. Техника выполнения трансфораминального поясничного межтелового спондилодеза TLIF	113
5.6. Сравнительный анализ интраоперационных данных между группами больных при проведении дискэктомии.....	117
5.7. Оценка динамики послеоперационного болевого синдрома как одного из основных критериев эффективности оперативного вмешательства.....	120
5.8. Изучение качества жизни пациентов после хирургического лечения.....	123
5.9. Оценка объективного неврологического исхода дискэктомии субъективного исхода лечения у наблюдаемых больных.....	126
Глава 6. Ретроспективное исследование отдаленных результатов оперативного лечения пациентов с грыжами межпозвонковых дисков.....	130
6.1. Анализ осложнений.....	130
6.2. Меры профилактики возникновения осложнений во время проведения дискэктомии	133

6.3. Причины рецидива корешкового болевого синдрома и его профилактика.....	135
6.4. Техника усовершенствования способа оперативного лечения грыжи межпозвонкового диска поясничного отдела позвоночника.....	144
Обсуждение результатов.....	152
Заключение.	163
Список литературы.....	167

Список сокращений и условных обозначений

ВАШ	Визуальная аналоговая шкала
ВРШ	Вербальная ранговая шкала
ГПМД	Грыжа межпозвонкового диска
КТ	Компьютерная томография
МД	Микродискэктомия
МПД	Межпозвонковый диск
МРТ	Магнитно-резонансная томография
ПДС	Позвоночно-двигательный сегмент
СКТ	Спиральная компьютерная томография
ТМО	Твердая мозговая оболочка
ТПФ	Транспедикулярная фиксация
ЭД	Эндоскопическая дискэктомия
FBSS	Failed Back Surgery Syndrome - синдрома неудачно оперированного позвоночника

Введение

Актуальность и необходимость проведения исследований по теме диссертации.

Причины, вызывающие изменения в межпозвонковых дисках, до конца не изучены. Люди начинают чувствовать проявления остеохондроза чаще всего после 35 лет. Развитию и обострению этого недуга способствуют различные травмы спины, статические и динамические перегрузки, а также вибрация. Чем старше человек, тем больше у него проявлений. Но в последние годы все больше людей в возрасте от 18 до 30 лет обращаются с жалобами на боли в спине. Проблема эпидемиологии, своевременной и качественной диагностики неврологических осложнений (грыжи межпозвонковых дисков) поясничного остеохондроза, а также дифференцированные методы лечения данной патологии являются основной задачей современной нейрохирургии, вертебологии, рентгенологии и реабилитологии. Дискогенный пояснично-крестцовый радикулит и другие компрессионные осложнения грыж поясничных дисков занимают ведущее место среди заболеваний периферической нервной системы. Они составляют 71-80% от общего числа этих заболеваний центральной нервной системы.

(Гуца А.О., Шевелев И.Н., Арестов С.О., 2007; Арестов С.О., Вершинин А.В., Гуца А.О., 2014; Nottmeier E.W., Crosby T., 2009; Cui G., Wang Y., Kao T.H., Zhang Y., Liu Z., Liu B., et al. 2012).

Несмотря на бурное развитие нейрохирургии, вертебологии, рентгенологии и значительные успехи в лечении различной патологии позвоночника, к сожалению, нет оснований считать, что проблема лечения остеохондроза поясничного отдела, в частности грыж межпозвонковых дисков, на сегодняшний день решена. Эта патология является одним из наиболее частых и тяжелых страданий, приводящих к инвалидности людей трудоспособного возраста, ведёт к огромным материальным потерям для общества и государства. (Калабанов В.К., 2009; Шаова Л.Т., 2011; Scheufler K.M., Cyron D., Dohmen H., Eckardt A., 2010).

В США по поводу боли в спине за медицинской помощью ежегодно обращаются 21 миллион человек, и до 83% взрослых когда-либо страдали ее в течении жизни (Tian N.F., Xu H.Z., 2009). Ежегодные затраты на лечение и обследование этой категории больных в США составляют около 8 млрд. долларов в год (Penzkofer T, et al. 2010). В Германии хирургическому лечению при патологии грыжи межпозвонковых дисков ежегодно подвергаются 30-40 тысяч больных (Patel A.A., Whang P.G., Vaccaro A.R., 2008). В России в структуре неврологической заболеваемости взрослого населения поясничный остеохондроз составляет 48-52%, занимая первое место, в том числе и по количеству дней нетрудоспособности (Цурова Н.Х., 2008). По данным комитета здравоохранения города Москвы, больные с грыжами поясничного отдела позвоночника составляют 81% от всех лечившихся стационарно пациентов с дегенеративно-дистрофическими заболеваниями позвоночника.

В их числе из оперированных больных на долю грыж поясничных дисков приходится 90,3%. По материалам нейрохирургических отделений Республики Таджикистан, 60,8% нейрохирургических операций приходится на грыжу межпозвонкового диска поясничного отдела позвоночника.

За последние 10-15 лет отмечается рост заболеваемости поясничного остеохондроза, что ставит проблему диагностики, лечения и профилактики на уровень государственной задачи.

При оценке отдаленных результатов хирургического лечения грыжи поясничных межпозвонковых дисков было обращено внимания на сохраняющиеся поясничные боли почти у половины больных. Согласно статистике (Навицкий Е.В. и соавт. 2010; R.Cloward 2005), боли в позвоночнике в послеоперационном периоде, усиливающиеся после длительной нагрузки, сохраняются у 60,7% больных. Инвалидизация наблюдается у 58,3% больных.

Степень изученности научной проблемы. Несмотря на значительный прогресс в разработке тактики выполнения нейрохирургических вмешательств при грыжах поясничных межпозвонковых дисков, остаются нерешенными вопросами. Медицинская и социально экономическая значимость данной

патологии как в мире, так и в Республике Таджикистан, обусловлена как высокими показателями заболеваемости, трудопотерь и инвалидности, так и связанными с этим аспектами проблемы совершенствования своевременной диагностики и эффективного лечения больных с осложненными формами (грыжи межпозвонковых дисков) поясничного остеохондроза.

В структуре инвалидности дегенеративные заболевания позвоночника составляют 20,4% от числа заболеваний костно-суставной системы. До 10% больных из общего числа страдающих дегенеративно-дистрофическими заболеваниями позвоночника становятся инвалидами, причем среди оперированных больных общий уровень утраты трудоспособности составляет не менее 70%.

Важным фактором, ухудшающим исход хирургического лечения данной патологии, является рецидив болевого синдрома, требующего повторной операции. В 50% случаев причиной болевого синдрома является рецидив грыжи ранее оперированного диска, в 36,6% - грыжа смежного диска и в 13,7% случаев – рубцово-спаечный процесс.

Для достижения поставленной цели и решения задач данной проблемы будут использованы усовершенствованные ранее известные хирургические методы лечения грыжи поясничных межпозвонковых дисков, разработаны способы профилактики рубцово-спаечного процесса в зоне операции с целью решения данной патологии (рац. предложение, изобретение). Будут использоваться высокотехнологичные методы диагностики, как, компьютерная и магнитно-резонансная (КТ и МРТ) томографические исследования и т. д.

Теоретические и методологические основы исследований. Обследованные пациенты поступали в нейрохирургическое отделение Национального медицинского центра «Шифобахш» Республики Таджикистан в состоянии различной степени тяжести и с различными неврологическими нарушениями. Всем больным проводилось комплексное обследование, включавшее в себя: оценку общесаматического и

неврологического статуса, рентгенографию, компьютерно и магнитно резонансную томографию.

Общая характеристика работы

Цель исследования. Оптимизировать диагностику и результаты хирургического лечения грыж межпозвонковых дисков путем внедрения современных методов.

Объект исследования. Объектом исследования служили 500 пациентов с поясничным остеохондрозом, поступивших в период с 2010 по 2016 годы в отделения нейрохирургии Национального медицинского центра «Шифобахш» Республики Таджикистан, являющегося базой кафедры нейрохирургии и сочетанной травмы ГОУ ТГМУ им. Абуали ибни Сино.

Предмет исследования. Предметом исследования было изучение грыж межпозвонкового диска на уровне пояснично-крестцового отдела позвоночника. Все пациенты в зависимости от методов проводимого лечения были распределены на 3 группы:

В I группу были включены 207 (41,4%) больных, которым операция по удалению грыжи межпозвонкового диска на уровне поясничнокрестцового сегмента позвоночного столба проводилась микрохирургическим методом. Период наблюдения данных больных начинался с 2010 года.

Во II группу были включены 74 (14,8%) больных, которым производилась декомпрессия по поводу фораминального стеноза на уровне пояснично-крестцового сегмента позвоночного столба с выполнением траспедикулярной фиксации (ТПФ) данной области. Период наблюдения данных больных начинался с 2013 года.

В III группу вошли 219 (43,8%) больных, у которых операция по удалению грыжи межпозвонкового диска на уровне пояснично-крестцового сегмента позвоночного столба проводилась эндоскопическим методом. Период наблюдения больных данной группы начинался с 2014 года.

Задачи исследования:

1. Выяснить патогенетические механизмы проявления миелоишемии с развитием нарушения функции тазовых органов и особенности синдрома

«взаимного отягощения», обусловленного сочетанием остеохондроза пояснично-крестцовых отделов с коксоартрозом и остеопорозом.

2. Разработать алгоритмы наиболее адекватных методов диагностики и хирургического лечения остеохондроза пояснично-крестцового отдела позвоночника.
3. Разработать способ индивидуального прогнозирования результатов хирургического лечения поясничного остеохондроза в зависимости от интенсивности болевого синдрома.
4. Проанализировать причины и показать роль различных факторов, влияющих на частоту развития послеоперационных осложнений.
5. Внедрить методику протезирования межпозвонковых дисков и уточнить показания к ее использованию у больных с поражениями межпозвонковых дисков.
6. Обосновать и оценить эффективность профилактики рубцовофиброзного процесса в послеоперационном периоде при хирургическом лечении грыжи межпозвонкового диска поясничного отдела позвоночника.
7. Изучить ближайшие и отдаленные результаты оперативного метода лечения больных с дискогенным болевым синдромом поясничного отдела позвоночника.

Методы исследования. Во всех случаях больным проводилось комплексное обследование, включающее в себя изучение общего и неврологического статуса, клинико-лабораторные и инструментальные методы исследования, а также КТ и МРТ исследования.

При исследовании неврологического статуса тщательно изучали особенности чувствительной, двигательной, рефлекторной сфер, функции тазовых органов пациента. В алгоритме исследования чувствительной функции определяли наличие раздражительных клинических проявлений (болевого синдром, нарушение чувствительности), симптомы выпадения (снижение чувствительности к раздражителям, повышенная чувствительность к болевым стимулам, гиперпатия) и симптомы натяжения нервных стволов и корешков.

При изучении двигательной функции оценивали состояние сухожильных и надкостничных рефлексов. Большое внимание также уделялось состоянию мышечного тонуса у пациентов.

Показатель болевой интенсивности определяли с помощью вербальной ранговой шкалы (ВРШ), представляющей собой видоизмененную визуальную аналоговую шкалу (ВАШ) [9]. Для определения боли «невропатического» характера использовали специальные анкеты DN4 и «Paindetect». С целью изучения тяжести болевого синдрома вертебрального генезаиспользовали «Карту болевого аудита», предложенную Назаренко Г.И. с коллегами (2008).

Отрасль исследования. Исследование соответствует учрежденному паспорту ВАК при Президенте республики Таджикистан по специальности 14.01.18 – нейрохирургия: пункт 1. Исследования по изучению этиологии, патогенеза и распространенности нейрохирургической патологии; пункт 2. Разработка и усовершенствование методов диагностики и профилактики нейрохирургических заболеваний; пункт 3. Экспериментальная и клиническая разработка методов лечения нейрохирургических заболеваний, внедрение их в клиническую практику. По специальности 14.01.17 – хирургия: пункт 2. Разработка и усовершенствование методов диагностики и предупреждение хирургических заболеваний; пункт 4. Экспериментальная и клиническая разработка методов лечения хирургических заболеваний, внедрение их в клиническую практику.

Этапы исследования. Написание диссертации проводилось поэтапно. На первом этапе нами была изучена литература по данной проблематике, была сформирована тема и цель исследования. Второй этап – сбор материала по выбранной теме диссертации, были написаны статьи, тезисы и главы диссертации. Третий этап – внедрение результатов исследование в практику. Четвертый этап – статистическая обработка полученных результатов и литературное оформление работы.

Основная информационная и экспериментальная база. Исследования проводилось с поясничным остеохондрозом, поступивших в период с 2010 по

2016 годы в отделения нейрохирургии Национального медицинского центра «Шифобахш» Республики Таджикистан, являющегося базой кафедры нейрохирургии и сочетанной травмы ГОУ ТГМУ им. Абуали ибни Сино.

Достоверность диссертационных результатов. Достоверность результатов исследования подтверждена примененными современными, широко используемыми в практике клиническими и инструментальными методами. Все полученные результаты и выводы основаны на принципах доказательной медицины. Статистическая обработка подтвердила достоверность полученных результатов.

Научная новизна исследования. Впервые выявлен синдром взаимного отягощения, обусловлены ГМПД в сочетании коксоартрозом и остеопорозом. Разработаны новые подходы при синдроме взаимного отягощения, обусловлены ГМПД, в сочетании коксоартрозом и остеопорозом новые конкретные оптимальные лечения.

Изучены симптомы развития ирритативного и компрессионного синдромов на уровне грыжи межпозвонкового диска, а также нейровизуализация позволила выделить пять патогенетически обоснованных механизмов клинического течения поясничного остеохондроза: регрессирующую, ремиттирующую, рецидивирующую, прогрессирующую и осложненную. Определены нарушения кровообращения корешка спинного мозга и самого спинного мозга, что приводит к развитию нарушению иннервации тазовых органов. А далее к нарушению функции тазовых органов по типу задержки мочи и стула.

Предложена комплексная и универсальная программа пред- и послеоперационного обследования больных с грыжами межпозвонковых дисков, включающая современные методы нейровизуализации и различные шкалы оценки неврологического статуса, болевого синдрома и качества жизни больных при данной патологии.

Разработаны объективные и универсальные критерии для выбора тактики лечения и с их помощью разработаны оптимизированные показания для

выполнения различных технологий оперативного лечения грыж межпозвонковых дисков.

Совершенствованы современные технологии (эндоскопическая, микрохирургическая и демкомпрессионная с транспедикулярной фиксацией) оперативного лечения грыж межпозвонковых дисков.

Разработаны критерии и техника оперативного лечения при переходе на конверсию при эндоскопическом удалении грыж межпозвонковых дисков.

Проведен сравнительный анализ основных интраоперационных показателей при различных технологиях оперативного лечения грыж межпозвонковых дисков.

Установлена зависимость динамики регресса болевого синдрома, качества жизни и неврологического исхода от тяжести патологии, предпринятой технологии оперативного лечения и сроков после операции.

Доказана необходимость совместного использования различных шкал для полноценного анализа исходов хирургического лечения грыж межпозвонковых дисков.

Определены структура и частоты неудовлетворительных исходов, послеоперационных осложнений и рецидива процесса при применении различных технологий оперативного лечения грыж межпозвонковых дисков.

Разработаны комплексные мероприятия по профилактике интраоперационных и послеоперационных осложнений при применении различных технологий оперативного лечения грыж межпозвонковых дисков.

Уточнены причины рецидива корешкового болевого синдрома и способы его профилактики при применении различных технологий оперативного лечения грыж межпозвонковых дисков.

Изучены характер и динамика патоморфологических изменений в зоне оперативного лечения при оперативном лечении при применении различных технологий оперативного лечения грыж межпозвонковых дисков.

Установлены причины развития рубцово-спаечного процесса и определены критерии их диагностики в послеоперационном периоде при лечении грыж межпозвонковых дисков.

Разработан микрохирургический метод флавиофораминопластики, направленный на профилактику рубцово-спаечного процесса и основанный на создании естественной преграды из желтой связки между эпидуральным пространством и паравертебральными мышцами (патент на изобретение за № тј 196 от 12 ноября 2008 года, г. Душанбе, Республика Таджикистан).

Разработан способ профилактики рубцово-спаечных процессов при хирургическом лечении грыж межпозвонковых дисков на поясничнокрестцовом отделе позвоночника (патент № 767, выданный 29 мая 2015 года Патентным ведомством Республики Таджикистан).

Установлена корреляционная зависимость результатов лечения грыж межпозвонковых дисков от их тяжести, техники оперативного вмешательства и срока после операции.

Теоретическая ценность исследования. Впервые в Таджикистане с использованием современных подходов проведено комплексное исследование, направленное на определение стратегии практического здравоохранения при диагностике, оперативного лечения и профилактики осложнений при грыжах межпозвонкового диска.

Определены структура и особенности течения грыж межпозвонкового диска, имеющие прикладное значение при планировании, комплексной реабилитации и снижении инвалидности у данной категории больных.

Выявлены новые данные о характере, динамики рубцово-спаечного процесса и на этой основе совершенствована тактика профилактики этого феномена при оперативном лечении грыж межпозвонковых дисков с применением способа флавиофораминопластики. Эта концепция, которая основана на создании естественной преграды из неизменной аутосвязки, может быть реализована при профилактике аналогичных процессов других локализаций и этиологии.

Практическая ценность исследования. Категория обследования и лечения больных с ГМПД выявлены лечебно-диагностические мероприятия по поводу коксартроза и остеопороза. Внедрение в клиническую практику комплексной и универсальной программы до и послеоперационного обследования больных способствует сокращению диагностических и тактических ошибок у больных с грыжами межпозвонковых дисков.

Операции по удалению грыж межпозвонковых дисков необходимо выполнять в нейрохирургических отделениях, имеющих в своем арсенале весь спектр инструментарий и обученный персонал для выполнения всех технологий лечения данной категории больных.

Комплексная методика до и послеоперационного обследования должна включать совместное использование различных шкал для полноценного анализа исходов хирургического лечения грыж межпозвонковых дисков. Адекватное дооперационное обследование, правильный выбор показаний к операции по разработанным критериям, бережное и скрупулезное выполнение описанных методик выполнения различных технологий оперативного лечения и методичное выполнение программы послеоперационной реабилитации больных с грыжами межпозвонковых дисков относятся к эффективным путям улучшения исходов при данной патологии.

Внедрение результатов проведенного исследования в клиническую практику предложенного комплекса лечебно-диагностических мероприятий способствует более раннему регрессу неврологической симптоматики и болевого синдрома, улучшению качества жизни и снижению удельного веса неудовлетворительных исходов и осложнений при оперативном лечении грыж межпозвонкового диска.

Применение в клиническую практику разработанных методик флавиофораминопластики и способа профилактики рубцово-спаечных процессов при хирургическом лечении грыж межпозвонковых дисков на пояснично-крестцовом отделе позвоночника способствуют улучшению результатов лечения у данной категории больных.

Положения, выносимые на защиту:

Комплексная универсальная программа пред- и послеоперационного обследования больных с грыжами межпозвонкового диска.

Оптимизированные показания для выполнения различных технологий оперативного лечения грыж межпозвонковых дисков с применением универсальных критерии для выбора тактики лечения.

Разработанный микрохирургический метод флавиофораминопластики, направленный на профилактику рубцово-спаечного процесса и основанный на создании естественной преграды из желтой связки между эпидуральным пространством и паравертебральными мышцами (патент на изобретение за № tј 196 от 12 ноября 2008 года, г. Душанбе, Республика Таджикистан).

Разработанный способ профилактики рубцово-спаечных процессов при хирургическом лечении грыж межпозвонковых дисков на поясничнокрестцовом отделе позвоночника (патент № 767, выданный 29 мая 2015 года Патентным ведомством Республики Таджикистан).

Динамика регресса болевого синдрома, качества жизни и неврологического исхода зависит от их исходных данных, срока после операции и технологии оперативного лечения.

Комплексные мероприятия по профилактике интраоперационных и послеоперационных осложнений при применении различных технологий оперативного лечения грыж межпозвонковых дисков.

Характер и динамика патоморфологических изменений в зоне оперативного лечения при оперативном лечении при применении различных технологий оперативного лечения грыж межпозвонковых дисков.

Личный вклад соискателя. Автор самостоятельно проводил сбор научной информации по клиническим наблюдениям пациентов с грыжами межпозвонкового диска пояснично-крестцового отдела позвоночника, лично принимал участие в операциях. Также докторантом проведено обобщение и статистический анализ полученных результатов, опубликованы статьи,

результаты внедрения апробированы в профильных отделениях. Докторант разработал патенты и рационализаторские предложения.

Апробация диссертации и информация об использовании её результатов.

Результаты исследования были доложены и обсуждены на: научнопрактической конференции, посвященной 50-летию Национального Государственного медицинского центра г. Душанбе, 2014 г.; научнопрактическом семинаре нейрохирургов Республики Таджикистан, 2015 г.; научно-практической конференции с международным участием Согдийской области Республики Таджикистан, 2015 г.; 63-й научно-практической конференции ТГМУ им. Абуали ибни Сино с международным участием в 2016 г.; научно-практическая конференция «Поленовские чтения» Россия, Санкт-Петербург, 2017 г., 2018 г.

Разработаны комплексные мероприятия по профилактике интраоперационных и послеоперационных осложнений при применении различных технологий оперативного лечения грыж межпозвонковых дисков. Уточнены причины рецидива корешкового болевого синдрома и способы его профилактики при применении различных технологий оперативного лечения грыж межпозвонковых дисков.

Изучены характер и динамика патоморфологических изменений в зоне оперативного лечения при оперативном лечении при применении различных технологий оперативного лечения грыж межпозвонковых дисков.

Установлены причины развития рубцово-спаечного процесса и определены критерии их диагностики в послеоперационном периоде при лечении грыж межпозвонковых дисков.

Разработан микрохирургический метод флавиофораминопластики, направленный на профилактику рубцово-спаечного процесса и основанный на создании естественной преграды из желтой связки между эпидуральным пространством и паравертебральными мышцами (патент на изобретение за № тј 196 от 12 ноября 2008 года, г. Душанбе, Республика Таджикистан).

Разработан способ профилактики рубцово-спаечных процессов при хирургическом лечении грыж межпозвонковых дисков на поясничнокрестцовом отделе позвоночника (патент № 767, выданный 29 мая 2015 года Патентным ведомством Республики Таджикистан).

Установлена корреляционная зависимость результатов лечения грыж межпозвонковых дисков от их тяжести, техники оперативного вмешательства и срока после операции.

Опубликование результатов диссертации. По теме диссертации опубликовано 20 работ, из них 11 на страницах журналов, рекомендованных ВАК-ом Российской Федерации и 9 статьи в сборниках материалов научнопрактических конференций с международным участием. Также имеется 2 патента на изобретение и 3 рационализаторских предложений.

Структура и объем диссертации. Материал изложен на 206 страницах, состоит из введения, обзора литературы, общей характеристики работы, описания материала и методов исследования, 6 глав собственных исследований, обсуждения результатов, заключения, списка литературы. В списке литературы содержится 355 источников, в том числе 132 на русском и 223 на иностранных языках, а так же список 20 печатных работ соискателя ученой степени доктора наук. Работа иллюстрирована 15 таблицей и 41 рисунками.

Глава 1. Обзор литературы

Говоря об истории развития хирургии остеохондроза позвоночника, нужно отметить, что впервые в 1764 году клинику ишиаса как синдрома болезни описал W. Caspar. Впервые анатомию межпозвонковых дисков описал C. Williams в 1857 году. В. Peng в 1858 году выявил и описал заднюю протрузию дисков в ходе обычных исследований трупов.

В 1926 году C. I. Shaffrey провел анализ посмертных исследований 5000 позвоночника людей и установил заднюю протрузии межпозвонковых дисков в 15% наблюдений.

В процессе взросления у человека происходит физиологическое редуцирование сосудистого русла в межпозвонковых дисках, что приводит к диффузному их питанию. Данная особенность обуславливает затрудненное восстановление поврежденных межпозвонковых дисков. Постепенно хрящевая ткань утрачивает свою эластичность и прочность, а также меняется его конфигурация и плотность. Среди основных причин визита больных к специалисту на втором месте стоит возникновение боли в области позвоночника, данный синдром стоит на 3-ем месте среди причин госпитализации больного [13,24,25,70]. Причиной потери трудоспособности у больных больше чем в половине случаев является наличие боли в позвоночнике в области поясницы. Это сопровождается значительными материальными расходами на диагностическое обследование, лечение и восстановление, что, в свою очередь, отражается на бюджете системы здравоохранения и отрицательно сказывается на национальной экономике [14,160]. Впервые понятие ишиалгии – появление боли стреляющего характера области ягодицы в сторону бедра, описал знаменитый ученый Гиппократ в своем труде *Praedictiones* (460-377 гг до н. э.) [244, 133]. При наличии ишиалгии ученый рекомендовал заниматься плаванием и применять теплые компрессы. Стоит отметить, что данные рекомендации являются актуальными и в настоящее время. В своей работе *On Articulations* Гиппократ

предлагал использовать в лечении пациентов с искривлениями позвоночника вытяжной стол, который получил название в честь автора «скамья Гиппократата» [133].

Известный французский ученый R. A. Deyo в 1888 обнаружил, что при появлении болей неврологического характера в области поясницы или седалищного нерва больного наблюдается анталгическая поза [244]. В XIX веке появляются некоторые работы, посвященные клиническим случаям успешно проведенными операциями на позвоночнике. Так, в 1828 английский ученый Alban Gilfin Smith описывает проведение ламинэктомии, а В. Hausmann в 1891 при хирургическом лечении туберкулезного спондилита впервые проводит фиксацию С6-С7 с помощью проволоки [133]. Стоит отметить, что до начала XX века основным лечением болевого синдрома в спине являлся консервативный метод [244, 133].

Ежегодно Израиль посещают в среднем 15 тысяч иностранных пациентов. Согласно отчету министерства туризма и министерства здравоохранения, по состоянию на 2010 год количество пациентов из-за рубежа составило тридцать тысяч человек, большинство из которых приехали лечиться в Израиль из России. В США ежегодно проводится по 200 000 операций по поводу грыжи диска, - дискэктомия с резекцией грыжи межпозвоночного диска и успешными из них являются 85-95%. Главным является правильное выявление показаний для операции, они строго определены. Обычно болевой синдром проходит сразу (а при консервативных методах лечения - в течение года). Эти же исследования в США выявили, что отдаленные результаты (оперативного и консервативного методов лечения примерно одинаковы - через 4-10 лет). Однако, если показания для операции (экстренной - в течение 1 нед или плановой - в течение 4-8 недель) были реальными - то однозначно ее следовало провести.

От общего числа причин инвалидности со стороны опорнодвигательного аппарата 20,4% случаев составляют дегенеративные изменения в позвоночнике. При этом до 10% случаев из них становятся инвалидами, тогда как от общего

числа больных, подвергнутых хирургическому лечению, удельный вес потери трудоспособности составляет не менее 70% [119].

Согласно приведенным данным немецкого ученого Н. М. Schnitzlein, распространенность болевого синдрома в спине составляет 37,1%, а показатель заболеваемости в течение года составляет 76%. Кроме того, в 85,5% случаев среди опрошенных людей подтверждалось хотя бы однократное возникновение боли в спине [173]. Каждый год в ФРГ производится 30-40 тысч оперативных вмешательств у больныхс заболеваниями межпозвонковых дисков. В США в течение года к специалисту обращаются 21 млн. пациентовс болями в спине, и около 83% всего взрослого населенияиспытывали их когда-либо. Стоит отметить, что в США необходимость хирургического лечения межпозвонковых дисков (МПД) установлена у 12 млн. людей [74,105]. Согласно приведенным данным американских ученых, период продолжительность болевого синдрома у пациента в среднем составляет до 7 лет, в течение которого ему проводится три хирургических лечения, а стоимость такого леченияварьирует от 50 до 100 тысяч долларов США в год [262].

В настоящее время наблюдается увеличение числа пациентов с дегенеративными изменениями в позвонках. Этим обусловлен повышенный интерес к методам оптимизации дооперационного диагностического исследования и оперативного вмешательства при наличии ангионевральной компрессии дискогенного характера в области поясничного отдела позвоночного столба. В большинстве случаев причиной наличия хронического болевого синдрома в поясничном отделе позвоночника является его поражение различного генеза, о чем свидетельствует множество исследований с использованием современных методов диагностики, а также находки во время проведения хирургического лечения таких пациентов [147].

На начальном этапе оперативного вмешательства по поводу остеохондроза при удалении грыжи диска и освобождении нервного корешка применяли широкие транс спинальные доступы, имевшие цель обеспечить широкую декомпрессию корешков конского хвоста.

О. Enke в 1911 году представил анализ 60 ламинэктомия по поводу разных заболеваний спинного мозга и позвоночника. Из них 9 были произведены для снятия боли, а в 13 случаях патологии не было найдено.

J. L. Pool в 1927 году описал исчезновение болей после ламинэктомии и фасетэктомии с декомпрессией корешков L 5-S 1.

F. Alonso в 1928 году привел результаты оперативного лечения грыжи межпозвонкового диска с использованием заднего доступа у молодой больной с парезом нижней конечности. Автор перед оперативным вмешательством впервые использовал миелографию, которая помогла определить характер и локализацию патологии.

С начала нынешнего столетия визуализация очага поражения стала возможной благодаря широкому внедрению в практическую деятельность таких методов диагностического исследования, как КТ и МРТ [2, 17, 153].

По мнению I. S. Lee (1988), МРТ считается хорошим информативным методом диагностического исследования при поражении различных отделов позвоночника. Однако, у неоперированных пациентов компьютерная томография является более предпочтительным методом диагностики, так как характеризуется возможностью представления качественного изображения костных структур и мягких тканей, а также более низкой по отношению к МРТ стоимостью обследования.

В то же время при МРТ исследование характеризуется отсутствием лучевой нагрузки, нет необходимости использования контрастных средств, а возможность визуализации очага поражения и в сагиттальной плоскости дает возможность осмотра более широких участков позвоночника [5, 22, 171]. Ряд авторов при проведении сравнительного анализа по показателю точности диагностического метода между МРТ и КТ при грыжах в поясничном отделе позвоночника, отмечали наилучшие показатели при МРТ исследовании [1, 19, 230].

С помощью МРТ исследования можно определить не только выпячивание диска, но и наличие дегенеративных изменений в связочно-суставном аппарате [3,26,178].

Среди минусов МРТ исследования можно выделить следующие факторы: возможность смещения металлических имплантатов (в основном это касается использования гемостатических клипс при хирургическом вмешательстве на головном мозге), воздействие электромагнитного излучения при наличии у больного электрокардиостимулятора может стать причиной перебоев в сердечном ритме, при воздействии парамагнитных металлических предметов могут наблюдаться значительные артефакты.

В 1989 г. в практическую деятельность была внедрена спиральная компьютерная томография (СКТ) [8,155,253]. Было обнаружено, что спиральная компьютерная томография обладает хорошей информативностью, благодаря чему она может являться основным и легко доступным методом исследования пациентов с дегенеративно-дистрофическими изменениями в позвоночном столбе, особенно при уменьшении диаметра позвоночного (и боковых) каналов. Спиральная компьютерная томография характеризуется возможностью быстрого сканирования, визуализации широкой площади позвоночника (на протяжении до 35 см) и создания реконструкций большого качества (многоплоскостных и объемно-поверхностных). Кроме этого, данный метод исследования позволяет определить как наличие небольших изменений в костных структурах, так и начинающиеся нарушения в межпозвонковых дисках, околопозвоночных тканях, визуализировать отдельные структуры позвоночника, степень выпячивания диска, наличие секвестров, оценить расстройства кровообращения в корешках конского хвоста, а также определить причины сдавления сосудов без необходимости использования дорогостоящих парамагнетиков.

Другой разновидностью КТ исследования являются контрастное исследование ликворных систем – КТ-миелография [4,6,20,76,273], которая позволяет определить характер изменения конфигурации дурального мешка на

уровне очага поражения, и контрастное исследование межпозвонковых дисков – КТ-дискография [8,23,40,121,269].

Е.Х. Зубаиров (2002) полагает, что компьютерно-томографическая дискография должна использоваться во время проведения чрескожных эндоскопических вмешательств, так как обладает большой информативностью. Данные о емкости межпозвонкового диска, результаты провокации возникновения болей и изучение непосредственно дискографической картины, по мнению автора, позволяют определить импульсные очаги боли и оптимально подобрать способ миниинвазивной терапии.

И.Н. Шевелев с коллегами (2002) утверждают, что при наличии дегенеративных изменений в пояснично-крестцовой области позвоночного столба следует проводить МРТ исследование. У больных со спондилолистезами проводить спондилографическое исследование, которое также рекомендуется выполнять у пациентов с подозрением на наличие нестабильности пораженного участка позвоночника. В случае сужения позвоночного канала исследователи предлагают выполнять КТмиелографическое исследования, которое отличается от МРТ исследования наиболее точным определением локализации очага костного сдавления.

На сегодняшний день не утратили свою значимость и инвазивные методы исследования, в частности, дискографическое исследования и позитивная миелография [7,15,77,168,250]. А. А. Луцик (1991) в своих работах приводит данные об успешном применении радикулосаккографии амнипаком с увеличением ликворного давления в диагностике межпозвонковых грыж. При этом автор отмечает, что благодаря оптимальному заполнению контрастом корешковых карманов твердой мозговой оболочки и участков сдавления, значительно повышается информативность диагностического исследования до проведения операции у таких больных. Эффективность данного метода исследования подтверждают также П.М. Гиоев и Г.С. Кокин (1998). В свою очередь, А.М. Хелимский (2000) указывает на эффективность использования функционального дискографического метода исследования. Для оптимального

проведения данного метода исследования производят вытяжение соответствующего сегмента позвоночного столба для определения признаков выпячивания межпозвонкового диска неустойчивого характера (возможное перемещение элементов ядра пульпы в дисковые полости), а также с целью более точного определения протрузии межпозвонкового диска у пациентов без нарушения целостности фиброзного кольца и частичным пролапсом диска.

В течение 70 лет практики оперативного лечения остеохондроза поясничного сегмента позвоночного столба было рекомендовано и проведено множество различных вариантов хирургического лечения.

Наибольшую популярность получили задние декомпрессивные хирургические вмешательства, основным направлением на пути усовершенствования которых являлось снижение повреждающих факторов во время выбора доступа и бережное отношение к костной ткани позвоночника. К последним методам оперативного лечения относится интерламинэктомия, которая выполнялась чаще всего с некоторой модификацией метода путем выполнения частичной резекции края позвонковых дужек [10,158,267,332].

При изучении отдаленных результатов оперативного лечения при проведении хирургических вмешательств задним декомпрессивным методом было установлено, что в большинстве случаев у больных поясничные боли не исчезали. Так, Н.Е.Полищук и Е.И.Слынько (1976) при исследовании 1200 пациентов, подвергшихся хирургическому лечению, установили наличие поясничных болей в 50% случаев. Считалось, что было обусловлено повреждающим эффектом при использовании задних доступов к позвоночному каналу, во время проведения которых производится широкое скелетирование мышц с тракцией последних.

Большой успех в оперативном лечении грыж поясничных межпозвонковых дисков имел разработанный W. Caspar (1977) малоинвазивный метод дискэктомии, выполняемый с помощью микрохирургической техники, что значительно способствовало улучшению результатов операций [9,21,64,103,145]. Данный метод оперативного лечения

пациентов с поясничным остеохондрозом занял лидирующую позицию и получил статус международного стандарта (Standard Microdiscectomy Procedure).

Среди российских ученых большое значение имеют публикации В. В. Крылов с соавт. (1994), Л.И. Лешко и С.В. Ишкова (1998), в которых авторы приводят результаты анатомо-рентгенологического исследования, применения микрохирургических способов оперативного лечения у пациентов с межпозвоноквыми грыжами в пояснично-крестцового сегменте позвоночного столба, а также при сужении отверстия между позвонками.

Результаты хирургического лечения в отдаленном периоде после проведения поясничной микродискэктомии впервые были описаны в 1987 г. Практически во всех публикациях того времени приводились отличные результаты хирургического лечения, достигавшие до 90% случаев. Однако, необходимо подчеркнуть, что при проведении данного исследования наблюдалось небольшое число больных, период наблюдения после проведения хирургического вмешательства был коротким, а пациенты для проведения операции подвергались очень тщательному отбору больных [11,38,71,102,131]. В ряде публикаций частота эффективности хирургического лечения составляла от 92% до 96% (Bukwalter J.W. et al., 1994; Frizzel P. T., 1994; Kambin P., 1995). Кроме того, хирургическое вмешательство было максимально щадящим, что даже в некоторых случаях позволило его проведение в условиях амбулатории [12,31,73,116,329].

R.W. Williams (1991) считается одним из основоположников микродискэктомии. В своих работах автор приводит результаты 18-летнего исследования результатов оперативного лечения пациентов с грыжами межпозвоночных дисков. R. M. Forristall (1988) приводят результаты выполнения микродискэктомии у 534 больных. При этом отличные результаты (полное восстановление трудоспособности пациента) авторы наблюдали у 39% больных, хорошие результаты лечения (наличие болевого синдрома легкой интенсивности и незначительного корешкового синдрома) были отмечены в

33,6% случаев, удовлетворительные результаты лечения (появление болей во время ходьбы при возвращении к трудовой деятельности) наблюдались в 19% случаев, а плохие результаты (потеря трудоспособности и сохранение болевого синдрома) были зарегистрированы только в 9,4% случаев. Авторы пришли к заключению, что, при данном методе хирургического лечения отмечается увеличение числа хороших результатов и уменьшение частоты неудовлетворительных исходов по отношению к таковым показателям при традиционных методах лечения.

К аналогичному заключению пришли и другие известные нейрохирурги, выполнявшие в своей практике операции с применением микрохирургической техники [18,33,351].

В своих публикациях Х. А. Мусалатов с коллегами (1998) приводят результаты проведения микрохирургических вмешательств, выполненных у 2300 пациентов с компрессионными дискогенными радикулопатиями в поясничном отделе позвоночника. Было установлено, что сохранение болей наблюдалось в 28 (1,3%) случаях, и было это связано в основном (15 пациентов) развитием спаечного процесса в эпидуральной зоне. А. А. Гринь и А.С. Никитин (2020) выполнили микрохирургическую дискэктомию по способу W.Caspar из моноsegmentарного межламбарного доступа у 1080 пациентов, при этом частота отличных и хороших исходов составила в целом 92%. Повторное хирургическое вмешательство понадобилось 18 (1,2%) пациентам, при этом почти в 67% случаев из них наблюдалось повторное развитие грыжи диска на прежнем уровне.

В свою очередь Л. И. Лешоко (1993) указывает на то, что проведение операции с использованием микрохирургической техники не оказывает особого влияния на регенерационный срок неврологических изменений и интенсивность болей, так как последние напрямую зависят от срока проведения хирургического лечения.

На недостаточность эффективности выполнения дискэктомии микрохирургическим методом указывают Р. Kambinetal. (1995). Так, авторами

были изучены результаты хирургического лечения 190 пациентов спустя 3 года после вмешательства. В ходе исследования было установлено, что рецидив болевого синдрома наблюдался у 29% пациентов, в 22% случаев обнаружены признаки нестабильности и только 75% пациентов после хирургического лечения смогли продолжить свою трудовую деятельность.

Н. Tonami et al. (1997) изучили отдаленные результаты лечения (от 1 до 10 лет) после проведения операций боковым доступом с использованием микрохирургической техники у 202 больных с наличием фораминальных и экстрафораминальных грыж межпозвонковых дисков поясничного отдела позвоночника. Было установлено, что отличные результаты по шкале Macnab наблюдались у 31% пациентов, хорошие результаты отмечены у 42% пациентов, удовлетворительные результаты лечения отмечены у 20% пациентов, а неудовлетворительные результаты наблюдались у 7% пациентов.

Согласно приведенным в литературе данным о результатах выполнения дискэктомии микрохирургическим методом в течение 1995 – 2001 гг., можно отметить, что данные различных ученых весьма разноречивы - от довольно хороших до менее оптимистичных [28,79,118,259,312]. По данным ряда исследователей, частота хороших отдаленных результатов после проведения микродискэктомии составляет от 70 до 84% [29,68,120,176,327].

Т. Е. Adamson (2001) изучили результаты выполнения поясничной дискэктомии микрохирургическим методом в отдаленном периоде - до двух лет после хирургического вмешательства, у 212 больных и пришли к заключению, что частота хороших результатов при проведении дискэктомии способом W. Caspar составляют от 75 до 80%. По мнению ученых, к факторам, отрицательно влияющим на результаты оперативного лечения, можно отнести возраст больного свыше 50 лет и наличие у пациента Workers' Compensation status, т.е. материальная заинтересованность пациента к занижению результата хирургического лечения.

Проведение только микродискэктомии не позволяет достичь полной декомпрессии нейрососудистых образований в случае наличия различных

костных дегенеративных или аномальных изменений позвоночного канала, таких как сужение или стеноз его латеральной зоны, гипертрофия суставных и корней остистых отростков, фораминальный стеноз и гипертрофия дужки позвонка. В связи с этим проведение только дискэктомии в большинстве случаев не даст положительный эффект. Следует отметить, что микродискэктомия используется, в основном, при локализации очага поражения на одном уровне [30,112].

Так, при оперативном лечении пациентов с грыжами и сужением позвоночного канала в области поясничного сегмента позвоночника отличный и хороший исход лечения наблюдался в 64% случаев, что оказалось заметно хуже при сравнении с таковыми показателями при удалении лишь грыжи межпозвонкового диска [82,350].

Одной из основных причин неудовлетворительных результатов при выполнении задних декомпрессивных хирургических вмешательств считается сохранение болей у оперированного пациента. При рецидиве болевого синдрома возникает необходимость в повторном проведении хирургического лечения. По мнению различных исследователей, с внедрением микрохирургической техники при выполнении дискэктомии удельный вес повторных операций снизился и составляет 4-7% случаев [27,85,107,283,348]. По данным Р. Т. Frizzel et al. (1993), частота необходимости в проведении повторных хирургических вмешательств при грыжах межпозвонковых дисков поясничного отдела позвоночника продолжает оставаться высокой и достигает до 10% случаев.

Было установлено, что большое влияние на результаты оперативного лечения больных с компрессионными формами остеохондроза в поясничном отделе позвоночника имеет появление нестабильности в позвоночнодвигательном сегменте, чем и обусловлен большой интерес ученых в данном вопросе.

Хороший исход от оперативного лечения наблюдался при комбинированном применении заднего спондилодеза с использованием ауто –

или аллотрансплантатами и дополнительной фиксацией различными металлическими компонентами [32,122,251,282].

В то же время, J. L. Pool (1942) при проведении сравнительного анализа результатов хирургического вмешательства с использованием межкостистого и междузжкового спондилодеза и без его применения у 905 пациентов не обнаружил значительного эффекта от метода задней фиксации. При изучении результатов выполнения 1000 хирургических вмешательств путем проведения заднего спондилодеза M. W. Mariscalco et al. (1976) выявили, что в 15,1% случаев у оперированных больных наблюдалось развитие псевдоартроза и других видов осложнений. Влияние торсионных полей на трансплантат нередко является причиной рассасывания последнего [35,84,113,156,328].

По мнению многих ученых, на сегодняшний день «золотым стандартом» при оперативном лечении пациентов с нестабильностью поясничных позвонков можно считать фиксацию позвоночного столба заднелатеральным транспедикулярным винтовым методом [39,66,111,281,342]. В то же время выяснилось, что при выполнении одноуровневого артродеза отмечаются выраженные нагрузки механического характера на соседние позвоночно-двигательные отделы [34,57,110,249,310],

что сопровождается развитием дегенеративных изменений в межпозвонковых дисках в данной области [37,41,58,161,284]. Некоторое видоизменение этой методики путем выполнения лигоментопластики (стабилизации связок), разработанной [36,340], способствовало сокращению числа повторных хирургических вмешательств (с 18,5% до 5,6%), проводимых вследствие травматизации соседних позвоночнодвигательных участков [42,58,75,109,247].

Подобная картина наблюдается и при оперативном лечении пациентов с сужением корешкового канала, фораминальным стенозом, а также с псевдоспондилолистезом. Было установлено, что при выполнении транспедикулярной фиксации позвоночника, особенно при винтовом вертебральном методе, наблюдается возникновение некоторых клинических

проблем. Повышается частота развития осложнений и случаев со смертельным исходом, а также возрастает риск травматизации нервных структур. Во время проведения данного хирургического вмешательства отмечается повышенная кровопотеря, а также возникновение транзиторных синдромов в соседних позвоночно-двигательных участках. Кроме того, данный вид операции является дорогостоящим [43,108,]. Данные недостатки явились причиной повышенного интереса со стороны многих ученых к поиску более щадящих методов хирургического вмешательства с использованием опоры сберегающей операционной техники [47,59,78,247,338], а также сокращению показаний к проведению операций [51,245,337]. L. T. Khoo et al. (2002) провели исследование отдаленных результатов хирургического лечения (в период до 5 лет) 51 больного с дегенеративным спондилолистезом. Всем пациентам была выполнена задняя декомпрессия с обеих сторон из одностороннего доступа с сохранением задних срединных костно-связочных структур для профилактики развития нестабильности позвонков. Авторы установили, что 78% случаев у пациентов отмечался отличный и хороший исход оперативного лечения, и лишь у 5,9% пациентов возникла необходимость проведения спондилодеза.

Наилучшая эффективность при стабилизации позвоночно-двигательной области наблюдалась при межтеловом спондилодезе. В то же время, по данным R. A. Deyo et al. (1987), только мало количество специалистов указывали на достижение отличных результатах после проведения заднего поясничного межтелового спондилодеза с использованием аутотрансплантатов [48,55,83,114,248]. В большинстве случаев специалисты указывают на недостаточное количество удовлетворительных результатов после проведения данного вида операции, при этом они нигде не публиковали свои результаты наблюдения. Неудовлетворительные результаты, прежде всего, были обусловлены тем, что костный трансплантат не имел возможности полноценного выполнения структурной и биологической функции. В своих работах R. Dullerud, J. G. Johansen (1995) описывают результаты проведенного ими компьютерно-томографического изучения неудовлетворительных

результатов хирургического лечения 48 пациентов с проведением у них заднего межтелового спондилодеза. Чаще всего среди наблюдаемых осложнений после проведения данной операции наблюдалась фрагментация трансплантата - у 16 больных и развитие псевдоартроза - у 9 больных.

Учитывая возможность развития подобных осложнений, было решено при проведении спондилодеза использовать резьбовые имплантаты – титановые [46,80,339], а также кейджи, изготовленные из волоконного углерода [50,334]. При использовании последних наблюдались хорошие результаты лечения, но при этом не настолько высокими, которые ожидалось. Исследователи полагают, что в случае сохранения фасеточных суставов, нет необходимости проведения винтовой вертебральной фиксации. Согласно результатам исследования [344], при применении кейджей из титана наблюдается выраженный рост частоты развития интра- и послеоперационных осложнений. Так, по данным авторов, в 15% случаев отмечается травматизация структур твердой мозговой оболочки, в 4% случаев отмечаются сложности при фиксации имплантата, в 25% случаев наблюдается выраженная кровопотеря, при которой возникает необходимость проведения гемотрансфузионных мероприятий, в 6% случаев отмечается плохая установка имплантата, в 15% случаев отмечается сохранение болевого синдрома в течение года, ещё в 15% случаев наблюдается развитие радикулопатии.

В виду недостаточности удовлетворительных результатов при данном хирургическом лечении специалисты рекомендуют при проведении межтелового спондилодеза выполнять и заднюю транспедикулярную вертебральную фиксацию [44,56,175,246,335].

М. А. Adamsetal. (1996) привели результаты изучения хирургического лечения 71 пациента в отдаленном послеоперационном периоде (средний срок наблюдения – 4 года). Всем больным осуществлялась интеркорпоральная стабилизация с использованием углеродных кейджей и проведением транспедикулярной вертебральной фиксации. Адекватное блокирование тел смежных позвонков наблюдалось у 90% оперированных, при

этом в 67% случаев больные отмечали свою удовлетворенность результатами операции. В то же время, при изучении результатов по шкале Проло (Prolo D.J. et al., 1986) благоприятные результаты хирургического лечения наблюдались лишь у 39% пациентов. По данным ряда ученых, при выполнении задней поясничной инттеркорпоральной стабилизации нередко (в 3-10% случаев) наблюдается разрушение, соскакивание либо смещение имплантата [49,61,177,349].

Для улучшения результатов хирургического лечения путем удаления пораженного межпозвонкового диска с оптимальной фиксацией отделов позвоночного столба в 1931 г. был разработан и внедрен метод переднего спондилодеза [353]. В последующем вентральный поясничный артродез подвергся значительным видоизменениям [60,117,179,336].

В литературе приводится множество публикаций о благоприятном исходе при использовании переднего спондилодеза у больных с поясничными болями дискогенного характера [54,93,172,261,341].

При этом другие авторы указывают на то, что формирование костного блока между телами позвонков происходит в редких случаях, а также у многих оперированных отмечается рецидив болевого синдрома в поясничном отделе позвоночника [52,95,157,263,352].

При изучении ближайших результатов хирургического лечения частота развития осложнений после выполнения передней декомпрессивной фиксации позвонков, по данным ряда исследователей, колеблется от 15% до 29,6% [67,90,257,346,347].

По данным Т. Yonezawa et al. (1990), после проведения межтелового спондилодеза на поясничном сегменте позвоночного столба только в 42% случаев наблюдается восстановление трудоспособности у пациента.

В то же время Р. Т. Frizzel et al. (1993) приводят данные о том, что после выполнения у 388 пациентов спондилодеза на поясничном сегменте позвоночника спустя 7 лет после хирургического вмешательства в 68% случаев отмечалась потеря работоспособности, а в 23% случаев возникала

необходимость в повторном хирургическом вмешательстве по причине сохранения болей. Исследователи приводят ключевые причины неудачных результатов: возраст больного старше 60 лет, продолжительный период нетрудоспособности перед выполнением хирургического вмешательства, значительное число позвоночно-двигательных участков, вовлеченных при проведении спондилодеза.

По поводу использования костных трансплантатов в качестве заместительного материала при удалении дисков поясничных позвонков существует значительные разногласия среди ученых. При этом, следует отметить, что в среднем частота удовлетворительного исхода колеблется от 70 до 89% случаев, образование костного блока в зонах проведения операции наблюдается в 80-94% случаев в течение 1,5-2 лет после хирургического вмешательства, при этом отмечается повышенный риск развития псевдоартроза используемого костного трансплантата [63,89,159,343].

Несмотря на приведенные сообщения, началом активной хирургии дисков общепринятым считается 1934 год, когда Mixer W.I. и Barr I.S. сообщили на заседании хирургического общества в Бостоне о 12 операциях ламинэктомии с целью проведения ревизии позвоночного канала и оптимального удаления грыжи диска. В бывшем СССР основоположником дискэктомии задним доступом считается И.С. Бабчин, который выполнил данную операцию в 1935 году. Ламинэктомия с удалением грыжи диска гарантирует в ближайшем послеоперационном периоде купирование корешкового синдрома у большинства пациентов. Но отдаленные результаты этого периода показали неутешительную картину: более чем у 40% больных после операции сохранились жалобы на постоянные или переходящие боли в ногах и позвоночнике.

На сегодняшний день дискэктомия с использованием микрохирургической техники считается одним из наиболее широко распространенных методов хирургического вмешательства. В 2003 г. D. Chou [2, 4] внес некоторое видоизменение в эндоскопической технологии

спинальной хирургии. Автор успешно использовал подсоединение тубулярного дистрактора к эндоскопу. Эффективность новых разрабатываемых современных технологий принято оценивать с результатами классических методов операции. J. Destandau начал свои исследования по разработке новых малоинвазивных технологий еще с 1993

г., а в 1995 г. рекомендовал при проведении дискэктомии использовать специальную операционную вставку стандартного эндоскопа прямого угла зрения диаметром 4 мм производства «Karl Storz».

Зарубежные ученые K. Foley и M. Smith в 1999 г. разработали новый метод малоинвазивного вмешательства с помощью применения портальной технологии, при которой нет необходимости выделения костных структур при проведении хирургического вмешательства.

В 2009 г. для широкого применения фирмой «Karl Storz» была представлена новая видоизмененная портальная технологии, получившая название «Easy Go» [5], которая с эффективностью применяется и на сегодняшний день. Используемые на сегодняшний день в спинальной хирургии современные эндоскопические технологии позволили значительно уменьшить операционную инвазивность и расширить площадь манипуляции во время проведения хирургического вмешательства.

В практической деятельности отечественной спинальной нейрохирургии современные методы хирургического вмешательства используются с 2013 года, когда они были с успехом применены в Национальном медицинском центре Республики Таджикистан. В настоящее время эндоскопические вмешательства применяются при лечении пациентов с грыжей межпозвонковых дисков, при установлении с помощью КТ и МРТ исследования костного сдавления нервных структур. Однако, данные методы хирургического вмешательства являются относительно «молодыми» и имеющими ряд нерешенных вопросов в практическом применении стандартного эндоскопического оборудования («Rudolf Gmb H», «Karl Storz Co KG»), а их эффективность остается не до конца изученной.

Берманом (Burman) в 1931 году впервые было проведено артроскопическое исследование "конского хвоста" на трупе, что явилось начальным этапом в развитии эндонейрохирургии. Однако, на тот момент не существовало необходимого оборудования, что и послужило лишь теоретической значимости выполнения данного метода исследования. В 1938 году ученым Пулом (Pool) были проведены 400 исследований у пациентов с синдромом конского хвоста, в результате чего автор описал имеющиеся в данной структуре сосуды и возникающие в ней патологические изменения, такие как арахноидит.

Следующий этап развития эндонейрохирургии характеризуется разработкой гибкого оптического оборудования со значительным уменьшением наружного диаметра системы до 0,35 мм. На сегодняшний день применяются фиброскопы с наружным диаметром 2,5-2,7 мм и сгибательной способностью дистального отдела на 30-40°, при этом поле визуального обзора достигает до 70 градусов.

Таким образом, приведенные результаты исследования с начала нынешнего столетия способствовали увеличению интереса со стороны специалистов поиску новых малоинвазивных способов хирургического лечения, которые позволят уменьшить частоту развития послеоперационных осложнений. Так, в 1975 году Хидзиката (Hijikata) впервые привел результаты перкутанного удаления пораженного межпозвоночного диска. Хирургические вмешательства, проведенные у 136 больных, в 75% случаев показали благоприятные результаты лечения при наблюдении пациентов в течение 12 лет. В то же время Кагановиц с коллегами (Kahanovitz) в 1989 году в ходе изучения результатов выполнения транскутанной дискэктомии, проводимой в различных медицинских учреждениях, привел менее благоприятные показатели – лишь в 55% случаев у больных отмечалось полное восстановление трудоспособности. Автор отмечает, что этот показатель возрастает только при проведении тщательного отбора пациентов к выполнению данной операции.

Развитие эндоскопических технологий благоприятно отразилось и на практической деятельности специалистов в области спинальной хирургии. Так, применение торако- и лапароскопических методов хирургического вмешательства позволило успешно производить операции на переднебоковых сегментах позвоночника. Доказательством тому являются приводимые в начале 90-х годов прошлого столетия американскими и французскими учеными результаты проведения операций на позвоночном столбе торакоскопическим методом [62,91,115,252,330].

Операции на позвоночном столбе посредством лапароскопического доступа также начали выполняться вначале 90-х годов прошлого столетия. Так, Obenchain впервые произвел парциальное удаление пораженного межпозвонкового диска лапароскопическим методом. Brook, McAfee и Regan в 1994 году привели свои результаты тотального удаления пораженного межпозвонкового диска лапароскопическим методом, причем независимо друг от друга.

В 1936 г. E.Stern исследовал эндоскопическим методом спинномозговой канал *in vivo* и назвал свой прибор спиноскопом. С помощью данного прибора автор предложил производить ризотомию у пациентов, страдающих выраженными болевыми синдромами и повышенным тонусом нижних конечностей. E.Stern указывал на целесообразность проведения спиноскопии вместо эксплоративной ламинэктомии. К сожалению, ценность исследования ограничивало часто возникающее кровотечение, значительно ухудшающее видимость изображения. Значимые эндоскопические исследования у больных со спинальной патологией провел в 1938 г. J.Pool. Его данные, основанные на анализе 400 исследований, были опубликованы в 1942 г. в журнале «Surgery».

Он создал оригинальную эндоскопическую систему и описал эндоскопическую картину спинального арахноидита, каудита, грыж межпозвоночных дисков, гипертрофию желтой связки, первичные и метастатические опухолевые поражения, варикозно расширенные сосуды.

Однако, несмотря на успешное проведение, интерес к эндоскопии постепенно угасает в связи с широким распространением в клинической практике миелографии. Вплоть до 60-х годов в медицинской литературе практически не встречаются статьи, посвященные спинальной эндоскопии. 50-60-е годы нашего столетия ознаменовались бурным развитием физики и оптики, что привело к совершенствованию эндоскопов и новому витку интереса к эндоскопии.

В 1952 г. английский профессор физики Н.Норкин, разрабатывает жесткий эндоскоп с так называемой системой rod lens system - системой стержневых линз. Благодаря ей, приборы имели более совершенное освещение и обладали высокой разрешающей способностью. Эта технология лежит в основе современных ригидных жестких эндоскопов. Занимаясь усовершенствованием эндоскопов, Н.Норкин постоянно имел контакт с врачами, использующими их на практике. Среди них был Н.Гейнсбороу, который высказывался о необходимости создания гибких эндоскопов.

С 1952 г. Н.Норкин и его ученик Н.Карану занимаются разработкой гибких эндоскопов, и в 1954 г. был представлен «fibroscope», в котором изображение исследуемого объекта передавалось посредством гибких стекловолоконных световодов, и световой поток поступал из источника света, расположенного вне эндоскопа. Однако такой фиброскоп обеспечивал крайне некачественное изображение, что не давало возможности использовать его на практике. Норкин в эндоскопии в том же году голландский ученый А.Ван Неел предлагает покрывать стекловолоконные пучки материалом с низкими поглощающими и высокими отражающими свойствами. Такое усовершенствование обеспечивало значительно меньшие потери при передаче изображения в фиброскопе.

Однако для применения в клинической практике требовалось усовершенствование этой системы. В течение последующих двух лет с 1954 по 1956 гг. американский исследователь В.Хиршковиц работает над внедрением фиброволоконной оптики в медицину и создает первый гибкий эндоскоп,

который официально был представлен на заседании Американского общества гастроскопии в мае 1957 г. Тремя годами позже начинается промышленное изготовление гастроскопов. В начале 50-х годов советскими физиками А.М.Прохоровым и Н.Г.Басовым изобретен LASER (Light Amplification by Stimulated Emission of Radiation - усиление света путем стимуляции эмиссии излучения).

В спинальной хирургии он был впервые использован австрийским нейрохирургом P.Ascher в 1975 г. В 1977 г. им издана монография по применению CO₂-лазера в нейрохирургии, после выхода которой лазерные операции стали внедряться в нейрохирургических клиниках многих стран. «Новая» история эндоскопической хирургии (эндохирургия XX столетия) разделена 1972 г. на два периода: до введения эндокоагуляции и после ее введения. Именно сложности с остановкой кровотечения во время эндоскопического вмешательства делали подобные операции непредсказуемыми и небезопасными. Внедрение коагуляционных электродов дало мощный толчок развитию этого направления хирургии. В течение короткого времени разрабатываются многие методы хирургических и гинекологических эндоскопических вмешательств, начинает развиваться также современная эндоскопическая спинальная хирургия. Тогда же появляются попытки использования эндоскопов при патологии межпозвоночных дисков. Однако их использовали, в основном, в качестве эндоскопической ассистенции. В середине 80-х годов, благодаря разработке высококачественных эндоскопов, видеотехники с высокими показателями разрешения, улучшению качества флюороскопического изображения, эндоскопические операции постепенно вошли в повседневный быт спинальных отделений.

В связи с этим прогнозирование исхода оперативного вмешательства и особенностей течения данной патологии зачастую имеет ряд сложностей, является малоизученной проблемой и нуждается в дальнейшем исследовании [65,69,154,256,331].

В ходе проведения анализ данного литературного обзора можно сделать следующее заключение. Предложенные на сегодняшний день многочисленные методы оперативного лечения пациентов с остеохондрозом позвоночника являются свидетельством непрерывного поиска специалистами наиболее адекватных способов хирургического лечения.

Наряду с открытыми хирургическими пособиями успешно разрабатываются малотравматичные эндоскопические вмешательства. Однако стандартное применение однотипных вмешательств у пациентов с грыжами межпозвоночных дисков и другими дегенеративными изменениями в структуре позвоночника нередко сопровождается неудовлетворительными результатами.

Большое значение в сокращении частоты случаев стойкой потери работоспособности у больных с остеохондрозом поясничного отдела позвоночника имеет проведение более глубокого исследования этиологических аспектов данной патологии и изучения динамических изменений после проведения оперативного лечения, что, в конечном итоге, и определит целесообразность выполнения данного вмешательства.

Таким образом, имеющийся ряд малоизученных проблем в области оперативного лечения неврологических проявлений остеохондроза поясничной области позвоночника, и необходимость проведения более тщательного исследования послужило основанием для проведения данной работы.

Глава 2. Материал и методы исследования

2.1. Клиническая характеристика больных

Нами были исследованы результаты обследования и лечения 500 пациентов с поясничным остеохондрозом, поступивших в период с 2010 по 2016 годы в отделения нейрохирургии Национального медицинского центра «Шифобахш» Республики Таджикистан, являющегося базой кафедры нейрохирургии и сочетанной травмы ГОУ ТГМУ им. Абуали ибни Сино.

Среди наблюдаемых больных пациенты мужского пола составили 433 (86,6%) человека, женского – 67 (13,4%). Половозрастная характеристика наблюдаемых пациентов приведена на рисунке 2.1 и в таблице 2.1.

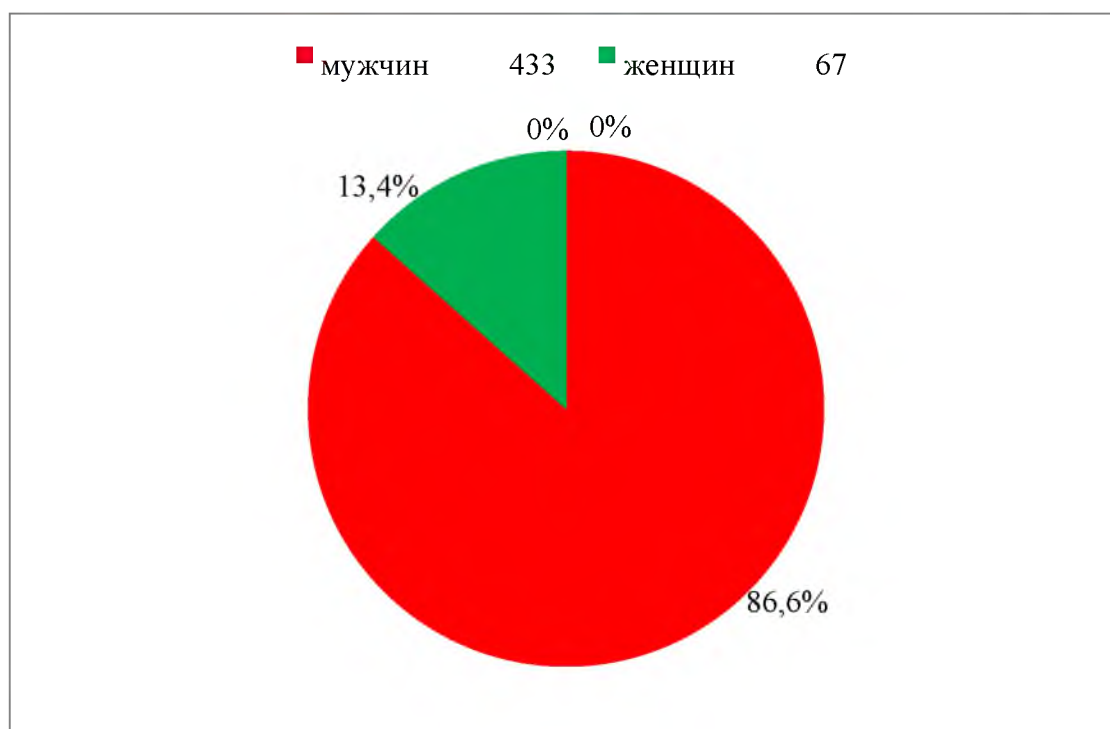

Рисунок 2.1. - Распределение больных по полу

Превалирование среди наблюдаемых больных лиц мужского пола (86,6%) может быть связано с более частым выполнением физической работы мужчинами.

Таблица 2.1. - Распределение больных по возрасту

Возраст (годы)	18-30	31-40	41-50	51-60	61-70	71-80
Количество больных	237	126	65	49	17	6

Как видно из представленной таблицы, пациенты в возрастной категории 18-30 лет и 31-40 лет составили 237(47,4%) и 126 (25,2%) человек, соответственно. Таким образом, отмечалось значительное преобладание пациентов наиболее трудоспособного возраста.

Все пациенты в зависимости от методов проводимого лечения были распределены на 3 группы:

В I группу были включены 207 (41,4%) больных, которым операция по удалению грыжи межпозвонкового диска на уровне поясничнокрестцового сегмента позвоночного столба проводилась микрохирургическим методом. Период наблюдения данных больных начинался с 2010 года.

Во II группу были включены 74 (14,8%) больных, которым производилась декомпрессия по поводу фораминального стеноза на уровне пояснично-крестцового сегмента позвоночного столба с выполнением траспедикулярной фиксации (ТПФ) данной области. Период наблюдения данных больных начинался с 2013 года.

В III группу вошли 219 (43,8%) больных, у которых операция по удалению грыжи межпозвонкового диска на уровне пояснично-крестцового сегмента позвоночного столба проводилась эндоскопическим методом.

Период наблюдения больных данной группы начинался с 2014 года.

Возраст больных **первой группы** (n=207) варьировал от 26 до 72 лет, при этом медиана возраста составила 45,1 года. Пациентов мужского пола в данной группе 188 (90,8%) человек, женского пола - 19 (9,2%).

Продолжительность заболевания у пациентов 1 группы до проведения хирургического вмешательства составила в среднем $4,3 \pm 1,1$ года. Период от момента последнего обострения до выполнения операции варьировал от 20 часов до 180 дней, в среднем составляя $70,2 \pm 3,9$ дней. Период послеоперационного наблюдения за данными пациентами колебался от 1,5 до 4 лет, в среднем составляя $2,6 \pm 0,7$ года. В таблице 2.2 приведена характеристика больных 1 группы в зависимости от уровня поражения межпозвонковых дисков и наличия корешковой симптоматики.

Таблица 2.2. – Уровень поражения межпозвонковых дисков и компрессионно-корешкового синдрома у пациентов 1 группы (n=207)

Уровень поражения	Количество пациентов	
	абс	%
L1-L2	2	1,0
L2-L3	4	1,9
L3-L4	17	8,2
L4-L5	79	38,2
L5-S1	105	50,7

Таким образом, данные оперативные вмешательства чаще выполнялись больным с поражением диска на уровнях L5-S1 (50,7%) и L4-S5 (38,2%).

Как было описано выше, пациентам **второй группы (n=74)** производилась декомпрессия по поводу фораминального стеноза на уровне пояснично-крестцового сегмента позвоночного столба с выполнением транспедикулярной фиксации (ТПФ) данной области. В эту группу были отнесены больные, которым оперативное лечение выполнялось в первые годы проводимого нами исследования, с наличием центрального сужения спинномозгового канала, а также с проявлениями консолидации сегмента, диагностируемыми во время спиральной КТ и при рентгенографическом исследовании. Пациентам данной группы выполнялась ламинэктомия в области

суженного сегмента с дополнительной фиксацией последнего. В настоящее время всем больным с центральным сужением спинномозгового канала нами после проведения декомпрессии выполняется транспедикулярная фиксация сегмента. В данную группу также были отнесены больные с наличием латерального и центрального сужения спинномозгового канала и отсутствием картины нестабильности по данным рентгенографического исследования и магнитно-резонансной томографии, которым была выполнена декомпрессия с проведением дополнительной фиксации сегмента (таблица 2.3).

Таблица 2.3. – Распределение больных 2-ой группы в зависимости от патологии, по поводу которой выполнялись операции (n=74)

Патология	Количество проведенных операций	
	абс	%
Нестабильность позвоночного сегмента	21	28,4
Стеноз позвоночного канала	36	48,6
Дегенеративный спондилолистез	17	23,0

Возраст наблюдаемых пациентов в данной группе варьировал от 32 лет до 71 года, медиана возраста составила 53 года. Пациентов мужского пола во 2 группе было 65 (87,8%) человек, а женского – 9 (12,2%) человек.

Пациентам **третьей группы (n=219)** операция по удалению грыжи межпозвонкового диска на уровне пояснично-крестцового сегмента позвоночного столба проводилась эндоскопическим методом.

Следует отметить, что продолжительность заболевания до проведения хирургического вмешательства у пациентов данной группы составила в среднем $5,6 \pm 1,2$ лет, а продолжительность койко-дней составила в среднем $8,8 \pm 1,4$ дней. Возраст пациентов колебался от 18 до 80 лет, медиана возраста составила 32,2 лет. Пациентов мужского пола было 180 (82,2%) человек, женского 39 (17,8%) человек.

При изучении характера жалоб у пациентов данной группы было установлено, что чаще всего (92,7% случаев) у пациентов имел место болевой синдром в области пояснично-крестцового сегмента позвоночного столба, при этом боли распространялись в область нижних конечностей. При этом только у 13,2% пациентов боли в области пояснично-крестцового сегмента позвоночного столба носили изолированный характер (таблица 2.4).

Таблица 2.4. – Характер жалоб у больных третьей группой (n=219)

Жалобы	Количество больных	
	абс	%
Боли в пояснично-крестцовом отделе позвоночника	29	13,2%
Боли в пояснично-крестцовом отделе позвоночника с иррадиацией в ногу/ноги	174	79,5%
Боли только в ноге/ногах	15	6,8%
Нарушение чувствительности	145	66,2%
Вынужденное положение туловища (искривление)	133	60,7%
Нарушение походки	174	79,5%
Нарушение сна из-за боли	74	33,8%

Только 6,8% больных жаловались на наличие изолированной боли в области нижних конечностей.

В структуре клинических проявлений у больных данной группы отмечалось значительное преобладание признаков анизорефлексии – 189(86,3%) случаев, симптомы Ласега были выявлены у 174(79,5%) пациентов, нарушение чувствительности по корешковому типу наблюдалось у 145(66,2%) пациентов (таблица 2.5).

Таблица 2.5. - Частота неврологических симптомов у пациентов данной группы (n=74)

Клиническое проявление	Количество больных	
	абс	абс
Нарушение функции тазовых органов	15	6,8%
Анталгический наклон туловища	99	45,2%
Симптом Ласега	174	79,5%
Нарушение чувствительности по корешковому типу	145	66,2%
Анестезия в зоне промежности	15	6,8%
Анизорефлексия	189	86,3%
Двигательные нарушения	29	13,2%

2.2. Методы обследования

Во всех случаях больным проводилось комплексное обследование, включающее в себя изучение общего и неврологического статуса, клиниколабораторные и инструментальные методы исследования, а также КТ и МРТ исследования. При обнаружении у пациентов сопутствующих заболеваний внутренних органов и систем они были исключены из дальнейшего исследования. Большое внимание уделялось также анамнестическим данным, социальному положению и характеру трудовой деятельности пациента.

При исследовании неврологического статуса тщательно изучали особенности чувствительной, двигательной, рефлекторной сфер, функции тазовых органов пациента. В алгоритме исследования чувствительной функции определяли наличие раздражительных клинических проявлений (болевого синдром, нарушение чувствительности), симптомы выпадения (снижение чувствительности к раздражителям, повышенная чувствительность к болевым стимулам, гиперпатия) и симптомы натяжения нервных стволов и корешков.

При изучении двигательной функции оценивали состояние сухожильных и надкостничных рефлексов. Большое внимание также уделялось состоянию мышечного тонуса у пациентов.

Кроме того, во время осмотра пациента изучали его осанку, наличие асимметрии фигуры в области талии, симметричность ягодичных складок, оценивали полноценность выполнения активных и пассивных движений в области поясничного сегмента позвоночного столба, пальпаторно изучалось состояние мягких тканей вокруг позвоночного столба и нижних конечностей.

При поступлении всем пациентам проводились рентгенологические исследования пояснично-крестцового сегмента позвоночного столба, выполняемые в 2-х проекциях, а также МРТ и КТ исследования. Одновременное использование двух последних методов исследования использовалось только в 40% случаев.

2.2.1. Оценка интенсивности болевого синдрома

Чаще всего пациенты обращались за оказанием медицинской помощи из-за наличия болей в области пояснично-крестцового отдела позвоночного столба с переходом на нижние конечности. Во время осмотра больного оценивали характер и интенсивность боли, её местоположение, длительность, уточняли факторы, приводящие к снижению болевой интенсивности, а также период утраты работоспособности пациента из-за развития данной патологии.

Показатель болевой интенсивности определяли с помощью вербальной ранговой шкалы (ВРШ), представляющей собой видоизмененную визуальную аналоговую шкалу (ВАШ) [9]. Вербальная аналоговая шкала выглядит в виде прямой линии длиной 10 см, где больному рекомендуется поставить отметку, отражающую силу болей, ощущаемых им на данный период. После этого производят измерение в сантиметрах расстояния от исходной точки шкалы «нет боли» до поставленной больным отметки, полученный результат интерпретируют в баллах, из расчета 1 сантиметр визуальной аналоговой шкалы равен 1 баллу. Вербальная ранговая шкала предполагает установление отметки больным в одной из 11 точек, отражающих интенсивности болей у

пациента на настоящее время. Баллы по данной шкале составляют от 1 до 10, где 0 баллов означает полное отсутствие болей, а 10 баллов – самые сильные боли.

Для определения боли «невропатического» характера использовали специальные анкеты DN4 и «Paindetect». При использовании анкеты DN4, содержащей 10 вопросов, интерпретация результатов была следующей - утвердительный ответ анкетиремым на 4 и более вопроса указывает на наличие невропатического характера болей. Данная анкета содержит 2 раздела: в первом разделе содержится 7 вопросов, ответы на которые определяют во время опроса больного, во втором разделе содержится 3 вопроса, ответы на которые определяют во время клинического обследования. Первый раздел данной анкеты позволяет выявить положительные чувствительные симптомы. Второй раздел позволяет определить аллодинию и отрицательные чувствительные симптомы. Следует отметить, что по данным исследователей, чувствительность данного метода исследования достигает до 82,9%, а его специфичность составляет 89,9% [30].

При использовании анкеты «Paindetect», применяемой для диагностики боли невропатического генеза, можно определить характер боли - жгучие, покалывающие, по типу воздействия электрического напряжения, характер ощущений во время прикосновения и легкой компрессии, при влиянии холода или тепла. Каждый вопрос анкеты оценивается по 6-ти бальной шкале – от 0 до 5. Анкета «Paindetect» включает в себя рисунок со шкалой ВАШ с изображенной схемой распределения болевых ощущений, и анкету, содержащую вопросы, ответы на которые помогают определить характер болей спонтанного характера и вызванных путем раздражения.

При итоговой оценке в 19 и более баллов вероятность невропатического характера болей у пациента считается высокой (свыше 90%). При сумме баллов от 13 до 18 – боли имеют неопределенный характер, при этом не исключается и невропатический характер. При сумме баллов до 12 вероятность невропатического характера болей у пациента считается очень низкой (ниже

15%). С помощью данного опросника можно определить динамические изменения интенсивности болей и их расположение [111].

С целью изучения тяжести болевого синдрома вертебрального генеза использовали «Карту болевого аудита», предложенную Назаренко Г.И. с коллегами (2008). В данной карте сам больной описывает ощущаемые проявления заболевания, при этом он не знает - сколько баллов дается за каждый ответ. Интерпретация результатов производится уже специалистом по имеющемуся шаблону, где приведены оценочные баллы на каждый ответ.

Опросник содержит 3 раздела. Первый раздел включает в себя вопросы о наличии болей в области поясничного сегмента позвоночного столба, их интенсивности и характере; второй раздел содержит аналогичные вопросы, но относительно области нижних конечностей; в третьем разделе содержится схема тела человека, на которой больному рекомендуется закрасить зоны, в которых ощущаются боли.

Помимо этого, данный опросник содержит 2 отдельно стоящих вопроса, ответ на которые оценивается от 0 до 5 баллов: о наличии функционального расстройства органов таза и оценка успешности проводимой терапии. Стоит отметить, что ответ на первый вопрос имеет большое значение при составлении дальнейшего плана лечения, поэтому утвердительный ответ на данный вопрос имеет наивысший балл - 5. В то же время при указании пациентом на безуспешность проводимой ранее терапии, такой ответ (отрицательный) на данный вопрос также имеет наивысший балл - 5, что указывает на необходимость пересмотра дальнейшей тактики лечения и подхода к данному больному. Максимальное количество баллов при наихудшем течении патологии сумма баллов у пациента может составить 100, а в случае отсутствия болевого синдрома у больного в течение 7 дней – итог будет 0 баллов [22].

По данным «Карты болевого аудита» и результатов объективного клинического исследования пациентов можно классифицировать по характеру болевых ощущений в области поясничного сегмента позвоночника на 4 степени тяжести [22]:

- I степень – наличие вертебральной боли и/или их наличие в области нижних конечностей легкой степени выраженности – сумма баллов составляет до 20;
- II степень - наличие вертебральной боли и/или их наличие в области нижних конечностей средней степени выраженности – сумма баллов составляет 21-40;
- III степень - наличие вертебральной боли тяжелой степени выраженности - сумма баллов составляет 41-60;
- IV степень - наличие вертебральной боли и/или их наличие в области нижних конечностей крайне тяжелой степени выраженности - сумма баллов составляет 61 и выше.

Исследование когнитивных расстройств, обусловленных болевым синдромом, выполнялось с использованием анкеты стратегий преодоления хронической боли [111]. При интерпретации результатов ответ «никогда» оценивается в 0 баллов, ответ «иногда» оценивается в 1 балл, при ответе «часто» присваивается 2 балла, ответ «очень часто» оценивается в 3 балла. Результаты оцениваются в виде среднего значения по каждой из шкал, при этом данный показатель составит от 0 до 3 баллов [111].

2.2.2. Изучение эмоционального состояния

При определении депрессивного состояния использовали специальную шкалу депрессии (Beck Depression Inventory), разработанную А.Т. Беком в 1961 году [167]. Данная шкала показала свою довольно высокую информативность в ходе проведения скрининговых и предварительных исследований в практической деятельности специалистов. Шкала депрессии Бека содержит 21 вопрос по клиническим проявлениям и жалобам больного. На каждый вопрос имеется по 4-5 вариантов ответа, характеризующих клинические проявления депрессивного состояния. Все ответы ранжированы по мере возрастания значимости симптома в общей структуре депрессивного статуса. Каждый пункт оценки выраженности симптома имеет показатели от 0 (отсутствие

клинического проявления либо его незначительная выраженность) до 3 (ярко выраженные проявления). В ряде категорий содержатся альтернативные ответы, которые имеют эквивалентный удельный вес. Анкета заполняется самим больным. При интерпретации результатов анкетирования сумма баллов может варьировать от 0 до 62 и уменьшается по мере спадения клинических проявлений депрессивного состояния. Так, общая сумма баллов от 0 до 9 указывает на отсутствие клинических проявлений депрессии; при сумме баллов от 10 до 15 депрессия оценивается как легкой степени тяжести (субдепрессия); при сумме баллов от 16 до 19 – депрессия умеренной степени тяжести; при сумме баллов от 20 до 29 - депрессия оценивается как выраженная или средней степени тяжести; при сумме баллов от 30 до 63 - депрессия оценивается как тяжелая.

2.2.3. Изучение качества жизни пациента

Оценку степени потери работоспособности и качества жизни больного проводилась использованием анкеты Освестри, характеризующей характер расстройств жизнедеятельности при боли в поясничной области (Oswestry Low Back Pain Disability Questionnaire) [9,83]. Согласно описанию ВОЗ(1980), под утратой трудоспособности понимается ограничение либо полное отсутствие (из-за наличия врожденного порока, травматического повреждения или развития патологии) возможности человека осуществлять деятельность, которой он мог бы заниматься, находясь в здоровом состоянии. В анкете Освестри содержится 10 категорий. Каждая категория состоит из 6 вопросов. Пациенту рекомендуется в каждой категории отметить тот ответ, который он расценивает как наиболее подходящий своему состоянию. При выборе ответа А дается оценка в 0 баллов, при выборе ответа В - оценка 1 балл, при выборе ответа С – оценка 2 балла, при выборе ответа D – оценка 3 балла, при выборе ответа Е – оценка 4 балла и при выборе ответа F – дается оценка в 5 баллов. После этого все баллы суммируются, при этом максимальное количество баллов может составить 50. Общая сумма в 0 баллов указывает на отсутствие функциональных нарушений; общая сумма баллов от 5 до 14 свидетельствует о

наличии легких нарушений; общая сумма баллов от 15 до 24 свидетельствует о наличии функциональных нарушений умеренной степени; общая сумма баллов от 25 до 34 говорит о наличии тяжелых функциональных нарушений; а общая сумма баллов свыше 34 свидетельствует о полном функциональном нарушении.

Одним из показателей степени нарушения функции у больного является индекс инвалидизации (ИИ), который вычисляется путем суммирования всех баллов и умножения результата на 2.

$$\text{ИИ} = (\text{-----}) \times 2 = \text{-----} \%$$

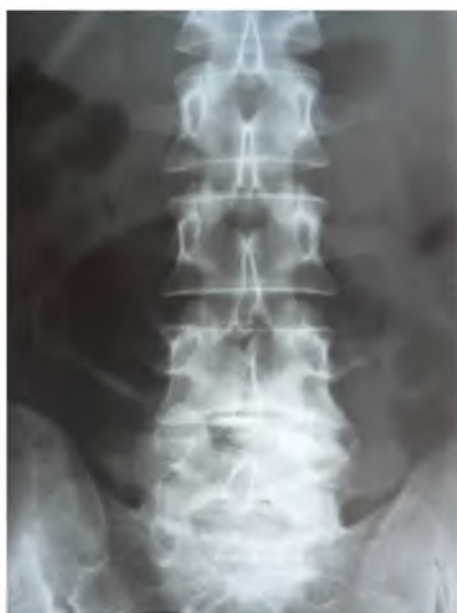В результате по характеру ответов формируется более четкая картина о интенсивности болевого синдрома, его влияния на возможность пациентом самостоятельного обслуживания, на его социальное положение, сексуальную функцию, возможность заниматься физическим трудом и т.д.. Помимо этого, при определении конкретного показателя жизнедеятельности появляется возможность динамического изучения характера и интенсивности боли в процессе проводимой терапии [22,111].

2.2.4. Методы нейровизуализационного исследования пациентов с дегенеративными изменениями в области поясничного сегмента позвоночного столба

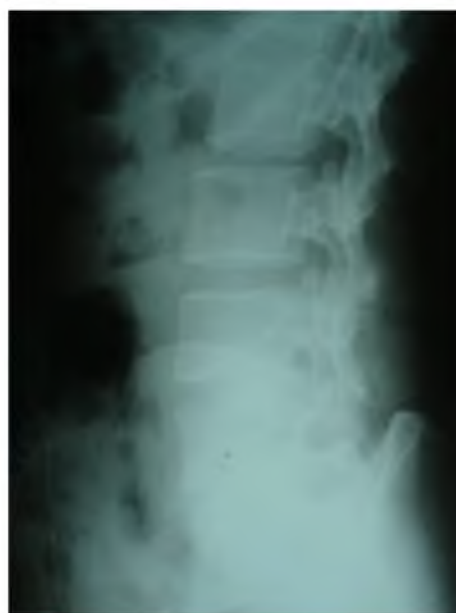На сегодняшний день доказана большая значимость диагностических методик в лечении дегенеративных изменений в позвоночном столбе. Одними из таких ценных методов являются нейровизуализационные. По нашему мнению, данные методы стоит выделить отдельно. Использование нейровизуализационных методов диагностирования, наряду с анамнестическими данными и данными объективного осмотра больного, позволяет дать более полную картину особенностей заболевания и целесообразно подобрать тактику лечения, выбрать наиболее подходящий метод хирургического вмешательства с учетом локализации процесса. Кроме того, большое значение нейровизуализация имеет при динамическом изучении результатов оперативного лечения.

2.2.5. Спондилография

считается методом «первой линии диагностического исследования» у пациентов с дегенеративными патологиями в области поясничного сегмента позвоночного столба. Этот метод проводили на аппарате «Toshiba-19», исследование проведено врачом рентгенологом. Данный метод исследования, как правило, выполняется в 2-х проекциях: прямой и боковой, в некоторых случаях и в косых проекциях для изучения состояния межпозвонковых суставов и отверстий (рисунок 2.2).



а



б

Рисунок 2.2. - Функциональная спондилография в прямой (а) и боковой (б) проекции

Из числа преимуществ данного метода исследования следует выделить короткое время его выполнения, доступность, более точное определение очага поражения, а также способность оценить состояние костных структур и соотношение позвоночных сегментов друг к другу. Наиболее информативной спондилография оказывается при выявлении таких заболеваний, как спондилолиз, спондилолистез, сужение фораминального канала, сколиоз, спондилоартроз. Кроме того, с помощью спондилографического исследования можно обнаружить такие патологии как Спина Бифида, болезнь Шейермана-

May, наличие травматических повреждений и связанных с ними изменений, опухолевые поражения позвоночного столба и другие патологии. При наличии патологии инфекционного характера с помощью спондилографического исследования наличие изменений можно обнаружить только на более позднем сроке течения заболевания, когда возникают выраженные изменения костных структур с потерей до 40-60% ткани. При проведении спондилографии в прямой проекции в области поясничнокрестцового отдела позвоночника особое внимание уделяется количеству поясничных позвонков, а также присутствию переходных позвонков. С целью определения нестабильности позвоночника и исследования состояния стабилизации сегментов после проведения спондилотомии выполняется функциональное спондилографическое исследование, при котором производится ряд снимков в сгибательном и разгибательном положении в боковой проекции.

2.2.6. Компьютерная томография (КТ)

Относится к визуализационным методам исследования, который получил широкое применение и используется в течение более 30 лет. Данный метод диагностического исследования, главным образом, направлен на изучение состояния костных структур. Исследование проводилось на аппарате «SINSATION» 16 срезов, в диагностическом центре «Нурафзо». Положительными сторонами данного метода исследования являются: возможность его выполнения в поликлинических условиях, короткое время проведения, картину исследования можно отобразить в 3D изображении. Необходимость в выполнении КТ исследования возникает при обнаружении во время спондилографии дегенеративных изменений в костных тканях (сужение спинномозгового канала, нарушения развития, изменения травматического генеза, спондилоартроз, спондилолистез, спондилолиз), а также при определении тактики хирургического вмешательства. На сегодняшний день широкую популярность получило мультисрезовое КТ исследование с выведением трехмерного изображения, поскольку с помощью данного метода имеется возможность сканирования позвоночного столба на более

продолжительном расстоянии - одновременно несколько сегментов позвоночника. С помощью получения 3D реконструкции изучаемого участка позвоночника в нескольких плоскостях под разным углом наблюдения можно обнаружить наличие пропущенных костных изменений.

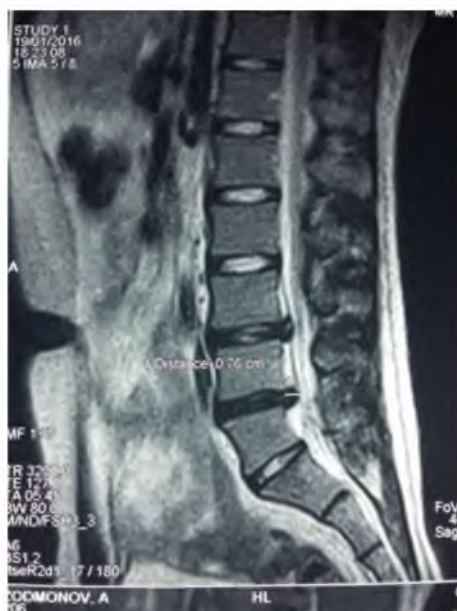2.2.7. Магнитно-резонансная томография (МРТ)

Метод магнитно-резонансной томографии основан на получении ядерно-магнитного резонанса. С помощью МРТ исследования можно получить прямые изображения в нескольких плоскостях с контрастированием мягких структур в отличном качестве. На сегодняшний день МРТ является наиболее информативным методом выявления дегенеративных заболеваний позвоночного столба. Исследование проводилось на аппарате «GEBrivo MR-235 0,3 Тесла», в диагностическом центре «Нурафзо». Положительными сторонами данного метода исследования являются: возможность получения изображения в нескольких плоскостях безлучевой нагрузки, возможность его выполнения в поликлинических условиях, доступность; возможность сканирования позвоночника на большом протяжении; обладает высокой чувствительностью при диагностировании заболеваний костного мозга (инфекционные патологии, метастатические поражения). Основным преимуществом данного метода исследования считается возможность более детального изучения состояния мягких тканей, включая морфологическое строение межпозвонкового диска и обнаружение признаков разрыва его фиброзного кольца и др. Появление дегенеративных изменений в межпозвонковом диске приводит к дегидратационному состоянию его ткани вследствие чего наблюдается уменьшение интенсивности сигнала в T2 взвешенных изображениях. При усугублении процесса в пораженном диске могут отмечаться скопления газа и кальция. В T1-взвешенном изображении наиболее оптимальным считается изучение тех структур, в составе которых имеется жир, белковые жидкости, явления кровоизлияния, а также морфологические особенности фасеточных суставов и связочной системы позвоночного столба. В T-2 взвешенном изображении наиболее четко

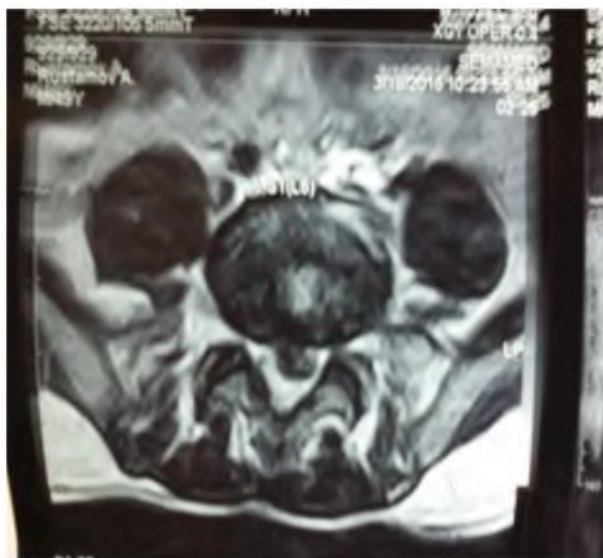определяются структуры, содержащие свободную или экстрацеллюлярную жидкость (ликвор, межпозвонковые диски, злокачественные образования или погибшие ткани).

Для изучения пояснично-крестцового сегмента позвоночного столба, нередко бывает достаточным исследование сагиттальных (толщиной в 4-5 мм и шагом в 1-2мм) и аксиальных (толщиной 3-4 мм и шагом в 1-2 мм) срезов в T-1 и T-2 взвешенных изображениях. При первом варианте среза в T-1 взвешенном изображении лучшим представляется изучение анатомии позвоночника, костного мозга, межпозвонковых суставов, состояния межпозвонкового отверстия, дугоотростчатых суставов, спинномозгового конуса. При первом варианте среза в T-1 взвешенном изображении наиболее лучшему исследованию поддаются: дуральный мешок, желтая связка, нервные корешки, межпозвонковые отверстия, паравертебральные мягкие структуры. При аксиальном срезе в T-2 взвешенных изображениях лучшим представляется изучение таких элементов, как дуральный мешок, контуры межпозвонкового диска, параспинальные мягкие структуры, дугоотростчатые суставы. При сагиттальном срезе в T-2 взвешенных изображениях наиболее полно можно исследовать состояние грыж межпозвонкового диска, выявить признаки отека костного мозга, наличие излишних жидких скоплений, внутридуральных изменений, внетекальных веществ и т.д.

Сагиттальная серия протоновой плотности наиболее приемлемым считается для исследования связочного аппарата задней области позвоночного столба, спинномозгового канала, желтой связки, состояния межпозвонкового отверстия и задних структур позвоночника. Возможно отображение и других срезов, что зависит от наличия того или иного заболевания патологии, а также поставленной цели исследования.



а)



б)

Рисунок 2.3. - МРТ: ГМПД L4-L5; L5-S1 (а) и МРТ: медиальная ГМПД (б)

Проведение МР-миелографического исследования имеет большое значение при изучении степени деформации и стеноза текального мешка, а также состояния текальных воронок для определения их деформации и смещения.

С помощью МРТ исследования можно выявить дегенеративные изменения в межпозвонковом диске, а также оценить характер грыж межпозвонкового диска, включая боковые и секвестрированные. При этом следует отметить, что МРТ обладает наилучшей чувствительностью, чем КТ

исследование. С помощью сочетанного проведения КТ миелографического исследования и МРТ можно с точностью диагностировать наличие сужения в спинномозговом канале, стенозы бокового кармана и межverteбрального отверстия.

С помощью динамического проведения магнитно-резонансной томографии в послеоперационном периоде можно наблюдать происходящие изменения в области хирургического вмешательства.

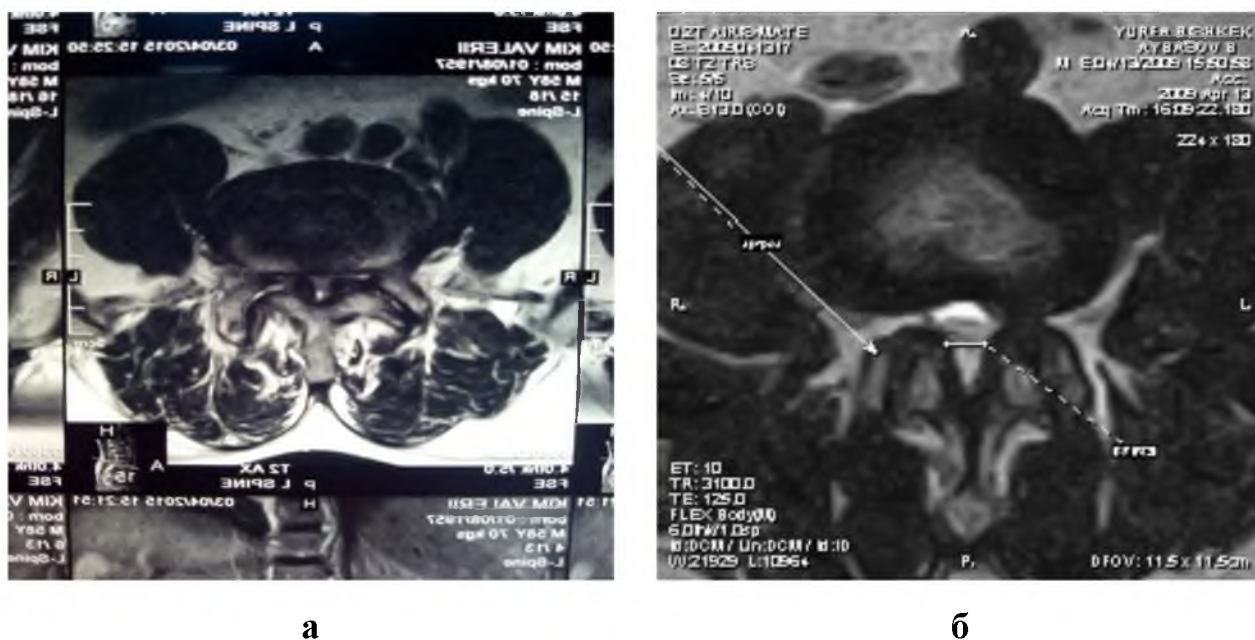


Рисунок 2.4. - МРТ: центральный стеноз (а) и МРТ: латеральный стеноз на фоне артроза дугоотростчатых суставов (б)

Однако, несмотря на довольно высокую информативность визуализационных методов исследования (КТ, КТ-миелографии и МРТ) в диагностировании различных патологических изменений, специалист может столкнуться с тем, что выявленные нарушения не всегда могут иметь клиническую значимость. К примеру, согласно представленным результатам Kaiser J.A. and Holland B.A. (1995), при проведении визуализационных методов исследования почти в 80% случаев среди исследуемых здоровых лиц в возрасте более 60 лет может наблюдаться концентрическое выпячивание фиброзного кольца межпозвонкового диска. У около 64% людей без наличия болевого синдрома в поясничной области, во время проведения МРТ выявляются

патологии со стороны межпозвонковых дисков данной области. При этом в 52% случаев обнаруживается наличие циркулярного выпячивания, как минимум одного диска, в 27% случаев диагностируется протрузия, а у 1% обследуемых-обнаруживается экструзия межпозвонкового диска. Такие особенности указывают на то, что результаты визуализационных методов исследования необходимо обязательно сопоставлять с данными анамнеза, объективного осмотра, результатами неврологического статуса и показателями других исследований, а также учитывая ответом на проводимое лечение и результаты проведения блокады предполагаемого источника боли.

2.2.8. Денситометрия

Денситометрия выполнена у 49 больных с целью определения синдрома «взаимного отягощения», обусловленной ГМД и остеопорозом. Она выполнялась с помощью с помощью двухэнергетической рентгеновской абсорбциометрии (ДРА) на денситометре фирмы Lunar Prodigy (США) в диагностическом центре «Нурафзо», медицинском центре «Истиклол» и в Институте охраны материнства и детства Министерства здравоохранения Республики Таджикистан. Оценка результатов денситометрии проведена по Т-критерию и по минеральной плотности костной ткани. Градация тяжести остеопороза по Т-критерию проведена по следующим критериям: 1 и выше – «норма»; от -1 до -2,5 – «остеопения»; менее -2,5 - «остеопороз»; менее - 2,5 с низкоэнергетическими переломами – «тяжелые формы остеопороза».

2.2.9. Статистическая обработка материала

Статистический анализ полученных результатов проводилась с использованием программы Statistica 10.0 (StatSoft Inc., США). Нормальность распределения выборки определялась по критериям Шапиро-Уилка и Колмогорова-Смирнова. Количественные величины описывались в виде их среднего значения (M) и стандартной ошибки (m), а также в виде медианы (Me) и интерквартильного размаха (25q-75q). Качественные показатели приведены в виде абсолютных значений с вычислением процентов. Парные межгрупповые сравнения непрерывных выборок проводились с использованием U-критерия

МаннаУитни (независимые группы) и Т-критерия Вилкоксона (зависимые группы). Для сравнения качественных показателей использовался критерий χ^2 (в том числе с поправкой Йетса и точный критерий Фишера). Различия считались статистически значимыми при $p < 0,05$.

Глава 3. Особенности течения синдрома «взаимного отягощения» при сочетании грыж межпозвонкового дисков с коксартрозом

В ходе выполнения настоящей работы, особенно на начальных его этапах, мы обратили на группу больных преимущественно пожилого возраста, у которых, несмотря на выполнении операции удаления грыжи межпозвонкового дисков с позиции доказательной медицины сохранялось болевой синдромом. В предоперационном периоде у них не имелись анамнестические предпосылки для диагностики дегенеративнодистрофических изменений в тазобедренных суставах. В послеоперационном периоде, в связи с сохраняющем стойкого болевого синдрома с изменением его характер, у них устанавливалось наличие коксартроза. Из-за перекрывания симптом этих двух патологических состояний возникало необходимость проведения дифференциальный причин болевого синдрома у конкретного больного в процессе выбора оптимальной тактики лечения. В этих состояниях имелось выраженная причинно-следственная связь болевого синдрома при ГМД с коксартрозом, что позволило выделить эти состояния под названием синдрома «взаимного отягощения». Основаниям для выделения этого синдрома являлись установления с позиции доказательной медицины присутствие вышеуказанных состояний и атипичное отличие динамики регресса болевого синдрома у ранней категории больных. Предпосылками для выполненного синдрома «взаимного отягощения» явились:

- общность болевого синдрома из-за перекрывания симптомов;
- сохранение стойкого болевого синдрома при оперативной коррекции ГМД или коксартроза;
- преимущественно встречались у лиц старческого возраста;
- в некоторых случаях имеется диспропорция в длине конечностей, наличием патологии тазобедренных суставов с очевидной их влиянием на состояние поясничных позвонков из-за развития компенсаторного статического сколиоза поясничных позвонков;

- отсутствие заметного эффекта при выполнении новокаиновых блокад и полноценного консервативного лечения одного из компонентов патологий, лежащих в основу этого синдрома.
- выраженная корреляция интенсивности болевого синдрома от тяжести коксартроза.

После краткого изложения обобщенных аргументов в пользу выделения синдрома «взаимного отягощения» при ГМД, сочетающего с коксартрозом, более подробно остановится на детализацию его клинических проявлений.

Появление болевого синдрома у данной категории больных существенно отличалось от таковых с больными с изолированными ГМД. В этих наблюдениях характер и интенсивность болевого синдрома отличалось выраженным полиморфизмом. Несмотря на существенные отличия болевого синдрома, проявляющееся усилением интенсивности болевого синдрома при усилении активного двигательного режима, тем не менее определить каких-то интегральных отличий болевого синдрома, влияющих на выбор оптимальной тактики лечения, не представляется возможным. При клиническом осмотре, направленном на мотивированное выявление патологии тазобедренных суставов, удастся выявить некоторую связь интенсивности болевого синдрома от объема движений в тазобедренных суставах при коксартрозе. Но, тем не менее, из-за перекрывания симптомов, этот феномен в большинстве случаев остается незамеченным. Боли могут локализоваться не только в тазобедренных суставах, но и иррадиировать по всей конечности, что затрудняет установление их связи с какой-либо патологией. В этих наблюдениях, с нашей точки зрения, необходимо серьезное внимание уделить определению других интегральных признаков ГМД или коксартроза. При ГМД усиление болевого синдрома сочетается с анестезией и другими отличительными признаками данной патологии. При коксартрозе имеет место ограничение движений в тазобедренных суставах, выраженность которого коррелирует с тяжестью коксартроза. Другим признаком принадлежности болевого синдрома к патологии тазобедренного сустава является его отсутствие или незначительное

проявления в покое. При выраженном клиническом проявлении обеих компонентов синдрома «взаимного отягощения» дифференцировать причину болевого синдрома не представляется возможным.

При синдроме «взаимного отягощения», обусловленного сочетанием ГМД и коксартроза, также имеется существенное отличие динамики регресса болевого синдрома после оперативное лечения. В зависимости от этого больные были разделены на три группы:

- группа А – оперированные одновременно по поводу ГМД и коксартроза методом эндопротезирования тазобедренного сустава (34 наблюдений);
- группа В - оперированные по поводу ГМД (77 наблюдений);
- группа С - оперированные по поводу коксартроза методом эндопротезирования тазобедренного сустава (83 наблюдений);
- группа Д - лечившиеся только консервативными методами лечения (87 наблюдений).

Таблица 3.1 - Распределение больных с синдромом «взаимного отягощения», обусловленным сочетанием ГМД с коксартрозом в зависимости от тактики лечения

Возраст в годах	Группы				Итого:	
	А	В	С	Д	Абс.:	%
До 40	–	3	2	6	11	3,9
41 – 50	15	34	31	29	109	38,8
51 – 60	14	27	32	28	101	36,0
61 – 70	5	7	18	24	54	19,2
> 70	–	6	–	–	6	2,1
Итого	абс:	34	77	83	281	100,0
	%	12,1	27,4	29,5		

Среди оперированных по поводу ГМД и коксартроза отмечен наиболее благоприятный исход в плане регресса болевого синдрома, что объясняется одновременным прерыванием патологических механизмов обеих компонентов болевого синдрома при вышеуказанных патологических состояниях. Тем не

менее, обращает внимание длительный регресс болевого синдрома, обусловленный патологией межпозвонковых дисков. В отдаленном периоде у большинства больных этой группы отмечен полный регресс болевого синдрома и других проявлений ГМП и коксартроза. Это нашло свое подтверждение результатами изучения качества жизни больных объективными методами в динамике.

Для иллюстрации синдрома «взаимного отягощения», обусловленного ГМД и коксартроза, и случая успешного его лечения путем проведения оперативного лечения по поводу обеих его компонентов приводим клинический пример.

Пациент С., 65 лет, оперирован с диагнозом «Вертеброгенный болевой синдром в стадии обострения. Грыжа межпозвоночного диска на уровне LIV–LV справа. Диагноз установлен на основании комплексного клинического обследования, спондилографии и МРТ позвоночника. При клиническом обследовании выявлено ограничение двигательной способности в люмбально-сакральной области, при этом отмечалось появление выраженных болей в данной области. Отмечается наличие дефанса околопозвоночных мышц в люмбально-сакральной области позвоночника III степени. Местно наблюдается наличие болезненности при пальпаторном исследовании в области остистых отростков 4-5-го поясничных позвонков. Симптом Лассега положителен слева с 70°, справа с 30°. При спондилографическом исследовании поясничной области в 2-х проекциях выявлено снижение высоты диска между LIV–LV.

Электронейромиографическое исследование нижних конечностей показало наличие расстройств со стороны проводимости по правому малоберцовому нерву. По данным МРТ-исследования люмбально-сакральной области позвоночника обнаружена парамедианная грыжа диска между LV и SI слева с признаками компрессии корешка данной области итекального мешка (рисунок 3.1).

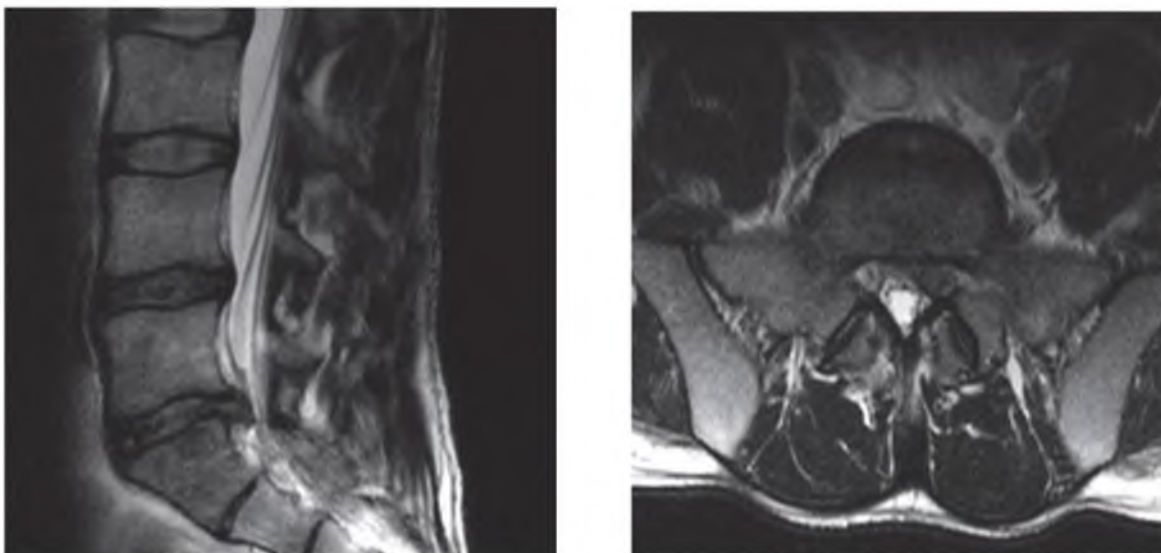


Рисунок 3.1 – МРТ больной С. Определяется грыжа диска LIV–LV

Больному выполнена трансламинарное удаление парамедианной грыжи диска LIV–LV справа эндоскопическим методом. Выписан на 8-е сутки после хирургического вмешательства в удовлетворительном состоянии. В связи с длительным болевым синдромом с изменением характера болей при повторном обследовании выявлен двухсторонний коксартроз III стадии (I тип).. В связи с этим спустя 6 месяцев после удаления ГМД выполнено тотальное безцементное эндопротезирование правого тазобедренного сустава. В удовлетворительном состоянии после заживления раны выписан на амбулаторное лечение. Через 6 месяцев аналогичная операция выполнена с левой стороны.

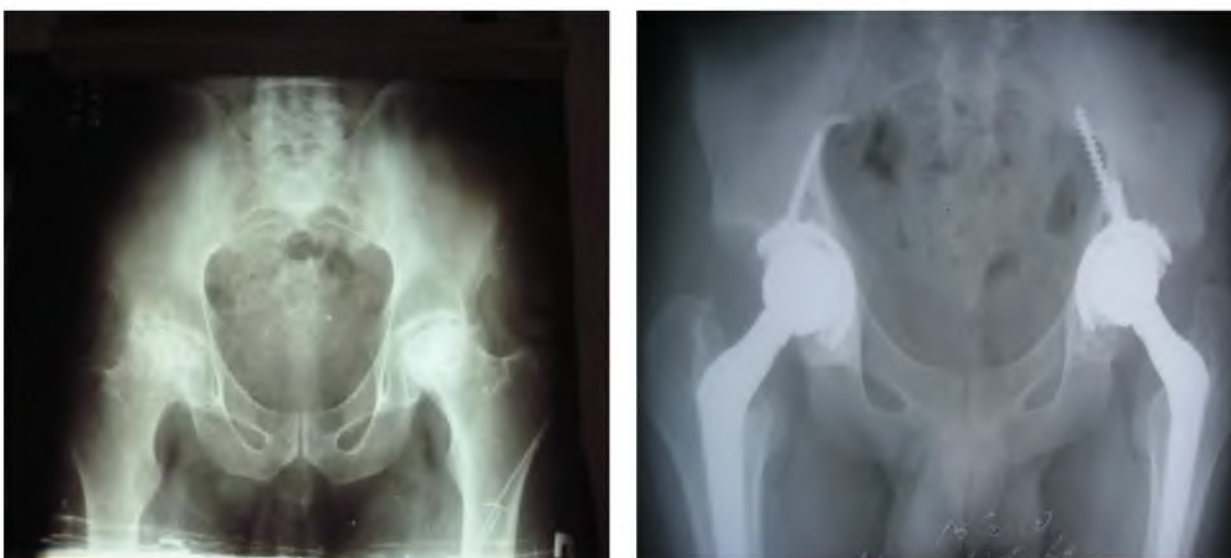


Рисунок 3.2 - Рентгенограммы больного С. До (а) и после (б) эндопротезирования обеих тазобедренных суставов

Полный регресс болевого синдрома отмечен спустя месяц после второй операции эндопротезирования тазобедренного сустава.

К особенностям динамики регресса болевого синдрома среди оперированных только по поводу ГМД относится сохранение болевого синдрома в первых 6-12 месяцев после операции, хотя его интенсивность в динамике снижается. К другим особенностям болевого синдрома у данной категории больных в отдалённом периоде относится выраженная причинноследственная ее связь с активными движениями и ходьбе, которое в динамике приобретает более характерное для коксартроза. В послеоперационном периоде и ранние сроки после оперативного лечения интенсивность болевого синдрома в зависимости от движения мало заметно по причине перекрывания синдромов обеих паталогических состояний. В отдалённом периоде, в связи с регрессом болевого синдрома, обусловленного ГМД, интенсивность болевого синдрома, обусловлена тяжестью коксартроза. Среди больных с коксартрозом I-II стадии на фоне консервативных пособий отмечается улучшение качества жизни больных, в то время как при тяжелых формах коксартроза этот феномен отсутствует.

Для иллюстрации динамики регресса синдрома «взаимного отягошения» при оперативном лечении только ГМД приводим клинический пример.

Пациент М., 62 года, диагноз: Вертеброгенный болевой синдром в стадии обострения. Левосторонний радикулоневрит L5-S1. Синдром люмбаишиалгии справа. Центральная грыжа межпозвоночного диска на уровне LIV-LV. Двухсторонний коксартроз III стадии.

Диагноз устанавливался на основании клинико-неврологического, ортопедического, рентгенологического исследований, а также МРТ поясничной области.

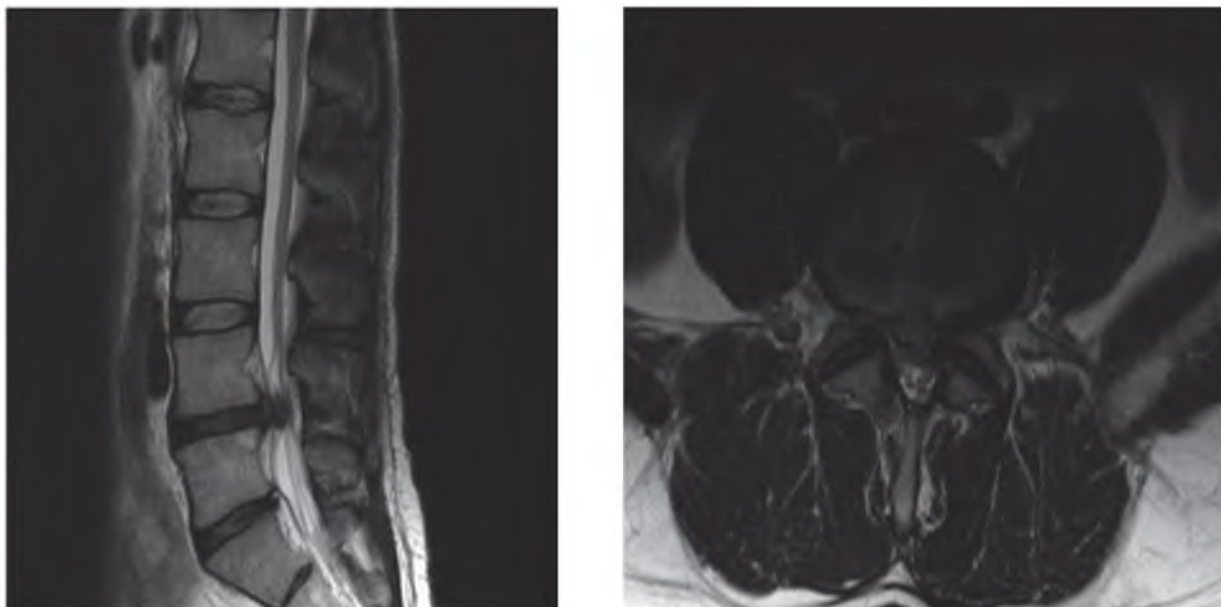


Рисунок 3.3– Больной М. Грыжа диска LIV–LV

Больному под внутривенным обезболиванием с использованием ИВЛ было произведено трансламинарное удаление центральной грыжи диска микрохирургическим методом и с использованием эндоскопического оборудования. На 8-е сутки после хирургического вмешательства больной был выписан в удовлетворительном состоянии. При динамическом обследовании у больного отмечено наличие стойкого болевого синдрома, хотя характер наблюдалось изменение характера болей, т.е. они более зависели от движения в тазобедренных суставах и ходьбе. От предложенной операции по поводу коксартроза отказался.

Больному в клинике было назначено комплексное обследование, которое показало следующие результаты: по ВАШ – 80 мм, индекс ODI – 75 баллов.

1. Показатель ВАШ составил 70 мм, индекс ODI составил 60 баллов.

2. При исследовании неврологического статуса выявлено ограничение двигательной способности в люмбально-сакральной области, при этом отмечалось появление выраженных болей в данной области. Отмечается наличие дефанса околопозвоночных мышц в области нижнегрудного сегмента позвоночника III степени. Местно наблюдается наличие болезненности при пальпаторном исследовании в области остистых отростков 4-5-го поясничных позвонков. Тонус мышц на руках и ногах без особенностей. Динамометрические

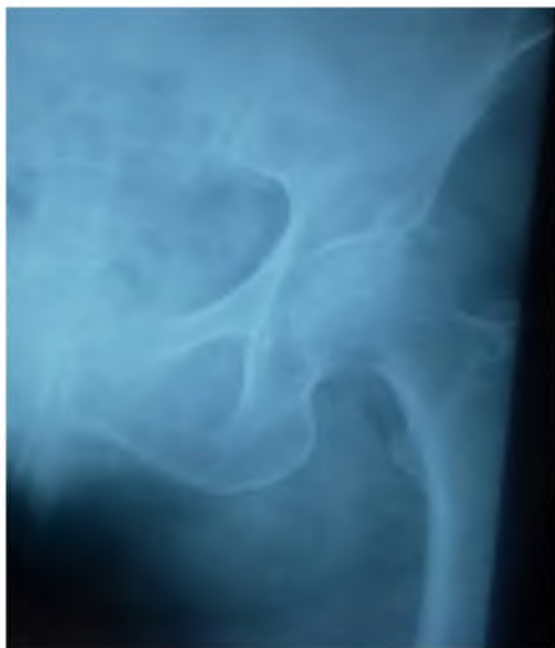исследования на верхних конечностях D = S 5 баллов, на нижних конечностях D = S составил 5 баллов. Симптом Лассега положителен слева с 30°, справа с 40°.

В ходе выполнения настоящей работы нами проанализированы особенности болевого синдрома у 83 больных с синдромами «взаимного отягощения» с ГМД, сочетанного с оперированными больными только с коксартрозом II-III стадии методом эндопротезирования тазобедренных суставов. К особенностям болевого синдрома у данной категории больных, в отличие от оперированных с ГМД, у категории больных, которым выполнено эндопротезирование тазобедренного сустава, следует отнести отсутствие или заметное снижение интенсивности болевого синдрома при движениях в тазобедренных суставах в первые сутки после оперативного лечения. Кроме того, у данной категории больных заметно улучшается ходьба и осанка, нарушенное в результате контрактуры тазобедренного сустава. В динамике, несмотря на снижения интенсивности болевого синдрома, у данной категории больных во все периоды послеоперационного периода отмечено сохранение болевого синдрома, обусловленного компонентом ГМД синдрома «взаимного отягощения». В послеоперационном периоде эти больные отказались от оперативного лечения по поводу ГМД, в связи с этим им проводилось консервативное лечение, в том числе с проведением сакральных новокаиновых блокад. Следует отметить, что эти мероприятия, которые имели комплексный характер, не дали положительного эффекта.

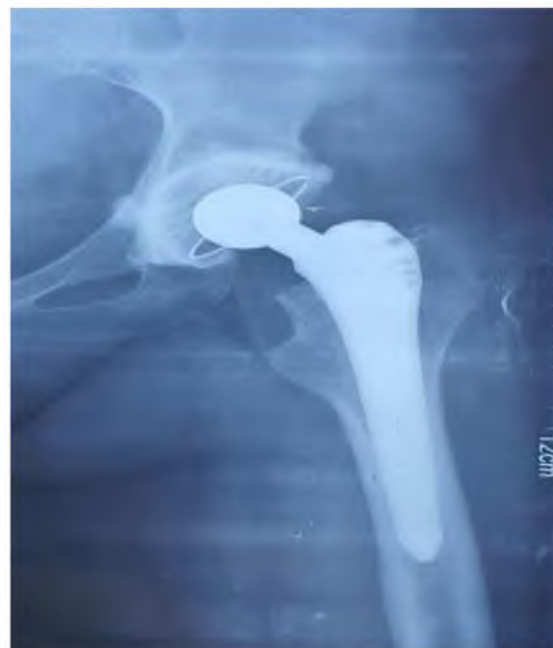Для иллюстрации характера и динамики регресса болевого синдрома при синдроме «взаимного отягощения» у пациентов, оперированных только по поводу коксартроза, приводим один клинический пример.

Больной В., 56 лет, диагноз: Вертеброгенный болевой синдром в стадии обострения. Левосторонний радикулоневрит S1. Грыжа межпозвоночного диска на уровне LV-S1. Двухсторонний коксартроз II стадии слева и I стадии справа.

До обращения в клинику нейрохирургии по поводу коксартроза II стадии слева выполнено эндопротезирование левого тазобедренного сустава с благоприятным исходом.



а



б

Рисунок 3.4 – Рентгенограммы левого тазобедренного сустава больного В., 56 лет до (а) и после (б) эндопротезирования

После операции отмечено изменение характера болей, которые стали менее зависимыми от движений в тазобедренных суставах, но сохранились стойкие поясничные боли.

При поступлении в клинику нейрохирургии у пациента имеются жалобы на наличие болей в области люмбально-сакрального отдела позвоночника, которые иррадиируют в левую нижнюю конечность по задней её поверхности. В последние 5 месяцев боли приобрели постоянный характер. Больной обращался за помощью к неврологу по месту проживания, было назначено амбулаторное лечение, которое оказалось безуспешным. В связи этим больной госпитализирован для оперативного лечения. При исследовании неврологического статуса выявлено ограничение двигательной способности в люмбально-сакральной области, при этом отмечалось появление выраженных болей в данной области. Отмечается наличие дефанса околопозвоночных мышц

в области нижнегрудного сегмента позвоночника III степени. Местно наблюдается наличие болезненности при пальпаторном исследовании в области остистого отростка 5-го поясничного позвонка. Симптом Лассега положителен слева с 20° , справа с 60° . Положительный симптом Нери слева. Электронейромиографическое исследование нижних конечностей показало наличие расстройств со стороны проводимости по левому большеберцовому нерву. При МРТ-исследовании люмбально-сакральной области позвоночника: обнаружена парамедианная грыжа диска между L_V и S_I слева с признаками компрессии корешка данной области (рисунок 3.5).

Больному в клинике было назначено комплексное обследование, которое показало следующие результаты:

по ВАШ – 72 мм, индекс ODI – 55 баллов.

1. Показатель ВАШ составил 65 мм, индекс ODI составил 58 баллов.
2. При исследовании неврологического статуса выявлено ограничение двигательной способности в люмбально-сакральной области, при этом отмечалось появление выраженных болей в данной области.

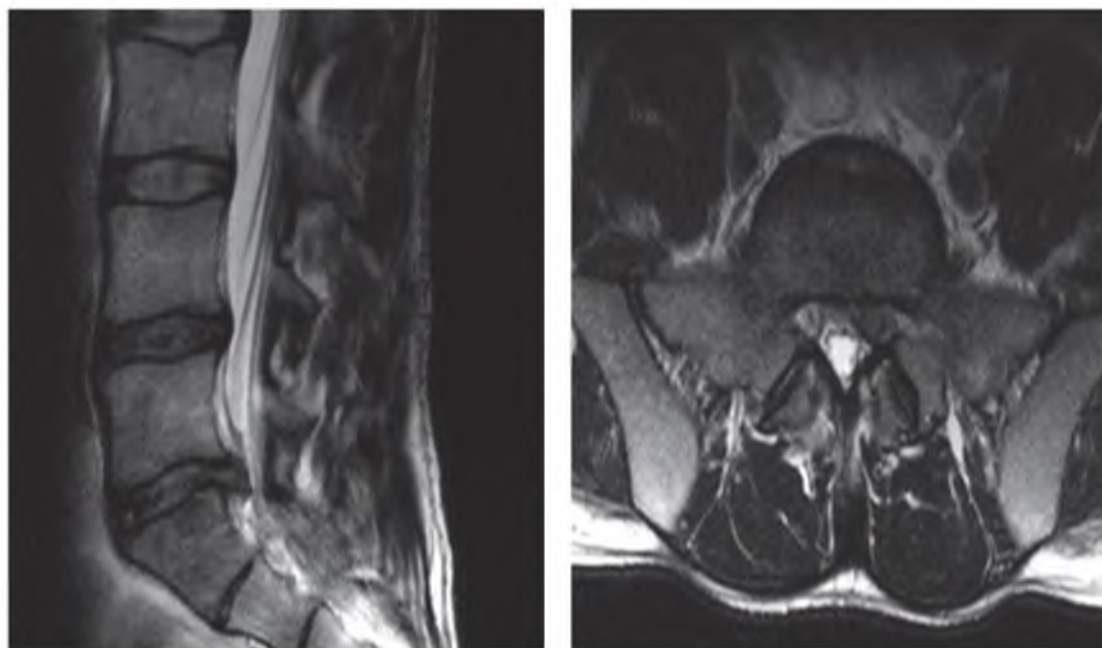


Рисунок 3.5 - Больной В., 56 лет. Грыжа диска L_V-S_I

Отмечается наличие дефанса околопозвоночных мышц в области нижнегрудного сегмента позвоночника III степени. Местно наблюдается наличие болезненности при пальпаторном исследовании в области остистых отростков 4-5-го поясничных позвонков. Тонус мышц на руках и ногах без особенностей. Динамометрические исследования на верхних конечностях D = S 5 баллов, на нижних конечностях D = S составил 5 баллов. Симптом Лассега положителен слева с 30°, справа с 40°. Положительный симптом Нерисобеих сторон, положительный синдром Бехтерева справа.

Больному предложено оперативное лечение по поводу ГМД, от которого категорически отказался. При динамическом обследовании отмечен стойкий болевой синдром без признаков регресса.

Наконец, с целью оценки эффективности комплексного консервативного лечения при синдроме «взаимного отягощения» при ГМД, сочетанного с коксартрозом, нами изучена динамика интенсивности болевого синдрома у больных, которые отказались от оперативного лечения по поводу обеих патологических состояний. К особенностям болевого синдрома у данной категории больных относится увеличения интенсивности болевого синдрома независимо от характера и интенсивности консервативных методов лечения.

При детальном анализе результаты представленных в таблице свидетельствуют о выраженной коррекционной связи частоты развития обсуждаемого синдрома «взаимного отягощения», обусловлено ГМД, сочетающегося с коксартрозом от возраста больных. Как видно, в структуре анализируемого материала удельный вес обсуждаемого прямо пропорционально увеличивается в связи возрастанием возраста больных. Отмечаемая некоторая тенденция в относительном снижении удельного веса обсуждаемого синдрома с 60 лет, скорее всего связана с особенностями менталитета больных в нашем регионе (отказ от плановых операций у людей старшего возраста), а также особенностями соматического статуса у больных данного возраста.

При детальном анализе причин ГМД и коксартроза при обсуждаемом синдроме «взаимного отягощения» складывается прямо противоположная ситуация. Так, среди оперированных с ГМД в общей выборке (n=500) преобладает лица молодого возраста (до 40 лет), удельный вес которого достигает 363 (72,6%). В то время удельный вес синдрома «взаимного отягощения» в клинической выборке, сформированного для синдрома изучения особенностей этого синдрома (n=281), этот показатель составила всего 11 (3,9%). При детальном анализе эти случаи приходились на развития патологии тазобедренного сустава (врождённый вывих бедра, асептический некроз головки бедра, врождённая варусная проксимального отдела бедренной кости и др.), а также врождённой патологии и деформации с неравенством длины конечностей с развитием вторичного статического сколиоза с вытекающими последствиями. У данной категории больных вторичные изменения в позвоночнике послужили причиной развития ГМД.

Напротив, в структуре оперированных с ГМД (n=500) удельный вес больных старше 40 лет составил 137 (27,4%). В то время в выборке больных, сформированного нами для изучения синдрома «взаимного отягощения», обусловлено сочетанием ГМД и коксартроз (n=281), наиболее часто встречались пациенты возрастом в интервале 41-61 лет. Удельный вес обсуждаемого синдрома в этой возрастной категории составил 210 (74,86%). В более старшие возрастные категории по эмперическим наблюдениям, частота синдрома более высокие, но, по причине отказа больных от операции, наблюдается относительно более низкая частота данного синдрома (21,3%). Причиной вышеописанного феномена является развития ГМД у лиц молодого и трудоспособного возраста, в то время как коксартроз относится к дегенеративно-дистрофическим процессам, т.е. преимущественно встречается преимущественно у лиц пожилого возраста и имеет тенденцию к прогрессированию.

В структуре выборке, сформированного для изучения синдрома «взаимного отягощения», оперативному лечению по поводу хирургической

коррекции обеих патологий подвергались 34 (12,1%), по поводу только ГМД – 77 (27,4%), только коксартроза – 83 (29,5%), а 87 (31%) пациентам, преимущественно по экономическим причинам, а также менталитетом больных нашего региона (отказом больных и их родственников от операции по поводу обеих компонентов обсуждаемого синдрома в эти возрастные группы), проводилось консервативное лечение. Как было отмечено выше, в этой выборке (n=281) все больные нуждались в выполненных до двух операций. Следовательно, гипотетически общее число операций составило бы 562 хирургических вмешательства. В действительности, в целом у данной категории больных выполнялись 228 (40,6%) операции от необходимого показателя. По этой причине в более чем в половине случаев выполнялись различные консервативные мероприятия. Последние также имели свои особенности в каждой из 4 выше названных групп.

Проводимые консервативные мероприятия в группе больных, оперированных по поводу ГМД и коксартроза (n=34), были направлены на восстановление утраченных до операции функций. В целом, в этой группе в динамике отмечается положительная динамика от проводимых консервативных мероприятий.

В группе больных, оперированных только по поводу ГМД (n=77), динамика регресса болевого синдрома, обусловленного патологией межпозвоночных дисков, растянута во времени. Кроме того, сохраняется очаг патологической болевой импульсации, обусловленной патологией тазобедренных суставов. С целью объективной оценки тяжести поражения тазобедренных суставов нами в выборку больных для определения влияния на выраженность клинических проявлений синдрома «взаимного отягощения» включали больных с коксартрозом, нуждающихся в эндопротезировании тазобедренного сустава, хотя бы в одном суставе, а именно наличие коксартроза II степени (табл. 3.2).

В структуре синдрома «взаимного отягощения», в зависимости от типа коксартроза в 242 (86,1%) наблюдениях встречались коксартроз III степени,

которая в 110 (39,1%) наблюдений имел двухсторонний характер, в 82 (29,2%) сочеталась с коксартрозом II и в 50 (17,8%) случаев - с коксартрозом I степени в контрлатеральном тазобедренном суставе.

Таблица 3.2 – Распределение больных по тяжести коксартроза по Гурьеву

Тип коксартроза	Степень коксартроза	Группы				Итого:	
		А	Б	В	Г	Абс	%
I	3-3	17	35	29	29	110	39,1
II	3-2	9	23	24	26	82	29,2
III	3-1	5	11	16	18	50	17,8
IV	2-2	3	6	114	13	36	12,8
V	2-1	–	2	–	1	3	1,1
VI	1-1	–	–	–	–	–	–
Итого:		34	77	83	87	281	100%

Примечание: степени указаны в обеих тазобедренных суставах

Вышеприведенные данные свидетельствуют о неэффективности консервативных мероприятий в мероприятиях у подавляющего числа больных. Кроме того, как было отмечено выше, в 161 (57,3%) наблюдений возраст больных и связанные с ним сопутствующие заболевания являлись противопоказаниями для консервативного лечения. Только у 39 (13,9%) больных с коксартрозом IV и V типа консервативные мероприятия (сакральные блокады, физиотерапевтические процедуры, внутрисуставное введение стволовых клеток и гиалуроновой кислоты, санаторно-курортное лечение и др.) дали только временный терапевтический эффект.

3.1. Синдром «взаимного отягощения» при сочетании грыж межпозвонковых дисков с остеопорозом позвоночника

В связи с тем, что 270 (91,1%) больных, у которых был установлен синдром «взаимного отягощения», обусловленный сочетанием ГМД с коксартрозом, относились к категории группа риска в плане развития остеопороза, представлял интерес вклад этой патологии в формировании поясничных болей. Необходимость в проведении такого исследования были обусловлены перекрыванием симптомов ГМД и остеопороза позвоночника (поясничные боли, дискомфорт, деформации поясничной области и др.). В связи с этим нами проведен анализ этой выборки больных в плане диагностики остеопороза общепринятыми в литературе методами.

В целом остеопороз в данной выборке был установлен у 86 (30,6%) пациентов. При дифференцированном анализе среди пациентов в возрасте старше 50 лет (n=167) этот показатель составил 51,5%, т.е. остеопороз выявлялся в более чем у половины больных.

Диагноз остеопороза (n=86) в 6 (7,0%) случаях был установлен по критерию «сенильный остеопороз» по рентгенологическим критериям. В 31 (36,0%) случаях диагноз остеопороза был установлен по критерию «наличия рентгенологически доказанных признаков низкоэнергетических переломов и их последствий» в одном из общепринятых в литературе локализаций (позвоночник, шейка бедра, дистальный отдел лучевой кости, дистальный отдел костей голени и хирургическая шейка плечевой кости). В 15 (17,4%) наблюдениях выявлены наличия рентгенологически доказанных признаков низкоэнергетических переломов и их последствий в двух и более общепринятых локализациях.

Наконец, в 49 (57,0%) наблюдениях диагноз остеопороза был установлен с помощью денситрии, которая рассматривается в качестве золотого стандарта при распознавании данной патологии.

С целью определения остеопороза в формирование поясничных болей в послеоперационном периоде оперированных больных с ГМД (n=43) распределили на две группы:

- контрольная группа, пролеченные в послеоперационном периоде традиционными подходами – 19 больных;
- основная группа – больные, у которых в комплексном лечении в послеоперационном периоде была применена базисная патогенетическая медикаментозная терапия остеопороза – 24 больных.

В качестве базисной патогенетической медикаментозной терапии остеопороза в основной группе по показаниям применялись препараты кальция в сочетании с витамином Д₃ (кальций Д₃никомед форте), бифосфонаты (остеогенон) и заместительная гормональная терапия (климонорм).

Оценка эффективности предложенного подхода в комплексной реабилитации больных с ГМД проводилась через год по данным денситрии и с помощью объективных шкал для оценки болевого синдрома и качества жизни больных. При клиническом наблюдении у больных основной группы отметили более ранней регресс болевого синдрома и при них проявлений обсуждаемой патологии. Эти данные коррелировали с результатами контрольной денситрии через год спустя терапии (таблица 3.3).

Таблица 3.3 – Результаты денситрии поясничных позвонков в динамике

Срок наблюдения в группах		Результаты денситрии						Итого	
		остеопороз		остеопения		норма			
		абс	%	абс	%	абс	%	абс	%
основная группа	до опер.	21	87,5	3	12,5	–	–	24	100
	через год	6	28,6	13	61,9	2	9,5	21	100
контрольная группа	до опер.	16	84,2	3	15,8	–	–	19	100
	через год	19	100,0	–	–	–	–	19	100

Как видно из таблицы 3.3, перед операцией удельный вес остеопороза в основной и контрольной группе был приблизительно одинаковым (соответственно 87,5% и 84,2%). Аналогичные данные были установлены в отношении остеопении (соответственно 12,5% и 15,8%). В основной группе под влиянием базисной патогенетической медикаментозной терапии остеопороза, напротив, удельный вес остеопороза возрос с 12,5% до 61,9%, за счёт перехода остеопороза в остеопению. Напротив, в контрольной группе отмечен переход всех форм остеопении в более тяжёлые формы, т.е. в остеопороз.

Для иллюстрации характера и динамики регресса болевого синдрома при синдроме «взаимного отягощения» у оперированных пациентов с ГМД, сочетающегося с остеопорозом, приводим один клинический пример.

Больная О., 66 лет, диагноз: Вертеброгенный болевой синдром в стадии обострения. Левосторонний радикулоневрит SI. Грыжа межпозвоночного диска на уровне LV–SI. Постменопаузальный остеопороз.

При поступлении в клинику нейрохирургии у пациента имеются жалобы на наличие болей в области люмбально-сакрального отдела позвоночника, которые иррадиируют в левую нижнюю конечность по задней её поверхности. В последние 5 месяцев боли приобрели постоянный характер. Больная обращалась за помощью к неврологу по месту проживания, было назначено амбулаторное лечение, которое оказалось безуспешным. В связи этим больная госпитализирована для оперативного лечения. При исследовании неврологического статуса выявлено ограничение двигательной способности в люмбально-сакральной области, при этом отмечалось появление выраженных болей в данной области. Отмечается наличие дефанса околопозвоночных мышц в области нижнегрудного сегмента позвоночника III степени. Электронейромиографическое исследование нижних конечностей показало

наличие расстройств со стороны проводимости по левому большеберцовому нерву. При МРТ исследовании люмбально-сакральной области позвоночника: обнаружена парамедианная грыжа диска между L_V и S_I слева с признаками компрессии корешка данной области (рисунок 3.6).

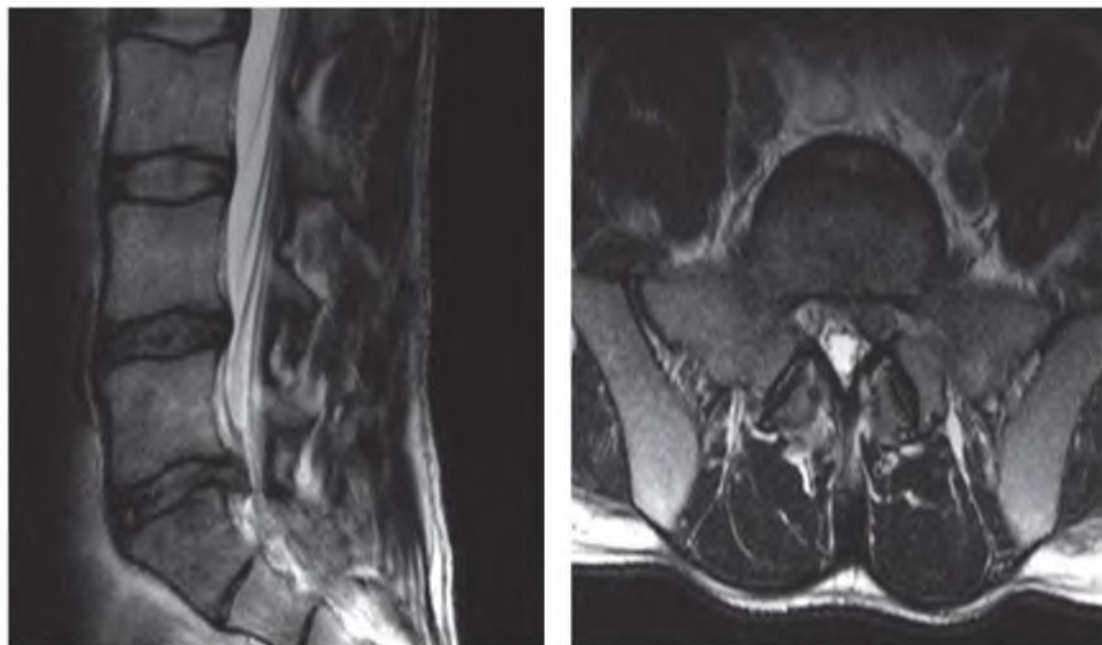


Рисунок 3.6 - Больной О., 66 лет. Грыжа диска L_V-S_I

Больной под внутривенным обезболиванием с использованием ИВЛ было произведено трансламинарное удаление центральной грыжи диска микрохирургическим методом и с использованием эндоскопического оборудования.

На 8-е сутки после хирургического вмешательства больная была выписана в удовлетворительном состоянии. При динамическом обследовании у больного отмечено наличие стойкого болевого синдрома. В связи с чем больному выполнена денситометрия позвоночника и шейки бедра. По результатам этого исследования выявлен остеопороз (рис. 3.7).

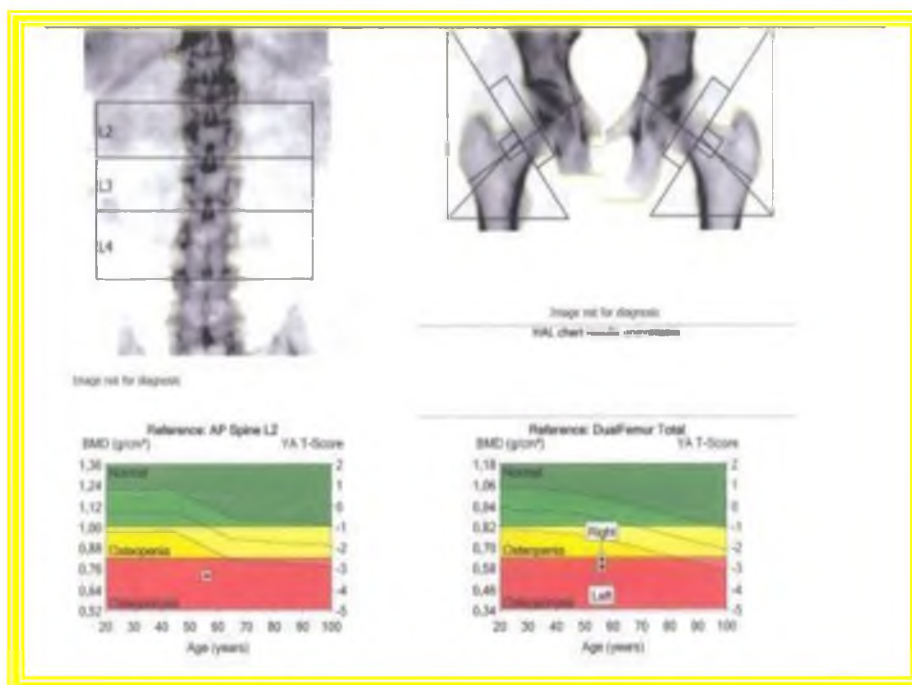


Рисунок 3.7. - Денситограмма больной О., 66 лет. Остеопороз позвоночника и шейки бедра

По результатам денситометрии больной выставлен постменопаузальный распространенный остеопороз и назначена базисная медикаментозная патогенетическая терапия с применением препарата кальций Д3 никомед форте. Осмотрена через год после лечения. При клиническом осмотре отмечен регресс болевого синдрома. При повторной денситометрии определяется положительная динамика, проявляющая переходом остеопороза в остеопению.

Данный клинический пример наглядно иллюстрирует значение синдрома «взаимного отягощения», обусловленного сочетанием ГМП и остеопороза, а также необходимость комплексного лечения при данном синдроме с учетом проявлений обеих его компонентов.

Таким образом, подводя итог результатам настоящего раздела работы следует отметить, что выявленные особенности течения ГМД с остеопорозом позволяют также этот феномен отнести к другим проявлениям синдрома «взаимного отягощения», который прямо и косвенно влияет как на результаты диагностики так и на выбор оптимальной тактики лечения и конечные

результаты комплексного лечения грыж межпозвонковых дисков поясничной локализации.

В заключении необходимо отметить, что на основании выше изложенного можно выделить две проявления синдрома «взаимного отягощения», которые связаны с сочетанием ГМД с коксартрозом и остеопорозом. Последние преимущественно встречаются у лиц пожилого и старческого возраста. Лечение ГМД должно проводиться с учетом результатов целенаправленной диагностики коксартроза и остеопороза, т.к. данный технический подход, как было показано выше, относится и эффективности путей улучшения результатов грыж межпозвонковых дисков поясничной локализации.

Глава 4. Алгоритм дифференцированного применения миниинвазивных эндоскопических способов дискэктомии при лечении грыж поясничных межпозвонковых дисков

При изучении результатов применяемых методов удаления пораженных дисков были установлены ряд факторов, оказывающие значительное влияние на исход хирургического вмешательства [52], а также характеризующие технические сложности при их проведении. Данные факторов приведены в таблице 4.1.

Таблица 4.1. - Критерии дифференцированного применения эндоскопической методики и микрохирургии при дискэктомии

Микрохирургическая дискэктомия	Критерии	Эндоскопическая дискэктомия
Любая	Локализация грыжи	Латеральная, парамедианная
Любой	Возраст	Предпочтительно молодой
Любой	Телосложение	Предпочтительно без выраженной ПЖК
+/-	Есть предрасполагающие факторы к дестабилизации и нестабильности	+
+	Более двух уровней поражения	-
-	Билатеральный корешковый синдром при моносегментарном поражении	-
+	Билатеральный доступ	-
+	Женский пол	++
+/-	Выбор пациента, психологический аспект, мода, реклама	++
+	Фрагментированная грыжа с миграцией фрагментов в позвоночном канале каудально или краниально	-

Продолжение таблицы 4.1

+	Сохранная высота диска при фрагментированной грыже	+
+	Снижение высота диска более чем на 1/2	–
+	Профессия связаная с умственной деятельностью	++
++	Профессия, связанная с физической деятельностью	–
Любая	Высота междужкового промежутка	Не менее 5–7 мм
+	Узкий позвоночный канал	–
+	Наличие задних экзостозов	+
+	Артроз дугоотростчатых суставов	–
Любая	МРТ признаки консистенции грыжи	Предпочтительно мягкая
+	Нейрофизиологические признаки снижения проведения импульса по корешку, парез, паралич	–
++	Необходимость реконструкции позвоночного канала	–

Примечание: «+» – благоприятный фактор, «–» – неблагоприятный фактор.

Данные факторы были условно подразделены на основные, важные и второстепенные.

К основным факторам, влияющим на выбор в пользу МД либо АД (исключая эндоскопический метод) [63], были отнесены малый просвет спинномозгового канала либо короткие размеры позвонковой дужки [80], что в таком случае потребует выполнения декомпрессии с использованием специального оборудования (дрель или долото), и достаточное поле для его проведения [148]. Также к основным факторам при выборе данных методов отнесли срединное расположение грыжевого выпячивания в виду того, что не представляется возможным позиционирование эндоскопического тубуса Destandau под необходимым для осмотра грыжевого выпячивания углом, так

как при наклонении тубуса возникает интерпозиция, западание мягких тканей в просвет тубуса, которые закрывают обзор. Кроме того, ретрактор нервного корешка имеет прямой вид и в ряде случаев может соскользнуть с корешка во время его смещения. Также при работе невротомом может возникнуть излишнее давление на текальный мешок и корешок, что сопровождается угрозой возникновения ятрогенного повреждения.

Необходимость выполнения дискэктомии на 2-х и более уровнях также являлось критерием использования АД или микрохирургии, в виду того, что при удалении диска на нескольких уровнях придется производить широкий разрез на коже и мягких тканей, что указывает не в пользу способа Destandau. Кроме того, неудобным является использование тубулярного ретрактора вследствие его недостаточной фиксации в операционной ране. Исключением из данных факторов является выполнение дискэктомии на уровнях 5-го поясничного и 1-го крестцового позвонков. В случае наличия у больного лордотической деформации и при отсутствии иных ограничений оперативное лечение данным методом можно произвести из единого кожного разреза, используя эндоскопический способ Destandau [35]. Определено, что в операционной ране при средней длине до 3 см и при средней глубине до 5 см нижний отдел тубулярного ретрактора возможно смещать в разных плоскостях под углом 30° , в этом случае необходимым является при латеральном рентгенографическом исследовании сопоставление оси операционной раны и проекционной оси МПД.

Повышенная масса тела у больного также считается одним из критериев для использования АД или микрохирургии. Обусловлено это тем, что достаточно сложным представляется установление эндоскопического ретрактора Destandau у данной категории больных.

Указанные основные факторы представляют значительную сложность для проведения эндоскопической ассистенции, и во многих случаях при этом приходится переходить на открытый метод оперативного вмешательства.

Важные факторы. Принятие во внимание указанных факторов во время предоперационной подготовки больного к оперативному вмешательству [57], помогает специалисту выбрать наиболее оптимальный способ удаления грыжи дисков у больного в каждом отдельном случае. Наличие билатеральных корешковых проявлений при моносегментарном поражении отнесено [55] к критериям, при которых возможно выполнение дискэктомии эндоскопическим методом, так как при данном способе возможно обнаружение элементов выпавшей грыжи и их извлечение.

Наличие хронических дегенеративно-дистрофических изменений в дугоотростчатом суставе или так называемых костных шпор являются критериями, указывающими на необходимость выбора МД [53]. Это обусловлено тем, что для выполнения данной операции необходимым является проведение медиальной фасетэктомии, для которой потребуется использование силового инструментария – долото или дрель [54]. Последние очень сложно использовать при проведении операции с помощью тубулярного ретрактора Destandau.

Возможность перемещения элементов диска является одним из критериев, указывающих на необходимость удаления грыжи дисков с использованием эндоскопических методик, так как при данном способе оперативного вмешательства можно определить и извлечь данные элементы, не определяемые с помощью микроскопа, а также имеется возможность визуального контроля полного извлечения внутриканальных, подсвязочных и смещенных элементов.

В данную категорию включены также фораминальные, латеральные грыжи, при которых рекомендуется выполнение дискэктомии микрохирургическим методом либо АД. Это обусловлено необходимостью выполнения во время оперативного лечения фораминотомии или медиальной фасетэктомии [97].

В эту группу также отнесены парезы, пlegии, полирадикулярный симптомокомплекс и наличие значительных нарушений со стороны проводимости по ЭНМГ.

Второстепенные факторы. Наличие широкого междушкового пространства позволяет произвести интерламинарную дискэктомиюлюбым из трех перечисленных выше способов и определяется по двум основным показателям – поперечным размером междушкового промежутка и длиной междушкового расстояния. При относительном уменьшении длины дуги [286] возникнут определенные сложности для выполнения дискэктомии эндоскопическим методом по Destandau [99]. Так, значительную часть обзора закрывает фасеточный сустав, что ограничивает проведение адекватного осмотра внутриканальных элементов [52]. Кроме того, при уменьшении длины дуги или при их расположении в виде черепицы [68] значительно осложняется доступ к элементам спинномозгового канала, проводимый с использованием только кусачек Керрисона. В подобной ситуации необходимо применение силового оборудования – долото или высокоскоростной дрели [283], которые удобнее использовать при микрохирургическом или открытом способе оперативного вмешательства[69]. Кроме этого, во время проведения эндоскопических вмешательств всегда имеются «слепые зоны», располагающиеся в медиальных участках междушкового пространства.

При парамедианном расположении грыжи дисковможно использовать любой изтрех перечисленных оперативных способов, тогда как при медианном расположении грыжи дисков очень сложным представляется выполнение дискэктомии эндоскопическим методом по Destandau.

В случае сокращения высоты диска в 2 и более разаотсутствует необходимость применения прецизионных методов при удалении грыжи. В данном случае возможно выполнение микрохирургической дискэктомии. Это обусловленотем, что при наличии «севшего» диска [283] изначительном грыжевом выпячивании при проведении микродискэктомии значительно ниже риск дальнейшего «проседания» диска, а, тем самым, и выдавливания

фрагментов диска в спинномозговой канал, что может привести к рецидиву заболевания [99]. При большой высоте диска [285] имеется возможность проведения эндоскопа в дисковую полость для визуального осмотра, что позволяет выполнить дискэктомию эндоскопическим методом.

У астеников, по мнению различных исследователей, наиболее оптимальным является использование эндоскопических методов оперативного вмешательства, так как у таких больных междужковое пространство, в основном, является широким, а глубина операционная рана будет короткой.

К категории использования эндоскопической техники является наличие мягких тканей в структуре диска [159] (остро форма грыжевого выпячивания, МРТ-признаки).

К критериям второстепенного значения при выборе микрохирургического способа удаления грыжи относится специальность пациента, связанная с большим физическим трудом, так как данный факт лежит в основе повторного развития заболевания. В данном случае целесообразным является выполнение дискэктомии микрохирургическим способом, который позволяет выполнить кюретаж дисковой полости и произвести полное удаление ядра пульпы, что способствует уменьшить вероятность повторного развития заболевания.

Факторы, указывающие на необходимость использования эндоскопического метода при удалении грыжи, малочисленны, и все они, в основном, являются второстепенными. Принимая во внимание все плюсы и минусы данных методов дискэктомии, был составлен алгоритм определения наиболее оптимального и подходящего метода оперативного вмешательства для каждого конкретного случая.

Таким образом, при использовании эндоскопического метода при удалении грыжи диска необходимо проведение полноценного отбора больных с учетом всех показаний и противопоказаний к его применению.

Диагностические, лечебные мероприятия с отдаленными результатами

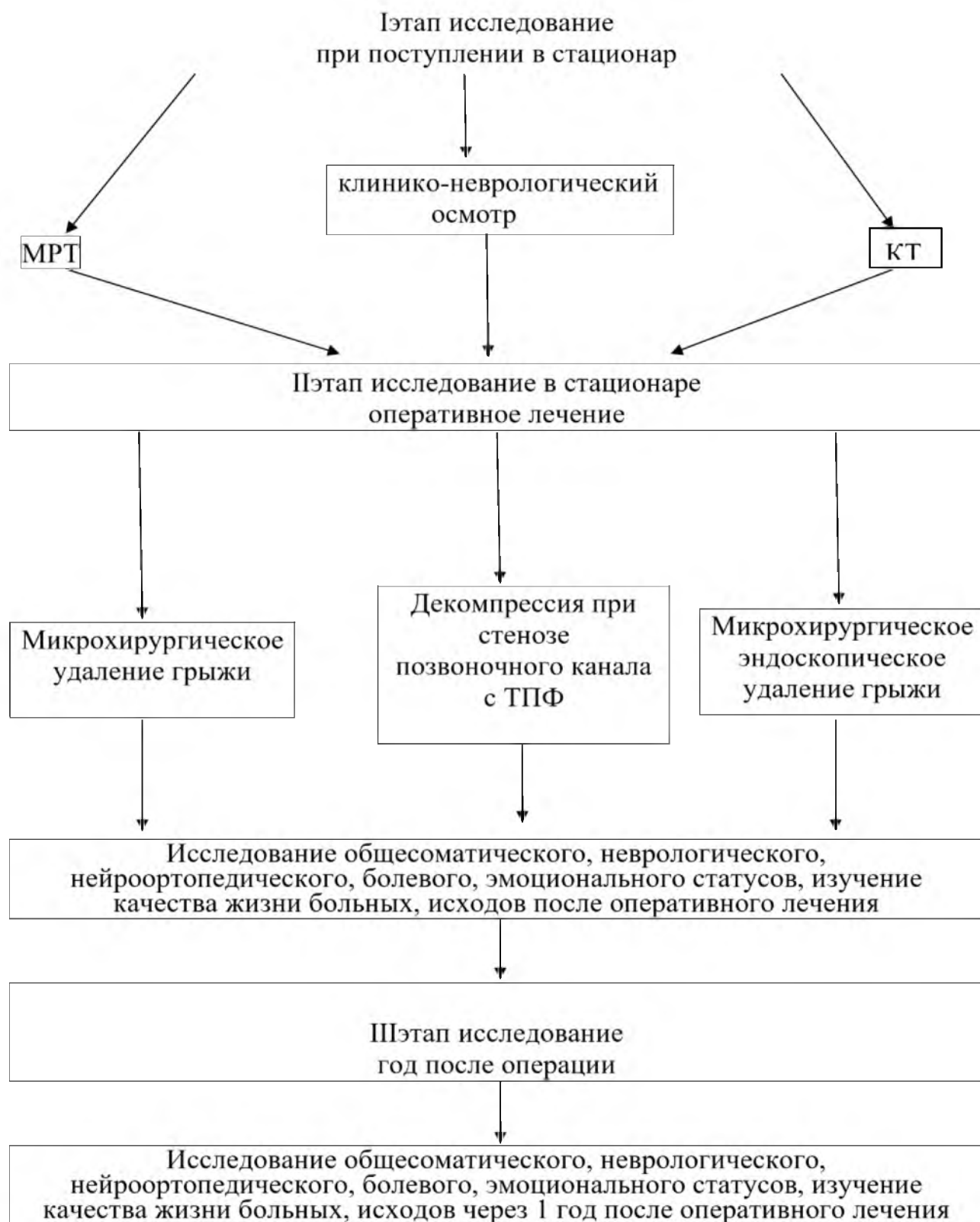

Рисунок 4.1. - Лечебно-диагностический алгоритм

Клинические примеры

Клинический пример 1

Пациент А., 1986 г. р., диагноз: Вертеброгенный болевой синдром в стадии обострения. Левосторонний радикулоневрит S1. Грыжа межпозвоночного диска на уровне LV–S1.

На момент поступления больной жаловался болевые ощущения в области пояснично-крестцового сегмента позвоночника, которые переходят на левую нижнюю конечность и продолжаются по задней её стороне. Больной отмечает усиление болей во время кашля, чихания, а также при статической нагрузке. При изучении анамнестических данных было установлено, что боли в люмбально-сакральной области впервые появились 4 года назад, при этом пациент лечился самостоятельно с периодами успешного купирования болей. В последние 5 месяцев боли приобрели постоянный характер. Больной обращался за помощью к неврологу по месту проживания, было назначено амбулаторное лечение, которое оказалось безуспешным.

Больному в клинике было назначено комплексное обследование, которое показало следующие результаты:

1. Показатель ВАШ составил 70 мм, индекс ODI составил 60 баллов.
2. При исследовании неврологического статуса выявлено ограничение двигательной способности в люмбально-сакральной области, при этом отмечалось появление выраженных болей в данной области. Отмечается наличие дефанса околопозвоночных мышц в области нижнегрудного сегмента позвоночника III степени. Местно наблюдается наличие болезненности при пальпаторном исследовании в области острого отростка 5-го поясничного позвонка. Симптом Лассега положителен слева с 20°, справа с 60°. Положительный симптом Нери слева.
3. Спондилографическое исследование поясничной области в 2-х проекциях показало сокращение высоты диска между LV и S1.
4. При проведении спондилографического исследования поясничной области с применением функциональных проб не наблюдается наличие нестабильности ПДС.

5. Электронейромиографическое исследование нижних конечностей показало наличие расстройств со стороны проводимости по левому большеберцовому нерву.

6. При МРТ-исследовании пояснично-крестцового сегмента позвоночного столба была выявлена парамедианная грыжа диска между V поясничным и I крестцовым позвонками с левой стороны с признаками компрессионного сдавления корешка указанного сегмента (рисунок 4.2).

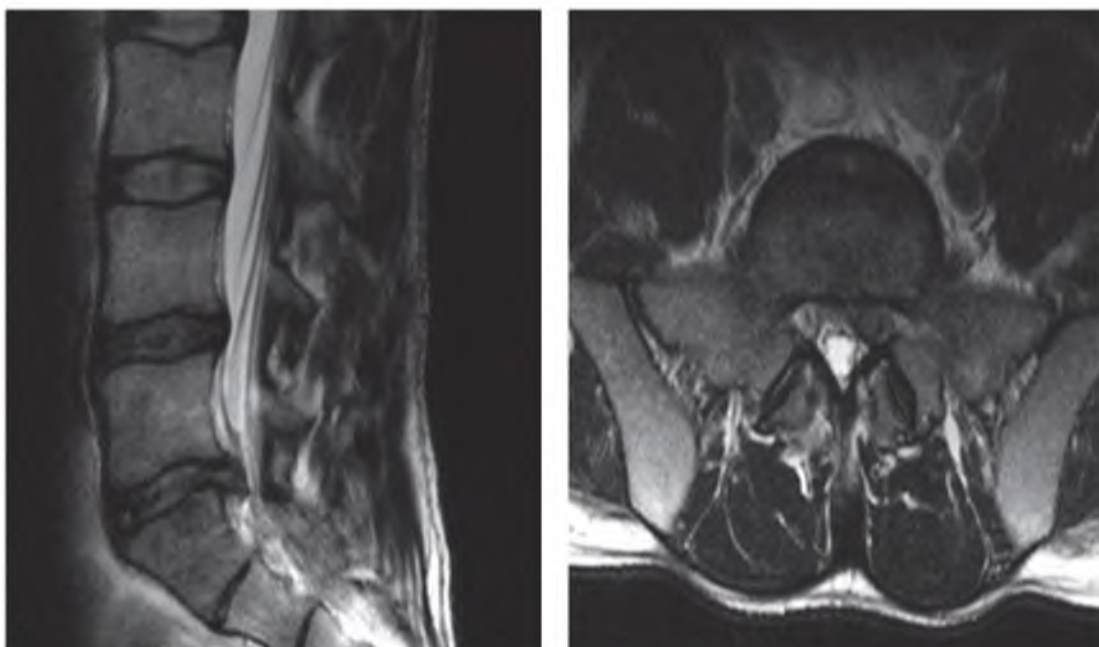


Рисунок 4.2. - Больной А. 1986 г.р. Грыжа диска LV–SI

Больному под внутривенным обезболеванием с использованием ИВЛ было произведено трансламинарное удаление парамедианной грыжи диска LV–SI слева микрохирургическим методом. Больной во время проведения хирургического вмешательства находился в позе Мекка.

Верификация участка поражения проводилась дважды с использованием электронно-оптического преобразователя (С-дуга Philips).

Длина разреза кожи и подкожной клетчатки составляла 25 мм. Разрез апоневроза произведен подковообразно слева, основание которого направлено к надостистой связке. После проведения поднадкостничного доступа к междужковому пространству LV–SI проведен ретрактор Каспара (производство Karl Storz, ФРГ). С использованием микроскопа Olumpus 5000

выполнено иссечение желтой связки с помощью конхотома 3,0 мм (производство Karl Storz, ФРГ). Визуализирован дуральный мешок без видимой пульсации. Выполнена резекция краев полудужки LV и крестца кусачками Керрисона 3,0 мм (Karl Storz, Германия). При осмотре наблюдается гипиремия спинно-мозгового корешка SI, который находится в натянутом и не смещаемом состоянии. С использованием невротомы корешок и дуральный мешок смещены в медиальную сторону. Было установлено наличие сублигаментарной парамедианной грыжимежпозвонкового диска на уровне LV–SI. После рассечения задней продольной связки выполнена дискэктомия, с использованием конхотома (Karl Storz) 3 мм удалено несколько крупных частей. При контрольном осмотре отмечается восстановление подвижности и пульсации невральных структур.

Операционная рана ушита послойно.

Результаты морфологического исследования удаленного материала показали наличие дистрофических изменений в структуре хрящевой ткани.

На 8-е сутки после хирургического вмешательства больной был выписан в удовлетворительном состоянии. На момент выписки: индекс ВАШ составил 15 мм, индекс ODI составил 27 баллов, показатель индекса MacNab отличный, по индексу Nuric отмечен полный регресс неврологической картины.

Спустя 90 дней после операции больной смог приступить к своей трудовой деятельности, которая была сопряжена с физическим трудом.

Через 3 месяца после операции показатель ВАШ составил 10 мм, через полгода после операции этот показатель составил 7 мм, а спустя 1 год после операции – 4 мм. Показатели ODI через 3 месяца после операции составили 17 баллов, через полгода после операции этот показатель составил 19 баллов, а спустя 1 год после операции – 20 баллов.

Во время проведения электронейромиографического исследования были определены незначительные изменения со стороны проводимости по левому большеберцовому нерву.

Клинический пример 2

Пациент Б., 1970 г. р. Диагноз: Вертеброгенный болевой синдром в стадии обострения. Правосторонний радикулоневрит L5. Грыжа межпозвоночного диска на уровне LIV–LV справа.

При поступлении у пациента имеются жалобы на наличие болей в области люмбально-сакрального отдела позвоночника, которые иррадируют в правую нижнюю конечность по задне-наружной поверхности. Больной отмечает усиление болей во время кашля, чихания, а также при статической нагрузке. При изучении анамнестических данных было установлено, что боли в люмбально-сакральной области впервые появились 2 года назад, при этом пациент лечился самостоятельно с периодами успешного купирования болей. В этом году отмечалось новое обострение заболевания с усилением в последнее время интенсивности болей в области правого бедра и голени. Больной обращался за помощью к неврологу по месту проживания, было назначено амбулаторное лечение, которое оказалось безуспешным.

Больному в клинике было назначено комплексное обследование, которое показало следующие результаты:

1. Показатель ВАШ составил 65 мм, индекс ODI составил 40 баллов.
2. При исследовании неврологического статуса выявлено ограничение двигательной способности в люмбально-сакральной области, при этом отмечалось появление выраженных болей в данной области. Отмечается наличие дефанса околопозвоночных мышц в люмбально-сакральной области позвоночника III степени. Местно наблюдается наличие болезненности при пальпаторном исследовании в области остистых отростков 4-5-го поясничных позвонков. Симптом Лассега положителен слева с 70° , справа с 30° .
3. Спондилографическое исследование поясничной области в 2-х проекциях показало сокращение высоты диска между LIV–LV.
4. При проведении спондилографического исследования поясничной области с применением функциональных проб не наблюдается наличие нестабильности ПДС.

5. Электронейромиографическое исследование нижних конечностей показало наличие расстройств со стороны проводимости по правому малоберцовому нерву.

6. При МРТ-исследовании пояснично-крестцового сегмента позвоночного столба была выявлена парамедианная грыжа диска между V поясничным и I крестцовым позвонками с левой стороны с признаками компрессионного сдавления корешка указанного сегмента (рисунок 4.3).

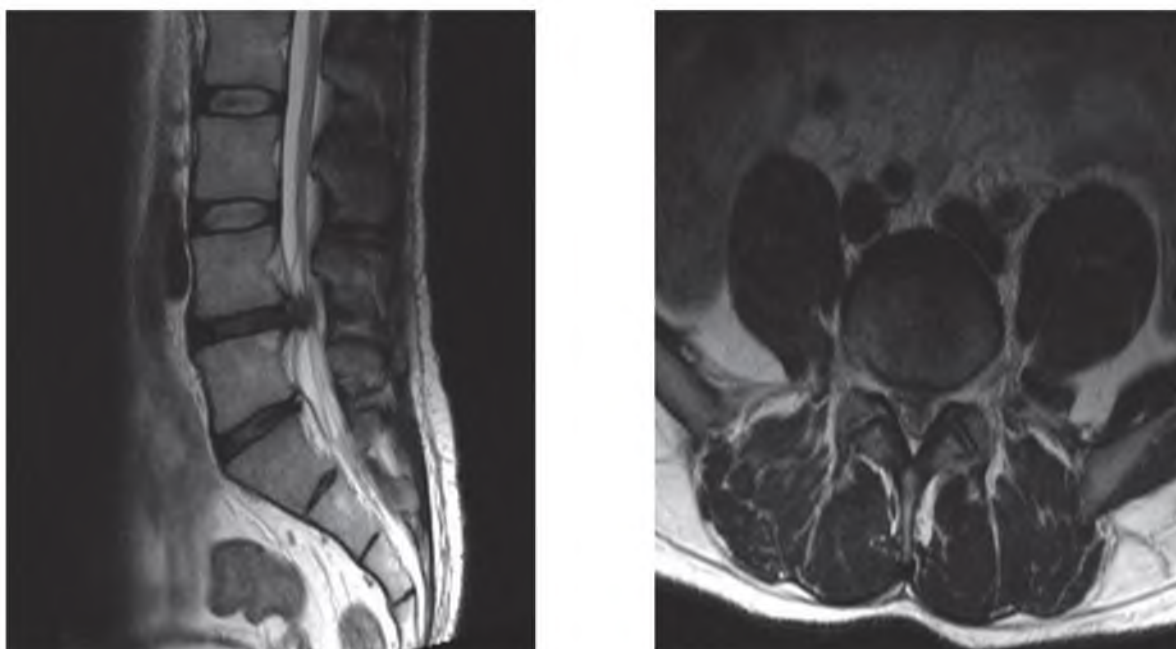


Рисунок 4.3. - Больной Б. 1970 г.р. Грыжа диска LIV–LV

Больному под внутривенным обезболеванием с использованием ИВЛ было произведено трансламинарное удаление парамедианной грыжи диска LIV–LV справа эндоскопическим методом по способу Destandau. Больной во время проведения хирургического вмешательства находился в позе Мекка.

Верификация участка поражения проводилась дважды с использованием электронно-оптического преобразователя (С-дуга Phillips). Произведен кожный разрез с рассечением подкожной клетчатки длиной 20 мм на 1,5 см правее от средней линии. Разрез апоневроза произведен линейно. Выполнен межмышечный доступ к междужковому промежутку LIV–LV. Затем через разрез в направлении междужкового промежутка ввели операционный тубус

Endospine (Karl Storz, Германия) с обтуратором, после чего последний извлекался. Попадающие в просвет операционного тубуса мягкие структуры, иссекали кусачками. Таким способом, обеспечивали доступ к смежным дужкам и междуужковому пространству. После этого рабочую вставку вводили в просвет тубуса. В данной вставке закрепляли эндоскоп с использованием винтов. Под непосредственной эндоскопической визуализацией производилось иссечение нависающих фрагментов мышечной ткани, желтую связку удаляли с помощью конхотома 3,0 мм 0° (Karl Storz, Германия), а удаление краев смежных дужек производилось с помощью кусачек Керрисона 3,0 мм 45° (Karl Storz, Германия). Затем производилась ретракция корешка L5 с помощью специального ретрактора. Было установлено наличие фрагментированной парамедианной грыжи межпозвонкового диска на уровне L5, которая затрагивала заднюю продольную связку. Произведена дискэктомия одним крупным фрагментом. Извлечение ретрактора. Произведен контрольный осмотр эпидурального пространства с помощью невротомы. Отмечается наличие пульсации на текальный мешок, корешок L5 легко поддается смещению. Операционная рана ушита послойно.

Результаты морфологического исследования удаленного материала показали наличие дистрофических изменений в структуре хрящевой ткани. На 8-е сутки после хирургического вмешательства больной был выписан в удовлетворительном состоянии. На момент выписки: индекс ВАШ составил 10 мм, ODI составил 28 баллов, показатель индекса MacNab отличный, по индексу Nurgis отмечен полный регресс неврологической картины. Спустя 60 дней после операции больной смог приступить к своей трудовой деятельности, которая не была сопряжена с физическим трудом.

Через 3 месяца после операции показатель ВАШ составил 5 мм, через полгода после операции этот показатель составил 2 мм, а спустя 1 год после операции – 4 мм. Показатели ODI через 3 месяца после операции составили 32 баллов, через полгода после операции этот показатель составил 18 баллов, а спустя 1 год после операции – 18 баллов.

Во время проведения электронейромиографического исследования не наблюдались нарушения со стороны проводимости.

Клинический пример 3

Пациент Н., 1965 г. р., диагноз: Вертеброгенный болевой синдром в стадии обострения. Левосторонний радикулоневрит L5–SI. Синдром люмбоишиалгии справа. Центральная грыжа межпозвоночного диска на уровне LIV–LV.

При поступлении у пациента имеются жалобы на наличие болей в области люмбально-сакрального отдела позвоночника, которые иррадиируют по задней поверхности левого, правого бедра и голени. Больной отмечает усиление болей во время кашля, чихания, а также при статической нагрузке. При изучении анамнестических данных было установлено, что боли в люмбально-сакральной области впервые появились 3 года назад, при этом пациент лечился самостоятельно с периодами успешного купирования болей. В последние 6 месяцев боли приобрели постоянный характер. Больной обращался за помощью к неврологу по месту проживания, было назначено амбулаторное лечение, которое оказалось безуспешным.

Больному в клинике было назначено комплексное обследование, которое показало следующие результаты: по ВАШ – 75 мм, индекс ODI – 58 баллов.

1. Показатель ВАШ составил 70 мм, индекс ODI составил 60 баллов.
2. При исследовании неврологического статуса выявлено ограничение двигательной способности в люмбально-сакральной области, при этом отмечалось появление выраженных болей в данной области. Отмечается наличие дефанса окологрудинных мышц в области нижнегрудного сегмента позвоночника III степени. Местно наблюдается наличие болезненности при пальпаторном исследовании в области остистых отростков 4-5-го поясничных позвонков. Тонус мышц на руках и ногах без особенностей. Динамометрические исследования на верхних конечностях D = S 5 баллов, на нижних конечностях D = S составил 5 баллов. Симптом Лассега положителен слева с 30°, справа с

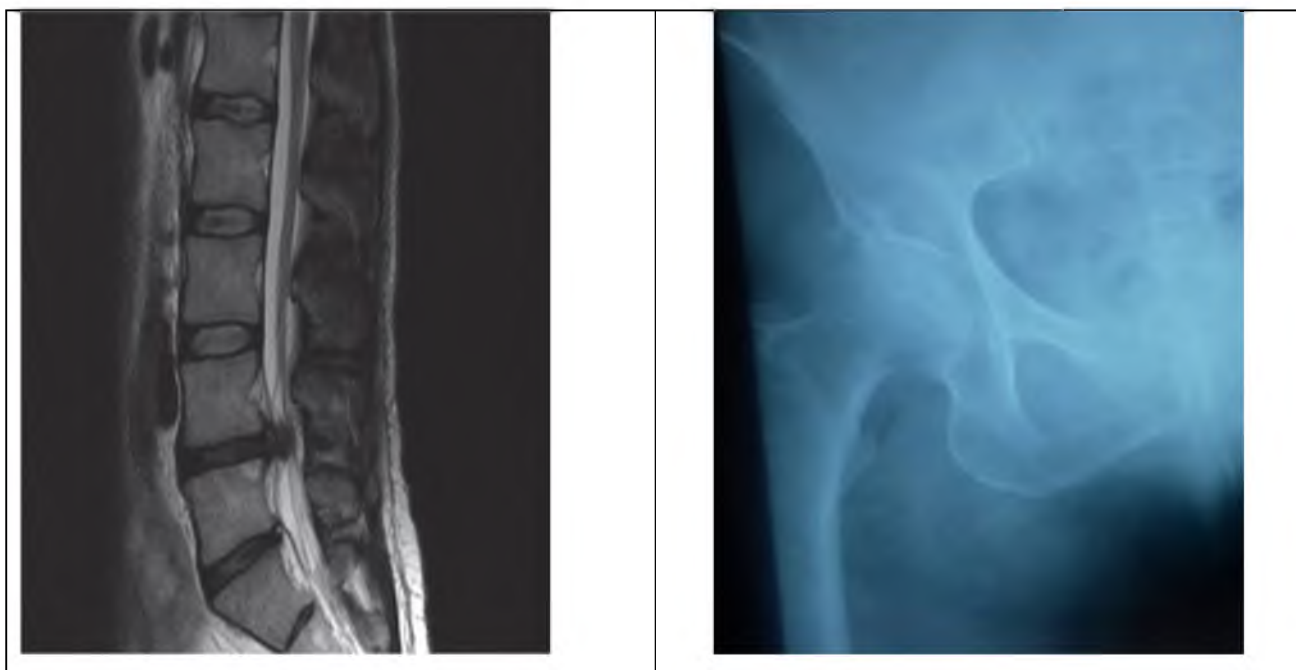
40°. Положительный симптом Нерис обеих сторон, положительный синдром Бехтерева справа.

3. Спондилографическое исследование поясничной области в 2-х проекциях показало сокращение высоты диска между LIV–LV.

4. При проведении спондилографического исследования поясничной области с применением функциональных проб не наблюдается наличие нестабильности ПДС.

5. Электронейромиографическое исследование нижних конечностей показало наличие расстройств со стороны проводимости по правому малоберцовому нерву, а также наличие умеренных расстройств со стороны проводимости по правому большеберцовому нерву.

3. МРТ-исследование люмбально-сакральной области позвоночника: обнаружена парамедианная грыжа диска на уровне LIV–LV слева с признаками компрессией корешка данной области итекального мешка (рисунок 4.4).



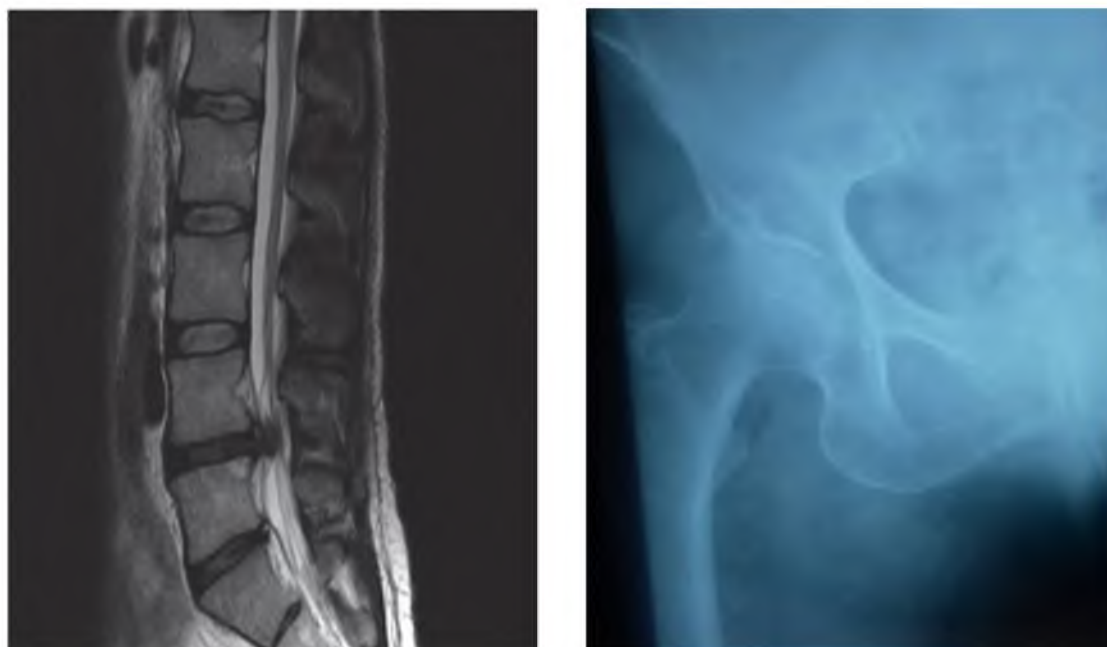


Рисунок 4.4. – Больной Н. 1965 г.р. Грыжа диска LIV–LV

Больному под внутривенным обезболиванием с использованием ИВЛ было произведено трансламинарное удаление центральной грыжи диска микрохирургическим методом и с использованием эндоскопического оборудования. Больной во время проведения хирургического вмешательства находился в позе Мекка.

Верификация участка поражения проводилась дважды с использованием электронно-оптического преобразователя (С-дуга). Произведен кожный разрез с рассечением подкожной клетчатки длиной 25 мм. Разрез апоневроза произведен подковообразно слева, основание которого направлено к межкостистой связке. После проведения поднадкостничного доступа к междужковому пространству LIV–LV проведен ретрактор Каспара (Karl Storz, Германия). С использованием микроскопа Olympus 5000 выполнено иссечение желтой связки с помощью конхотома 3,0 мм (Karl Storz, Германия). Визуализирован текальный мешок без видимой пульсации. Выполнена резекция краев полудужки LV и крестца кусачками Керрисона 3,0 мм (Karl Storz, Германия). При осмотре наблюдается гипиремия спинномозгового корешка L5, который находится в натянутом и не смещаемом состоянии. С использованием

невротомы корешоки дуральный мешок смещены в медиальную сторону. Было установлено наличие сублигаментарной срединной грыжи межпозвонкового диска на уровне LIV–LV. После рассечения задней продольной связки выполнена дискэктомия, с использованием конхотома (Karl Storz) 3 мм удалено несколько крупных частей. Корешок L5 малоподвижный, не смещаемый. После этого в операционную рану был введен 4 мм эндоскоп 0° (Karl Storz) для оптимальной визуализации полости диска. Под двойным визуальным мониторингом выполнено удаление дисковых фрагментов из полости диска LIV–LV, после чего проведена смена оптики на 4 мм эндоскоп 30°. Далее выполнена ревизия дорзальной поверхности капсулы диска LIV–LV и его противоположной стороны. Был выявлен элемент грыжи размером 0,7 × 1,0 см, который был удален с использованием конхотома 3 мм 45°. При контрольном осмотре отмечается восстановление подвижности и пульсации невралических структур. Операционная рана ушита послойно.

Результаты морфологического исследования удаленного материала показали наличие дистрофических изменений в структуре хрящевой ткани.

На 8-е сутки после хирургического вмешательства больной был выписан в удовлетворительном состоянии. На момент выписки: индекс ВАШ составил 10 мм, индекс ODI составил 30 баллов, показатель индекса MacNab отличный, по индексу Nuric отмечен полный регресс неврологической картины.

Спустя 75 дней после операции больной смог приступить к своей трудовой деятельности, которая была сопряжена с физическим трудом. Через 3 месяца после операции показатель ВАШ составил 8 мм, через полгода после операции этот показатель составил 5 мм, а спустя 1 год после операции – 3 мм. Показатели ODI через 3 месяца после операции составили 15 баллов, через полгода после операции этот показатель составил 12 баллов, а спустя 1 год после операции – 12 баллов.

Во время проведения электронейромиографического исследования были определены незначительные изменения со стороны проводимости по правому малоберцовому и большеберцовому нервам.

Глава 5. Результаты исследования и их обсуждение

5.1. Технические особенности выполнения дискэктомии на люмбально-сакральном уровне позвоночника

5.1.1. Мануальные навыки, обучение и управление эндоскопом

Согласно приведенным в литературе данным, для достижения хорошей координации между действиями рук и глаз хирурга при проведении микродискэктомии эндоскопическим методом, сокращения продолжительности хирургического вмешательства и уменьшения числа интра и послеоперационных осложнений следует выполнить как минимум 30 подобных вмешательств [153]. При дискоординированной работе рук с длинными инструментами повышается риск повреждения важных органов и тканей и их структур [260]. Хирург должен учитывать, что выводимое на экран изображение двухмерного типа, что не обеспечивает полное ощущение глубины. При проведении эндовидеохирургических вмешательств большое значение имеет полное владение хирургом знаниями по топографической анатомии, а также начальную подготовку необходимо проводить путем выполнения операций на животных или кадаверах [246].

Фокусирование и ориентирование в эндоскопическом изображении. Фокусировка изображения на многих эндоскопических устройствах производится с помощью специального кольца. Производя хирургическое вмешательство через тубус, специалист должен полностью ориентироваться в манипулируемом пространстве. При эндохирургических вмешательствах на позвоночнике изображение на экране представляется следующим образом: в нижней части экрана визуализируются латеральные анатомические структуры (по часовому циферблату соответствует 6), а медиальные структуры визуализируются в верхней части экрана (по часовому циферблату соответствует 12). С целью облегчения определения позиционирования

эндоскопа внутри тубулярного ретрактора на экран возможно вынести специальный индикатор. Многие специалисты удаление грыжи диска микрохирургическим способом выполняют с помощью операционного микроскопа либо при использовании увеличительной лупы. С повышением практического опыта и навыков стереопраксиса у оперирующего постепенно сокращается и продолжительность проведения хирургического вмешательства [214].

5.1.2. Технические особенности задних доступов

Положение больного на операционном столе. При проведении дискэктомии положение больного может быть различным на операционном столе. При этом большое значение имеют: отсутствие компрессии на абдоминальную область; состояние позвоночника согнутое в люмбальной области; наиболее оптимальный обзор для оперирующего; периферические нервы и сосуды должны находиться вне позиционной компрессии.

Выполнение дискэктомии классическими методами без использования микроскопического оборудования производится при боковом укладывании больного на здоровую сторону [214]. В этом случае под нижнюю боковую область грудной клетки больного подкладывается подушка для создания упора, с обхватыванием подушки рукой пациента. Нижние конечности принимают согнутое в коленных и тазобедренных суставах положение с подведением их к груди, что позволит расширить интерламнарное пространство. После этого производят фиксацию нижних конечностей к столу с помощью ремня или эластичного бинта. С помощью изменения угла наклона операционного стола можно получить коленно-грудную позицию. С целью создания надежной устойчивости под ягодицы больного помещается дополнительная платформа. Еще одно положение больного на столе – «мекка». При данном положении операционный стол находится в ровном положении, под грудную клетку больного с обеих сторон помещаются мягкие валики.

Для полноценного достижения описанных выше положений необходима возможность достаточного опускания операционного стола, что обеспечит удобный уровень спины больного. По данным исследователей, при оптимальном расположении больного не наблюдается статистически значимая разница по уровню интраабдоминального давления между двумя вышеуказанными вариантами [254]. При проведении дискэктомии в нашем исследовании мы использовали положение больного на животе, при этом под плечи подкладывались мягкие валики, которые также устанавливались и под верхнепередние ости подвздошных костей. С целью обеспечения дополнительного разгибательного положения в позвоночном столбе операционный стол приводили в сгибательное состояние (рисунок 5.1).

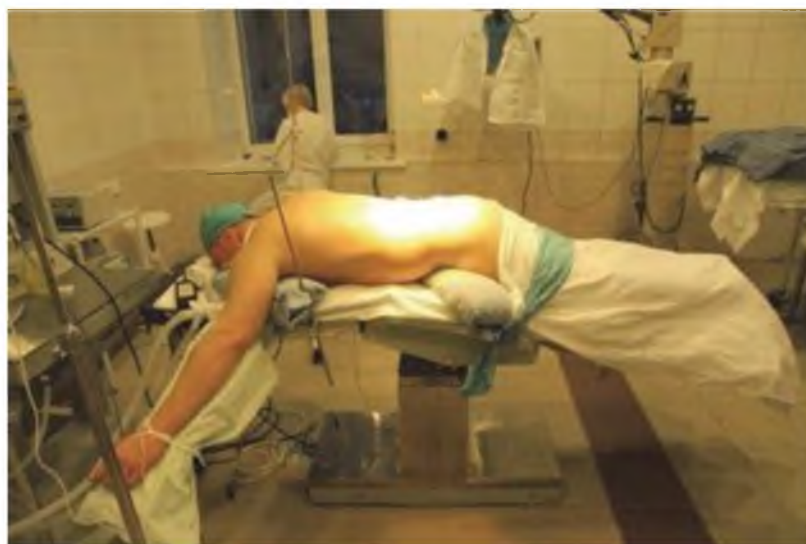

Рисунок 5.1.– Положение пациента на операционном столе при проведении дискэктомии

Кроме того, удаление грыжи межпозвоночного диска в ряде случаев проводится и в положении сидя с использованием эпидурального обезболивания [203]. Так, Nicassion отмечает комфортность для больного при использовании сидячего положения, а под влиянием гравитационных сил наблюдается меньшая кровоточивость в операционном поле. Кроме того, в этой

позиции возможно обеспечение дополнительной нагрузки на диск, которая создается при положении стоя.

Доступы к спинномозговому каналу. Выполнение оперативного вмешательства на люмбально-сакральном уровне при использовании задних доступов имеет несколько вариантов [278], которые отличаются между собой особенностями кожного разреза, грудинно-поясничной фасции и рассечением мышечных структур. В ходе выполнения хирургического вмешательства традиционными методами, с помощью микрохирургической техники, а также при проведении микродискэктомии с использованием эндоскопического оборудования кожный разрез производится помедианной линии над остистыми отростками позвонков. Диссекция грудиннопоясничной фасции производится в виде дуги, при этом наиболее удаленная от средней линии точка находится на расстоянии 1,5 см в проекции расположения междужкового пространства, где предполагается оперативное вмешательство. В этом случае, все линии производимых разрезов будут находиться в различных плоскостях, благодаря чему при закрытии операционной раны будет произведена полноценная ее герметичность. Рассечение паравертебральных мышц производится с помощью распатора либо вручную с последующей тампонадой раны с помощью салфеток, смоченных в 3% растворе H_2O_2 , это позволит свести к минимуму потерю крови во время проведения смещения мышечных структур в сторону.

Эндоскопическое удаление грыжи межпозвонкового диска по способу J. Destandau можно произвести из заднего доступа. В таком случае кожный разрез выполняется по паравертебральной линии, отступя на 10-20 мм от срединной линии к области поражения. С помощью скальпеля в продольном направлении рассекается апоневроз, затем линия разреза продолжается к области междужкового пространства. Расслоение мышц производится с помощью распатора и с использованием специального операционного тубуса и obturator. После приближения к междужковому пространству и выделения дужек располагающихся рядом позвонков, выполняется проникновение внутрь

спинномозгового канала. По литературным данным описанный способ называется трансмукулярным [129].

На сегодняшний день различают следующие варианты задних доступов к спинномозговому каналу [183]: транслигаментарный или интерламинарный, при котором доступ к спинномозговому каналу производится с иссечением только желтой связки; интерламинэктомия или ламинотомия, при которой доступ к спинномозговому каналу производится иссечением желтой связки и резекцией некоторых участков смежных дужек; гемиламинэктомия, при которой производится резекция 50% позвоночной дужки; ламинэктомия, при которой производится иссечение остистого отростка вместе с обеими позвоночными дужками.

При удалении грыжи межпозвонкового диска не рекомендуется выполнение ламинотомии, гемиламинэктомии и расширенной интерламинэктомии, в виду риска возникновения нестабильности ПДС после хирургического лечения.

В то же время, для снижения компрессии и уменьшения травматического повреждения нервных тканей необходимо резецировать костные ткани, при этом вероятным является необходимость расширения хирургического вмешательства до ламинэктомии [153, 246]. В своей работе П.М. Гиоев приводит данные о выполнении ламинотомии у 22,3% ($n = 74$) больных, у которых наблюдалось смещение секвестрированной грыжи либо отмечалось наличие значительных спаек, которые являлись причиной радикулолиза, а также наблюдалось уменьшение просвета междужкового пространства. У 15,5% ($n=51$) пациентов была произведена гемиламинэктомия, еще в 5,6% ($n = 18$) случаев у пациентов с большими грыжами центрального расположения и с неврологическими нарушениями выполнялась видоизмененная ламинэктомия [29].

Технические особенности при работе с тубулярным ретрактором. При планировании удаления грыжи межпозвонкового диска на 2-х уровнях, некорректным считается изменение угла ретрактора с целью выделения

соседних сегментов. Для этого наиболее оптимальным является расширение разреза на коже до соответствующей области, и проведение тубуса параллельно пораженному диску, что является единственно возможным вариантом доступа к дисковому промежутку с целью выполнения полноценного извлечения фрагментов диска [283].

Хирургическое вмешательство выполняется под рентген-контролем с использованием С-дуги.

При изучении технических особенностей выполнения дискэктомии из задних доступов было установлено, что ключевую роль при хирургическом вмешательстве играют: корректно выбранная позиция больного; наиболее точное рентгенологическая определение уровня и угла хирургического доступа; наилучшим считается выполнение продольного кожного разреза по средней линии с рассечением в виде дуги структур апоневроза, а также применение эндоскопических технологий позволяет избежать необходимости в расширении операционного доступа, обнаружить и удалить пропущенные при визуализации с помощью микроскопа фрагменты диска.

5.2. Эндоскопический способ удаления грыжи диска по J. Destandau

При выполнении данного метода хирургического вмешательства использовали стандартный набор инструментов из эндоскопов фирмы Karl Storz (Германия), предложенный Destandau (рисунок 5.2) [149]. Оперативное вмешательство выполнялось под внутривенной анестезией с использованием ИВЛ.



Рисунок 5.2.– Рабочая вставка и тубус для эндоскопического удаления грыжи диска по J. Destandau

Положение больного на хирургическом столе. Больной находится на столе в лежачем на животе положении. С целью обеспечения декомпрессии брюшной полости устанавливались валики под плечи и область таза. Определено, что такое положение обеспечивает минимизацию кровотечений из эпидуральных вен.

Этап 1. Разрез. Для точного определения линии разреза и необходимого доступа применяли рентгенологическое оборудование либо Сдугу. После определения области вмешательства параллельно срединной линии с отступлением в латеральную сторону на 10–20 мм выполнялся разрез на коже длиной от 15 до 25 мм.

Этап 2. Доступ. Рассечение апоневроза производилось дугообразно с помощью скальпеля, при этом основание разреза направлено к средней линии. Далее производили диссекцию околопозвоночных мышц. Затем к межпозвоночному промежутку приближали операционный тубус Endospine TM (Karl Storz, Германия) с наличием obturatora. При попадании внутрь тубуса мягких структур, они удалялись с помощью кусачек.

После выделения фрагментов рядом располагающихся дужек и междуужкового пространства производили фиксацию эндоскопа в рабочем вкладыше при использовании крепёжных винтов. Угол между эндоскопом и рабочим каналом составляет 20°.

Этап 3. Резекция желтой связки и краев смежных дужек. Нависающие фрагменты мышечной ткани извлекали под эндоскопическим контролем, после этого иссекали lig. flava. В случае необходимости иссекался верхний краевой элемент дужки, а в некоторых случаях – участок межпозвонкового соединения.

Этап 4. Менингорадикулолиз. При выделении корешка производили рассечение спаек в данной области с использованием невротомы, после чего корешок смещали в сторону при помощи ретрактора, что позволяло избежать травматизацию эпидуральных сосудисто-нервных элементов.

Этап 5. Удаление грыжи межпозвонкового диска. Удаление диска вместе с пульпозным ядром проводилось с учетом интраоперационной находки. В ряде случаев производилось рассечение задней продольной складки.

Этап 6. Контрольный осмотр эпидурального промежутка. На данном этапе с использованием невротомы проводилась ревизия эпидурального пространства и области подзадней продольной связкой на предмет оставленных элементов диска и нахождения свободных фрагментов в его полости. По окончании контрольного осмотра осторожно извлекали операционный тубус вместе с рабочей вставкой, после чего производился контроль гемостаза.

Этап 7. Послойное ушивание раны. При ушивании апоневроза и подкожно-жирового слоя использовали рассасывающиеся нити. Кожа ушивалась непрерывным косметическим швом с использованием нерассасывающихся нитей, после чего накладывалась асептическая повязка.

5.3. Микрохирургическая дискэктомия

При выполнении дискэктомии микрохирургическим методом использовали операционный микроскоп фирмы Olympus 5000 (Япония),

ретрактор Caspar, специальный набор инструментов для спинальной хирургии производства Aescularp (Германия) (рисунок 5.3).

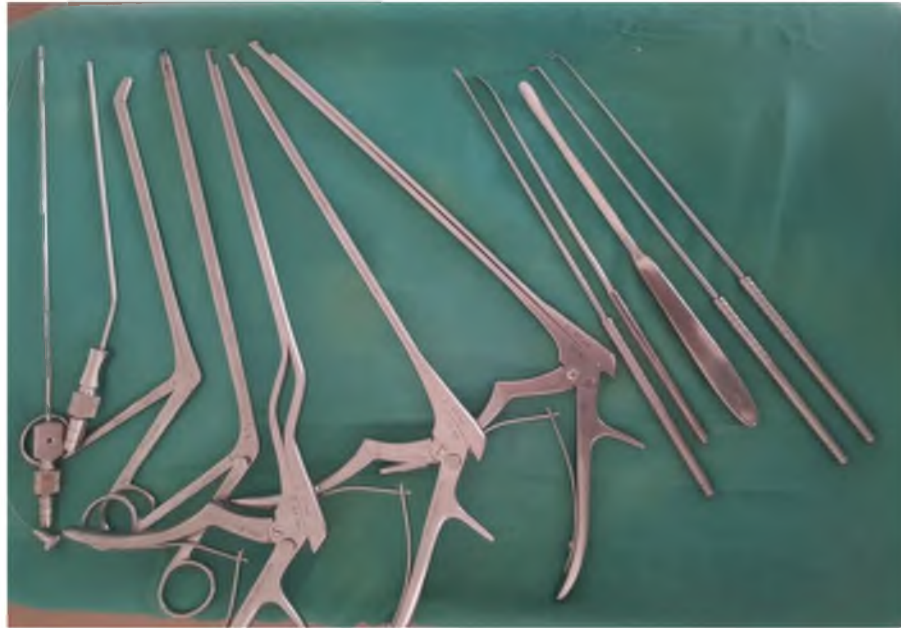

Рисунок 5.3. – Специальный набор инструментов для спинальной хирургии производства Aescularp

Этап 1. Разрез. На уровне пораженного участка по средней линии над остистыми отростками позвонков производится кожный разрез длиной от 25 до 45 мм, что зависит от массивности подкожно-жирового слоя.

Этап 2. Доступ. Рассечение апоневроза выполняется в виде дуги, основание которой направлено к остистым отросткам позвонков. Далее выделяют остистые отростки и дужки соседних позвонков. После этого в рану устанавливается ретрактор *Caspar*, с помощью которого расширяли операционное поле до необходимых размеров (рисунок 5.4). Микродискэктомию выполняли с помощью микроскопа Olympus 5000, под 4–12-кратном увеличением.

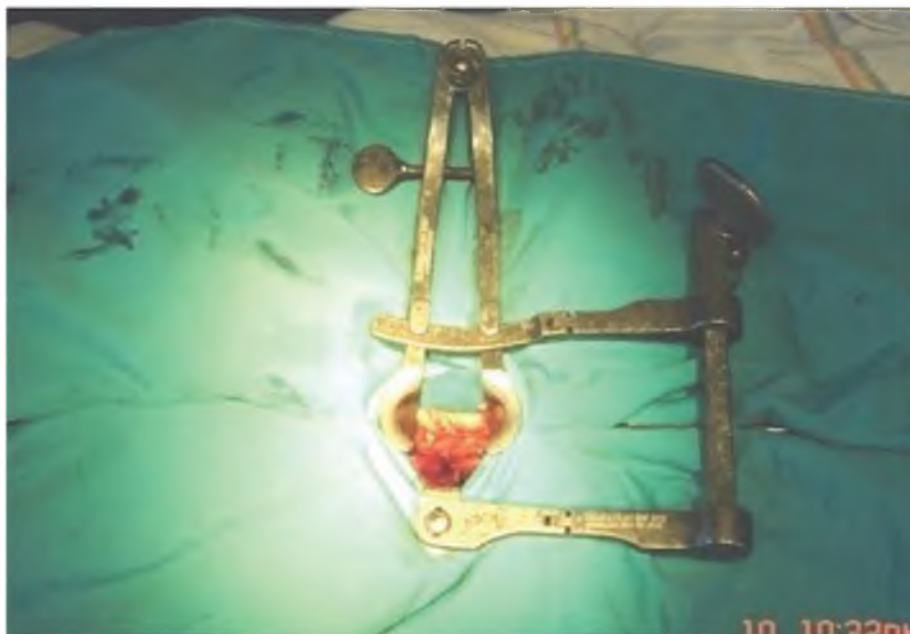


Рисунок 5.4.– Ранорасширитель Caspar, установленный в рану

Этап 3. Иссечение желтой связки и краевых частей дужек смежных позвонков. При резекции lig. Flava использовали трансламинарный доступ, выполняемый под микроскопическим мониторингом, при необходимости производилось иссечение краевых частей смежных дужек.

Этап 4. Менингорадикулолиз. При выделении корешка производили рассечение спаек в данной области с использованием невротомы, после чего корешок смещали в медиальную сторону при помощи ретрактора.

Этап 5. Удаление грыжи диска. На данном этапе оперативного вмешательства по мере необходимости производится рассечение задней продольной связки и удаляется грыжи межпозвонкового диска. Индикаторами эффективности выполнения данной процедуры является наличие пульсации и свободная тракция корешка. При наличии признаков значительного сдавления корешка производится фораминотомия.

Этап 6. Контрольный осмотр эпидурального пространства. С помощью невротомы проводили ревизию эпидурального пространства, вентральной

областитекального мешка, после чего проводился контроль гемостаза с использованием в ряде случаев гемостатической губки и Surgicel (США).

Этап 7. Ушивание раны выполнялось послойно, как и при предыдущем методе оперативного вмешательства.

5.4. Микрохирургическая декомпрессия, дополненная установкой имплантирующих систем

Группа больных, у которых выполнялась задняя декомпрессия позвоночного канала с фиксацией люмбального сегмента позвоночника «кейджами», состояла из 18 человек (8 пациентов женского пола и 10 мужского пола). Среди данных пациентов у 7 (38,9%) имелась изолированная грыжевая компрессия межпозвонкового диска, а у 11 (61,1%) пациентов такая компрессия сочеталась с дегенеративным стенозом поясничного отдела спинномозгового канала.

5.4.1. Техника хирургического вмешательства

Больной лежит на животе. После проведения разметки с помощью ЭОП выполняется кожный разрез по срединной линии средней длиной 4 см. Далее острым и тупым путями производится диссекция околопозвоночных мышц и связки от остистого отростка, выполняется удаление жёлтой связки с целью адекватной визуализации позвоночного канала, а по мере необходимости выполнялась и парциальная фасетэктомия, после чего ликвидировали провоцирующий фактор (грыжа межпозвонкового диска, дугоотросчатое сочленение, гипертрофически изменённая желтая связка, остеофиты и т.д.).

По завершении декомпрессионного этапа хирургического вмешательства выполнялось удаление межкостистой связки с одновременным сохранением надкостистой связки. В сформированное между остистыми отростками

пространство под визуальным мониторингом ЭОП проводился спейсер соответствующего объема. Размер спейсера определяли во время хирургического вмешательства с использованием так называемых "пробников". Спейсер вводили в межкостистое пространство с помощью специального оборудования под рентгенологическим контролем, после чего производился гемостаз и закрытие операционной раны.

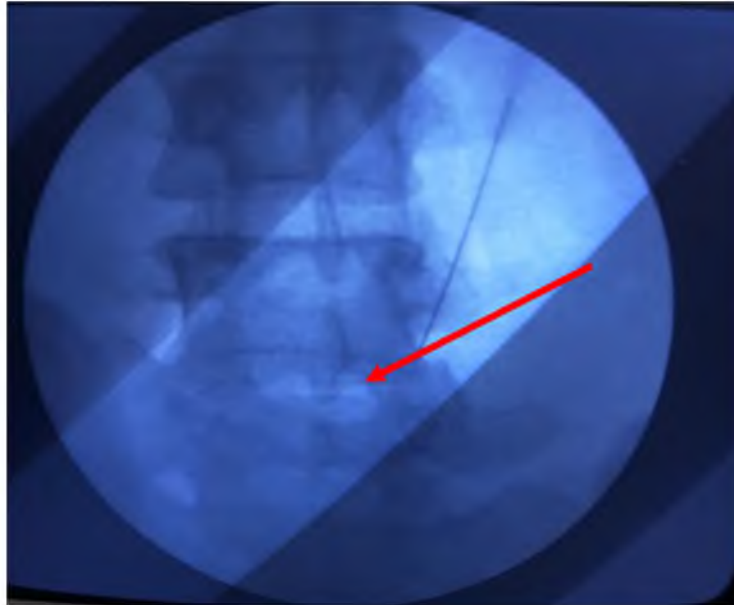

Рисунок 5.5. – Вид междузубного пространства на электронном оптическом преобразователе (указано стрелкой)

Клинический случай. Пациентка Н., 64 года (И.Б.№ 173/ 12). Боли в поясничном отделе позвоночника беспокоят на протяжении 3 лет. Пациентка по этому поводу несколько раз лечилась консервативно у невролога по месту жительства. Примерно 3 месяца назад больная отмечала рецидивы и усиление болей с их иррадиацией в левую нижнюю конечность, а также появление чувства слабости в стопе. Во время объективного обследования больной отмечается уменьшение реакции ахиллова рефлекса слева, уменьшение чувствительности по дерматому в области корешка 5 поясничного позвонка, наблюдается позитивный признак Лассега с углом 40 градусов. Выраженность болей по шкале ВАШ соответствовала 8 баллам. Показатель индекса ODI составлял 65%.

Во время проведения МРТ-исследования люмбальносакрального сегмента позвоночного столба была обнаружена грыжа диска слева между позвонками L4-S1 с компрессионным сдавлением корешка 5 поясничного позвонка слева, высота межпозвонкового диска в области L4-S1 уменьшена на 30%, что согласно классификации MSU соответствует 3А степени, а по классификации Pfirrmann соответствует III степени дегенеративных изменений в диске (рисунок 5.6).

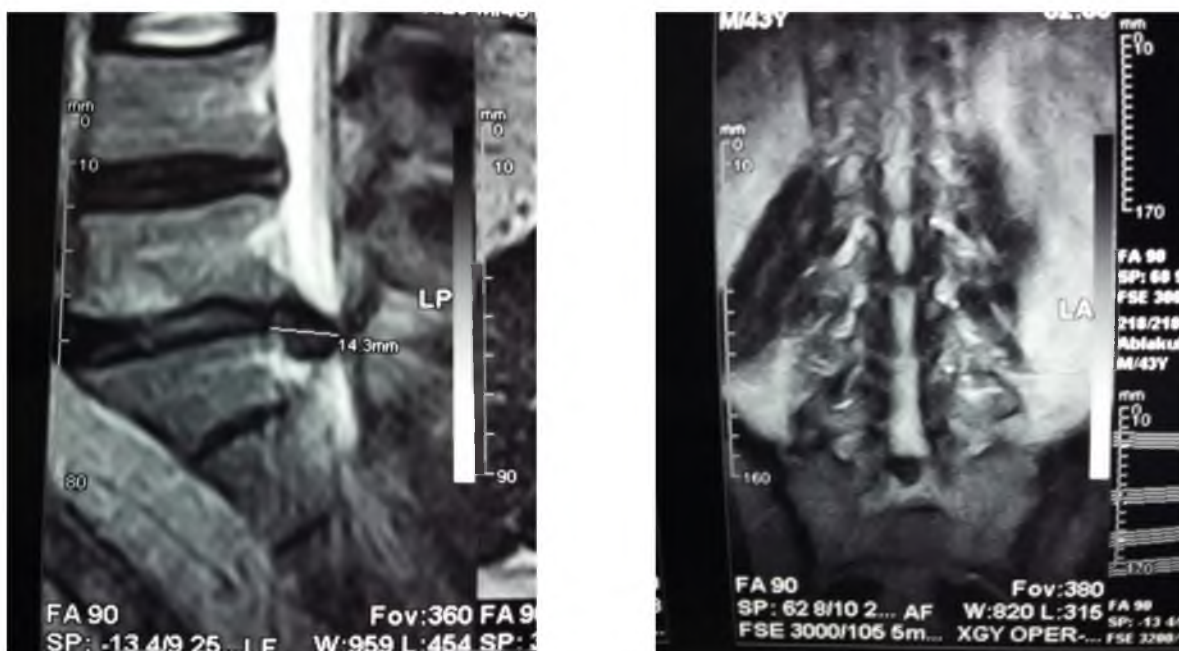


Рисунок 5.6. – А – грыжа межпозвонкового диска на уровне L4-S1 на сагиттальном срезе. Б – на аксиальном срезе

Больному был поставлен следующий диагноз: Дегенеративнодистрофические патологии позвоночника, грыжа МПД на уровне L4-S1, выраженный болевой синдром. Было проведено хирургическое вмешательство – выполненная микродискэктомия с наложением межкостистой динамической системы COFLEX фирмы «Paradigm Spine». Спустя 8 суток после операции швы были сняты. На момент выписки больного из стационара отмечены положительные изменения со стороны неврологического статуса в виде восстановления чувствительности, увеличения силы мышц до 4 баллов, восстановления ахиллова рефлекса. Показатель индекса ODI находился

на уровне 18%. Наличие выраженных болей на момент выписки не отмечалось, интенсивность боли по шкале ВАШ соответствовала 1 баллу.

5.5. Использование ригидных систем стабилизации при оперативном лечении больных с дегенеративно-дистрофическими патологиями люмбального сегмента позвоночного столба

Наряду с развитием медицинских технологий, в том числе и в области нейрохирургии, возникает вопрос о возможности использования ригидных систем фиксации в лечении больных с дегенеративными заболеваниями люмбального сегмента позвоночника (Мануковский В.А., 2013). Ригидная стабилизация считается в последнее время довольно актуальной темой, это обусловлено отсутствием на сегодняшний день альтернативы оперативному лечению нестабильности позвоночника, который не лишен своих минусов.

При проведении настоящего исследования стабилизирующие операции были выполнены у 18 больных (таблица 5.1), у которых применялся задний межтеловой спондилодез поясничного отдела позвоночника (PLIF) и минимально инвазивный трансфораминальный поясничный межтеловой спондилодез (TLIF).

Таблица 5.1. - Распределение больных в зависимости от вида оперативного вмешательства (n=18)

Вид оперативного вмешательства	Число больных	
	абс	%
PLIF	13	72,2
TLIF	5	27,8

5.5.1. Техника выполнения заднего поясничного межтелового спондилодеза PLIF

После выполнения разметки в надостистой области производился кожный разрез по срединной линии. Далее производилась диссекция околопозвоночных мышц с выделением межсуставного участка дуги позвонка. Затем выполнялась декомпрессия костных элементов посредством удаления смежных участков дуг рядом расположенных позвонков, производилась медиальная фасетэктомия и удаление желтой связки, что позволяло открыть доступ к невральным структурам, после чего выполнялся тщательный гемостаз. После этого появлялась возможность установки кейджей на фоне минимального риска травматизации вены и корешков. С использованием конхотомов и специальных ложек выполнялось удаление диска и установка данных кейджей, после чего выполнялся контрольный рентгенологический снимок (ЭОП) с целью определения участка локализации импланта и планирования точек для установки фиксирующих винтов. На завершающкм этапе хирургического вмешательства выполнялось ушивание операционной раны с проведением дренажей.

5.5.2. Техника выполнения трансфораминального поясничного межтелового спондилодеза TLIF

Положение больного при проведении данной операции лежа на животе. Производится разметка, после чего на 4 см латеральнее от области расположения остистых отростков выполняется кожный разрез длиной до 3 см. С целью установки транспедикулярных винтов производится дополнительный разрез на латеральной стороне. После рассечения кожи, подкожно-жировой клетчатки и поверхностной фасции производится смещение околопозвоночных мышц. Далее с использованием дрели либо кусачек Керрисона удаляются каудальный суставной отросток и верхние участки краниального отростка. Для получения доступа к межтеловому промежутку производится краевое удаление желтой связки, что позволяет выполнить удаление провоцирующего стеноз

фрагмента (грыжи МПД, гиперпластично измененного дугоотросчатого сочленения, остеофитов). Посредством шпателя отодвигали в сторону локальный нервный корешок и вену (рисунок 5.7).

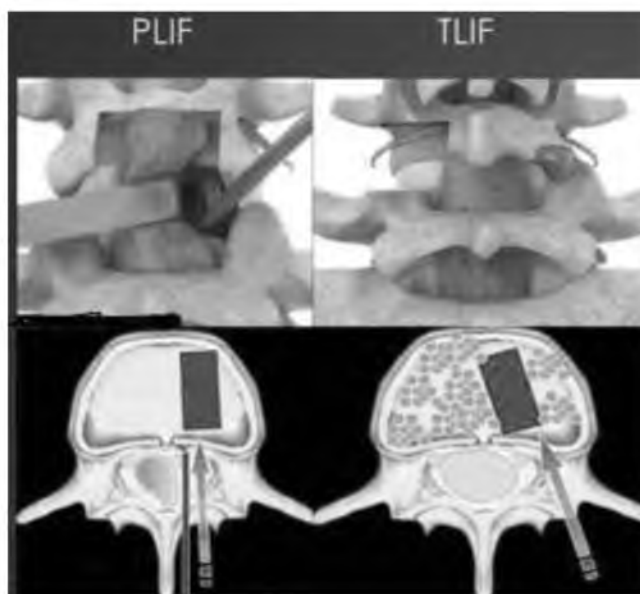


Рисунок 5.7. - Техника проведения оперативных вмешательств (PLIF;TLIF)

Далее ввожятся винты, после чего проводили кейдж в межтеловой промежуток соответствующего отдела позвоночника. Нужную высоту импланта определяли с помощью специального измерителя. Имплант вводили и располагали точно по центру тела позвонка, после чего производилась транспедикулярная фиксация путем постановки штанги на подготовленные винты, таким образом производился сбор всей фиксирующей системы. На завершающем этапе операции в операционную рану проводили дренаж, после чего она ушивалась послойно. Спустя трое суток после хирургического вмешательства больному разрешалась активация.

Для проведения спондилодеза наряду с получением доступа к МПД мы выполняли декомпрессию локальных мягких тканей позвоночного канала. Таким образом, во время проведения декомпрессивно-стабилизирующих хирургических вмешательств выполняются два основных условия: фиксация и декомпрессия сегмента.

Определение точек проведения фиксирующих винтов выполнялось с учетом анатомических ориентиров (рисунок 5.8 а, б, в).

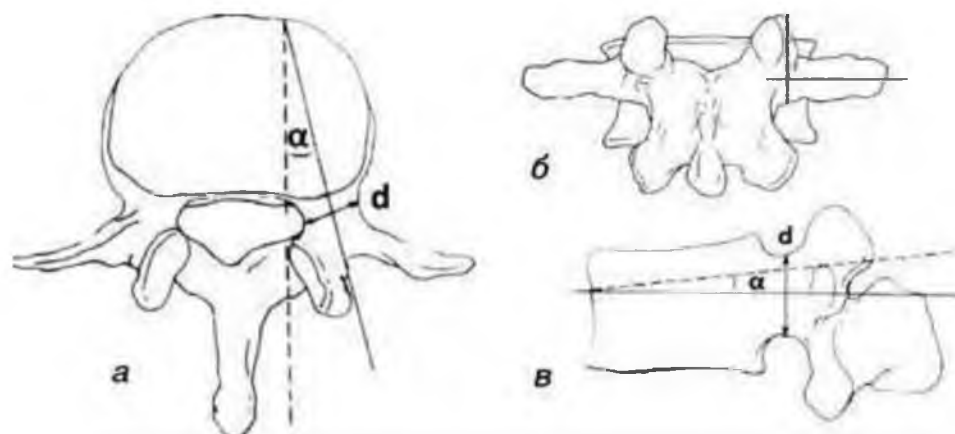


Рисунок 5.8. - а- траектория установки винта в аксиальной плоскости; б проекция точки введения винта на задние отделы позвоночника; в – траектория установки винта в сагиттальной плоскости

Методика Роя-Камилла с параллельным введением винтов в сагиттальном направлении. Зона введения винтов располагается на уровне слияния 2 линий: первая линия проходит через центральную часть основания верхнесуставного отростка, вторая линия идет по боковому участку верхнесуставного отростка и несколько к середине от основания поперечного отростка. Методика Магерля заключается в конвергенции обоих винтов в теле позвонка. Методика Krag («up-and-in») заключается в расхождении обоих винтов и дальнейшей конвергенции в теле позвонка.

Клинический случай

Больной К., 53 лет (И.Б.№179/10) был госпитализирован в нейрохирургическое отделение с жалобами на боли в области поясничного сегмента позвоночника, которые переходили на заднюю поверхность правой голени. Также больной отмечает наличие чувства онемения на тыльных участках правой стопы. Пациент считает себя больным начиная с 2009 года, когда впервые появились данные жалобы, по поводу чего он неоднократно проходил курсы консервативного лечения. В 2013 г. у больного появились боли

в люмбальном сегменте позвоночного столба жгучего характера, которые он связывает с поднятием тяжести. Больной получал по этому поводу консервативное лечение. Результаты неврологического осмотра: наблюдается уменьшение ахиллова рефлекса слева, уменьшение чувствительности по дерматомам в области корешка 5 поясничного позвонка, признак натяжения Лассега положительный с угла 50 градусов. Выраженность болей по шкале ВАШ соответствует 7 баллам. Показатель индекс ODI составил 60 %.

При МРТ-исследовании люмбально-сакрального сегмента позвоночника обнаружена грыжа диска между позвонками L₅-S₁, с компрессионным сдавлением элементов позвоночного канала (рисунок 5.9). Отмечается стеноз позвоночного канала в боковых ужатках.

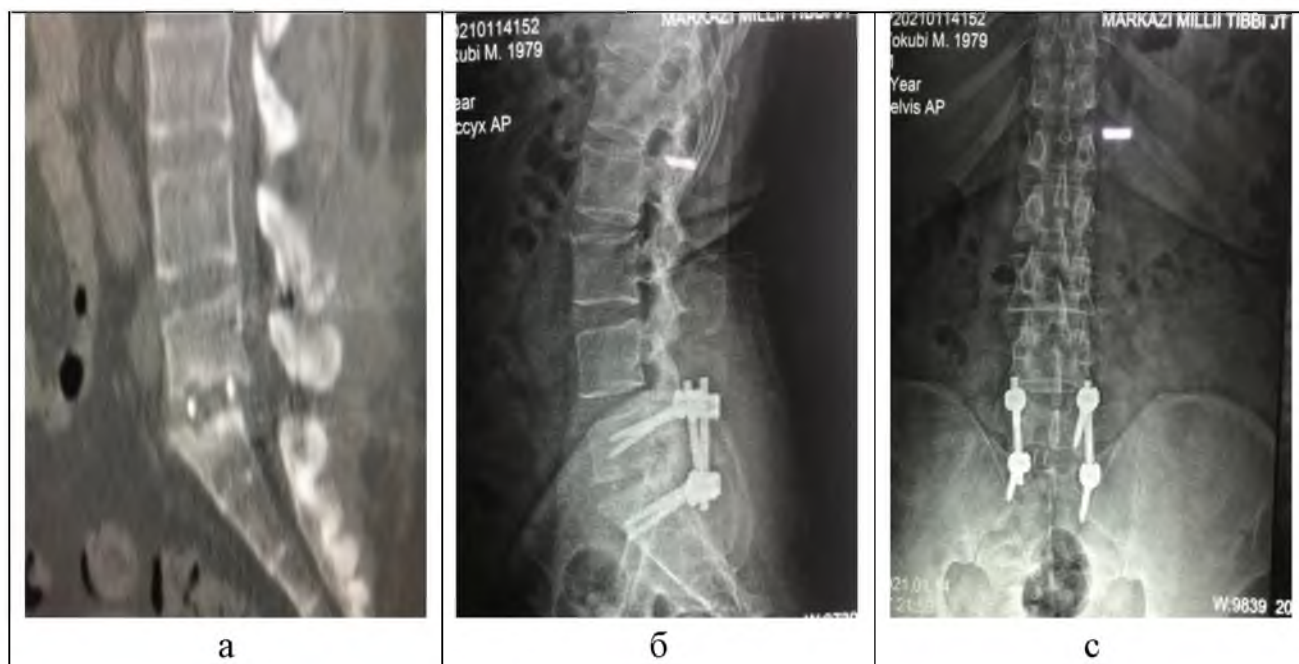

Рисунок 5.9. – КТ и рентгенография поясничного отдела позвоночника послеоперации. А – установка кейджа, Б – боковая проекция с наличием кейджа и фиксацией ТПФ, В – прямая проекция с наличием кейджа и фиксацией ТПФ

Больному была произведена микрохирургическая декомпрессия с установлением транспедикулярной системы стабилизации.

На 8 сутки после хирургического вмешательства были сняты швы. На момент выписки из стационара наблюдается положительная динамика со стороны чувствительности, увеличение силы мышц до 4 баллов,

восстановление реакции со стороны ахиллова сухожилия. Показатель индекса ODI составил 18%. Наличие выраженных болей не наблюдается. Заживление послеоперационной раны первичным натяжением. Принимая во внимание возраст пациента, ему было назначено использование полужесткого корсета на поясничную область. При повторном контрольном осмотре пациента спустя 2 года после операции самочувствие больного удовлетворительное. Оценка эффективности проведенного лечения соответствовала хорошему уровню.

В настоящее время при оперативном лечении дегенеративнодистрофических поражений люмбального сегмента позвоночного столба большую роль играет обеспечение максимального эффекта и снижение риска развития осложнений. При выборе способов оперативного лечения предпочтение должно отдаваться тем, при которых наблюдается более низкий риск рецидива болевого синдрома. При наличии расстройств со стороны опорной функции позвоночного столба и установления сегментарной нестабильности, во время проведения хирургического вмешательства следует произвести фиксацию двигательного сегмента позвоночника с восстановлением его опорной функции. Большое значение при этом имеет предупреждение возникновения нестабильности позвоночнодвигательного сегмента, обусловленной хирургическим вмешательством. Соблюдая данные условия можно добиться хороших результатов хирургического лечения.

Таким образом, тактика и способы оперативного лечения больных с дегенеративными поражениями люмбального сегмента позвоночного столба и варианты предупреждение развития сегментарной нестабильности при дегенеративных сужениях позвоночного канала остаются по настоящее время не полностью решенными.

5.6. Сравнительный анализ интраоперационных данных между группами больных при проведении дискэктомии

Нами была проведена оценка некоторых хирургических показателей у исследуемых больных, оперированных путем использования эндоскопического оборудования, микрохирургической техники и декомпрессии при сужении спинномозгового канала с выполнением транспедикулярной фиксации. Были изучены следующие параметры: продолжительность хирургического вмешательства, интенсивность кровопотери, величина разреза и площадь резецированных участков костных структур.

В ряде случаев для проведения операции выполнялось дополнительное расширение костного окна, которая применялась при декомпрессии у пациентов с сужением спинномозгового канала с выполнением транспедикулярной фиксации – в 13 (17,6 %) случаях, при удалении грыжи межпозвонкового диска микрохирургическим методом - у 60 (29 %) больных, при удалении грыжи диска с использованием эндоскопического оборудования – у 46 (21 %) больных. При этом следует подчеркнуть, что во многих случаях проведение дискэктомии удалось произвести без необходимости резекции костной ткани (таблица 5.2).

Длительность хирургического вмешательства в первых 2-х группах составила около 90 минут, а в 3-ей группе этот показатель составил более 150 минут. Результаты исследования показали, что продолжительность операции с проведением декомпрессии у больных сужением спинномозгового канала и выполнением транспедикулярной фиксации (175 (90; 115) минут) оказалось со статистической значимостью больше ($p < 0,05$), чем при выполнении дискэктомии эндоскопическим методом (90 (72,5; 110) минут).

Таблица 5.2. - Сравнение интраоперационных показателей при дискэктомии в трех исследуемых группах

Изучаемые показатели	Микрохирургическая дискэктомия (<i>n</i> = 207)	Эндоскопическая дискэктомия (<i>n</i> = 219)	Декомпрессия при стенозе позвоночного канала с ТПФ (<i>n</i> = 74)	р
----------------------	---	--	--	---

Продолжение таблицы 5.2.

Удаление грыжи				
Интраламинарное, <i>n</i> (%)	147 (71 %)	173 (79 %)	-	
Интраламинарное с дополнительной костной декомпрессией, <i>n</i> (%)	60 (29 %)	46 (21 %)	13 (17,6 %)	0,2
Ламинэктомия <i>n</i> (%)	-	-	61 (82,4%)	
Время операции, мин	95 (70; 117)	90 (72,5; 110)	175 (90; 115)	0,03
Кровопотеря, мл	50 (30; 50)	40 (30; 50)	450 (30; 50)	0,5
Длина разреза, см	4-5 (30; 30)	2,5	15-20	< 0,01

Примечание: *p* – статистическая значимость различия показателей между группами (по *H*-критерию Крускала-Уоллиса)

Показатели кровопотери у больных при выполнении данных методов операции были незначительными и не имели статистической значимости между группами, тогда как в третьей группе этот показатель составил в среднем 450 мл. При проведении дискэктомии эндоскопическим методом выполнялся более короткий разрез (в среднем на 1,5 см), при сравнении с таковым при микродискэктомии.

При изучении взаимозависимости между продолжительностью хирургического вмешательства и объемом кровопотери было установлено наличие прямой умеренной корреляционной связи ($R=0,43$; $p < 0,05$) при проведении декомпрессии у больных с сужением спинномозгового канала с ТПФ, а также наличие выраженной прямой корреляционной связи между данными показателями ($R=0,56$; $p < 0,05$) при проведении дискэктомии микрохирургическим методом. Среди пациентов с проведенной дискэктомией эндоскопическим методом не было выявлено наличие корреляционной связи.

Таким образом, результаты исследования показали, что величина продолжительности хирургического вмешательства при проведении декомпрессии у больных с сужением спинномозгового канала и выполнением транспедикулярной фиксации оказалась заметно выше, чем при проведении

дискэктомии микрохирургическим и эндоскопическим методами; длина кожного разреза со статистической значимостью оказалась короче при удалении грыжи диска эндоскопическим методом; интенсивность кровопотери во всех случаях оказалась незначительной, было установлено наличие умеренной и значительной прямой корреляционной связи между продолжительностью хирургического вмешательства и интенсивностью кровопотери. У многих больных дискэктомия выполнялась без дополнительной резекции костных структур: при удалении грыжи диска микрохирургическим методом – у 71% больных, при удалении грыжи диска эндоскопическим методом – у 79% больных, при проведении декомпрессии у больных с сужением спинномозгового канала с ТПФ – в 82% случаев.

5.7. Оценка динамики послеоперационного болевого синдрома как одного из основных критериев эффективности оперативного вмешательства

При изучении интенсивности болевого корешкового синдрома в динамике на момент стационарного пребывания больного были установлены некоторые особенности зависимости от метода хирургического вмешательства.

Так, при изучении выраженности болевого корешкового синдрома на вторые сутки послеоперационного периода у больных всех групп наблюдалось заметное их уменьшение при сравнении с дооперационными показателями, которые составляли 70 (50; 89). Этот показатель на 2-е сутки после операции снизился до 56 (31; 70) в группе пациентов с проведенной микродискэктомией ($pW < 0,01$), до 34 (19; 60) у больных с проведенной декомпрессией при сужении спинномозгового канала с ТПФ ($pW < 0,01$), в группе пациентов с выполненной дискэктомией эндоскопическим методом выраженность болевого корешкового синдрома снизилась до 54 (25; 65) ($pW < 0,01$).

В период первых 5 суток отмечалось уменьшение выраженности болевого синдрома, при этом не отмечалась статистическая значимость в различиях показателей между группами ($p < 0,01$). Также были получены статистически значимые различия в показателях индекса ВАШ на момент выписки у больных с проведенными хирургическими вмешательствами эндоскопическим методом (10 (3; 20)), при сравнении с пациентами с микрохирургическими методами вмешательства (17 (8; 35)) ($pU = 0,03$).

При изучении корреляционных связей не выявлено наличие зависимости интенсивности болевого корешкового синдрома до и после хирургического вмешательства.

Оценка результатов лечения в отдаленном послеоперационном периоде показало значительный регресс болевого синдрома при сравнении с таковыми показателями до проведения оперативного вмешательства. В то же время, при сравнении показателей выраженности болевого синдрома в динамике между группами больных отмечено отсутствие статистической значимости в различиях по срокам наблюдения – спустя 90 суток ($pK-W = 0,14$), спустя полгода ($pK-W = 0,92$) и спустя 1 год после оперативного вмешательства ($pK-W = 0,61$).

При изучении изменения интенсивности болевого синдрома у наблюдаемых нами пациентов в различные сроки после удаления межпозвонкового диска микрохирургическим способом отмечалось статистически значимое снижение показателей ВАШ спустя полгода после операции, далее показатель ВАШ показал минимальные значения в период наблюдения до 1 год после оперативного лечения. При проведении декомпрессии у больных с сужением спинномозгового канала с ТПФ через 3 месяца после хирургического вмешательства показатели ВАШ достигал минимума, после чего их изменения не имели статистической значимости. У больных с выполненной дискэктомией эндоскопическим методом статистически значимые изменения наблюдались в периодот 3 до 6 месяцев после хирургического вмешательства.

При изучении наличия зависимости выраженности болевого синдрома по показателям ВАШ на момент выписки от методов оперативного вмешательства спустя 3, 6 и 12 месяцев после хирургического лечения наблюдается наличие прямой корреляционной связи (таблица 5.3).

Таблица 5.3. - Корреляция выраженности болевого синдрома по показателям ВАШ при выписке и ВАШ в отдаленный период наблюдения у оперированных пациентов

Показатель шкалы	Микрохирургическая дискэктомия (<i>n</i> = 207)		Эндоскопическая дискэктомия (<i>n</i> = 219)		Декомпрессия при стенозе позвоночного канала с ТПФ (<i>n</i> = 74)	
	<i>R</i>	<i>p</i>	<i>R</i>	<i>p</i>	<i>R</i>	<i>p</i>
ВАШ через 3 мес.	0,541205	< 0,05	0,396120	< 0,05	0,625542	< 0,05
ВАШ через 6 мес.	0,455884	< 0,05	0,389877	< 0,05	0,627621	< 0,05
ВАШ через 12 мес.	0,341146	> 0,05	0,471208	< 0,05	0,607300	< 0,05

Примечание: *R* – коэффициент корреляции; *p*– критерий статистической значимости различий

Таким образом, в ходе исследования динамических изменений показателей выраженности болевого синдрома было определено значительное уменьшение данного показателя после проведенного хирургического лечения у больных всех групп, в то же время, при межгрупповом сравнении показателей выраженности болевого синдрома в динамике отмечено отсутствие статистической значимости. Показатели выраженности болевого синдрома у пациентов всех групп в раннем периоде после хирургического лечения не имели статистической значимости в различиях, но при этом отмечается меньшее снижение изучаемого показателя на момент выписки в группе больных с проведенными эндоскопическими вмешательствами ($pU = 0,03$). Показатели выраженности болевого синдрома имеют тенденцию к снижению в течение первых 3–6 месяцев после хирургического вмешательства.

Также установлено наличие прямой зависимости между величиной интенсивности болевого синдрома на момент выписки в период 3, 6 и 12 месяцев после хирургического лечения.

5.8. Изучение качества жизни пациентов после хирургического лечения

В результате изучения функционального состояния больных по шкале Освестри у всех наблюдалось заметное увеличение показателей оценки качества жизни на день выписки при сравнении с таковыми показателями до проведения операции. Так, показатель качества жизни по Освестри до проведения дискэктомии микрохирургическим методом составил 58 (32; 67), а на момент выписки больного он снизился до 25 (16; 43). Перед выполнением дискэктомии эндоскопическим методом данный показатель составлял 40 (30; 56), на момент выписки больного он снизился до 27 (10; 37). Перед выполнением декомпрессии у больных с сужением спинномозгового канала с ТПФ индекса Освестри составил 41 (26; 60), на момент выписки больного он снизился до 31 (13; 44). Кроме того, было установлено значительное улучшение по функциональным показателям у больных всех групп в период выписки из клиники и до 3-х месяцев после хирургического вмешательства, т.е. в реабилитационный период после удаления грыжи межпозвонкового диска. Дальнейшее улучшение по шкале Освестри в период до 6-и месяцев после хирургического лечения наблюдалось только у пациентов с проведенной дискэктомией эндоскопическим методом. При проведении сравнительного анализа между группами по показателям Освестри через три месяца после операции не отмечались статистически значимые различия ($p_{K-W} = 0,08$). Аналогичная картина наблюдалась и в последующие периоды наблюдения – спустя 6 месяцев после хирургического лечения ($p_{K-W} = 0,18$) и спустя 12 месяцев ($p_{K-W} = 0,33$).

При исследовании корреляционной связи по индексу Освестри между показателями до операции и на момент выписки наблюдалось наличие

статистически значимой положительной связи умеренной степени ($R = 0,51; p < 0,05$). Через 3 и 6 месяцев после хирургического лечения также отмечалось наличие таковой связи слабой степени - $R_3 \text{ мес.} = 0,28, p < 0,05; R_6 \text{ мес.} = 0,23, p < 0,05$. А при исследовании индекса Освестри через 12 месяцев после хирургического лечения уже не отмечалось наличие таковой связи. Результаты исследования показали, что у больных с грыжей межпозвонкового диска отмечается значительное улучшение показателей качества жизни после хирургического лечения, при этом выраженность этого показателя зависит от исходного функционального состояния самого больного. Изначально имеющиеся изменения в показателях качества жизни до поступления больного в стационар, несмотря на снижение болевого синдрома в послеоперационном периоде, оказывают большое влияние на состояние больного периодот 3 до 6 месяцев после хирургического лечения.

Было установлено также наличие прямой корреляционной связи между показателями индекса Освестри и показателями ВАШ на момент выписки больного ($R = 0,54; p < 0,05$). У больных с проведенной микродискэктомией данная связь была умеренной ($R = 0,46; p < 0,05$), у больных с проведенной декомпрессией по поводу сужения спинномозгового канала с ТПФ также отмечалось наличие умеренной связи ($R = 0,48; p < 0,05$), а после выполнения

дискэктомии эндоскопическим методом отмечалось наличие прямой корреляционной связи средней степени ($R = 0,63; p < 0,05$). Установлено, что у больных с рецидивом болей после хирургического вмешательства наблюдалось ухудшение показателей качества жизни. В случае выраженном усугублении показателей качества жизни в дооперационном периоде, вне зависимости от способа хирургического лечения, данный показатель в послеоперационном периоде повышается очень медленно на фоне возможного сохранения болевого синдрома.

Результаты исследования состояния больных по шкале Освестри также показали наличие статистически значимой положительной корреляционной связи умеренной степени при выписке больного с показателями индекса

MacNab ($R = 0,34; p < 0,05$), а также с показателями индекса Nurick ($R = 0,32; p < 0,05$), которые отражают субъективные ощущения самого больного от проведенного лечения, изменения в его качестве жизни, а также данные неврологического исхода.

В ходе изучения зависимости показателей по шкале Освестри от возраста больного было выявлено наличие статистически значимой умеренной прямой корреляционной связи на момент выписки пациента ($R = 0,41; p < 0,05$). Аналогичная картина наблюдалась в группе больных с выполненной микродискэктомией ($R = 0,33; p < 0,05$), а также в группе пациентов после проведения дискэктомии эндоскопическим методом ($R = 0,47; p < 0,05$), тогда как после проведения декомпрессии у больных с

сужением спинномозгового канала с ТПФ данная связь являлась статистически незначимой. Подобные изменения наблюдались в течение всего периода наблюдения больных (таблица 5.4).

Было определено улучшение показателей качества жизни больного и снижение интенсивности болей в период до 3 и 6 месяцев после хирургического лечения. Безусловно, на эффективность хирургического лечения большое влияние оказывало проведение консервативной терапии. В связи с этим корректным считалось изучение результатов лечения через 3–6 месяцев после хирургического лечения, т.е. в период, когда происходят наиболее значимые положительные изменения в показателях индексов ODI, ВАШ.

Таблица 5.4. - Корреляция возраста и показателей качества жизни Освестри у пациентов трех групп после операции

Показатель	Микрохирургическая дискэктомия ($n = 207$)		Эндоскопическая дискэктомия ($n = 219$)		Декомпрессия при стенозе позвоночного канала с ТПФ ($n = 74$)	
	R	p	R	p	R	p
Освестри при выписке	0,330236	< 0,05	0,477879	< 0,05	0,357039	< 0,05

Продолжение таблицы 5.4.

Овестри через 3 мес.	0,156277	> 0,05	0,335879	< 0,05	0,279923	> 0,05
Овестри через 6 мес.	0,199895	> 0,05	0,292194	> 0,05	0,278196	> 0,05
Овестри через 12 мес.	0,132126	> 0,05	0,275300	> 0,05	0,366088	< 0,05

Примечание: R – коэффициент корреляции; p – критерий статистической значимости различий

Согласно нашим результатам исследования, данные показатели к периоду до 12 месяцев после хирургического лечения уже не имели статистически значимых изменений.

Таким образом, результаты изучения показателей качества жизни по шкале Овестри у больных после хирургического лечения показали их значительное улучшение во всех группах исследования. В то же время не отмечалось наличие статистически значимых различий в показателях качества жизни между группами больных после хирургического лечения. Наблюдалось дальнейшее улучшение данных показателей в период реабилитации больного (3–6 месяцев после хирургического лечения), при этом установлено наличие прямой корреляционной связи умеренной степени между показателями индекса Овестри в данном периоде и таковыми показателями до оперативного лечения. Анализ исходов лечения по индексам MacNab, Nurick, ВАШ также показал наличие статистически значимой положительной корреляционной связи умеренной степени с данными показателями на момент выписки больного.

5.9. Оценка объективного неврологического исхода дискэктомии и субъективного исхода лечения у наблюдаемых больных

При исследовании исходов оперативного лечения пациентов с грыжей межпозвонкового диска на момент выписки по шкале MacNab во многих случаях пациенты отмечали отличный и хороший результат. В группе больных

с проведенной микродискэктомией частота отличных исходов составила 21%, в группе больных с проведенной эндоскопическим методом дискэктомией данный показатель составил 42%, а в группе больных с проведенной декомпрессией при сужении спинномозгового канала с ТПФ частота отличных исходов составила 28% случаев. Хорошие исходы в группе с микродискэктомией отмечали у себя 19% пациентов, в группе с эндоскопической дискэктомией - 46 % пациентов, а в группе с ТПФ - 21% пациентов. Удовлетворительные результаты, то есть при которых наблюдалось улучшение функциональной активности у пациентов наряду с охранением незначительного ограничения физической активности, среди пациентов с проведенной микродискэктомией были отмечены в 2 % ($n = 3$) случаях, в группе с ТПФ данный показатель составил 5 % ($n = 3$) случаев.

При межгрупповом сравнении показателей по индексу MacNab с использованием критерия Kruskal – Wallis не отмечались статистически значимые различия ($p = 0,22$).

При исследовании неврологических исходов хирургического лечения у больных на день выписки по индексу Nurick отмечался отличный результат во всех группах, наблюдалось значительное угасание неврологических проявлений. Снижение выраженности болевого синдрома было практически аналогичным во всех группах. В группе больных с ЭД полное восстановление неврологического статуса наблюдалось у 47 % пациентов, а у 53 % больных отмечено его улучшение. В группе больных с МД полное восстановление неврологического статуса наблюдалось у 61 % пациентов, в 39 % случаев отмечено его улучшение. После декомпрессии при сужении спинномозгового канала с ТПФ полное восстановление неврологического статуса наблюдалось у 69 % больных, а у остальных 31 % больных наблюдалось его улучшение. При проведении сравнительного анализа между группами больных статистически значимые различия на момент их выписки из стационара не наблюдались ($pK-W = 0,1$).

При проведении корреляционного анализа было выявлено наличие положительной корреляционной связи умеренной степени между значениями по шкалам MacNab и Nurick на день выписки больного из стационара и значениями оценки качества жизни по шкале Освестри (таблица 5.5).

Таблица 5.5. - Корреляция показателя качества жизни по опроснику Освестри при выписке и оценочных шкал исхода у исследованных пациентов при выписке

Показатель	Микрохирургическая дискэктомия (<i>n</i> = 207)		Эндоскопическая дискэктомия (<i>n</i> = 219)		Декомпрессия при стенозе позвоночного канала с ТПФ (<i>n</i> = 74)	
	<i>R</i>	<i>p</i>	<i>R</i>	<i>p</i>	<i>R</i>	<i>p</i>
MacNab	0,283748	> 0,05	0,356102	< 0,05	0,428637	< 0,05
Nurick	0,200886	> 0,05	0,438736	< 0,05	0,367914	< 0,05

Примечание: *R* – коэффициент корреляции; *p*– критерий статистической значимости

Также, на день выписки больного из стационара наблюдалось наличие слабой прямой корреляционной связи между показателями шкалы MacNab и показателями оценки боли по шкале ВАШ ($R = 0,18$; $p < 0,05$), и между показателями шкалы Nurick и показателями оценки боли по шкале ВАШ ($R = 0,22$; $p < 0,05$).

Полученные нами результаты являлись ожидаемыми и свидетельствуют о наличии корреляционной связи между исследуемыми показателями. При сравнении показателей между шкалами MacNab и Nurick также было выявлено наличие умеренной прямой корреляционной связи ($R = 0,48$; $p < 0,05$). Отсутствие положительной или сильной корреляционной связи говорит о наличии различных точек приложения применяемых индексов.

Таким образом, результаты изучения субъективных исходов по шкале MacNab и неврологических исходов по шкале Nurick показали, что большинство пациентов отмечали у себя хороший или отличный исход

хирургического лечения, при этом не наблюдались статистически значимые различия между группами по показателям данных шкал. Также установлено отсутствие зависимости исходов хирургического лечения по показателям обеих указанных шкал от дооперационных показателей выраженности болевого синдрома по ВАШ, уровня качества жизни по Освестри и половозрастной характеристики. В то же время установлено наличие прямой корреляционной связи между показателями шкальных величин MacNab, Nurick, Освестри и ВАШ во всех группах на момент выписки больного. Отсутствие положительной или сильной корреляционной связи говорит о наличии различных точек приложения применяемых индексов, что свидетельствует о необходимости их совместного использования для полноценного анализа исходов хирургического лечения данной категории больных.

Глава 6. Ретроспективное исследование отдаленных результатов оперативного лечения пациентов с грыжами межпозвонковых дисков

Минимальная длительность наблюдения больных составляла 6 месяцев, а максимальный срок наблюдения составил 3 года, при этом медиана наблюдения составила 2 года. Стоит отметить, что статистически значимые различия по продолжительности наблюдения пациентов между всеми группами не отмечены ($pK-W = 0,83$).

При анализе отдаленных результатов большое внимание нами уделялось сведению к минимуму выпадению пациентов из наблюдения, для чего проводились беседы с больными о необходимости повторного визита к врачу для контрольного осмотра. При этом, подобные минусы следует учитывать при проведении сравнительного анализа результатов настоящего исследования с данными других исследований.

6.1. Анализ осложнений

В соответствии с данными ретроспективного исследования обнаруженные осложнения были подразделены на интраоперационные, общехирургические и специфичные, обусловленные основной патологией и проведенным хирургическим вмешательством – дискэктомией.

К числу осложнений, возникших во время хирургического вмешательства, отнесены ятрогенные повреждения твердой мозговой оболочки (ТМО) наряду с ликвореей или без таковой, и устранимой с помощью наложения фибринового клея (тусикол) либо наложения швов на ТМО; повреждения нервного корешка; поломка хирургического инструментария (конхотома) и попадание его обломков в полость диска, откуда извлечь их очень сложно в техническом плане. Их извлечение возможно с помощью эндоскопической ассистенции – визуального исследования с помощью

эндоскопа полости диска. Несмотря на рентгенологическое определения уровня патологического процесса, в 3 наблюдениях доступ был выполнен к соседнему междузжковому пространству. По частоте возникновения во время хирургического вмешательства осложнений статистически значимых различий между различными способами дискэктомии в нашем случае не наблюдались.

Среди всех видов осложнений мы не наблюдали развитие венозных тромбозов или ТЭЛА. Нами наблюдались такие осложнения, как: нагноение послеоперационной раны и формирование подкожной и/или межмышечной гематомы. Данные осложнения успешно были разрешены консервативными методами.

Среди специфических форм осложнений в 2 случаях наблюдалось развитие асептического спондилодисцита, при котором больным назначалась антибактериальное лечение с положительным эффектом. В 31 (4,2 %) случае повторное развитие болевого синдрома у пациентов было обусловлено рецидивом грыжи МПД. Клинические проявления нестабильности позвоночнодвигательного сегмента, которая явилась причиной рецидива болей после проведенного хирургического лечения, наблюдались у 31 больного.

Данные ретроспективного анализа результатов лечения больных с грыжей межпозвонкового диска при использования различных способов удаления МПД показали, что среди больных, у которых применялись эндоскопические вмешательства, частота случаев рецидива заболевания в отдаленном периоде оказалась выше, чем среди больных, оперированных микрохирургическими способами. Аналогичные результаты наблюдали и итальянские ученые [216]. По данным этих авторов, частота случаев развития рецидива грыж статистически значимо выше при использовании микрохирургических способов хирургического вмешательства по сравнению с эндоскопическими методами дискэктомии ($p = 0,04$). Некоторые различия наблюдались и при сравнении данного показателями между эндоскопически и эндоскопически ассистированными микрохирургическими методами удаления межпозвонкового диска ($p = 0,06$).

Также в группе больных, оперированных с использованием микрохирургической техники, чаще наблюдалось возникновение нестабильности в области подвергнувшегося микрохирургическому вмешательству позвоночно-двигательного участка, чем в группе пациентов, оперированных эндоскопическими методами ($p = 0,03$). На наш взгляд, это может быть обусловлено возникновением необходимости в некоторых случаях проведения дополнительной резекции костных структур, краевого резецирования позвонковых дужек, дугоотростчатых сочленений, выполнения медиальной фасетэктомии с целью оптимальной визуализации пораженных элементов и безопасного извлечения элементов межпозвонковой грыжи при микрохирургических вмешательствах [86]. Во время проведения дискэктомии эндоскопическими методами при подобных технических трудностях имеется возможность визуального контроля операционного поля, обнаружения мигрировавших элементов и предупреждения расширения хирургического доступа, что позволяет сохранить малую инвазивность метода. У больных с риском развития нестабильности позвоночнодвигательного сегмента редко используются эндоскопические методы дискэктомии [172], так как для проведения костной декомпрессии с использованием тубуса Destandau необходимо введение дополнительных инструментов, которые не имеются в наборе, а стандартные инструменты во многих случаях не могут быть использованы с прилагаемой рабочей вставкой. В связи с этим, эндоскопические методы удаления межпозвонковой грыжи, как правило, не применяются у больных, у которых во время операции планируется проведенной массивной декомпрессии. Эндоскопическое удаление межпозвонковой грыжи во многих случаях производится интерламинарно, с минимальным резецированием костных структур, что, в свою очередь, способствует уменьшению частоты развития нестабильности позвоночно-двигательного участка [279].

По данным ряда авторов при использовании способа дискэктомии по J. Destandau частота развития рецидива заболевания составляет 5,8 % (у 102

больных). Повреждения твердой мозговой оболочки наблюдались в 27 случаях среди 1562 пациентов, подвергшихся хирургическим вмешательствам. При этом у 36 больных, у которых производилось расширенное резецирование полудужки, развитие ятрогенного спондилолистеза либо нестабильности позвоночно-двигательного сегмента после проведения хирургического лечения не отмечалось [35].

При ознакомлении с результатами хирургического лечения межпозвонковой грыжи разных авторов, нами был проведен сравнительный анализ частоты развития осложнений при использовании различных способов удаления межпозвонкового диска (таблица 6.1).

Таблица 6.1. - Сравнение частоты осложнений при различных методиках операций грыж поясничных межпозвонковых дисков

Осложнение	МД	ЭД	ТПФ
Травма ТМО	7,27±0,04**	7,41±0,02	7,21± 0,06**
Повреждение корешка	49,6± 1,08**	42,3 ± 3,2*	46,3 ± 1,5*
Ошибка уровнем	28,5±1,2	24,6±1,6	13,6± 4,2**
Конверсия	2,1 ±1,1	2,2±1,06	10,2± 2,2**
Рецидив грыжи	130,2±2,8*	135,3±2,5	126,32±3,5**
Рубцово-спаечный эпидурит	6,9±2,1**	7,2±1,4**	8,8±2,6**
Инфицирование	0,76 ± 0,09	-	0,513± 0,08*
Нестабильность	7,27±0,04**	7,41±0,02	7,21± 0,06**
Поломка инструмента	49,6± 1,08**	42,3 ± 3,2	46,3 ± 1,5*
Спондилодисцит	28,5±1,2	24,6±1,6	13,6± 4,2**
Ухудшение неврологической симптоматики	2,1 ±1,1	2,2±1,06	10,2± 2,2**

Примечание: * - $p < 0,05$ при сравнении показателей с контролем.

** - $p < 0,01$ при сравнении показателей с контролем

6.2. Меры профилактики возникновения осложнений во время проведения ДИСКЭКТОМИИ

Среди осложнений, возникающих во время хирургического вмешательства у больных с межпозвоночными грыжами, чаще наблюдаются повреждения твердой мозговой оболочки с последующим истечением ликвора, а также ятрогенная травматизация нервного корешка.

При использовании эндоскопических методов дискэктомии могут возникнуть проблемы с исправностью инструментария и оборудования, возникновение их деформации, а также несостоятельности сопряженных элементов. Эндоскопический набор инструментов является хрупким, в связи с чем инкорпорирование инструмента в тубулярный ретрактор должно производиться очень бережно. Фиксирующий рычаг, способствующий удержанию эндосистемы в ретракторе тубуса, перед приступлением к вращению эндоскопа должен находиться в состоянии полного ослабления. Для избежания поломки эндоскопа во время проведения хирургического вмешательства удерживающая «рука», прикрепленная к операционному столу, а также соответствующие кабели не должны создавать помех для рук оперирующего хирурга.

При световом излучении осветительного волокна, расположенного в дистальном отделе эндоскопа, температура воздействия может увеличиваться на 41 °С и больше на протяжении 8 мм от концевой части эндоскопа. С целью предупреждения термических повреждений тканей оптический канал эндоскопа не должен находиться в непосредственном контакте с ними либо с легковоспламеняющимися материалами. Кроме того, нельзя проводить коагуляцию, пока используемый антисептик на основе спирта полностью не высохнет [214].

В случае возникновения сложностей анатомического или же технического характера во время проведения эндоскопического вмешательства необходимо выполнить конверсию и дальнейшая операция должны проводиться наиболее легким для оператора методом, который позволит добиться наилучшего успеха. При решении вопроса о конверсии операции предлагаются несколько вариантов возникновения интраоперационных

ситуаций. Во время выполненная конверсия способствует предотвращению возникновения интраоперационных осложнений. Основными показаниями перевода эндоскопического способа хирургического вмешательства к микрохирургической технике являются: отсутствие возможности для выполнения тщательного гемостаза; травматизация твердой мозговой оболочки либо травматизация нервного корешка; неправильное расположение корешковой манжетки; наличие массивных спаек. На сегодняшний день при лечении травм твердой мозговой оболочки, обусловленных хирургическим вмешательством, широко используется фибриновый клей и другие адгезивные средства, которые применяются на участках повреждения ТМО, выполняется тщательное сшивание фасции и кожи, при этом больному назначается строгий постельный режим. При разрыве твердой мозговой оболочки во время выполнения микрохирургической дискэктомии первичное ушивание раны производится с помощью специальных инструментов – микропитуитарного пинцета с использованием монофиламентного шовного материала Пролен 5.0 [138].

Результаты данного анализа показали, что при использовании эндоскопических методов удаления пораженного грыжей межпозвонкового диска наблюдаются такие же потенциальные осложнения, как и при проведении микродискэктомии, при этом в первом случае имеются дополнительные риски. Нет необходимости в стремлении выполнения дискэктомии лишь эндоскопическими методами. Вовремя проведенная конверсия позволяет избежать возникновения интраоперационных осложнений. Во время проведения операции хирург должен учитывать риск развития потенциальных осложнений, методы их предупреждения и устранения.

6.3. Причины рецидива корешкового болевого синдрома и его профилактика

Результаты нашего исследования показали, что одними из наиболее сложных задач является установление этиологического фактора повторного развития корешковых болей после проведения поясничной дискэктомии. Причины их возникновения характеризуются своей разнообразностью, при этом немаловажную роль при избрании дальнейшей тактики лечения данной категории пациентов играет проведение диффдиагностики заболевания.

Нами были изучены результаты лечения 207 пациентов, у которых РТ в период с 2010 года в клинике нейрохирургии НМЦ проводилось хирургическое лечение грыжи МПД поясничного сегмента позвоночного столба традиционными способами. При этом отмечалось преобладание пациентов со срединно-боковыми грыжами - 70% наблюдений, в 25,5% случаев у больных имелись боковые грыжи, а в остальных 4,5% случаев у больных имелись фораминальные грыжи.

В 6,5% случаев у наблюдаемых нами пациентов грыжи диска располагались между 3 и 4 поясничными позвонками, в 44,5% - между 4 и 5 поясничными позвонками, в 35% случаев – между 5 поясничным и 1 крестцовым позвонками, еще в 14% случаев у больных отмечались множественные поражения.

Во всех случаях дискэктомия у пациентов выполнялась микрохирургическими методами из заднего доступа.

Рецидивы корешкового болевого синдрома наблюдались у 21 (4,7%) пациента. Были выявлены следующие причины рецидива болевого синдрома: повторное развитие грыжи диска – у 7 (1,5%) больных, развитие рубцовоспаечного процесса было отмечено у 8 (1,7%) больных, развитие грыжи в области смежных участков наблюдалось у 4 (0,8%) больных, развитие контрлатеральной грыжи межпозвонкового диска было отмечено у 1 (0,2%) пациента, неправильно выбранный уровень хирургического вмешательства был зарегистрирован в 1 (0,2%) случае.

При выявлении основных причин возникновения рецидива болей применялись современные неинвазивные способы лучевого исследования,

включающие КТ и МРТ, а по мере необходимости выполнялось и контрастное миелографическое исследование.

Для определения степени изменения паравертебральных мышц, а также тканей эпидурального пространства производилась интраоперационная биопсия.

В результате детального гистологического исследования фрагментов паравертебральных мышц и тканей эпидурального пространства, взятых во время проведения хирургического вмешательства (n=14) у пациентов с грыжами МПД было обнаружено, что вследствие длительной тракции мышц возникало механическое повреждение мышечных волокон с развитием острой ишемии. При проведении морфологического исследования наблюдались участки значительного скопления крови в межволоконных промежутках (рис. 6.1). В некоторых зонах отмечалось наличие значительного отека.

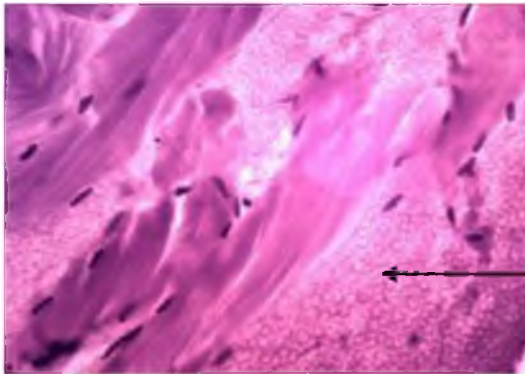


Рисунок 6.1. - Скопление крови между поврежденными мышечными волокнами (x400)

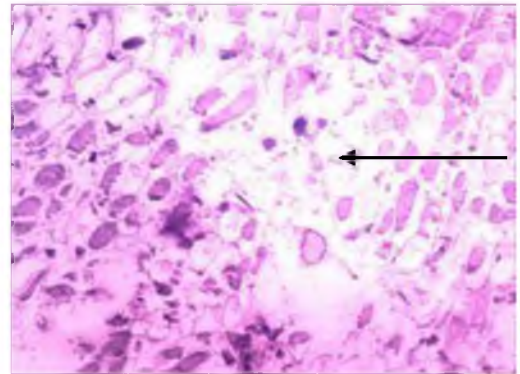


Рисунок 6.2. – Выраженный межмышечный отек (x100)

Развитие отёка считается одним из ранних клинических симптомов ишемических нарушений, что обусловлено уменьшением АТФ в клетках. Это происходит вследствие нарушения доставки кислорода. Возникшая гипоксия приводит к торможению и полной остановке процессов окислительного фосфорилирования в митохондриях на фоне выделения АТФ. Уменьшение количества АТФ в клетках сопровождается усилением активности процессов анаэробного гликолиза, а энергетические расходы клетки компенсируются

путем выделения АТФ из гликогена. Уровень гликогена начинает заметно уменьшаться. Мышечные клетки окрашиваются разнородно, в некоторых зонах наблюдается мелкоглыбчатый распад волокон (рисунок 6.3), при этом в ряде миоцитах может наблюдаться отсутствие ядра. Также наблюдается прерывание рисунка мышечных волокон вследствие присутствия элементов повреждённых волоконных тканей (рисунок 6.4).

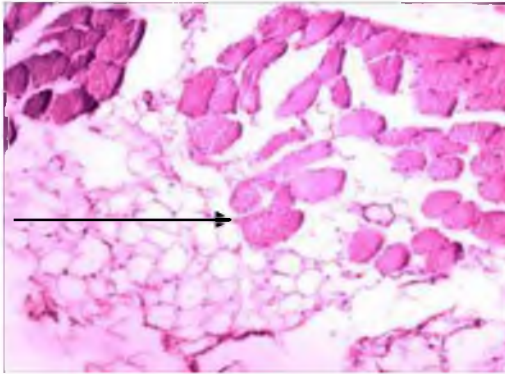


Рисунок 6.3. - Мелкоглыбчатый распад мышц (x100)

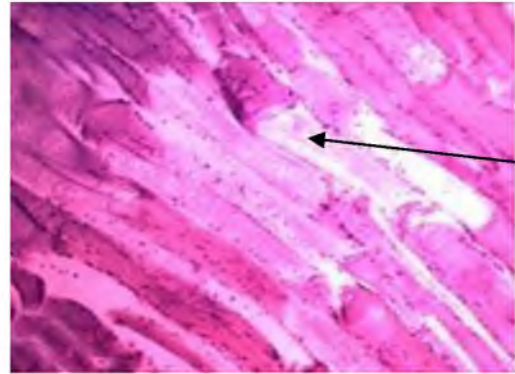


Рисунок 6.4. - Прерывание рисунка мышечных волокон, исчезновение ядер в миоцитах (x400)

Наблюдается наличие воспалительной инфильтрации в мышечных тканях лимфоцитов с некоторой долей нейтрофильных клеток (рисунок 6.5). Также наблюдается полнокровие, признаки стаза крови и участки микротромбозов (рисунок 6.6).

При проведении последующего исследования элементов эпидурального пространства и околопозвоночных мышц в области хирургического вмешательства при повторном его проведении (n=5) наблюдались признаки ишемических изменений, обусловленных тракцией мышц во время проведения первого хирургического вмешательства.

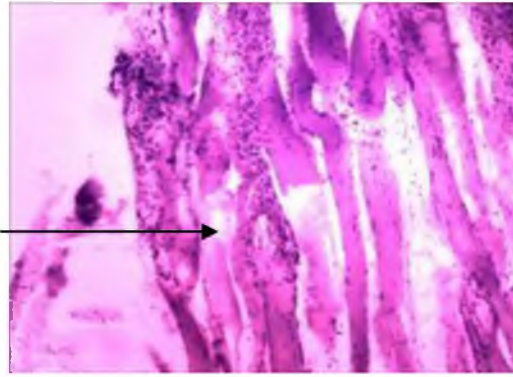


Рисунок 6.5. – Воспалительная инфильтрация мышечной ткани (x400)

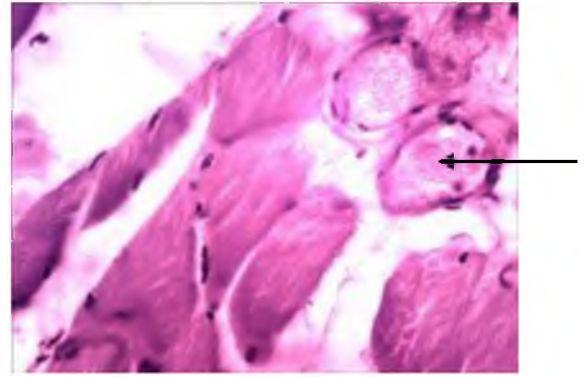


Рисунок. 6.6. - Полнокровие сосудов мышечной ткани (x400)

При проведении последующего исследования элементов эпидурального пространства и околопозвоночных мышц в области хирургического вмешательства при повторном его проведении (n=5) наблюдались признаки ишемических изменений, обусловленных тракцией мышц во время проведения первого хирургического вмешательства. При морфологическом исследовании наблюдалось увеличение доли зрелой соединительной ткани (рисунок 6.7). В некоторых зонах были обнаружены замурованные мышечные волокна, располагающиеся между фиброзными пучками (рисунок 6.8).

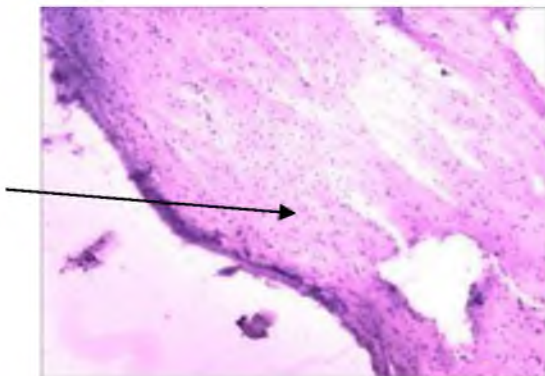


Рисунок 6.7. – Разрастания соединительной ткани в мышцах (x100)

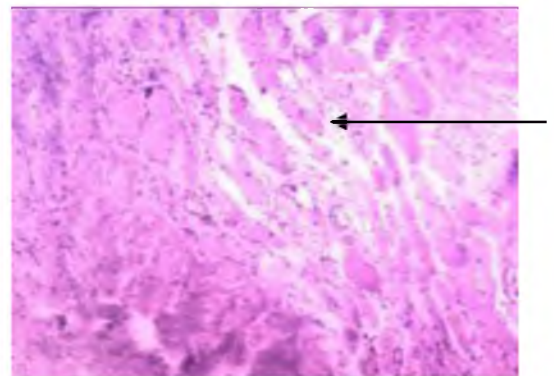


Рисунок 6.8. - Мышцы, замурованные в соединительную ткань (x100)

При проведении гистологического исследования элементов тканей околопозвоночных мышц было обнаружено увеличение доли зрелой соединительной ткани в области хирургического воздействия. При удалении

жёлтой связки исчезает барьер к эпидуральному промежутку, вследствие чего повышается риск формирования грубого спаечного процесса в области околопозвоночных мышц, нервных корешков и ТМО. В последующем это может стать причиной компрессионного сдавления спинномозгового корешка, что приведет к ограничению его мобильности и повторному развитию корешкового болевого синдрома.

Следовательно, причиной повторного развития корешкового болевого синдрома и локальных болей в области поясницы после хирургического вмешательства, помимо рецидива грыжи МПД, может являться образование массивных спаек в области эпидурального промежутка. Высокой информативностью при определении причин повторного возникновения болей компрессионного характера после хирургического вмешательства обладают такие лучевые методы диагностики как КТ и МРТ.

Ниже приводится случай из практики неудовлетворительного лечения больного, у которого возник называемый так называемый «синдром неудачно оперированного позвоночника».

Пациентка А. 43 лет, обратилась в нейрохирургический стационар с жалобами на наличие болевых ощущений в области люмбально-сакрального сегмента позвоночного столба с их иррадиацией в область наружной поверхности левой нижней конечности вплоть до уровня стопы, что сопровождалось ограничением двигательной активности пациентки. Длительность заболевания со слов пациентки составляет 8 лет. Неоднократно получала консервативное лечение в условиях амбулатория, лечение при этом не давало особый эффект.

При объективном осмотре имеется послеоперационный рубец в области остистых отростков 5 поясничного и 1 крестцового позвонков. Положение пациентки анталгическое, отмечается напряжение мышц спины. Признак Ласега слева 4/5, рефлекторная реакция со стороны ахиллова сухожилия слева отрицательная. Отмечается снижение чувствительности в проекции

иннервации дерматомов L5-S1 слева. Наблюдается гипотония мышц голени слева.

Пациентке в 2010 года в нейрохирургическом учреждении по результатам клинического и миелографического исследования был установлен следующий диагноз: Остеохондроз поясничного отдела позвоночника, грыжа межпозвонкового диска между 5 поясничным и 1 крестцовым позвонками слева. Больная проходила в стационаре комплексное консервативное лечение, включавшее нестероидные противовоспалительные средства, гормональные препараты, витамины группы и физиотерапевтические процедуры. Были выполнены окологривничные блокады, после которых интенсивность болей особо не изменялась. Принимая во внимание частые рецидивы заболевания, пациентка в 2006 году была прооперирована. Была произведена неполная гемиламинэктомия 5 поясничного позвонка слева, удаление грыжи диска между 5 поясничным и 1 крестцовым позвонками слева. В послеоперационном периоде отмечалось уменьшение интенсивности болей, пациентка была выписана домой в удовлетворительном состоянии. В дальнейшем у пациентки периодически возникали рецидивы болевого синдрома, по поводу чего она неоднократно проходила курс консервативной терапии в условиях амбулатория. Учитывая безуспешность консервативной терапии, в декабре 2010 года пациентка была госпитализирована в нейрохирургический стационар для проведения КТ исследования поясничного отдела позвоночника. Результаты исследования показали отсутствие признаков повторного развития грыжи МПД, были выявлены признаки выраженного рубцово-спаечного процесса (рисунок 6.9).

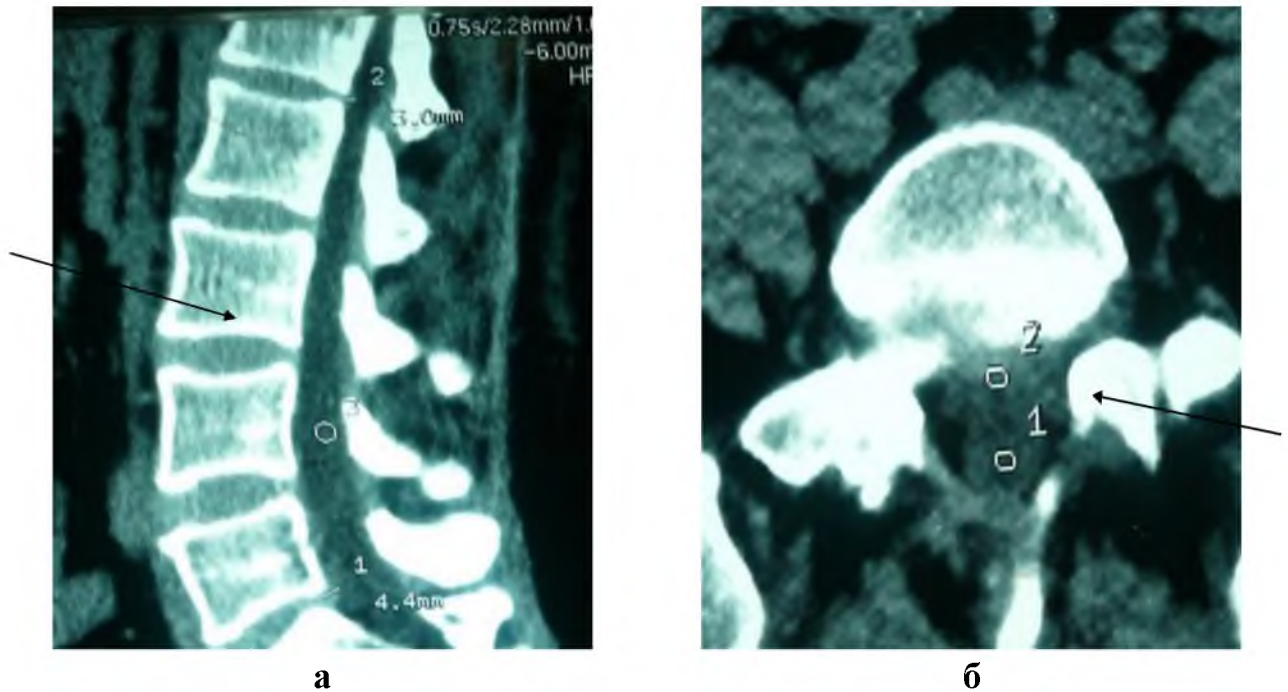


Рисунок 6.9. - КТ больного после операции во фронтальном и поперечном срезях. Рубцово-спаечный процесс в эпидуральном пространстве

Было назначено консервативное лечение, включая физиотерапевтические процедуры, которые не дали особого эффекта. В виду наличия интенсивных корешковых болей, пациентке было выполнено повторное хирургическое вмешательство с проведением частичной гемиламинэктомии 5 поясничного позвонка и адгезиолизиса в области эпидурального промежутка. При открытии межмышечного пространства наблюдается наличие в нем выраженного рубцово-спаечного процесса, визуальный осмотр эпидурального промежутка затруднен. Учитывая операционную находку, была выполнена гемиламинэктомия 5 поясничного позвонка слева. Отмечалось наличие выраженного рубцово-спаечного процесса в области эпидурального промежутка, что негативно отражалось на дифференциации нервного корешка. Во время проведения ревизии наличие грыжи диска не обнаружено. При проведении в последующем гистологического анализа также было обнаружено увеличение доли фиброзной ткани в области эпидурального промежутка (рисунок 6.10).

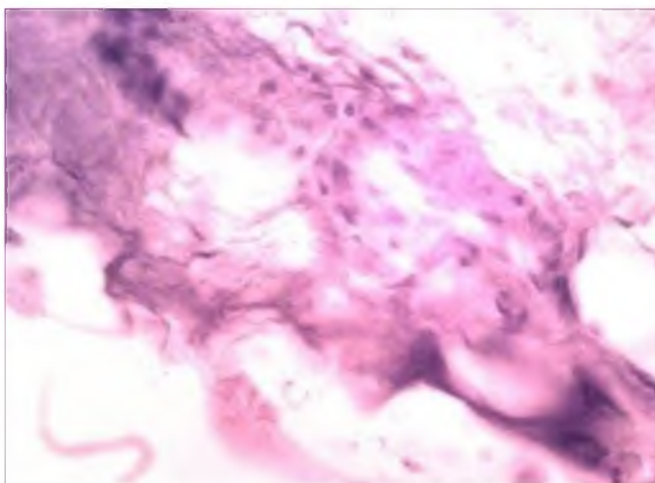


Рисунок 6.10. - Фиброзная ткань в эпидуральной клетчатке (x100)

Следовательно, возникновение корешковых болей было связано с развившимся рубцово-спаечным процессом в эпидуральном пространстве после первой операции. На фоне уменьшения интенсивности корешковых болей пациентка была выписана домой. У больной периодически возникает поясничный и корешковый болевой синдром, который в условиях амбулатория лечился консервативными методами. Была выполнена контрольная магнитно-резонансная томография области поясничного сегмента позвоночного столба. Признаки рецидива заболевания не наблюдаются, отмечается наличие признаков рубцово-фиброзных изменений в области эпидурального промежутка (рисунок 6.11).

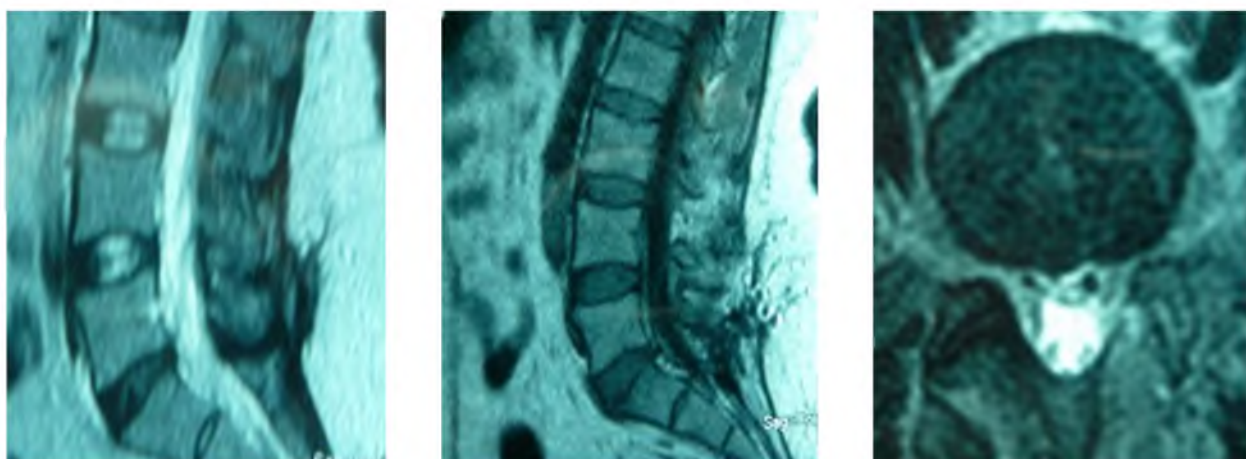


Рисунок 6.11. - МРТ больного после операции во фронтальном и поперечном срезax. Рубцовый фиброз в эпидуральном пространстве

Больной была установлена 3 группа инвалидности. Показатели интенсивности корешкового болевого синдрома по шкале ВАШ соответствует 8 баллам.

6.4. Техника усовершенствования способа оперативного лечения грыжимежпозвонкового диска поясничного отдела позвоночника

Хирургические вмешательства проводились под общим обезболиванием в положении больного на здоровом боку с согнутыми нижними конечностями в тазобедренном и коленном суставах. У больных с двухсторонними клиническими проявлениями заболевания и при срединных грыжах межпозвонкового диска применялся двухсторонний доступ для извлечения выпавших элементов с обеих сторон. Для удаления грыжи применялись интерламинарный и расширенный интерламинарный доступы, в некоторых случаях проводилась и частичная гемиламинэктомия. В случае значительного пролапса срединной локализации, уменьшения просвета позвоночного канала проводилась гемиламинэктомия либо ламинэктомия, а в случае обнаружения выраженного и обширного рубцово-спаечного процесса по мере необходимости дополнительно проводилась и фораминомия. Далее выполняется скелетизация мышц, и с данного этапа хирургическое вмешательство проводится с использованием бинокулярной лупы с увеличительной способностью в 3,5 раза, а также с помощью специального микронейрохирургического инструментария. В случае доступа к грыже МПД как и при классическом варианте операции флавинэктомия не производится, а лишь резецируются проксимальные её участки (рис. 6.12), а сама желтая связка сохраняется на ножке в каудальном направлении. Чтобы исключить мешающее влияние во время хирургического вмешательства со стороны жёлтой связке, её узловыми швами подшивают к рядом располагающимся мягким тканям (к апоневрозу либо к мышцам) (рис. 6.13).

В случае сужения междужкового промежутка и возникновения необходимости в расширении доступа, выполняется иссечение краёв дужек позвонков, расположенных над и под пораженным участком, а затем выполняется флавиотомия, что позволяет уменьшить недостаток тканей жёлтой связки во время проведения её пластики. Все этапы удаления грыжи МПД выполнялись традиционными методами, при этом важным моментом является удаление более 70% от общего объема содержимого диска и произвести расширение участка входа корешка в межпозвонковое отверстие таким образом, чтоб его диаметр в 1,5 раза превышал чем размеры корешка.

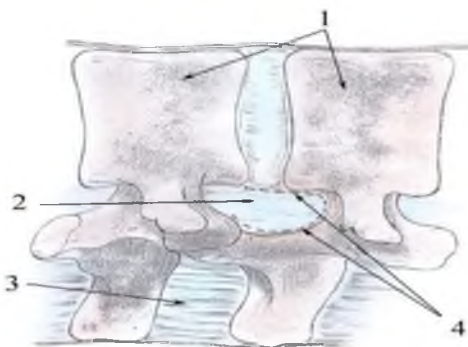


Рисунок 6.12.- Флавиотомия

- 1.Тело позвонков
- 2.Жёлтая связка
- 3.Межкостистая связка
- 4.Линия иссечения жёлтой связки

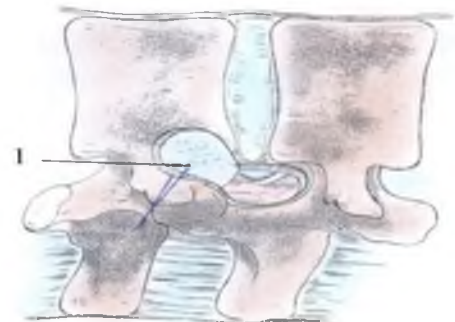


Рисунок 6. 13.- Сохранение жёлтой связки на ножке

- 1.Жёлтая связка, фиксированная к мягким тканям

Необходимо произвести тщательную ревизию эпидурального пространства, чтобы не осталось фрагментов диска, которые часто являются причиной рецидива корешкового болевого синдрома в ближайшем послеоперационном периоде. При этом важно не повредить замыкающие пластинки по ходу операции операционную рану промывали тёплым физиологическим раствором с добавлением 20 мл 1% диоксида. Обязательным считаем периоперационное внутривенное введение антибиотиков широкого спектра действия (цефазолин, кефзол) 1 гр. При длительности операции свыше 3 часов вводится повторно разовая доза. по окончании этапа удаления диска и тщательного гемостаза ранее

сохранившаяся жёлтая связка на ножке укладывается на своё место и фиксируется 2-3 рассасывающими швами к мягким тканям краниального отдела междужкового пространства, т.е. производится «флавиофораминопластика» (патент на изобретение за № тј 196 от 12 ноября 2008г. г. Душанбе, Республика Таджикистан (рис. 6.14)).

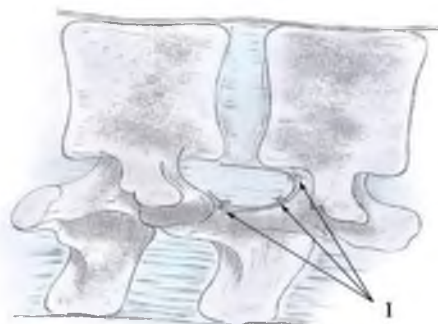


Рисунок 6.14.- Фиксация жёлтой связки швами (Флавиофораминопластика)

Это способствует тому, что между эпидуральным пространством (твёрдая мозговая оболочка, корешки спинного мозга) с одной стороны, и подвергшимися тракции и скелетизации (повреждению) паравертебральными мышцами с другой стороны, сохраняется естественный барьер – жёлтая связка. Обязательным считаем дренирование послеоперационной раны силиконовой резиновой трубкой на 1 сутки. Последняя выводится наружу через отдельный небольшой контропертурный разрез кожи и фиксируется к коже швом, через сутки резиновая дренажная трубка промывается 10 мл 0,5% раствора диоксида и удаляется.

В качестве примера операции с применением разработанного способа пластики желтой связки приведем наблюдение из практики.

Больной Максудов Х. 1967г.р. учитель, поступил в клинику нейрохирургии 15.01.2008г. с жалобами на боли в пояснично-крестцовом отделе позвоночника, иррадиирующие по наружной поверхности левой голени до стопы, онемение и слабость в левой стопе. Болеет в течение 3 лет. Начало

заболевания связывает с неловким поднятием тяжести. В начале появились боли в пояснице, а позже стали иррадиировать в левую ногу. Неоднократно получал консервативное амбулаторное лечение, эффект был незначительным.

В объективном и неврологическом статусе: выраженный сколиоз поясничного отдела позвоночника, выпуклостью влево, резко напряжены паравертебральные мышцы. Перкуссия остистых отростков L5-S1 болезненна. Симптом Ласега слева 45, справа - 90. Ахиллов рефлекс слева снижен. Гипестезия в зоне иннервации дерматомов L5-S1 слева. Тонус мышц голени слева снижен. Выраженность болевого синдрома по ВАШ – 6 см по схеме.

По клиническим данным установлен диагноз: остеохондроз поясничного отдела позвоночника, грыжа МД между L5-S1 позвонков.

Больному произведена КТ пояснично-крестцового отдела позвоночника, где диагностирована грыжа межпозвонкового диска между L5-S1 позвонками слева (рисунок 6.15).

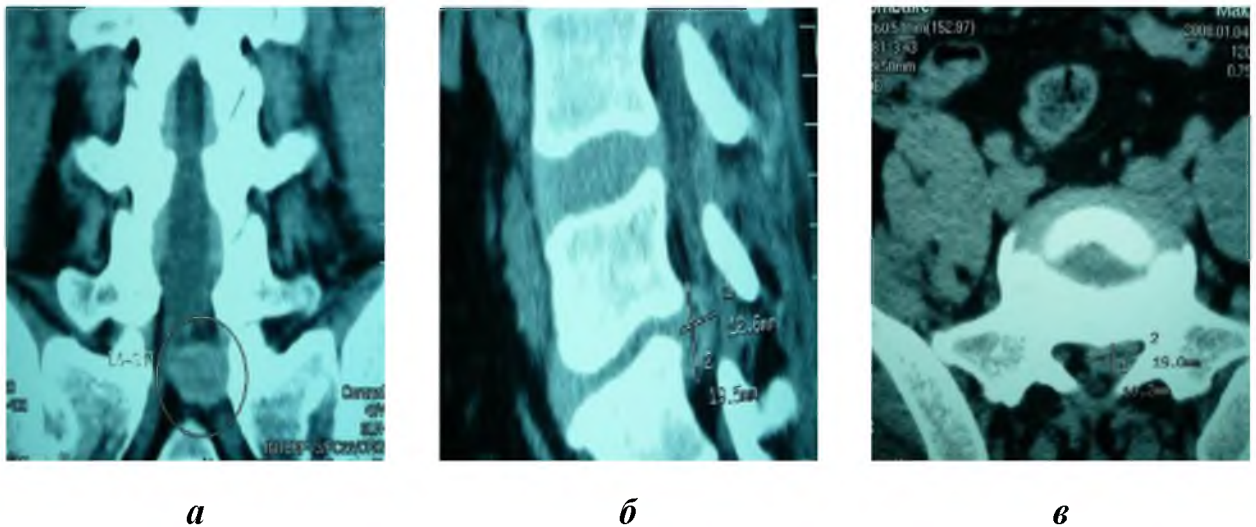


Рисунок 6.15. - КТ больного М. 41г., а – в коронарной, б – во фронтальной, в - в поперечной проекциях. Парамедианная грыжа межпозвонкового диска L5-S1 позвонков слева

20.01.2008г. произведена операция «Расширенный интерламинарный доступ, удаление грыжи межпозвонкового диска между L5-S1 позвонками слева, флавиофораминопластика» (рисунок 6.16).

Послеоперационный период протекал без осложнений. Отмечен регресс корешкового болевого синдрома. На 5 сутки пациент активизирован. Швы сняты на 8 сутки. В удовлетворительном состоянии выписан на амбулаторное лечение.

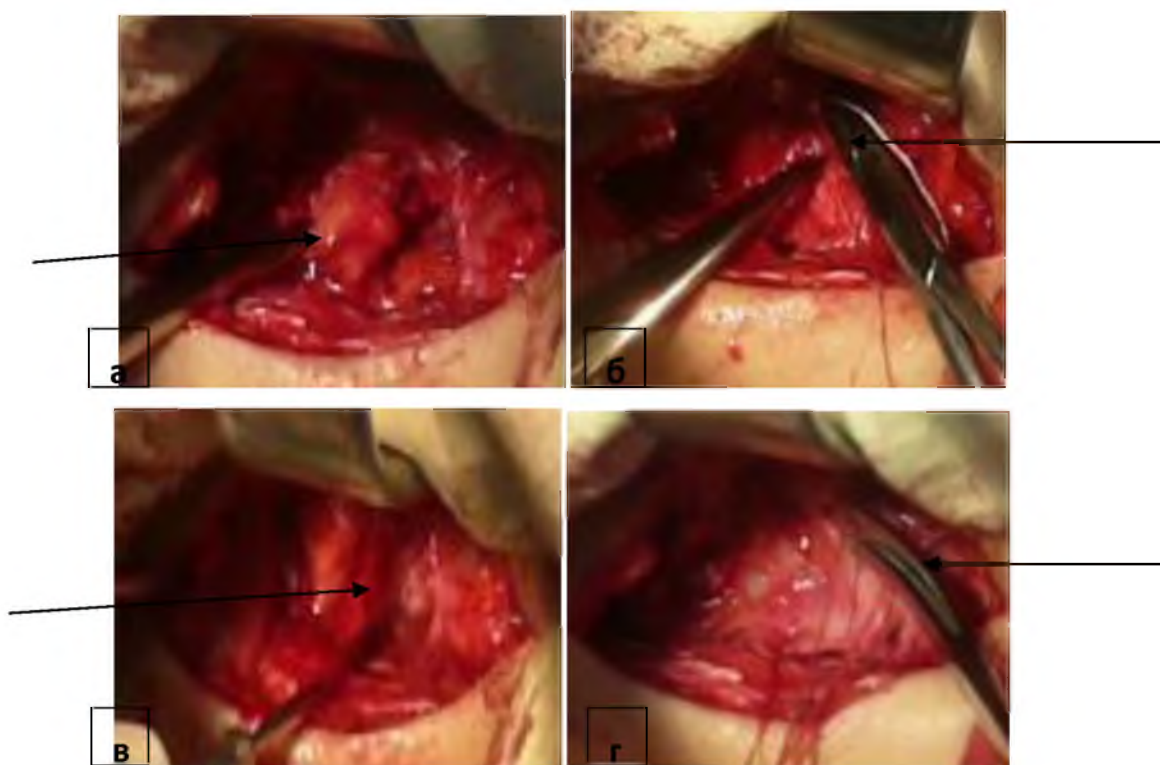


Рисунок 6.16. - Этапы операции: а - частичное иссечение жёлтой связки, б - отведение жёлтой связки на ножке дистально с фиксацией к мягким тканям, в - удаление грыжи диска, г - укладывание жёлтой связки на место и фиксация к мягким тканям - флавиофораминопластика

Осмотрен через 1 год. Боли в поясничном отделе позвоночника не беспокоили, движения в полном объёме. Сохранилась лёгкая гипестезия в зоне дерматома L5 слева. Работает на прежней работе. Выраженность корешкового болевого синдрома по ВАШ-0.

Об эффективности разработанной нами методики приводим пример больного, повторно оперированного с рецидивом грыжи межпозвонкового диска, который оперирован 2 года назад по разработанной нами методике.

Больной В. 1969г.р. профессия - рабочий, поступает в клинику нейрохирургии 12.03.2010г. с жалобами на боли в пояснично-крестцовом отделе позвоночника, отдающие по наружной поверхности правой ноги до

стопы. Болеет в течение 3 лет. Начало заболевания связывает с физической нагрузкой. Получал амбулаторное лечение, без эффекта.

Из анамнеза в декабре 2008г. в клинике нейрохирургии НМЦ РТ по клиническим и КТ данным установлен диагноз: остеохондроз поясничного отдела позвоночника, грыжа МД между L5-S1 позвонками справа. По поводу чего произведена операция «Микрохирургическое интерламинарное удаление грыжи МД L5-S1 справа с флавиофораминопластикой». Выписан в удовлетворительном состоянии. Рекомендации врача не соблюдал, продолжал выполнять тяжёлый физический труд. Через 2 года вновь появились боли в пояснично-крестцовом отделе позвоночника, отдающие в правую ногу. Получал амбулаторное консервативное лечение, без эффекта. В связи, с чем обратился в нейрохирургическое отделение, произведен МРТ контроль пояснично-крестцового отдела позвоночника, диагностирован рецидив грыжи МД L5-S1 справа, размером 1,46 см (рисунок 6.17).

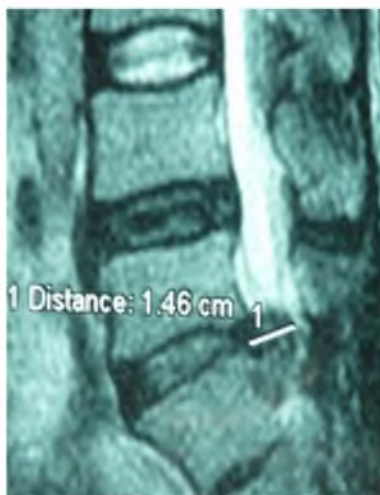

Рисунок 6.17. - МРТ больного. Рецидив грыжи МД L5-S1 справа. Состояние после удаления грыжи МД L5-S1 справа с флавиофораминопластикой

В объективном и неврологическом статусе: послеоперационный рубец над остистыми отростками L5-S1 позвонков без признаков воспаления. Анталгическое положение, выраженный дефанс мышц спины. Перкуссия

остистых отростков L5-S1 болезненна. Симптом Ласега слева 45. Ахиллов рефлекс слева не вызывается. Гипестезия в зоне иннервации дерматомов L5S1 слева. Тонус мышц голени слева снижен.

Учитывая выраженный корешковый болевой синдром, больному произведена 17.03.2010г. операция «Частичная гемиламинэктомия L5 справа с удалением рецидива грыжи МД L5-S1 позвонков справа». Разрез произведён по старому послеоперационному рубцу с иссечением последнего. При доступе - невыраженный рубцовый фиброз и хорошо визуализируется ранее сохранившаяся жёлтая связка. Жёлтая связка рассечена по старому рубцу и сохранена на ножке. В эпидуральном пространстве имеются слабо выраженные спайки, дифференцировка твёрдой мозговой оболочки и корешка не затруднена. Обнаружен рецидив парамедианной грыжи диска L5-S1, последний удалён. Произведена повторная флавиофораминопластика. Межмышечное пространство дренировано силиконовой трубкой на 1 сутки. В послеоперационном периоде, сразу после пробуждения, корешковый болевой синдром отсутствовал. Активизирован на 3 сутки. Заживление раны первичное. Выписан домой на 8 сутки. К прежней работе приступил через три недели после операции. Больной осмотрен через 6 месяцев. Оценка корешкового болевого синдрома по шкале ВАШ – 1 балл.

Таким образом, приведённые выше примеры иллюстрируют одну из причин неудовлетворительных результатов в хирургическом лечении грыжи межпозвонковых дисков поясничного отдела позвоночника – развитие эпидурального фиброза в зоне первичной операции. При использовании разработанного и усовершенствованного нами способа флавиофораминопластики - значительно уменьшается развитие рубцовоспаечного процесса и при необходимости повторных операций облегчается доступ к межпозвонковому диску, дифференциации дурального

мешка и корешка. Обязательным считаем пери операционное введение антибиотиков и дренирование послеоперационной раны силиконовой резиновой трубкой с целью уменьшения послеоперационных гнойно-воспалительных осложнений.

Обсуждение результатов

Среди основных причин визита больных к специалисту на втором месте стоит возникновение боли в области позвоночника, данный синдром стоит на 3-ем месте среди причин госпитализации больного [13,24,25,70]. Причиной потери трудоспособности у больных больше чем в половине случаев является наличие боли в позвоночнике в области поясницы. Это сопровождается значительными материальными расходами на диагностическое обследование, лечение и восстановление, что, в свою очередь, отражается на бюджете системы здравоохранения и отрицательно сказывается на национальной экономике.

Распространенность болевого синдрома в спине составляет 37,1%, а показатель заболеваемости в течение года составляет 76%. Кроме того, в 85,5% случаев среди опрошенных людей подтверждалось хотя бы однократное возникновение боли в спине [173].

В настоящее время наблюдается увеличение числа пациентов с дегенеративными изменениями в позвонках. Этим обусловлен повышенный интерес к методам оптимизации дооперационного диагностического исследования и оперативного вмешательства при наличии ангионевральной компрессии дискогенного характера в области поясничного отдела позвоночного столба. В большинстве случаев причиной наличия хронического болевого синдрома в поясничном отделе позвоночника является его поражение различного генеза, о чем свидетельствует множество исследований с использованием современных методов диагностики, а также находки во время проведения хирургического лечения таких пациентов [147].

Было установлено, что большое влияние на результаты оперативного лечения больных с компрессионными формами остеохондроза в поясничном отделе позвоночника имеет появление нестабильности в позвоночнодвигательном сегменте, чем и обусловлен большой интерес ученых в данном вопросе. Предложенные на сегодняшний день многочисленные

методы оперативного лечения пациентов с ГМПД являются свидетельством непрерывного поиска специалистами наиболее адекватных способов хирургического лечения. Выполнение дискэктомии, по-прежнему, считается краеугольным камнем при оперативном лечении пациентов с межпозвонковыми грыжами.

Таким образом, имеющийся ряд малоизученных проблем в области оперативного лечения неврологических проявлений остеохондроза поясничной области позвоночника, и необходимость проведения более тщательного исследования послужило основанием для проведения данной работы.

Нами были исследованы результаты обследования и лечения 500 пациентов с поясничным остеохондрозом, поступивших в период с 2010 по 2016 годы в отделения нейрохирургии Национального медицинского центра «Шифобахш» Республики Таджикистан, являющегося базой кафедры нейрохирургии и сочетанной травмы ГОУ ТГМУ им. Абуали ибни Сино.

Пациенты в возрастной категории 18-30 лет и 31-40 лет составили 237 (47,4%) и 126 (25,2%) человек, соответственно. Таким образом, отмечалось значительное преобладание пациентов наиболее трудоспособного возраста.

Все пациенты в зависимости от методов проводимого лечения были распределены на 3 группы:

В I группу были включены 207 (41,4%) больных, которым операция по удалению грыжи межпозвонкового диска на уровне пояснично-крестцового сегмента позвоночного столба проводилась микрохирургическим методом. **Во II группу** были включены 74 (14,8%) больных, которым производилась декомпрессия по поводу фораминального стеноза на уровне пояснично-крестцового сегмента позвоночного столба с выполнением траспедикулярной фиксации (ТПФ) данной области.

В III группу вошли 219 (43,8%) больных, у которых операция по удалению грыжи межпозвонкового диска на уровне пояснично-крестцового сегмента позвоночного столба проводилась эндоскопическим методом.

Во всех случаях больным проводилось комплексное обследование, включающее в себя изучение общего и неврологического статуса, клиниколабораторные и инструментальные методы исследования, а также КТ и МРТ исследования. При обнаружении у пациентов сопутствующих заболеваний внутренних органов и систем они были исключены из дальнейшего исследования. Большое внимание уделялось также анамнестическим данным, социальному положению и характеру трудовой деятельности пациента.

При исследовании неврологического статуса тщательно изучали особенности чувствительной, двигательной, рефлекторной сфер, функции тазовых органов пациента. В алгоритме исследования чувствительной функции определяли наличие раздражительных клинических проявлений (болевой синдром, нарушение чувствительности), симптомы выпадения (снижение чувствительности к раздражителям, повышенная чувствительность к болевым стимулам, гиперпатия) и симптомы натяжения нервных стволов и корешков. При изучении двигательной функции оценивали состояние сухожильных и надкостничных рефлексов, а также мышечного тонуса у пациентов.

Показатель болевой интенсивности определяли с помощью вербальной ранговой шкалы (ВРШ), представляющей собой видоизмененную визуальную аналоговую шкалу (ВАШ) [9]. Баллы по данной шкале составляют от 1 до 10, где 0 баллов означает полное отсутствие болей, а 10 баллов – самые сильные боли.

Оценку степени потери работоспособности и качества жизни больного проводили с использованием анкеты Освестри, характеризующей характер расстройств жизнедеятельности при боли в поясничной области (Oswestry Low Back Pain Disability Questionnaire) [9,83].

При изучении результатов различных методов хирургического лечения больных с грыжей межпозвонкового диска проводилась оценка по шкалам ВАШ, Nurick, MacNab, проводилось анкетирование по Освестри, анализировали частоту развития осложнений в раннем и позднем послеоперационном периоде.

При изучении результатов применяемых методов удаления пораженных дисков были установлены ряд факторов, оказывающие значительное влияние на исход хирургического вмешательства [52], а также характеризующие технические сложности при их проведении.

Подводя итог результатов выявлены особенности течения ГМД с остеопорозом позволяют также этот феномен отнести к другим проявлениям синдрома «взаимного отягощения», который прямо и косвенно влияет как на результаты диагностики так и на выбор оптимальной тактики лечения и конечные результаты комплексного лечения грыж межпозвонковых дисков поясничной локализации.

Необходимо отметить, что на основании выше изложенного можно выделить две проявления синдрома «взаимного отягощения», которые связаны с сочетанием ГМД с коксартрозом и остеопорозом. Последние преимущественно встречаются у лиц пожилого и старческого возраста. Лечение ГМД должно проводиться с учетом результатов целенаправленной диагностики коксартроза и остеопороза, т.к. данный технический подход, как было показано выше, относится и эффективности путей улучшения результатов грыж межпозвонковых дисков поясничной локализации.

Факторы, указывающие на необходимость использования эндоскопического метода при удалении грыжи, малочисленны, и все они, в основном, являются второстепенными. Принимая во внимание все плюсы и минусы данных методов дискэктомии, был составлен алгоритм определения наиболее оптимального и подходящего метода оперативного вмешательства для каждого конкретного случая.

Нами была проведена оценка некоторых хирургических показателей у исследуемых больных, оперированных путем использования эндоскопического оборудования, микрохирургической техники и декомпрессии при сужении спинномозгового канала с выполнением транспедикулярной фиксации. Были изучены следующие параметры: продолжительность хирургического

вмешательства, интенсивность кровопотери, величина разреза и площадь резецированных участков костных структур.

Длительность хирургического вмешательства в первых 2-х группах составила около 90 минут, а в 3-ей группе этот показатель составил более 150 минут. Результаты исследования показали, что продолжительность операции с проведением декомпрессии у больных с сужением спинномозгового канала и выполнением транспедикулярной фиксации (175 (90; 115) минут) оказалось со статистической значимостью больше ($p < 0,05$), чем при выполнении дискэктомии эндоскопическим методом (90 (72,5; 110) минут). Показатели кровопотери у больных при выполнении данных методов операции были незначительными и не имели статистической значимости между группами, тогда как в третьей группе этот показатель составил в среднем 450 мл. При проведении дискэктомии эндоскопическим методом выполнялся более короткий разрез (в среднем на 1,5 см), при сравнении с таковым при микродискэктомии.

При изучении взаимозависимости между продолжительностью хирургического вмешательства и объемом кровопотери было установлено наличие прямой умеренной корреляционной связи ($R=0,43$; $p < 0,05$) при проведении декомпрессии у больных с сужением спинномозгового канала с ТПФ, а также наличие выраженной прямой корреляционной связи между данными показателями ($R=0,56$; $p < 0,05$) при проведении дискэктомии

микрохирургическим методом. Среди пациентов с проведенной дискэктомией эндоскопическим методом не было выявлено наличие корреляционной связи.

При изучении выраженности болевого корешкового синдрома на вторые сутки послеоперационного периода у больных всех групп наблюдалось заметное их уменьшение при сравнении с дооперационными показателями, которые составляли 70 (50; 89). Этот показатель на 2-е сутки после операции снизился до 56 (31; 70) в группе пациентов с проведенной микродискэктомией ($pW < 0,01$), до 34 (19; 60) у больных с проведенной декомпрессией при сужении спинномозгового канала с ТПФ ($pW < 0,01$), в группе пациентов с

выполненной дискэктомией эндоскопическим методом выраженность болевого корешкового синдрома снизилась до 54 (25; 65) ($pW < 0,01$).

В период первых 5 суток отмечалось уменьшение выраженности болевого синдрома, при этом не отмечалась статистическая значимость в различиях показателей между группами ($p < 0,01$). Также были получены статистически значимые различия в показателях индекса ВАШ на момент выписки больных проведенными хирургическими вмешательствами эндоскопическим методом (10 (3; 20)), при сравнении с пациентами с микрохирургическими методами вмешательства (17 (8; 35)) ($pU = 0,03$).

При изучении корреляционных связей не выявлено наличие зависимости интенсивности болевого корешкового синдрома до и после хирургического вмешательства.

В ходе исследования динамических изменений показателей выраженности болевого синдрома было определено значительное уменьшение данного показателя после проведенного хирургического лечения у больных всех групп, в то же время, при межгрупповом сравнении показателей выраженности болевого синдрома в динамике отмечено отсутствие статистической значимости. Показатели выраженности болевого синдрома у пациентов всех групп в раннем периоде после хирургического лечения не имели статистической значимости в различиях, но при этом отмечается меньшее снижение изучаемого показателя на момент выписки в группе больных проведенными эндоскопическими вмешательствами ($pU = 0,03$). Показатели выраженности болевого синдрома имеют тенденцию к снижению в течение первых 3–6 месяцев после хирургического вмешательства.

Также установлено наличие прямой зависимости между величиной интенсивности болевого синдрома на момент выписки в период 3, 6 и 12 месяцев после хирургического лечения.

Показатель качества жизни по Освестри до проведения дискэктомии микрохирургическим методом составил 58 (32; 67), а на момент выписки больного он снизился до 25 (16; 43). Перед выполнением дискэктомии

эндоскопическим методом данный показатель составлял 40 (30; 56), на момент выписки больного он снизился до 27 (10; 37). Перед выполнением декомпрессии у больных с сужением спинномозгового канала с ТПФ индекса Освестри составил 41 (26; 60), на момент выписки больного он снизился до 31 (13; 44). Кроме того, было установлено значительное улучшение по функциональным показателям у больных всех групп в период от выписки из клиники и до 3-х месяцев после хирургического вмешательства, т.е. в реабилитационный период после удаления грыжи межпозвонкового диска. Дальнейшее улучшение по шкале Освестри в период до 6-и месяцев после хирургического лечения наблюдалось только у пациентов с проведенной дискэктомией эндоскопическим методом. При проведении сравнительного анализа между группами по показателям Освестри через три месяца после операции не отмечались статистически значимые различия ($pK-W = 0,08$). Аналогичная картина наблюдалась и в последующие периоды наблюдения – спустя 6 месяцев после хирургического лечения ($pK-W = 0,18$) и спустя 12 месяцев ($pK-W = 0,33$).

При исследовании корреляционной связи по индексу Освестри между показателями до операции и на момент выписки наблюдалось наличие статистически значимой положительной связи умеренной степени ($R = 0,51$; $p < 0,05$). Через 3 и 6 месяцев после хирургического лечения также отмечалось наличие таковой связи слабой степени - $R3 \text{ мес.} = 0,28$, $p < 0,05$; $R6 \text{ мес.} = 0,23$, $p < 0,05$. А при исследовании индекса Освестри через 12 месяцев после хирургического лечения уже не отмечалось наличие таковой связи. Результаты исследования показали, что у больных с грыжей межпозвонкового диска отмечается значительное улучшение показателей качества жизни после хирургического лечения, при этом выраженность этого показателя зависит от исходного функционального состояния самого больного.

Было установлено также наличие прямой корреляционной связи между показателями индекса Освестри и показателями ВАШ на момент выписки больного ($R = 0,54$; $p < 0,05$). У больных с проведенной микродискэктомией

данная связь была умеренной ($R = 0,46; p < 0,05$), у больных с проведенной декомпрессией по поводу сужения спинномозгового канала с ТПФ также отмечалось наличие умеренной связи ($R = 0,48; p < 0,05$), а после выполнения

дискэтомии эндоскопическим методом отмечалось наличие прямой корреляционной связи средней степени ($R = 0,63; p < 0,05$).

Таким образом, результаты изучения показателей качества жизни по шкале Освестри у больных после хирургического лечения показали их значительное улучшение во всех группах исследования. В то же время не отмечалось наличие статистически значимых различий в показателях качества жизни между группами больных после хирургического лечения. Наблюдалось дальнейшее улучшение данных показателей в период реабилитации больного (3–6 месяцев после хирургического лечения), при этом установлено наличие прямой корреляционной связи умеренной степени между показателями индекса Освестри в данном периоде и таковыми показателями до оперативного лечения. Анализ исходов лечения по индексам MacNab, Nurick, ВАШ также показал наличие статистически значимой положительной корреляционной связи умеренной степени с данными показателями на момент выписки больного.

При исследовании исходов хирургического лечения больных с грыжей межпозвонкового диска на момент выписки по шкале MacNab во многих случаях пациенты отмечали отличный и хороший результат. В группе больных с проведенной микродискэтомией частота отличных исходов составила 21%, в группе больных с проведенной эндоскопическим методом дискэтомией данный показатель составил 42%, а в группе больных с проведенной декомпрессией при сужении спинномозгового канала с ТПФ частота отличных исходов составила 28% случаев. Хорошие исходы в группе с микродискэтомией отмечали у себя 19% пациентов, в группе с эндоскопической дискэтомией - 46 % пациентов, а в группе с ТПФ - 21% пациентов.

В группе больных с ЭД полное восстановление неврологического статуса наблюдалось у 47 % пациентов, а у 53 % больных отмечено его улучшение. В группе больных с МД полное восстановление неврологического статуса наблюдалось у 61 % пациентов, в 39 % случаев отмечено его улучшение. После декомпрессии при сужении спинномозгового канала с ТПФ полное восстановление неврологического статуса наблюдалось у 69 % пациентов, а в 31 % случаев отмечалось его улучшение. При межгрупповом сравнении статистически значимые различия по данным показателям при выписке из больницы не наблюдались ($p_{K-W} = 0,1$).

При сравнении показателей между шкалами MacNab и Nurick было выявлено наличие умеренной прямой корреляционной связи ($R = 0,48$; $p < 0,05$). Отсутствие положительной или сильной корреляционной связи говорит о наличии различных точек приложения применяемых индексов.

Таким образом, результаты изучения субъективных исходов по шкале MacNab и неврологических исходов по шкале Nurick показали, что большинство пациентов отмечали у себя хороший или отличный исход хирургического лечения, при этом не наблюдались статистически значимые различия между группами по показателям данных шкал. Также установлено отсутствие зависимости исходов хирургического лечения по показателям обеих указанных шкал от дооперационных показателей выраженности болевого синдрома по ВАШ, уровня качества жизни по Освестри и половозрастной характеристики. В то же время установлено наличие прямой корреляционной связи между показателями шкальных величин MacNab, Nurick, Освестри и ВАШ во всех группах на момент выписки больного.

Отсутствие положительной или сильной корреляционной связи говорит о наличии различных точек приложения применяемых индексов, что свидетельствует о необходимости их совместного использования для полноценного анализа исходов хирургического лечения данной категории больных.

Результаты нашего исследования показали, что одними из наиболее сложных задач является установление этиологического фактора повторного развития корешковых болей после проведения поясничной дискэктомии. Причины их возникновения характеризуются своей разнообразностью, при этом немаловажную роль при избрании дальнейшей тактики лечения данной категории пациентов играет проведение дифдиагностики заболевания. Рецидивы корешкового болевого синдрома наблюдались у 21 (4,7%) пациента. Были выявлены следующие причины рецидива болевого синдрома: повторное развитие грыжи диска – у 7 (1,5%) больных, развитие рубцовоспаечного процесса было отмечено у 8 (1,7%) больных, развитие грыжи в области смежных участков наблюдалось у 4 (0,8%) больных, развитие контрлатеральной грыжи межпозвонкового диска было отмечено у 1 (0,2%) пациента, неправильно выбранный уровень хирургического вмешательства был зарегистрирован в 1 (0,2%) случае.

При выявлении основных причин возникновения рецидива болей применялись современные неинвазивные способы лучевого исследования, включающие КТ и МРТ, а по мере необходимости выполнялось и контрастное миелографическое исследование.

Для определения степени изменения паравертебральных мышц, а также тканей эпидурального пространства производилась интраоперационная биопсия.

При проведении гистологического исследования элементов тканей околопозвоночных мышц было обнаружено увеличение доли зрелой соединительной ткани в области хирургического воздействия. При удалении жёлтой связки исчезает барьер к эпидуральному промежутку, вследствие чего повышается риск формирования грубого спаечного процесса в области околопозвоночных мышц, нервных корешков и ТМО. В последующем это может стать причиной компрессионного сдавления спинномозгового корешка, что приведет к ограничению его мобильности и повторному развитию корешкового болевого синдрома.

Следовательно, причиной повторного развития корешкового болевого синдрома и локальных болей в области поясницы после хирургического вмешательства, помимо рецидива грыжи МПД, может являться образование массивных спаек в области эпидурального промежутка. Высокой информативностью при определении причин повторного возникновения болей компрессионного характера после хирургического вмешательства обладают такие лучевые методы диагностики как КТ и МРТ.

При использовании разработанного и усовершенствованного нами способа - флавиофораминопластики - значительно уменьшается развитие рубцово-спаечного процесса и при необходимости повторных операций облегчается доступ к межпозвонковому диску, дифференциации дурального мешка и корешка. Обязательным считаем пери операционное введение антибиотиков и дренирование послеоперационной раны силиконовой резиновой трубкой с целью уменьшения послеоперационных гнойно-воспалительных осложнений.

Заключение

Основные научные результаты диссертации

1. Дифференцированный выбор в тактике лечения ГМПД, с учетом выявленных особенностей синдрома взаимоотношения, обусловленный коксоартрозом и остеопорозом, относится к эффективности лечения, улучшения результатов данной патологии. Изучение динамики клинической симптоматики с развитием ирритативного и компрессионного синдромов на уровне грыжи межпозвонкового диска, а также данных нейровизуализации позволило выделить пять патогенетически обоснованных механизмов клинического течения поясничного остеохондроза: регрессирующую, ремиттирующую, рецидивирующую, прогрессирующую и осложненную. Нарушения кровообращения соответствующего корешка спинного мозга и самого спинного мозга приводит к развитию нарушению иннервации тазовых органов. Что приводит к нарушению функции тазовых органов по типу задержки мочи и стула [1-А,3-А].
2. Рекомендуемый алгоритм дооперационного исследования пациентов позволяет дифференцировать подходящие и необходимые методы хирургического вмешательства у больных с поясничными грыжами межпозвонковых дисков, что способствует повышению эффективности их оперативного лечения и улучшению показателей качества жизни пациента [2А,5-А].
3. Использование разработанного способа прогнозирования исхода хирургического лечения поясничного остеохондроза дает дополнительные возможности хирургу на индивидуальный адекватный комплекс оперативных мероприятий с наиболее перспективным результатом, а больному создаются комфортные психологические условия и уверенность в результате предстоящей операции [4-А].

4. Комбинированное применение эндоскопической и микрохирургических технологий при хирургических вмешательствах больных с грыжей поясничного отдела позвоночника с возможностью, в случае необходимости, перехода с эндоскопического метода на микрохирургический доступ с выполнением ТПФ способствует сокращению числа осложнений во время проведения операции до 5,6 % случаев, а также уменьшению продолжительности самой операции [6-А].

5. Эндоскопическая поддержка при проведении дискэктомии с использованием эндоскопов с углами обзора 0°, 30° и 70° позволяет протезирование межпозвонковых дисков и визуализировать недоступные для микроскопического обзора анатомические структуры позвоночного канала (подсвязочное пространство, полость диска и фораминальное отверстие), удалить фрагменты грыжи, не визуализируемые через оптическую систему операционного микроскопа, без расширения оперативного доступа, осуществить контрольный осмотр полости диска и позвоночного канала. Показанием к протезированию межпозвонковых дисков является тщательное удаление фрагментов грыжи в межпозвонковых дисках [7-А,8-А].

6. Методика флавиофораминопластики и фораменопластика с мышечно-фасциальным апоневрозом в хирургическом лечении грыжи поясничных межпозвонковых дисков является эффективным, доступным способом, направленным на профилактику развития рубцово-фиброзного процесса в эпидуральном пространстве. Разработанный метод флавиофораминопластики и фораменопластика с мышечно-фасциальным апоневрозом способствует улучшению результатов хирургического лечения и уменьшению числа неудовлетворительных результатов при хирургическом лечении грыжи межпозвонкового диска поясничного отдела позвоночника [9-А,10-А].

7. При проведении дискэктомии эндоскопическим методом отмечается значительное уменьшение интенсивности болевого синдрома непосредственно

после хирургического лечения (величина ВАШ – 10 мм), при сравнении с таковым показателем после проведения микродискэктомии (величина ВАШ – 17 мм). Кроме того, показатель качества жизни после проведения эндоскопического хирургического вмешательства по опроснику Освестри составил 27 баллов (10; 37), у пациентов с проведенной ТПФ данный показатель составил 31 балл (13; 44), а у пациентов с проведенной микродискэктомией данный показатель составил 25 баллов (16; 43) [11-А].

Рекомендации по практическому использованию результатов

1. Выполнение дискэктомии необходимо проводить в специализированных клинических учреждениях, где имеются квалифицированные специалисты в области нейрохирургии, а также необходимое для проведения данной операции оборудование.
2. Комплексное применение в хирургическом лечении больных с грыжей межпозвонковых дисков в поясничной области миниинвазивных и эндовидео хирургических технологий способствует улучшению результатов лечения в ближайшем и отдаленном после операционном периоде.
3. Возможность своевременного перехода с эндоскопического метода на микрохирургический доступ с выполнением ТПФ способствует сокращению числа осложнений во время проведения операции до 5,6 % случаев, а также уменьшению продолжительности самой операции. Проведение подобных эндоскопических вмешательств, имеющих ряд сложностей в техническом плане, должно выполняться только опытными специалистами, свободно владеющими необходимыми навыками, которые формируются после проведения свыше 70 подобных хирургических вмешательств.
4. Индивидуальный подход, полноценное изучение нейровизуализационной картины до проведения операции, анализ клинических проявлений данной патологии и корректно выбранный способ проведения дискэктомии у больных способствуют улучшению результатов лечения, снижению травматизации во время операции и сокращению числа осложнений в послеоперационном периоде.

Список литературы

Список использованных источников

- [1]. Абелева, Г. М. Хирургическое лечение остеохондроза поясничного отдела позвоночника / Г. М. Абелева // Сб. научных трудов СПбПМИ. – СПб., 1993. – С. 105–119.
- [2]. Аганесов, А. Г. Десятилетний опыт микрохирургической дискэктомии / А.Г. Аганесов, Х.А. Мусалатов // Вестн. травматологии и ортопедии им. Н.Н.Приорова. – 2002. – № 3. – С.21–25.
- [3]. Акшулаков, С. К. Анализ результатов хирургического лечения грыж дисков пояснично-крестцового отдела позвоночника эндоскопическим методом/ С. К. Акшулаков, Т.Т. Керимбаев, Г.Т. Секенова // Вопр. нейрохир. им. Н.Н. Бурденко. – 2005. – № 4. – С. 18–22.
- [4]. Алексанян, М.М. Микрохирургическая дискэктомия в поясничном отделе позвоночника: эффективность, болевой синдром, фактор ожирения / М.М. Алексанян, А.Л. Хейло, К.П. Микаелян // Хирургия позвоночника. - 2019. - т.15. - №1 . - с.42-48.
- [5]. Антонов, И. П. Клиника, лечение и профилактика заболеваний нервной системы / И.П. Антонов, Г.К. Недзьведь, Е.Н. Ивашина // К патогенезу неврологических проявлений поясничного остеохондроза. – Казань, 1988. – С. 65–70.
- [6]. Антонов, И. П. Клиническая классификация заболеваний периферической нервной системы : метод, рекомендации МЗ СССР / И. П. Антонов. – 1987. – 37 с.
- [7]. Антонов, И. П. Патогенез и диагностика остеохондроза позвоночника и его неврологических проявлений: состояние проблемы и перспективы изучения/ И. П. Антонов // Журн. невропатологии и психиатрии им. С.С. Корсакова. –1986. – № 4. – С. 481–488.

- [8]. Арестов, С. О. Особенности техники и отдаленные результаты порталных эндоскопических вмешательств при грыжах межпозвонковых дисков пояснично-крестцового отдела позвоночника / С. О. Арестов, А. О. Гуца, А. А. Кашеев // Вопросы нейрохирургии им. Н.Н. Бурденко. – 2011. – № 1. – С. 27–33.
- [9]. Арестов, С.О. Сравнение эффективности и возможностей эндоскопического и микрохирургического методов удаления грыж межпозвонковых дисков пояснично-крестцового отдела позвоночника / С.О. Арестов, А.В. Вершинин, А.О. Гуца // Вопросы нейрохирургии имени Н.Н. Бурденко - научно-практический рецензируемый медицинский журнал. - 2014. - №6. - С.9-14.
- [10]. Арестов, С.О. Эндоскопическая нейрохирургия при лечении грыж межпозвонковых дисков грудного и пояснично-крестцового отделов позвоночника: автореф. дис. ... канд. мед. наук : 14.01.18 / Арестов Сергей Олегович. – М., 2006. – 27 с. 114
- [11]. Арестов, С. О. Современные подходы к лечению грыж межпозвонковых дисков пояснично-крестцового отдела позвоночника / С. О. Арестов, А. О. Гуца, А. А. Кашеев // Нервные болезни. - 2018. - Т. 3. - С. 19-23.
- [12]. Бабчин, И. С. К диагностике и оперативной технике удаления заднешморлевской грыжи при сдавлении спинного мозга / И. С. Бабчин // Советская хирургия. – 1935. – № 9. – С. 92–105.
- [13]. Басков, А.В. Комментарии к статье Холодова С.А. «Микрохирургическое лечение многоуровневых дискогенных поражений поясничного отдела позвоночника» // Вопр. нейрохирургии им. Н.Н. Бурденко. – 2001. – №3. – С. 10–11.
- [14]. Байков, Е.С.. Эффективность системы прогнозирования результатов хирургического лечения пациентов с грыжами поясничных межпозвонковых дисков / Е.С. Байков, А.В. Крутько, В.Л. Лукинов.- // Хирургия позвоночника. – 2020. – Т.17, №1.
- [15]. Белова, А. Н. Нейрореабилитация: руководство для врачей / А. Н. Белова. – 2-е изд. перераб. и доп. – М. : Антидор, 2002. – 736 с.

- [16]. Белова, А. Н. Шкалы, тесты и опросники в неврологии и нейрохирургии / А. Н. Белова. – М., 2004. – 432 с.
- [17]. Берснев, В. П. Хирургия позвоночника, спинного мозга и периферических нервов / В. П. Берснев, Е. А. Давыдов, Е. Н. Кондаков. – СПб. : Спец. лит., 1998. – 368 с.
- [18]. Бирючков, М. Ю. Особенности хирургии грыж межпозвонковых дисков / М. Ю. Бирючков // Вопр. нейрохирургии им. Н.Н. Бурденко. – 2005. – №4. – С. 22–23.
- [19]. Бирючков, Ю. В. О дифференцированном подходе и технике операций при компрессионных синдромах пояснично-крестцового остеохондроза / Ю. В. Бирючков, М. Ю. Бирючков // Нейрохирургия. – 2006. – №1. – С. 25–29. [20]. Благодатский, М.Д. Диагностика и лечение дискогенного поясничнокрестцового радикулита / М. Д. Благодатский, С. И. Мейерович. – Иркутск : Изд-во Иркутского ун-та, 1987. – 272 с.
- [21]. Благодатский, М. Д. К вопросу о механизме терапевтического действия внутрисквонковых инъекций папаина / М. Д. Благодатский, Б. В. Балашов // Вопр.нейрохирургии им. Н.Н. Бурденко. – 1979. – №5. – С. 44–49.
- [22]. Благодатский, М. Д. Об аутоиммунном компоненте воспалительных реакций при корешковых синдромах поясничного остеохондроза / М. Д. Благодатский, Ю. В. Солодун // Журнал невропатологии и психиатрии им. С.С. Корсакова. – 1988. – Вып. 4 . – С. 48–51.
- [23]. Болезни нервной системы: руководство для врачей / под ред. П. В.Мельничука. – М. : Медицина, 1982. – Т. 1. – 368 с.
- [24]. Бровкин, С. В. Микрохирургическая и эндоскопическая дискэктомияпри остеохондрозе поясничного отдела позвоночника : автореф. дис. ... д-ра мед. наук : 14.01.15 / Бровкин Сергей Васильевич. – М., 1994. – 38 с.
- [25]. Бротман М. К. Неврологические проявления поясничного остеохондроза / М. К. Бротман. – Киев : Здоровья, 1975. – 167 с.

- [26]. Булатов Ш.Э. Хирургическое лечение при не стабильных дегенератив-но-дистрофических поражениях позвоночника / Ш.Э Булатов, Б.Ш. Минасов, В.А. Халиков // III съезд нейрохирургов России : тез.докл. – СПб., 2002. – С. 236.
- [27]. Бурулин, А. А. К вопросу об этиологии и патогенезе дегенерации межпозвонковых дисков и остеохондроза позвоночника / А. А. Бурулин // Повреждения и заболевания позвоночника : сб. тр. – Л., 1986. – С. 78–84.
- [28]. Бывальцев, В.А. Сравнительный анализ эффективности эндоскопической, микрохирургической и эндоскопически ассистированной дискэктомии в лечении пациентов с грыжами поясничных межпозвонковых дисков / В.А. Бывальцев, В.А. Сороковиков, А.В. Егоров // Вопр. нейрохирургии им. Н.Н. Бурденко. – 2010. – №4. – С. 20–26.
- [29]. Бывальцев, В. А. Дифференцированная хирургическая тактика при дегенеративных заболеваниях поясничного отдела позвоночника с использованием пункционных методик / В. А. Бывальцев, В. А. Сороковиков, А. В. Егоров // Сибирское медицинское обозрение. – 2018. - №5. – С.54-65.
- [30]. Бывальцев, В.А. Способ хирургического лечения многоуровневых дегенеративных заболеваний поясничного отдела позвоночника / В.А. Бывальцев, В. А. Сороковиков, А. А. Калинин // Патент № №220.018.0F6F от 25.03.2020.
- [31]. Вершинин А.В. Пункционный эндоскопический метод лечения острого компрессионного корешкового болевого синдрома / А.В. Вершинин, А.О. Гуца, С.О. Арестов // Анналы клинической и экспериментальной неврологии. - 2015. - Т. 9, № 2. - С. 16-19.
- [32]. Верховский, А.И. Клиника и хирургическое лечение рецидивирующих пояснично-крестцовых радикулитов : автореф. дис. ... канд. мед.наук : 14.01.18 / Верховский Александр Игоревич. – Л., 1983. – 24 с.
- [33]. Воронович, И.Р. Компьютерная томография при повреждениях позвоночника / И.Р. Воронович, О.И. Дулуб, В.Н. Николаев // Ортопедия, травматология и протезирование. – 1990. – № 8. – С. 1–4.

- [34]. Выборов, С.Н. Современная лучевая диагностика патологии позвоночника / С.Н. Выборов, А.Я. Кравцов, В.А. Маслихина // Новые технологии в нейрохирургии : матер. VII междунар. симп. – СПб., 2004. – С. 7–8.
- [35]. Гайдар, Б.В. Практическая нейрохирургия: руководство для врачей / Б.В. Гайдар. – СПб., 2002. – С. 533–539.
- [36]. Гиоев, П.М. Задние доступы в хирургии врожденных и дегенеративных заболеваний поясничного отдела позвоночника / П.М. Гиоев, Е.Н. Кондаков // Хирургия позвоночника. – 2008. – № 1. – С. 40–45.
- [37]. Гланц, С. Медико-биологическая статистика: пер. с англ. / С. Гланц. – М. : Практика, 1999. – 459 с.
- [38]. Головкин, А.М. Сравнительный анализ эндоскопического удаления внутримозговых гематом при геморрагических инсультах / А.М. Головкин, И.С. Любищев // Современные минимально-инвазивные технологии : мат. VI междунар. симп. – СПб., 2001. – С. 138.
- [39]. Гринь, А.А. Комментарии к статье М.Х. Кариева, Ю.Ф. Сабуренко, С.Н. Ишмухамедова и др. «Перкутанная дискэктомия в лечении больных поясничным остеохондрозом» / А.А. Гринь // Нейрохирургия. – 2002. – №1. – С. 25–26.
- [40]. Гринь А.А. Микрохирургическое лечение дегенеративных заболеваний позвоночника: аспекты предоперационной диагностики, прогнозирования исхода и эффективности хирургического вмешательства / А.А. Гринь, С.С. Никитин, А.Л. Куренков // VII международный симпозиум «Новые технологии в нейрохирургии». - СПб., 2004. - С. 83.
- [41]. Гусев, В.И. Нервные болезни / В.И. Гусев, В.Е. Гречко, Г.С. Бурд. – М. : Медицина, 1988. – 640 с.
- [42]. Гуца А.О. Эндоскопическое удаление внутричерепных кровоизлияний и фенестрация симптоматических арахноидальных кист головного мозга / А.О. Гуца, С.О. Арестов, М.С. Семенов // Анналы клинической и экспериментальной неврологии. - 2015. - Т.9, №1. - С.25-31.

- [43]. Гуща А.О. Методы интервенционного лечения болевого синдрома при дегенеративнодистрофических изменениях позвоночника / А.О. Гуща, Е.В. Герасимова, А.В. Вершинин // *Анналы клинической и экспериментальной неврологии*. - 2020. – Т.14, №1, С.78-88.
- [44]. Гринь А.А. Ригидная транспедикулярная фиксация в лечении пациентов с дегенеративным поясничным стенозом / А.А. Гринь, А.С. Никитин // *Вестник неврологии, психиатрии и нейрохирургии*. – 2020. - №6. – С.56-72.
- [45]. Дамулин И.В. Боли в спине: диагностические и терапевтические аспекты / И.В. Дамулин. - М.: РКИ Соверо пресс, 2008. - 40 с.
- [46]. Данчин А.Г. Особенности эндоскопической ассистирующей микрохирургической техники трипортального удаления заднебоковых грыж поясничных дисков / А.Г. Данчин, А.О. Литвин, А.А. Данчин // *Украинский журн. малоинвазивной эндоскопической хирургии*. – 1998. - Т.1, №2. – С. 51–56.
- [47]. Дестандо Ж. Эндоскопическая хирургия грыжи поясничного диска: исследование 1562 случаев / Ж. Дестандо // *Хирургия позвоночника*. – 2006. – №1. – С. 50–54.
- [48]. Джалилов, Я. Р. Сравнительная оценка методов хирургического лечения остеохондроза поясничного отдела позвоночника : автореф. дис. ... канд. мед. наук : 14.01.18 / Я. Р. Джалилов. – М., 1987. – 24 с.
- [49]. Диагностика и хирургическое лечение дискогенных поясничных радикулитов / Н.А. Аль-Асбахи [и др.] // *Вопр.нейрохир. им. Н.Н. Бурденко*. – 1986. – №6. – С. 47–53.
- [50]. Дралюк, М. Г. Микродискэктомия с сохранением желтой связки / М. Г. Дралюк, П. Г. Руденко, В. П. Чумаков // *Хирургия позвоночника*. – 2006. – № 3. – С. 64–67.
- [51]. Древаль О.Н. Морфологическое обоснование медиальной фасетэктомии при микрохирургическом удалении грыж поясничных межпозвонковых дисков / О.Н. Древаль, П.И. Кушнирук // *Вопросы нейрохирургии*. - 2006. - №1. - С. 13-18.

- [52]. Доценко В.В. Повторные операции при дегенеративных заболеваниях позвоночника / В.В. Доценко // Хирургия позвоночника. - 2004. - №4. - С. 63-67.
- [53]. Зубаиров Е.Х. Компьютерно-томографически ассистируемая эндоскопическая хирургия поясничных дисков : автореф. дис. ... канд. мед.наук : 14.01.18 / Зубаиров Евгений Хаджиевич. – Курган, 2002. – 24 с.
- [54]. Зубаиров, Е. Х. Эндоскопическая нуклеотомия в хирургии поясничных дисков / Е. Х. Зубаиров, Л. Д. Сак // VII международный симпозиум «Новые технологии в нейрохирургии». – СПб., 2004. – С. 87–88.
- [55]. Игнатов, Ю.Д. Нейрофизиологические механизмы боли / Ю.Д. Игнатов, А.А. Зайцев // В кн. Болевой синдром. – Л. : Медицина, 1990. – С. 7–65.
- [56]. Иргер, И.М. Нейрохирургия / И.М. Иргер. – 2-е изд. – М.: Медицина, 1982. – 432 с.
- [57]. Исаева, Н.В. Современный взгляд на клиническое значение и эпидурального фиброза после поясничных дискэктомий / Н.В. Исаева, М.Г. Дралюк // Хирургия позвоночника. – 2010. – № 1. – С. 38–45.
- [58]. Использование отечественного фермента папаина при диско-пункционном лечении поясничного остеохондроза / Н.А. Чудновский [и др.] // Вопросы нейрохирургии им. Н.Н. Бурденко. – 1980. – № 5. –С. 56–59.
- [59]. Истрелов, А.К. Рецидив болевого синдрома после удаления грыжпоясничных межпозвоночных дисков: автореф. дис. ... канд. мед.наук :14.01.18, 14.00.13, 14.00.28 / Истрелов Алексей Константинович. – Н. Новгород, 1998. – 26 с.
- [60]. Кондаков, Е. Н. Нейрохирургия / Е. Н. Кондаков, Э. Д. Лебедев. – СПб. : Десятка, 2003. – С. 263–264.
- [61]. Коновалов, Н.А. Прогнозирование микрохирургического лечения грыж межпозвоночных дисков на пояснично-крестцовом уровне: автореф. дис. ... канд.мед.наук : 14.01.18 / Коновалов Николай Александрович. – М., 1999. – 24 с.

- [62]. Коновалов Н.А. Новые технологии и алгоритмы диагностики хирургического лечения дегенеративных заболеваний поясничного отдела позвоночника: автореф. дис. ... канд. мед. наук : 14.01.18 / Н.А. Коновалов – 2010.
- [63]. Коробова, А.Н. Эндоскопическая микродискэктомия в лечении грыж поясничных межпозвонковых дисков: автореф. дис. ... канд. мед. наук : 14.01.18 / Коробова Анна Николаевна. – М., 2007. – 24 с.
- [64]. Котляров П.М. Оценка поясничного отдела позвоночника после оперативных вмешательств на межпозвонковых дисках по данным МРТ / П.М. Котляров, Е.Б. Ситникова // Медицинская визуализация. - 2011. - № 4. - С. 41-45.
- [65]. Кошкарёва З.В. Алгоритм диагностики и хирургического лечения грыж межпозвонковых дисков поясничного и пояснично-крестцового отделов позвоночника / З.В. Кошкарёва // Неврология и нейрохирургия. – 2017. - Vol. 2, n 5, part 2.
- [66]. Кривошапкин А.Л. Анализ результатов микродискэктомии при грыжах межпозвонковых дисков / А.Л. Кривошапкин, В.В. Фонин, А.Д. Некрасов // Боль. - 2004. -№1 (2).
- [67]. Крутько, А. В. Анализ критериев прогнозирования результатов хирургического лечения грыж межпозвонковых дисков: обзор современной литературы / А. В. Крутько, Е. С. Байков // Гений ортопедии. – 2012. – № 1. – С. 140–145.
- [68]. Крылов, В.В. Состояние нейрохирургической помощи больным с травмами и заболеваниями позвоночника и спинного мозга в г. Москве (по данным нейрохирургических стационаров Комитета здравоохранения за 1997–1999 гг.) / В.В. Крылов, В.В. Лебедев, А.А. Гринь // Нейрохирургия. – 2001. – № 1. –С. 60–66
- [69]. Кузнецов, В.Ф. Вертеброневрология / В. Ф. Кузнецов. – Минск, 2004. – 640 с.
- [70]. Кушнирук, П. И. Дифференцированное использование медиальной фасетэктомии при микродискэктомии на поясничном уровне / П. И.

- Кушнирук, О. Древаль // IV съезд нейрохирургов России: материалы съезда. – М., 2006. – С. 65.
- [71]. Кушнирук П.И. Морфологическое обоснование медиальной фасетэктомии при микрохирургическом удалении грыж поясничных межпозвоночных дисков: автореф. дис. ... канд. мед. наук : 14.01.18 / Кушнирук Петр Иванович. – М., 2005. – 24 с.
- [72]. Лешошко, Л.И. Клинико-анатомическое обоснование микрохирургических методов лечения грыж межпозвоночных дисков поясничного отдела позвоночника: автореф. дис. ... канд. мед. наук : 14.01.18 / Лешошко Леонид Иванович. – М., 1993. – 24 с.
- [73]. Лухминская, В. Г. Первичная инвалидность при остеохондрозе позвоночника / В. Г. Лухминская // Дегенеративные заболевания суставов и позвоночника. – Л., 1984. – С. 93–97.
- [74]. Луцик, А. А. Компрессионные синдромы остеохондроза шейного отдела позвоночника / А. А. Луцик. – Новосибирск: Издатель, 1997. – 400 с.
- [75]. Луцик, А. А. Этиология и патогенез остеохондроза позвоночника / А. А. Луцик // Компрессионные синдромы при остеохондрозе позвоночника. – Новосибирск, 1997. – С. 10–19.
- [76]. Магнитно-резонансная томография в диагностике неврологических осложнений поясничного остеохондроза / А. В. Холин [и др.] // Ж. невропатологии и психиатрии. – 1996. – №6. – С. 44–48.
- [77]. Малоинвазивная методика заднего поясничного межтелового спондилодеза с использованием эндоскопической методики / С. П. Маркин [и др.] // Хирургия позвоночника. – 2007. – № 2. – С. 62–65.
- [78]. Мереджи, А.М. Перкутанная полностью эндоскопическая денервация фасеточных суставов поясничного отдела позвоночника / А.М. Мереджи, А.Ю. Орлов, А.С. Назаров // Российский нейрохирургический журнал им. профессора А.Л. Поленова. – Т.2, №1. – С.31-37.
- [79]. Микродискэктомия с сохранением желтой связки / Н.Е. Полищук [и др.] // Нейрохирургия. – 2004. – № 4. – С. 46–52.

- [80]. Микрохирургическая и эндоскопическая лазерная дискэктомия при остеохондрозе поясничного отдела позвоночника / Х. А. Мусалатов [и др.] // Вестник РАМН. – 1994. – № 7. – С. 53–55.
- [81]. Микрохирургическое лечение дегенеративных заболеваний позвоночника: аспекты предоперационной диагностики, прогнозирования исхода и эффективности хирургического вмешательства / А. А. Гринь, С. С. Никитин, А. Л. Куренков, А. В. Басков // VII междунар. симп. «Новые технологии в нейрохирургии». – СПб., 2004. – С. 83.
- [82]. Мисюк, Н. С. Нервные болезни / Н. С. Мисюк, А. М. Гурленя. – 2-е изд. – Минск: Выш. шк., 1984. – Ч. 1. – 207 с.
- [83]. Мусалатов, Х. А. Хирургическая реабилитация корешкового синдрома при остеохондрозе поясничного отдела позвоночника / Х. А. Мусалатов, А. Г. Аганесов. – М.: Медицина, 1998. – 84 с.
- [84]. Мусихин, В. Н. Клиника, диагностика и лечение дискогенных пояснично-крестцовых эпидуритов: автореф. дис. ... канд. мед. наук : 14.01.18 / Мусихин Виктор Николаевич. – Л., 1978. – 18 с.
- [85]. Николаев С. Г. Практикум по клинической электромиографии / С. Г. Николаев. – Иваново : Иван. гос. мед. академия, 2001. – 180 с.
- [86]. Осна, А. И. Хирургическое лечение поясничных остеохондрозов / А. И. Осна. – М., 1965. – 150 с.
- [87]. Остеохондроз позвоночника / В. П. Орлов [и др.] // Практическая нейрохирургия / под ред. В.В. Гайдара. – СПб., 2002. – С. 517–528; 533–551.
- [88]. Парфенов, В.А. Острая дискогенная пояснично-крестцовая радикулопатия / В.А. Парфенов // Медицинский совет. – 2020. - №2. – С.26-32.
- [89]. Патогенетические аспекты клиники и лечения остеохондроза позвоночника / Н. И. Хвисюк [и др.] // В кн. Остеохондроз позвоночника (материалы советско-американского симпозиума). – М., 1992. – С. 3–9.
- [90]. Педаченко, Е. Г. Эндоскопическая портальная нуклеэктомия при дискогенных пояснично-крестцовых радикулитах / Е.Г. Педаченко, С.В. Куцаев // Вопр. нейрохирургии им. Н.Н. Бурденко. – 2004. – №4. – С. 24–27.

- [91]. Педаченко, Е. Г. Эндоскопическая спинальная нейрохирургия/ Е. Г. Педаченко, С. В. Куцаев. – Киев : А.Л.Д. Римани, 2000. – 216 с.
- [92]. Подчуфарова, Е.В. Боль в спине / Е.В. Подчуфарова, Н.Н. Яхно // М.: ГЭОТАР-Медиа, 2010. -368 с.
- [93]. Полищук Н.Е. Микродискэктомия с сохранением желтой связки / Н.Е. Полищук, Е.И. Слынько, И.С. Бринкач // Нейрохирургия.- 2004. - №4. - С. 46-52.
- [94]. Попелянский, Я. Ю. Болезни периферической нервной системы / Я. Ю. Попелянский. – М. : Медицина, 1989. – 334 с.
- [95]. Попелянский, Я. Ю. Неврозы и остеохондрозы – самые распространенные мультифакториальные болезни человека / Я. Ю. Попелянский // Вертеброневрология. – 1992. – № 2. – С. 22–26.
- [96]. Пункционная лазерная дискэктомия при дискогенных поясничнокрестцовых радикулитах / Е. Г. Педаченко [и др.] // Журнал клинической хирургии. – 1998. – № 6. – С. 14–16.
- [97]. Пурины, И.Ж. Биомеханические основы нейрохирургического лечения остеохондроза позвоночника / И.Ж. Пурины. – Рига, 1978. – 256 с.
- [98]. Расторгуев, А. В. Патоморфология репаративных процессов после ламинэктомии и экспериментальной травмы спинного мозга / А. В. Расторгуев // Травма позвоночника и спинного мозга. – Л., 1965. – С 164–167.
- [99]. Руководство по клиническому обследованию больного: для врачей, оказывающих первичную медико-санитарную помощь / под ред. А. А. Баранова. – М.: ГЭОТАР-Медиа, 2007. – 648 с.
- [100]. Сак, Л. Д. Эндоскопическая хирургия межпозвонковых дисков / Л. Д. Сак, Е. Х. Зубаиров. – Магнитогорск : Новая типография, 2004. – 99 с.
- [101]. Сак, Н.Н. Особенности и варианты строения поясничных межпозвонковых дисков человека / Н.Н. Сак // Архив анатомии. – 1991. – № 1. – С. 74–86.
- [102]. Сергеев, С.М. Хирургические возможности эндоскопической микродискэктомии по Дестандо / С.М. Сергеев, В.А. Нефедов // VII

международный симпозиум «Новые технологии в нейрохирургии». – СПб., 2004. – С. 186–187.

[103]. Симонович, А.Е. Сравнительная оценка эффективности эндоскопической дискэктомии по Дестандо и открытой микрохирургической дискэктомии при грыжах поясничных дисков / А.Е. Симонович, С.П. Маркин // Хирургия позвоночника. – 2005. – № 1. – С. 63–68.

[104]. Симонович, А.Е. Хирургическое лечение рецидивов болевых синдромов после удаления грыж поясничных межпозвонковых дисков / А.Е. Симонович, А.А. Байкалов // Хирургия позвоночника. – 2005. – №3. – С. 87–92.

[105]. Спондилогенный пояснично-крестцовый радикулит / Д.К. Богородинский [и др.]. – Кишинёв : Штиинца, 1975. – 144 с.

[106]. Степанян, М. А. Микроэндоскопическая дискэктомия в лечении грыж поясничных межпозвонковых дисков / М. А. Степанян, Е. В. Онопченко // VII международный симпозиум «Новые технологии в нейрохирургии». – СПб., 2004. – С. 187–188.

[107]. Тактика лечения поясничного остеохондроза в пожилом и старческом возрасте / Б. Мамажонов, К. Худайбердиев, М. Хамидов, А. Каримов // IV съезднейрохирургов России: материалы съезда. – М., 2006. – С. 73.

[108]. Телегин, Г.Б. Хирургическое моделирование посттравматического глиального рубца спинного мозга у крыс / Г.Б. Телегин, А.Н. Минаков, А.С. Чернов // Acta naturae (русскаяязычная версия). – 2019. - №3(42). – С.75-81.

[109]. Толпекин, Е.Л. Отдаленные результаты микродискэктомии при грыжахпоясничных межпозвонковых дисков / Е.Л. Толпекин, Ф.В. Олешкевич // Нейрохирургия. – 2006. – №3. – С. 33–39.

[110]. Толстокоров, А.А. Рентгенологические методы в диагностике остеохондроза позвоночника / А.А. Толстокоров, Э.М. Пищин // Клиническая медицина. –1978. – Т. 66, № 10. – С. 75–79.

[111]. Топтыгин, С.В. Алгоритм диагностики и дифференцированного микрохирургического лечения первичных и рецидивирующих грыж

- поясничных межпозвонковых дисков / С.В. Топтыгин // Хирургия позвоночника. – 2005. – №3. – С. 71–77.
- [112]. Хелимский, А.М. Хронические дискогенные болевые синдромы шейного и поясничного остеохондроза / А.М. Хелимский. – Хабаровск: Риотип, 2000. – 256 с.
- [113]. Хирургические вмешательства при фораминальных и экстрафораминальных грыжах поясничных дисков / Е.И. Слынько [др.] // Бюл. Укр. ассоциации нейрохирургов. – 1998. – № 4. – С. 35–40.
- [114]. Хирургическое лечение межпозвонковых грыж на поясничном уровне / А. Кедров, Р. Биктимиров, А. Киселев, Л. Рамирез // IV съезд нейрохирургов России: материалы съезда. – М., 2006. – С. 51.
- [115]. Холин, А. В. Магнитно-резонансная томография при заболеваниях центральной нервной системы / А. В. Холин. Изд. 2-е переработанное. СПб. Гиппократ 2007.-256 с.
- [116]. Холодов, С. А. Микрохирургическая реконструктивная декомпрессия нейрососудистых образований при дискогенных поражениях поясничного отдела позвоночника / С. А. Холодов // Нейрохирургия. – 2002. – № 1. – С. 70.
- [117]. Холодов, С. А. Микрохирургия дискогенных заболеваний поясничного отдела позвоночника: современное состояние проблемы / С. А. Холодов // Вопросы нейрохирургии им. Н.Н. Бурденко. – 2003. – № 2. – С. 31–35.
- [118]. Худяев, А. Т. Метод чрескожной эндоскопической дискэктомии при лечении больных с дегенеративно-дистрофическими поражениями поясничного отдела позвоночника / А. Т. Худяев, С. В. Люлин, Е. Н. Щурова // Хирургия позвоночника. – 2006. – № 2. – С. 16–21.
- [119]. Цивьян, Я. Л. Хирургия позвоночника / Я.Л. Цивьян. – Новосибирск, 1993. – 364с.
- [120]. Чаплыгин, В. И. Рубцово-спаечные процессы в области позвоночного канала у больных с поясничным остеохондрозом: автореф. дис. ... канд. мед. наук : 14.01.18 / Чаплыгин В. И. – Омск, 1973. – 24 с.

- [121]. Черемыкин, С. Эндоскопическое удаление грыжи поясничного межпозвонкового диска / С. Черемыкин, Н. Шадрин, В. Сухарев // IV съезд нейрохирургов России : Матер.съезда. – М., 2006. – С. 123–124.
- [122]. Чертков, А. К. Хирургическое лечение больных остеохондрозом с нестабильностью в поясничных двигательных сегментах : автореф. дис. ... дра мед.наук : 14.01.15 / Чертков Александр Кузмич. – Курган, 2002. – 45 с.
- [123]. Чудновский, Н. А. О статье Благодатский М.Д., Балашов Б.В. К вопросу о механизме терапевтического действия внутрисконических инъекций папаина/ Н. А. Чудновский // Вопросы нейрохирургии им. Н.Н. Бурденко. – 1981. – № 3. – С. 59–60.
- [124]. Шевелев, И. Результаты хирургического лечения грыж межпозвонковых дисков на пояснично-крестцовом уровне / И. Шевелев, А. Гуца, С. Арестов // IV съезд нейрохирургов России: материалы съезда. – М., 2006. – С. 127. [125]. Шевелев И.Н.. Использование эндоскопической дискэктомии по Дестандо при лечении грыж межпозвонковых дисков поясничного отдела позвоночника / И. Шевелев, А. Гуца // Хирургия позвоночника. - 2008. -№ 1. -С. 51-57.
- [126]. Шевцов, В. Применение метода чрескожной эндоскопической дискэктомии при лечении больных с дегенеративно-дистрофическими поражениями поясничного отдела позвоночника / В. Шевцов, А. Худяев, С. Люлин // IV съезднейрохирургов России: материалы съезда. – М., 2006. – С. 129.
- [127]. Шпагин, М.В. Малоинвазивная терапия вертеброгенной радикулопатии / М.В. Шпагин, А.В. Яриков // Вестник неврологии, психиатрии и нейрохирургии.- 2020. - №2. - 57-64.
- [128]. Шустин В. А. Диагностика и хирургическое лечение неврологических осложнений поясничного остеохондроза / В. А. Шустин, В. Е. Парфенов, С. В. Топтыгин, Г. Е. Труфанов. – СПб.: Фолиант, 2006. – 168 с.
- [129]. Шустин, В. А. Дискотенные поясничные радикулиты (клиника, диагностика, лечение) / В. А. Шустин. – Л. : Медицина, 1966. – 149 с.

- [130]. Эндоскопическая лазерная декомпрессия межпозвонковых дисков/ Х. А. Мусалатов [и др.] // Матер. III междунар. конф. «Актуальные вопросы лазерной медицины и операционной эндоскопии». – М., 1994. – С. 151–153.
- [131]. Эндоскопические методы лечения грыж межпозвонковых дисков на пояснично-крестцовом уровне / А.В. Глущенко [и др.] // III съезд нейрохирургов России : тез.докл. – СПб., 2002. – С. 608.
- [132]. Юмашев, Г. С. Остеохондроз позвоночника / Г. С. Юмашев, М. Е. Фурман. – М. : Медицина, 1984. – 384 с.
- [133]. A 10-year follow-up of the outcome of lumbar microdiscectomy/ G.F. Findlay [et al.] // Spine. – 1998. – Vol. 23 (10). – P. 1168–1171.
- [134]. Andersen, S.B. Factors affecting patient decision-making on surgery for lumbar disc herniation / S.B. Andersen, R. Birkelund, M. Andersen, // Spine (phila pa 1976). - 2019. - Vol.44. - №2 . -p.143-149.
- [135]. A comparison of CT-scanning and myelography in the diagnosis of lumbar disc herniation / S. J. Bosacco [et al.] // Clin. Orthop. –1984. – Vol. 180. – P. 124–128.
- [136]. A national study of illness encountered in general practitioners' surgeries. Basic report: morbidity in general practice / J. van den Velden, D. H. de Bakker, A. A. M. C. Claessens, F. G. Schellevis. – Utrecht: NIVEL, 1991. – 325 p.
- [137]. A population-based study of reoperations after back surgery / R.W. Hu [et al.] // Spine. – 1997. – Vol. 22. – P. 2265–2270.
- [138]. A study of computer-assisted tomography. Comparison of metrizamide myelography and computed tomography in the diagnosis of herniated lumbar disc and spinal stenosis/ G.R. Bell [et al.] // Spine. – 1984. - – Vol. 9. – P. 552–556.
- [139]. Abramovitz, Y. N. Complications of surgery for discogenic disease of the spine / Y. N. Abramovitz // Neurosurgery Clinics of North America. – 1993. – Vol. 4, N 1. – P. 167–176.
- [140]. Acute lower back problems in adults: Clinical practice guideline 14 AHCPR [Электронный ресурс]. – 1994. – N 95-0642.

- [141]. Adams, M. A. “Stress” distributions inside intervertebral discs. The effects of age and degeneration / M. A. Adams, D. S. McNally, P. Dolan // *J. Bone Joint Surg.Br.* – 1996. – Vol. 78 (6). – P. 965–972.
- [142]. Adamson, T. E. Microendoscopic posterior cervical laminoforaminotomy for unilateral radiculopathy: results of a new technique in 100 cases / T. E. Adamson// *J. Neurosurg.* – 2001. – Vol. 95, N 1. – P. 51–57.
- [143]. Andersson, G. B. J. The epidemiology of spine disorders / G. B. J. Andersson // In: *The adult spine. Principles and practice.* Ed. J. W. Frymoyer. – N.-Y.: Raven Press, 1991. – P. 107–146.
- [144]. Andrews, D.W. Retrospective analysis of microsurgical and standart lumbar discectomy/ D.W. Andrews, M.H. Lavyne // *Spine.* – 1990. – Vol. 15. – P. 329–335.
- [145]. Angiogenesis in rheumatoid arthritis / N. Maruotti [et al.] // *Histol Histopathol.* – 2006. – Vol. 21. – P. 557–566.
- [146]. Alonso F. Lumbar facet tropism: a comprehensive review / F. Alonso, C. Kirkpatrick, W. Jeong // *World neurosurg.* – 2020. - №102. – P.91-96.
- [147]. Alvi M.A. Operative Approaches for Lumbar Disc Herniation: A Systematic Review and Multiple Treatment Meta-Analysis of Conventional and Minimally Invasive Surgeries / M.A. Alvi, P. Kerezoudis, W. Wahood // *World Neurosurg.* - 2018. - N114. – P.391-407.e2.
- [148]. Ajiboye R.M. Surgical Treatment of Recurrent Lumbar Disk Herniation: A Systematic Review and Metaanalysis / R.M. Ajiboye, A. Drysch, G.M. Mosich // *Orthopedics.* – 2018. – N41(4). - e457-e469.
- [149]. Application of thoracoscopy for diseases of the spine / M.J. Mack, J.J. Regan, W.P. Bobechko, T.E. Acuff // *Ann. Thorac. Surg.* – 1993. – Vol. 56. – P. 736–738.
- [150]. Arts M.P. Comparison of treatments for lumbar disc herniation: Systematic review with network meta-analysis / M.P. Arts, A. Kuršumović, L.E. Miller // *Medicine (Baltimore).* – 2019. - N98(7). - e14410.
- [151]. Back pain in Britain: comparison of two prevalence surveys at an interval of 10 years / K.T. Palmer [et al.] // *BMJ.* – 2000. –Vol. 320. – P. 1577–1578.

- [152]. Bailey J.F. From the international space station to the clinic: how prolonged unloading may disrupt lumbar spine stability / J.F. Bailey, S.L. Miller, K. Khieu // *Spine J.* – 2019. - N18(1). – P.7-14.
- [153]. Baruah, J. K. Lancinating pain in post-laminectomy chronic sciatica / J. K. Baruah // *Acta neurochir.* – 1985. – Vol. 76, N 3–4. – P. 129–130.
- [154]. Bates, D. Imaging modalities for evaluation of the spine / D. Bates, P. Ruggieri // *Radiol. Clin. North. Am.* – 1991. – Vol. 29. – P. 675.
- [155]. Benzakour T. Current concepts for lumbar disc herniation / T. Benzakour, V. Igoumenou, A.F. Mavrogenis // *Int Orthop.* – 2019. – Vol.43, N4. – P.841-851.
- [156]. Bersi, G. Effetti della chimopapaina sul disco intervertebrale. Studio anatomico-patologico / G. Bersi, A. Gialio // *Minerva ortoped.* – 1982. – Vol. 33, N 12 –P. 1141–1148.
- [157]. Bombardier, C. Outcome assessments in the evaluation of treatment of spinal disorders / C. Bombardier // *Spine.* – 2000. – Vol. 25. – P. 3097–3099.
- [158]. Bone morphogenetic proteins and degenerative disk disease / K.D. Than, [et al.] // *Neurosurgery.* – 2012. – Vol. 70 - N4. – P. 996–1002.
- [159]. Brisby, H. Pathology and possible mechanisms of nervous system response to disc degeneration / H. Brisby // *J. Bone Joint Surg. Am.* – 2006. – Vol. 88(Suppl. 2). – P. 68–71.
- [160]. Brock, M. Lumbar microdiscectomy: subperiosteal versus transmuscular approach and influence on the early postoperative analgesic consumption / M. Brock, P. Kunkel, L. Papavero // *Eur. Spine J.* – 2008. – Vol. 17. – P. 518–522
- [161]. Buckwalter, J. A. Aging and degeneration of the human intervertebral disc / J. A. Buckwalter // *Spine.* – 1995. – Vol. 20. – P. 1307–1314.
- [162]. Burman, M. S. Myelography or the direct visualization of the spinal canal and its contents / M. S. Burman // *J. Bone Joint Surg.* – 1931. – Vol. 13. – P. 695–696.
- [163]. Carlson, B.B. Lumbar disc herniation: what has the spine patient outcomes research trial taught us? / B.B. Carlson, T.J. Albert // *International orthopaedics.* - 2019. - Vol. 43. - №. 4. - P. 853-859.

- [164]. Caspar, W. A new surgical procedure for lumbar disc herniation causing less tissue damage through a microsurgical approach / W. Caspar // *Adv. Neurosurg.* – 1977. – Vol. 4. – P. 74–80.
- [165]. Casper, G.D. Percutaneous laser disc decompression with the holmium: YAG laser / G.D. Casper, V.L. Hartman, L.J. Mullins // *Clin. Laser Med. Surg.* – 1995. – Vol. 13 (3). – P. 195–203.
- [166]. Castro, W. H. The influence of automated percutaneous lumbar discectomy (APLD) on the biomechanics of the lumbar intervertebral disc. An experimental study/ W. H. Castro, H. Halm, J. Rondhuis // *Acta Orthop. Belg.* – 1992. – Vol. 4. – P. 400–405.
- [167]. Changes in the lumbar intervertebral disk following use of the Holmium: YAG laser – a biomechanical study / W.H. Castro [et al.] // *Zeitschrift fur Orthopadie und Dire Grenzgebiete.* – 1993. – Vol. 131, N6. –P. 610–614.
- [168]. Chimopapain chemonucleolysis versus surgical discectomy in a military population / A.H. Alexander [et al.] // *Clin. Orthoped.*– 1989. – Vol. 244. – P. 158–165.
- [169]. Chiu, J.C. SMART® endoscopic spine system for lumbar microdecompressivesurgery [Электронныйресурс] / J.C. Chiu // *Int. J. Minim. Inv. Spin. Technol.* –2007. – Vol. 1, N 1.
- [170]. Chen J. Percutaneous endoscopic lumbar discectomy for L5S1 lumbar disc herniation using a transforaminal approach versus an interlaminar approach: a systematic review and meta-analysis / J. Chen, X. Jing, C. Li // *World neurosurg.* – 2020. - N116. – P.412-420.e2.
- [171]. Chen X. Complication rates of different discectomy techniques for the treatment of lumbar disc herniation: a network meta-analysis / X. Chen, U. Chamoli, S. Lapkin // *Eur Spine J.* – 2019. – Vol.28, N11. – P.2588-2601.
- [172]. Choi K.C., Ryu K.S. et al. Percutaneous endoscopic lumbar discectomy for L5-S1 disc herniation: transforaminal versus interlaminar approach // *Pain. Physician.* - 2013. -Vol. 16.- № 6. - P. 547-556.

- [173]. Chou, D. Primary dural repair during minimally invasive microdiscectomy using standard operating room instruments / D. Chou, V. Y. Wang, A. S. Khan // *Neurosurgery*. – 2009. – Vol. 64, N 5. – P. 356–358.
- [174]. Choy, D. S. Percutaneous laser disc decompression (PLDD): twelve years experience with 752 procedures in 518 patients / D. S. Choy // *J. Clin. Laser Med. Surg.* – 1998. – Vol. 16 (6). – P. 325–331.
- [175]. Choy, D. S. Percutaneous laser disc decompression / D. S. Choy. – N.-Y., 2003. – 239 p.
- [176]. Choy, D. S. Response of extruded intervertebral herniated discs to percutaneous laser disc decompression / D. S. Choy // *J. Clin. Laser Med. Surg.* – 2001. – Vol. 19 (1). – P. 15–20.
- [177]. Comparison of surgical outcomes between macro discectomy and microdiscectomy for lumbar disc herniation: a prospective randomized study with surgery performed by the same spine surgeon / Y. Katayama [et al.] // *J. Spinal. Disord. Tech.* – 2006. – Vol. 19 (5). – P. 344– 347.
- [178]. Cosamalón-gan I. Inflammation in the intervertebral disc herniation [published online ahead of print, 2020 mar 10]. Inflamación en la hernia del disco intervertebral [published online ahead of print, 2020 mar 10] / I. Cosamalón-gan, T. Cosamalón-Gan, G. Mattos-Piaggio // *Neurocirugia (astur)*. – 2020. - s1130-1473(20)30002-6.
- [179]. Craig, F.S. Vertebral body biopsy / F.S. Craig // *J. Bone Joint. Surg. Am.* – 1956. – Vol. 38 (A). – P. 1026.
- [180]. Dandy, W.E. Improved localization and treatment of ruptured intervertebral discs / W.E. Dandy // *JAMA*. – 1942. – Vol. 120 (8). – P. 605–607.
- [181]. Dandy, W.E. Loose cartilage from intervertebral disc simulating tumor of the spinal cord / W.E. Dandy // *Arch. Surg.* – 1929. – Vol. 19. – P. 660–672.
- [182]. Degeneration and aging affect the tensile behavior of human lumbar anulus fibrosus / E.R. Acaroglu [et al.] // *Spine (Phila Pa1976)*. – 1995. – Vol. 15, N 20 (24). – P. 2690–2701.

- [183]. Degenerative lumbar disk disease: pitfalls and usefulness of MR imaging in detection of vacuum phenomenon / N. Grenier [et al.] // Radiology. – 1987. – Vol. 164. – P. 861–865.
- [184]. Delamarter, R.B. Cauda equine syndrome: Neurological recovery following immediate, early, or late decompression / R.B. Delamarter, J.E. Sherman, J.B. Carr // Spine. – 1991. – Vol. 16. – P. 1022–1029.
- [185]. Destandau, J. A special device for endoscopic surgery of lumbar disc herniation / J. Destandau // Neurol. Res. – 1999. – Vol. 21 (1). – P. 39–42.
- [186]. Destandau, J. Endoscopically-assisted treatment of lumbar disc prolapse, endoscopic microdiscectomy / J. Destandau. – Tuttlingen, 2001. – P. 8–12.
- [187]. Destandau, J. Technical features of endoscopic surgery for lumbar disc herniation: 191 patients / J. Destandau // Neurochirurgie. – 2004. – Vol. 50 (1). – P. 6–10.
- [188]. Destandau J. Endoscopic surgery of lumbar disk herniation. A study of 1562 cases / J. Destandau // Hir. Pozvonoc. - 2006. - №1. - P. 50-54.
- [189]. Deyo, R.A. Descriptive epidemiology of low back pain and its related medical care in United States / R.A. Deyo, Y.-J. Tsui-Wu // Spine – 1987. – Vol. 12. – P. 264–268.
- [190]. Dickman, C. A. Reoperation for herniated thoracic discs. / C. A. Dickman, D. Rosenthal, J. J. Regan // J. Neurosurg. – 1999. – Vol. 91. – P. 157–162.
- [191]. Differentiation between contained and noncontained lumbar disc hernias by CT and MR imaging / R. Dullerud [et al.] // Acta Radiol. – 1995. – Vol. 36. – P. 491–496.
- [192]. Discriminative validity and responsiveness of the Oswestry Disability Index among Japanese outpatients with lumbar conditions / H. Hashimoto [et al.] // Eur. Spine J. – 2006. – Vol. 15. – P. 1645–1650.
- [193]. Diskography findings and results of percutaneous laser disk decompression (PLDD) / H. Grasshoff [et al.] // Rofo. Fortsch. Geb. Rontgenstr. Neuen. Bildgeb. Verfahr. – 2001. – Vol. 173 (3). – P. 191–194.

- [194]. Ditsworth, D. A. Endoscopic transfemoral lumbar discectomy and reconfiguration: A posterior — lateral approach into the spinal canal / D. A. Ditsworth // *Surg.Neurol.* – 1998. – Vol. 49. – P. 588–598.
- [195]. Dixon, A. K. Computed tomography of post-operative lumbar spine: the need for, and optimal dose of, intravenous contrast medium / A. K. Dixon, R. P. Bannon // *Br. J. Radiol.* – 1987. – Vol. 60, N 711. – P. 215–222.
- [196]. Djuric N. The contradictory effect of macrophage-related cytokine expression in lumbar disc herniations: a systematic review / N. Djuric, G.C.M. Lafeber, C.L.A. Vleggeert-Lankamp // *Eur Spine J.* – 2020. – Vol.29, N7. P.1649-1659.
- [197]. Does minimal access tubular assisted spine surgery increase or decrease complications in spinal decompression or fusion? / D.R. Fournay [et al.] // *Spine (Phila Pa 1976)*. – 2010. – Vol. 20, N 35, Suppl. 9. – P. 57–65.
- [198]. Dvorak, J. Neurophysiologic test in diagnosis of nerve root compression caused by disc herniation / J. Dvorak // *Spine.* – 1996. – Vol. 21. – P. 398–441.
- [199]. Endoscopic lateral transpsoas approach to the lumbar spine / D.L. Bergey [et al.] // *Spine (Phila Pa 1976)*. – 2004. – Vol. 29, N 15. – P. 1681–1688.
- [200]. Enke, O. Anticonvulsants in the treatment of low back pain and lumbar radicular pain: a systematic review and meta-analysis / O. Enke, H.A. New, C.H. New // *Cma J.* - 2019. - Vol.190, №26 . – P.786-793.
- [201]. Enzyme dissolution of the nucleus pulposus / L. Smith [et al.] // *Nature.* – 1963. – Vol. 198. – P. 1311–1312.
- [202]. Extradural transspinal percutaneous L5–S1 endoscopic discectomy/ J.C. Chiu [et al.] // In: *The practice of minimallyinvasive spinal technique.* – Richmond, VA, USA, 2002. – P. 227–230.
- [203]. Extraforaminal with or without foraminal disk herniation: reliable MRI findings./ I. S. Lee [et al.] // *Am. J. Roentgenol.* – 2009. – Vol. 192, N 5. – P. 1392–1396.
- [204]. Fischer, G, Endoscopy in aneurysm surgery / G. Fischer, J. Oertel, A. Perneczky // *Neurosurgery.* – 2012. – Vol. 70. – P. 184–190.

- [205]. Five-year results from chemonucleolysis with chymopapain or collagenase: a prospective randomized study / R. H. Wittenberg, S. Oppel, F. A. Rubenthaler, R. Steffen // *Spine*. – 2001. – Vol. 26 (17). – P. 1835–1841.
- [206]. Foley K. T. Microendoscopic discectomy / K. T. Foley, M. M. Smith // *Tech. Neurosurg.* – 1997. – Vol. 3. – P. 301–307.
- [207]. Foley, K. T. Microendoscopic approach to far-lateral lumbar disc herniation / K. T. Foley, M. M. Smith, Y. R. Rampersaud // *Neurosurg. Focus.* – 1999. – Vol. 7, N 5. – P. 5.
- [208]. Forristall, R. M. Magnetic resonance / R. M. Forristall, H. Marsh, N. T. Pay // *Spine*. – 1988. – Vol. 13, N 9. – P. 1049–1054.
- [209]. Freemont, A. J. The cellular pathobiology of the degenerate intervertebral disc and discogenic back pain / A. J. Freemont // *Rheumatology (Oxford)*. – 2009. – Vol. 48 (1). – P. 5–10.
- [210]. Fritz, J. M. A comparison of a modified Oswestry Low Back Pain Disability Questionnaire and the Quebec Back Pain Disability Scale / J. M. Fritz, J. J. Irrgang // *Phys. Ther.* – 2001. – Vol. 81. – P. 776–788.
- [211]. Frizzel, P. T. Lumbar microdiscectomy with medial facetectomy/ P. T. Frizzel, M. N. Hadley // *Neurosurgery Clinics of North America*. – 1993. – Vol. 4, N 1. – P. 109–115.
- [212]. Garg B. Microendoscopic versus open discectomy for lumbar disc herniation: A prospective randomized study / B. Garg, U.B. Nagraja, A. Jayaswal // *J. Orthop. Surg. (Hong Kong)*. -2011. - Vol. 19, №1. - P.30-34.
- [213]. Gehri, R. Subacute subdural haematoma complicating lumbar microdiscectomy/ R. Gehri, M. Zanetti, N. Boos // *J. Bone Joint Surg. Br.* – 2000. – Vol. 82, N 7. – P. 1042–1045.
- [214]. Gerwin R. Expansion of Simons, integrated trigger point hypothesis / R. Gerwin, J. Dommerholt, J. Shah // *J. Musculoskeletal Pain*. - 2004. - Vol. 12, № 9. - P. 23.

- [215]. Gibson, J. N. Transforaminal endoscopic spinal surgery: the future “gold standard” for discectomy? A review / J. N. Gibson, J. G. Cowie, M. Ipreburg // *Surgeon.* – 2012. – Vol. 10 (5). – P. 290–296.
- [216]. Goldring, S. R. The role of cytokines in cartilage matrix degeneration in osteoarthritis / S. R. Goldring, M. B. Goldring // *Clin. Orthop.Relat.Res.* – 2004. – Vol. 427, Suppl. – P. 27–36.
- [217]. Greenberg, M. S. Intervertebral disc herniation / M. S. Greenberg // *Handbook of Neurosurgery*; 3rd ed. – 1994. – P. 467–486
- [218]. Guha, A. R. Chemonucleolysis revisited: A prospective outcome study in symptomatic lumbar disc prolapse / A. R. Guha, U. K. Debnath, S. D'Souza // *J. Spin.Disord.Techniq.* – 2006. – Vol. 19 (3). – P. 167–170.
- [219]. Gornet M.F. Lumbar disc arthroplasty versus anterior lumbar interbody fusion: 5-year outcomes for patients in the Maverick disc investigational device exemption study / M.F. Gornet, J.K. Burkus, R.F. Dryer // *J Neurosurg Spine.* – 2019. – Vol.31, N3. – P.347-356.
- [220]. Hall H. Back Pain / H. Hall // *Neurological Therapeutics Principles and Practice.* Editor-in-chief J. H. Noseworthy. Second edition. - Vol. I. - Chapter 21. - Oxon: Informa Healthcare, 2006. - P. 240-256.
- [221]. Han, P. P. Thoracoscopic approaches to the thoracic spine: experience with 241 surgical procedures / P. P. Han, K. Konny, C. A. Dickman // *Neurosurgery.* – 2002. – Vol. 51. – P. 51–55.
- [222]. Hausmann B. Nucleoscope: instrumentation for endoscopy of the intervertebraldisc space / B. Hausmann, R. Forst // *Arch. Orthop. Trauma Surg.* – 1983. –Vol. 102. – P. 37–59.
- [223]. Hashimoto H. Discriminative validity and responsiveness of the Oswestry Disability Index among Japanese outpatients with lumbar conditions / H. Hashimoto, M. Komagata, O. Nakai // *Eur Spine J.* - 2006. - Vol. 15. - P. 1645-1650.
- [224]. Heliovaara M. Epidemiology of sciatica and herniated lumbar intervertebral disc / M. Heliovaara. – Helsinki : The Social Insurance Institution, 1988. – 126 p.

- [225]. Heredity of low back pain in a young population: a classical twin study / L. Hestbaek [et al.] // *Twin Res.* – 2004. – Vol. 7, N1. – P. 16–26.
- [226]. Herkowitz, H. N. Spine update. Degenerative lumbar spondylolisthesis/ H. N. Herkowitz // *Spine.* – 1995. – Vol. 20. – P. 1084–1090.
- [227]. Higher risk of dural tears and recurrent herniation with lumbar microendoscopic discectomy / M. Teli [et al.] // *Eur. Spine J.* – 2010. – Vol. 19, N 3. – P. 443–50.
- [228]. High-resolution surface coil imaging of lumbar disk disease / R.R. Edelman [et al.] // *Am. J. Radiol.* – 1985. – Vol. 144. –P. 1123–1129.
- [229]. Hijikata, S. Percutaneous discectomy a new treatment method for lumbar disk herniation / S. Hijikata, N. Yamagishi, T. Nikajama // *Toden. Hosp.* – 1975. – Vol. 5. – P. 5–13.
- [230]. Hijikata, S. Percutaneous Nucleotomy – a new concept technique and 12 years experience / S. Hijikata // *Clin. Orthop.* – 1989. – Vol. 289. – P. 9–23.
- [231]. Hoogland T. Transforaminal endoscopic discectomy with foraminoplasty for lumbar disc herniation / T. Hoogland // *SurgTechn in Orthopaedics and Traumatology.* - 2003. - № 55. - P. 120-140.
- [232]. Hoogland T. Endoscopic Transforaminal Discectomy for Recurrent, Lumbar Disc Herniation. A Prospective, Cohort Evaluation of 262 Consecutive Cases. / T. Hoogland, K. van den Brekel-Dijkstra, M. Schubert // *Spine.* - 2008. - V33, N9. - P. 973-978.
- [233]. Hoppenfeld, S. Percutaneous removal of herniated lumbar discs: 50 cases with ten-year follow-up periods / S. Hoppenfeld // *Clin. Orthop.* – 1989. – Vol. 238. –P. 92–97.
- [234]. Huet T. Lumbar spinal stenosis and disc alterations affect the upper lumbar spine in adults with achondroplasia / T. Huet, M. Cohen-Solal, J.D. Laredo // *Sci rep.* – 2020. – Vol.10, N1. – P.4699.
- [235]. Interleukin-1beta enhances the effect of serum deprivation on rat annular cellapoptosis / C.Q. Zhao [et al.] // *Apoptosis.* – 2007. – Vol. 12. –P. 2155–2161.

- [236]. Interpreting change scores for pain and functional status in low back pain: towards international consensus regarding minimal important change / R.W. Ostelo [et al.] // *Spine*. – 2008. – Vol. 33. – P. 90–94.
- [237]. Ipreburg M. Transforaminal endoscopic surgery in lumbar disc herniation in an economic crisis. - The TESSYS method / M. Ipreburg, A. Godschalx // *US Musculoskeletal Review*. - 2008. - № 3. - P.47-49.
- [238]. Jhawar, B.S. Wrong-sided and wrong-level neurosurgery: a national survey / B.S. Jhawar, D. Mitsis, N. Duggal // *J. Neurosurg. Spine*. – 2007. – Vol. 7, N 5. – P. 467–472.
- [239]. Kambin, P. Arthroscopic microdiscectomy / P. Kambin // *Arthroscopy*. – 1992. – Vol. 8. – P. 287–295.
- [240]. Kambin, P. Arthroscopic microdiscectomy. Minimal intervention in spinal surgery / P. Kambin. – Baltimore : Urban and Schwarzenberg, 1991. – P. 148.
- [241]. Kambin, P. Development of degenerative spondylosis of the lumbar spine after partial discectomy: comparison of laminotomy, discectomy and posterolateral discectomy / P. Kambin, I. Cohen, M. Brooks // *Spine*. – 1995. – Vol. 20. – P. 599–607.
- [242]. Kambin, P. Percutaneous lateral discectomy of the lumbar spine: A preliminary report / P. Kambin, H. Gellman // *Clin. Orthop*. – 1983. – Vol. 174. – P. 127–132.
- [243]. Kambin, P. Percutaneous lumbar discectomy. Current practice / P. Kambin // *Surg. Rounds Orthop*. – 1988, – Vol. 2. – P. 31–35.
- [244]. Kelsey, J. L. Epidemiology of low back pain in disorders of the lumbar spine / J. L. Kelsey, A. L. Golden. – Jerusalem, Israel, 1990. – P. 73–83.
- [245]. Khoo, L. T. Microendoscopic decompressive laminotomy for the treatment of lumbar stenosis / L. T. Khoo, R. G. Fessler // *Neurosurgery*. – 2002. – Vol. 51. – P. 46–54.
- [246]. Kim M. A Comparison of Percutaneous Endoscopic Lumbar Discectomy and Open Lumbar Microdiscectomy for Lumbar Disc Herniation in the Korean: A MetaAnalysis / M. Kim, S. Lee, H.S. Kim // *Biomed Res Int*. – 2018. - 9073460.

- [247]. Khoo, L.T. Thoracoscopic-assisted treatment of thoracic and lumbar fractures:a series of 371 consecutive cases / L.T. Khoo, R. Beisse, M. Potulski // *Neurosurgery*. – 2002. – Vol. 51. – P. 104–117.
- [248]. Kim, D.H. Minimally invasive spine instrumentation / D.H. Kim, S. Jaiakumar, A.C. Kam // *Neurosurgery*. – 2002. – Vol. 51. – P. 15–25.
- [249]. Kuai S. The effect of lumbar disc herniation on spine loading characteristics during trunk flexion and two types of picking up activities / S. Kuai, W. Liu, R. Ji // *J healthc eng.* - 2019;2017:6294503.
- [250]. Lagerbäck T. Lumbar disc herniation surgery in adolescents and young adults: a long-term outcome comparison / T. Lagerbäck, H. Möller, P. Gerdhem // *Bone Joint J.* – 2019. - 101-B(12). – P.1534-1541.
- [251]. Leu, H. J. Die Perkutanposterolaterale Foraminoskopie: Prinzip, Technik und Erfahrungenseit 1991 / H. J. Leu, R. Hauser // *Arthroskopie*. – 1996. – Vol. 9. –P. 26–31
- [252]. Lipson, S. J. Experimental intervertebral disc degeneration: morphologic andproteoglycan changes over time / S. J. Lipson, H. Muir // *Arthritis Rheum.* – 1981. –Vol. 24. – P. 12–21.
- [253]. Liu W.G. Long-term outcomes of percutaneous lumbar discectomy and microendoscopic discectomy for lumbar disc herniation / W.G. Liu, X.T. Wu, J. Min // *Zhonghua Yi XueZaZhi.* - 2009. - № 89 (11). - P. 750-753.
- [254]. Long-term prospective study of lumbosacral discectomy / P. J. Lewis [et al.] // *J. Neurosurg.* – 1987. – Vol. 67. – P. 49–53.
- [255]. Li Y.Z. Artificial total disc replacement versus fusion for lumbar degenerative disc disease: an update systematic review and meta-analysis / Y.Z. Li, P. Sun, D. Chen // *Turk neurosurg.* – 2020. – V.30, N1. – P.1-10.
- [256]. Li X. Efficacy of warm needle moxibustion on lumbar disc herniation: a meta-analysis / X. Li, Y. Han, J. Cui // *J evid based complementary altern med.* – 2019. – Vol.21, N4. – P.311-319.
- [257]. Lumbar microdiscectomy under epidural anaesthesia with the patient in the sitting position: a prospective study / N. Nicassio, P. Bobicchio, M. Umari, L.

- Tacconi// *J. Clin. Neurosci.* – 2010. – Vol. 17, N 12. – P. 1537–1540.
- [258]. Macnab, I. Negative disc exploration: an analysis of the cause of nerve root involvement in sixty-eight patients / I. Macnab // *J. Bone Joint Surg. (Am).* – 1971. – Vol. 53. – P. 891–903
- [259]. Markolf, K.L. The structural components of the intervertebral disc. A study of their contributions to the ability of disc to withstand compressive forces/ K.L. Markolf, J.M. Morris // *J. Bone Joint Surg.* – 1974. – Vol. 56. – P. 675–687.
- [260]. Maroon, J. C. Current concepts in minimally invasive discectomy/ J. C. Maroon // *Neurosurgery.* – 2002. – Vol. 51. – P. 137–145.
- [261]. Mathews, H.H. Transforaminal endoscopic microdiscectomy/ H.H. Mathews // *Neurosurg. Clin.North.Am.* – 1996. – Vol. 7. – P. 59–636.
- [262]. Matrix synthesis and degradation in human intervertebral disc degeneration / C.L. Le Maitre [et al.] // *Biochem. Soc Trans.* – 2007. – Vol. 35. – P. 652–655.
- [263]. Mayer, H.M. Percutaneous endoscopic discectomy: surgical technique and preliminary results compared to microsurgical discectomy / H.M. Mayer, M. Brock // *J. Neurosurg.* – 1993. – Vol. 78, N 2. – P. 216–225.
- [264]. Mayer, H.M. The herniated lumbar disc: “Standart” treatment or “differential”therapy? / H.M. Mayer, M. Brock // 9th Eur. Congr. Neurosurg. – Moscow,1991. – P. 54.
- [265]. Mechanical initiation of intervertebral disc degeneration / M.A. Adams [et al.] // *Spine (Phila Pa 1976).* – 2000. –Vol. 1, N 25 (13). – P. 1625–1636.
- [266]. Mechanism of disc rupture. A preliminary report / S.J. Gordon [et al.] // *Spine.* – 1991. – Vol. 16, N 4. – P. 450–456.
- [267]. Microendoscopic lumbar discectomy versus open surgery: an intraoperative EMG study / U. Schick [et al.] // *Eur. Spine J.* – 2002. – Vol. 11,N 1. – P. 20–26.
- [268]. Microendoscopic lumbar discectomy: Technical note / M. J. Perez-Cruel [et al.] // *Neurosurgery.* – 2002. – Vol. 51, Suppl. 2. – P. 129–145.
- [269]. Microsurgical lumbar intervertebral disk operation / H. Merk [et al.] // *Orthop. Techn.Complic.* – 1999. – Vol. 28, N 7. – P. 593–597.

- [270]. Midterm outcome after microendoscopic decompressive laminotomy for lumbar spinal stenosis: 4-year prospective study / M. Castro-Menendez [et al.] // *Neurosurgery*. – 2009. – Vol. 65, N 1. – P. 100–110.
- [271]. Milette, P. C. Classification, diagnostic imaging, and imaging characterization of a lumbar herniated disk / P. C. Milette // *Radiologic Clinics of North America*. – 2000. – Vol. 38, Iss. 6. – P. 1267–1292.
- [272]. Milette, P. C. Reporting lumbar disk abnormalities: at last, consensus / P. C. Milette // *Am. J. Neuroradiol.* – 2001. – Vol. 22. – P. 428–429.
- [273]. Minimally invasive anterior retroperitoneal approach to the lumbar spine. Emphasis on the lateral BAK. / P.C. McAfee [et al.] // *Spine*. – 1998. – Vol. 23. – P. 476–484.
- [274]. Minimally invasive anterolateral approaches for the treatment of back pain and adult degenerative deformity. / D.M. Benglis [et al.] // *Neurosurgery*. – 2008. – Vol. 63. – P. 191–196.
- [275]. Minimally invasive percutaneous posterior lumbar interbody fusion/ L.T. Khoo [et al.] // *Neurosurgery*. – 2002. – Vol. 51. – P. 166–181.
- [276]. Mixer, W.J. Rupture of the intervertebral disc with involvement of the spinal canal / W.J. Mixer, J.S. Barr // *N. Engl. J. Med.* – 1934. – Vol. 211. – P. 210–215.
- [277]. MR guidance of laser disc decompression: preliminary in vivo experience / P. Steiner [et al.] // *Eur. Radiol.* – 1998. – Vol. 8 (4). – P. 592–597.
- [278]. MSU classification for herniated lumbar discs on MRI: toward developing objective criteria for surgical selection / L.W. Mysliwiec [et al.] // *Eur. Spine J.* – 2010. – Vol. 19, N 7. – P. 1087–1093.
- [279]. Multicenter study of percutaneous endoscopic discectomy (lumbar, cervical and thoracic) / J. C. Chiu [et al.] // *J. Min. Inv. Spin. Technique*. – 2001. – Vol. 1 (1). – P. 33–37.
- [280]. Muramatsu, K. Postoperative magnetic resonance imaging of lumbar disc herniation: comparison of microendoscopic discectomy and Love's method / K.

- Muramatsu, Y. Hachiya, C. Morita // *Spine (Phila Pa 1976)*. – 2001. – Vol. 26, N 14. – P. 1599–1605.
- [281]. Nerve ingrowth into diseased intervertebral disc in chronic back pain / A.J. Freemont [et al.] // *Lancet*. – 1997. – Vol. 350. – P. 178–181.
- [282]. Neurosurgical endoscopy using the side-viewing telescope / M.L. Apuzzo, M.D. Heifetz, M.H. Weiss, T. Kurze // *J. Neurosurg.* – 1977. – Vol. 46, N3. – P. 398–400.
- [283]. Nucleus pulposus glycosaminoglycan content is correlated with axial mechanics in rat lumbar motion segments / J.I. Boxberger [et al.] // *J. Orthop. Res.* – 2006. – Vol. 24 (9). – P. 1906–1915.
- [284]. Nurick, S. The pathogenesis of the spinal cord disorder associated with cervical spondylosis / S. Nurick // *Brain*. – 1972. – Vol. 95. – P. 87–100.
- [285]. Occupational low back pain: assessment, treatment and prevention / G. B. J. Andersson [et al.], – St. Louis : Mosby-Year Book, 1991. – P. 95–113.
- [286]. Oertel, J.M. A new endoscopic spine system: the first results with «Easy GO» / J.M. Oertel, Y. Mondorf, M.R. Gaab // *Acta Neurochir. (Wein)*. – 2009. – Vol. 151, N 9. – P. 1027–1033.
- [287]. Onik, G.M. Automated percutaneous discectomy: a prospective multiinstitutional study / G.M. Onik, J.C. Maroon, G.W. Davis // *Neurosurgery*. – 1990. – Vol. 2. – P. 228.
- [288]. Onik, G.M. Nuances in percutaneous discectomy / G.M. Onik, C. Helms // *Radiol. Clin. North Am.* – 1998. – Vol. 36 (3). – P. 523–532.
- [289]. Ooi, Y. Myeloscopy / Y. Ooi, Y. Satoh, N. Morisaki // *Int. Orthop.* – 1977. – Vol. 1. – P. 107–111.
- [290]. Oskouian, R.J. Thoracoscopic microdiscectomy / R.J. Oskouian, J.P. Jonson, J.J. Regan // *Neurosurgery*. – 2002. – Vol. 50. – P. 103–109.
- [291]. Ottolenghi, C.E. Diagnosis of orthopedic lesions by aspiration biopsy: Results of 1061 punctures / C.E. Ottolenghi, P.A. Argentina // *J. Bone Joint. Surg. Am.* – 1955. – Vol. 37 (A). – P. 443–464.

- [292]. Palmer, S. Bilateral decompressive surgery in lumbar spinal stenosis associated with spondylolisthesis: unilateral approach and use of a microscope and tubular retractor system / S. Palmer, R. Turner, R. Palmer // *Neurosurg. Focus.* – 2002. – Vol. 15, N 13(1). – P. 4.
- [293]. Palmer, S. Use of a tubular retractor system in microscopic lumbar discectomy: 1 year prospective results in 135 patients / S. Palmer // *Neurosurg. Focus.* – 2002. – Vol. 13, N 2. – P. 5.
- [294]. Parker S.L. Long-term back pain after a single level discectomy for radiculopathy: incidence and health care cost analysis / S.L. Parker, R. Xu, M.J. McGirt // *J. Neurosurg. Spine.* - 2010. - № 12 (2). – P. 178-182.
- [295]. Percutaneous endoscopic laser discectomy (PELD). A new surgical technique for non-sequestered lumbar discs / H. M. Mayer [et al.] // *Acta Neurochir. Suppl. (Wien).* – 1992. – Vol. 54. – P. 53–58.
- [296]. Percutaneous laser discectomy: MR findings within the first 24 hours after treatment and their relationship to clinical outcome / H. Tonami [et al.] // *Clin. Radiol.* – 1997. – Vol. 52, N12. – P. 938–944.
- [297]. Percutaneous laser nucleolysis of lumbar disks / D.S. Choy [et al.] // *New Engl. J. Medicine.* – 1987. – Vol. 317, N12. – P. 771–772.
- [298]. Percutaneous laser nucleolysis of the intervertebral lumbar disc. An experimental study / J. Nerubay [et al.] // *Clin. Orthop. Relat. Res.* – 1997. – N 337. – P. 42–44.
- [299]. Percutaneous endoscopic laser discectomy – experimental results / H.M. Mayer [et al.] // *Percutaneous lumbar discectomy.* – Berlin : Springer-Verlag, 1989. – P. 187–196.
- [300]. Percutaneous treatment of lumbar herniated disk 10 years of experience in Udine / G. Fabris [et al.] // *J. Ozonotherapy.* – 2000. – Vol. 2. – P. 5–11.
- [301]. Perez-Cruet, M.J. Review: complications of minimally invasive spinal surgery / M.J. Perez-Cruet, R.G. Fessler, N.I. Perin // *Neurosurgery.* – 2002. – Vol. 51. – P. 26–36.

- [302]. Perneczky, A. Endoscope-assisted brain surgery: Evolution, basic concept, and current techniques / A. Perneczky, G. Fries // *Neurosurgery*. – 1997. – Vol. 42. – P. 219–225.
- [303]. Pitfalls in the computed tomographic evaluation of the lumbar spine in disc disease / I. F. Braun [et al.] // *Neuroradiology*. – 1984. – Vol. 267, N 1. – P. 15–20.
- [304]. Pool, J. L. Direct visualisation of dorsal nerve roots of the cauda equina by means of a miroscope / J. L. Pool // *Arch. Neurol. Psychiatr.* – 1938. – Vol. 39. – P. 1308–1312.
- [305]. Pool, J. L. Mieloscopy: Intraspinal endoscopy / J. L. Pool // *Surgery*. – 1942. – Vol. 11. – P. 169–182.
- [306]. Postacchini, F. Lumbal spinal stenosis / F. Postacchini. – N.-Y. : Springer-Verlag – Wien, 1989. – P. 32–35.
- [307]. Predictors of successful outcome for lumbar chemonucleolysis: analysis of 3000 cases during the past 14 years / Y.S. Kim [et al.] // *Neurosurgery*. – 2002. – Vol. 51 (2). – P. 123–128.
- [308]. Prone versus knee-chest position for microdiscectomy: a prospective randomized study of intraabdominal pressure and intraoperative bleeding / A. Rigamonti [et al.] // *Spine*. – 2005. – Vol. 30, N 17. – P. 1918–1923.
- [309]. Quintero, S. The disability evaluation and low back pain / S. Quintero, E.G. Manusov // *Prim Care*. – 2012. – Vol. 39, N3. – P. 553–559.
- [310]. Qin R. Percutaneous Endoscopic Lumbar Discectomy Versus Posterior Open Lumbar Microdiscectomy for the Treatment of Symptomatic Lumbar Disc Herniation: A Systemic Review and Meta-Analysis. / R. Qin, B. Liu, J. Hao // *World Neurosurg.* – 2018. - N120. – P.352-362.
- [311]. Radiation exposure to the surgeon during open lumbar microdiscectomy and minimally invasive microdiscectomy: a prospective, controlled trial / M.W. Mariscalco [et al.] // *Spine (Phila Pa 1976)*. – 2011. – Vol. 36, N 3. –P. 255–260.
- [312]. Ragel, B.T. Thoracoscopic vertebral body replacement with an expandable cage after ventral spinal canal decompression / B.T. Ragel, A. Amini, M.H. Schmidt // *Neurosurgery*. – 2007. – Vol. 61, Suppl. 2. – S. 317–323.

- [313]. Ranjan, A. Microendoscopic discectomy for prolapsed lumbar intervertebral disc / A. Ranjan, R. Lath // *Neurol. India*. – 2006. – Vol. 54. – P. 190–194.
- [314]. Rauschnig, W. Anatomical basics in regard of minimal invasive lumbar spine procedures [Электронный ресурс] / W. Rauschnig // *Internet J. Min. Invas. Spin. Technol.* – 2009. – Vol. 3, N 4.
- [315]. Regan, J.J. A technical report of video-assisted thorascopy (VATS) in thoracic spinal surgery: Preliminary description / J.J. Regan, M.J. Mack, G. Picetti // *Spine*. – 1995. – Vol. 20. – P. 831–837.
- [316]. Righesso, O. Comparison of open discectomy with microendoscopic discectomy in lumbar disc herniations results of a randomized controlled trial / O. Righesso, A. Falavigna, O. Avanzi // *Neurosurg.* – 2007. – Vol. 61. – P. 545–549.
- [317]. Rodriguez-Soto A.E. The effect of training on lumbar spine posture and intervertebral disc degeneration in active-duty marines. / A.E. Rodriguez-Soto, D.B. Berry, R. Jaworski // *Ergonomics*. – 2019. – Vol.60, N8. – P.1055-1063.
- [318]. Rogerson A. Persistent radiculopathy after surgical treatment for lumbar disc herniation: causes and treatment options / A. Rogerson, J. Aidlen, L.G. Jenis // *Int Orthop*. – 2019. – Vol.43, N4. – P.969-973.
- [319]. Roughley, P.J. Biology of intervertebral disc aging and degeneration: involvement of the extracellular matrix / P.J. Roughley // *Spine (Phila Pa 1976)*. – 2004. – Vol. 29 (23). – P. 2691–2699.
- [320]. Ruetten S. Full-endoscopic interlaminar and transforaminal lumbar discectomy versus conventional microsurgical technique: a prospective, randomized, controlled study / S. Ruetten, M. Komp, H. Merk // *Spine*. - 2008. – Vol.33, N9. - P. 931-939.
- [321]. Saal, J.A. Natural history and non-operative treatment of lumbar disc herniation / J.A. Saal // *Spine*. – 1996. – Vol. 21. – P. 2–9.
- [322]. Santiago, P. Minimally invasive surgery for the management of cervical spondylosis / P. Santiago, R.G. Fessler // *Neurosurgery*. – 2007. – Vol. 60. – P. 160–165.
- [323]. Schizas, C. Microendoscopic discectomy compared with standard microsurgical discectomy for treatment of uncontained or large contained disc

- herniations / C. Schizas, E. Tsiridis, J. Saksena // *Neurosurgery*. – 2005. – Vol. 57. – P. 357–360.
- [324]. Schnitzlein, H.N. Imaging anatomy of the lumbosacral spine with magnetic resonance / H.M. Schnitzlein, F.R. Myrtagh. – Baltimore – Munich, 1986. – 18 p.
- [325]. Schreiber, A. Transdiscoscopic percutaneous nucleotomy in disc herniation / A. Schreiber, Y. Suezawa // *Orthop. Rev.* – 1986. – Vol. 15. – P. 75–79.
- [326]. Shaffrey, C.I. Complication rates in lumbar microdiscectomy procedures // C.I. Shaffrey, D.K. Resnick // *Spine (Phila Pa 1976)*. – 2010. – Vol. 35, N24. – P. 2140–2149.
- [327]. Shepperd, J. A. N. Percutaneous and minimal intervention spinal fusion / J. A. N. Shepperd // In: *Arthroscopic microdiscectomy*. – 1991. – P. 127–130.
- [328]. Simonetti, L. Why does disc-root conflict generate pain? / L. Simonetti, R. Agati // *Riv. Neuroradiol.* – 1998. – Vol. 11, N 3. – P. 403–404.
- [329]. Shokri E. Spinal manipulation in the treatment of patients with MRI-confirmed lumbar disc herniation and sacroiliac joint hypomobility: a quasi-experimental study / E. Shokri, F. Kamali, E. Sinaei // *Chiropr Man Therap.* – 2018. – N26. – P.16.
- [330]. Singhal, A. Outpatient lumbar microdiscectomy: a prospective study in 122 patients / A. Singhal, M. Bernstein // *Can. J. Neurol. Sci.* – 2002. – Vol. 29 (3). – P. 249–252.
- [331]. Sivakanthan S. Full-Endoscopic Lumbar Discectomy / S. Sivakanthan, S. Hasan, C. Hofstetter // *Neurosurg Clin N Am.* – 2020. – Vol.31, N1. – P.1-7.
- [332]. Smith, M. M. Percutaneous approaches to the lumbar discectomy/ M. M. Smith, J. C. Watson, J. C. Maroon // *Spine surgery: Techniques, complication avoidance, and management*. – Philadelphia : Churchill Livingstone, 1999. – P. 401–407.
- [333]. Smith, M. W. MED: The first 100 cases / M. W. Smith, K. T. Foley // *Annual Meeting of the Congress of Neurological Surgeons*. Seattle, 1998.
- [334]. Spinal manipulative therapy for acute low-back pain / S.M. Rubinstein [et al.] // *Cochrane Database Syst. Rev.* – 2012. – Vol. 12, N 9. – P. 1–6.

- [335]. Stevens S. Unilateral changes of the multifidus in persons with lumbar disc herniation: a systematic review and metaanalysis [published online ahead of print, 2020 apr 20] / S. Stevens, A. Agten, A. Timmermans // Spine J. – 2020. - s1529-9430(20)30142-x.
- [336]. Stochkendahl M.J. National clinical guidelines for non-surgical treatment of patients with recent onset low back pain or lumbar radiculopathy / M.J. Stochkendahl, P. Kjaer, J. Hartvigsen // Eur Spine J. - 2019. - Vol.27, №1. - P.60-75.
- [337]. Stubbs, B. The epidemiology of back pain and its relationship with depression , psychosis , anxiety, sleep disturbances , and stress sensitivity: data from 43 low- and middleincome countries / B. Stubbs, A. Koyanagi, T. Thompson // Gen hosp psychiatry. - 2018. - Vol.43. - P.63-70.
- [338]. Stern, E. L. The spinascope: a new instrument for visualizing the spinal canal and its contents / E. L. Stern // Medical Record (N.Y.). – 1936. – Vol. 143. – P. 31-32.
- [339]. Teli, M. Higher risk of dural tears and recurrent herniation with lumbar micro-endoscopic discectomy / M. Teli, A. Lovi, M. Brayda-Bruno // Eur. Spine J. – 2010. – N 19. – P. 443–450.
- [340]. Textbook of operative neurosurgery / Eds. R. Ramamurthi, K. Sridhar, M. C. Vasudevan. – New Delhi : BI Publications, 2005. – 1316 p.
- [341]. The impact of minimally invasive spine surgery on perioperative complications in overweight or obese patients / P. Park, C. Upadhyaya, H. J. Garton, K. T. Foley // Neurosurgery. – 2008. – Vol. 62, N 3. – P. 693–699.
- [342]. The importance of preserving disc structure in surgical approaches to lumbar disc herniation / J. Mochida [et al.] // Spine. – 1996. – Vol. 21(13). – P. 1556–1563.
- [343]. The pathogenesis of discogenic low back pain / B. Peng [et al.] // J. Bone Joint Surg. Br. – 2005. – Vol. 87. – P. 62–67.
- [344]. The system and procedures of percutaneous intradiscal laser nucleotomy / T. Yonezawa [et al.] // Spine. – 1990. – Vol. 5 (11), N 1. – P. 1175–1185.

- [345]. Urban, J. P. Nutrition of the intervertebral disc / J. P. Urban, S. Smith, J. S. Fairbank // *Spine*. – 2004. – Vol. 29. – P. 2700–2009.
- [346]. What comprises a good outcome in spinal surgery? A preliminary survey among spine surgeons of the SSE and European spine patients / M. Haefeli [et al.] // *Eur. Spine J.* – 2008. – Vol. 17. – P. 104–116.
- [347]. Williams, R.W. Microsurgical discectomy: a conservative surgical approach to the virgin herniated lumbar disc / R.W. Williams // *Spine*. – 1978. – Vol. 3. –P. 175–182.
- [348]. Wilson, D.H. Microsurgical and standard removal of the protruded lumbar disc: a comparative study / D.H. Wilson, K. Harbaugh // *Neurosurgery*. – 1981. – Vol. 8. – P. 422–427.
- [349]. Williams, C.M. Efficacy of paracetamol for acute low-back pain: a double-blind, randomised controlled trial / C.M. Williams, C.G. Maher, J. Latimer // *lancet*. 2019. - Vol.384, N9954 . - P.1586-1596.
- [350]. Wolf, A.D. Burden of major musculoskeletal conditions. / A.D. Wolf, B. Pfleger // *Bull. World Health Organization*. – 2003. – Vol. 81. – S. 646–656.287.
- [351]. Xu L. Modic changes in lumbar spine: prevalence and distribution patterns of end plate oedema and end plate sclerosis / L. Xu, B. Chu, Y. Feng // *Br J Radiol*. - 2019. - Vol.89 . - P.1-7.
- [352]. Van den Akker M.E. Tubular discectomy vs conventional microdiscectomy for treatment of lumbar disk-related sciatica: cost utility analysis alongside a double-blind randomized controlled trial / M.E. Van den Akker, M.P. Arts, W.B. Van den Hout // *Neurosurg*. - 2011. - № 69 (4). - P. 829-836.
- [353]. Yang, X. Spontaneous regression of herniated lumbar discs: report of one illustrative case and review of the literature / X. Yang, Q. Zhang, X.. Hao // *Clin Neurol Neurosurg*. - 2018. - Vol.143. - P.86-89.
- [354]. Yasargil, M.G. Microsurgical operation of herniated lumbar disc / M.G. Yasargil // *Advances in Neurosurgery*. – 1977. – N 4. – P. 81.

[355]. Yeung, A.T. Posterolateral endoscopic excision for lumbar disc herniation: surgical technique, outcome, and complications in 307 consecutive cases / A.T. Yeung, P.M. Tsou // *Spine*. – 2002. – Vol. 27. – P. 722–731.

Список публикаций соискателя учёной степени доктора наук

Статьи в рецензируемых научных журналах

[1-А]. Муродов Р. Р. Высокоинформативные методы исследования в диагностике дискогенной компрессии на поясничном уровне позвоночника / Р.Р. Муродов, А.Ч. Чобулов, Х.Дж. Рахмонов, Р.Н. Бердиев // *Вестник Авиценны*. – 2009. - №3. – С.101 – 103.

[2-А]. Муродов Р. Р. Профилактика рубцово – спаечного процесса при хирургическом лечении грыжи поясничного отдела позвоночника. / Р.Р. Муродов, А.Ч. Чобулов, Р.М. Муродов, Х.Дж. Рахмонов // *Вестник Авиценны*. - 2009. - №3. – С.40 – 43.

[3-А]. Рахмонов Х. Дж. Дифференцированный подход к лечению грыж межпозвонкового диска поясничного отдела позвоночника / Х. Дж. Рахмонов, Р.Р Муродов, Х.С. Мирзоев, С.С. Девлохов // *Здравоохранение Таджикистана*. – 2015. - №1. – С. 31 – 36.

[4-А]. Рахмонов Х. Дж. Сохранение эпидурального жира с целью профилактики рубцово – спаечного фиброза при дискэктомии грыжи поясничных межпозвонковых дисков // Х.Дж. Рахмонов, Р.Р Муродов, Х.С. Мирзоев, А.Х Салимзода // *Вестник Таджикского национального университета*. - 2015. – С.40 – 42.

[5-А]. Рахмонов Х. Дж. Новая пластика на ножке междужкового пространства в хирургическом лечении дискогенного болевого синдрома / Х.Дж. Рахмонов, И.М. Ризоев, А. Шарапов, Х.С. Мирзоев, А.Х. Салимзода // *Вестник Таджикского национального университета*. - 2015. – С.169 – 171.

[6-А]. Рахмонов Х. Дж. Хирургическое лечение межпозвоночных грыж пояснично – крестцового отдела позвоночника / Х.Дж. Рахмонов, Р.Н. Бердиев // Вестник Авиценны. – 2018. - Том 20, №4. – С.362 – 367.

[7-А]. Рахмонов Х. Дж. Новое в удалении грыж межпозвоночных дисков / Х.Дж. Рахмонов, Р.Н. Бердиев, С.Г. Али-Заде // Вестник Авиценны. – 2019. - Том 20, №1. – С.55 – 59.

[8-А]. Рахмонов Х. Дж. Значение использования эпидурального жира в профилактике синдрома оперированного позвоночника / Х.Дж. Рахмонов, Р.Н. Бердиев, Х.Г. Ходжаназаров // Вестник Авиценны. – 2019. - Том 21, №3. – С.395 – 399.

[9-А]. Рахмонов Х. Дж. Результаты повторной операции при синдроме оперированного позвоночника / Х.Дж. Рахмонов, Р.Н. Бердиев, Х.Г. Ходжаназаров // Здоровоохранение Таджикистана – 2019. - №3. – С.41 – 45.

[10-А]. Рахмонов Х. Дж. Особенности диагностики хирургического лечения грыж межпозвоночного диска / Х.Дж. Рахмонов, Р.Н. Бердиев, Х.Г. Ходжаназаров, Н.О. Рахимов // Здоровоохранение Таджикистана. – 2021. - №1. – С.109 – 117.

[11-А]. Рахмонов Х. Дж. Результаты хирургического лечения дегенеративного стеноза поясничного отдела позвоночника у пациентов пожилого и старческого возраста / Х.Дж. Рахмонов, Р.Н. Бердиев, Х.Г. Ходжаназаров, Н.О. Рахимов, И.М. Ризоев. // Здоровоохранение Таджикистана. – 2021. - №2. Получена справка о готовности.

Статьи и тезисы в сборниках конференций

[12-А]. Анализ хирургического лечения больных с грыжами межпозвоночных дисков / Х.Дж. Рахмонов, Р.Н. Бердиев, Х.С. Мирзоев, М.П. Назаров // Актуальные вопросы травматологии – ортопедии и хирургии повреждений. – Худжанд, 2015. – С. 382 – 384.

[13-А]. Рахмонов, Х. Дж. Сравнительный анализ результатов хирургического лечения больных с грыжами межпозвоночных дисков / Х.Дж.

Рахмонов, Р.Н. Бердиев, Х.С. Мирзоев // Поленовские чтения. XV – юбилейная всероссийская научно – практическая конференция. – Санкт – Петербург, 2015. - С.67 – 68.

[14-А]. Рахмонов Х. Дж. Роль эпидурального жира при дискэктомии грыжи поясничных межпозвонковых дисков / Х. Дж. Рахмонов, Р. Н Бердиев, Х. С. Мирзоев. // Поленовские чтения. XV – юбилейная всероссийская научно – практическая конференция. – Санкт – Петербург, 2016. - С.40.

[15-А]. Рахмонов, Х. Дж. Пластика на ножке междушкового пространства после удаления грыж межпозвонкового диска поясничного отдела позвоночника / Р.Н. Бердиев, Х.Дж. Рахмонов, Х.С. Мирзоев, А.Н. Асрори // Поленовские чтения. XV- юбилейная всероссийская научно – практическая конференция. – Санкт – Петербург, 2016. - С.65 – 66.

[16-А]. Рахмонов Х. Дж. Хирургическое лечение синдрома оперированного позвоночника у больных с поясничным остеохондрозом. / Х.Дж. Рахмонов, Ф.Г. Хочаназаров, А.Х. Салимзода // Материалы научно – практической конференция молодых ученых и студентов ТГМУ им. Абуали ибни Сино с международным участием, посвящённой «Году молодёжи». В книге: «Роль молодёжи в развитии медицинской науки».- Душанбе, 2017. - С.227 – 228.

[17-А]. Рахмонов Х. Дж. Диагностика пояснично – крестцовых радикулопатий, обусловленных грижами межпозвоночных дисков / Х.Дж Рахмонов, Р.Н. Бердиев // Материалы 66–й годичной научной – практической конференции ТГМУ им. Абуали ибни Сино с международным участием: В книге: «Роль и место инновационных технологий в современной медицине».- Душанбе, 2018. – С.207 – 209.

[18-А]. Рахмонов Х. Дж. Синдром неудачно прооперированного позвоночника после микродискэктомии на поясничном уровне / Х.Дж. Рахмонов, Ф. Г Хожаназаров. // Материалы 66-й годичной научной – практической конференции ТГМУ им. Абуали ибни Сино с международным

участием: В книге: «Роль и место инновационных технологий в современной медицине». – Душанбе, 2018. – С.262.

[19-А]. Рахмонов Х. Дж. Эндоскопические операции при грыжах межпозвонковых дисков / Х.Дж. Рахмонов, Р.Н. Бердиев, А.Х. Салимзода // Медицинская наука и образование: материалы 62 – й годичной научно-практ. конф. ТГМУ им. Абуали ибни Сино, посвященной 20 – летию конституции Республики Таджикистан. – Душанбе, 2014. - С.121 – 122.

[20-А]. Рахмонов Х. Дж. Внедрение эндоскопического способа удаления грыж межпозвонковых дисков / Х.Дж. Рахмонов, Р.Н. Бердиев, Р.З. Саъдиев // Вклад медицинской науки в оздоровление семьи. - Душанбе, 2015. - С.466 – 469.

[21-А]. Рахмонов Х. Дж. Хирургическое лечение грыжевых форм поясничного остеохондроза / Х.Дж. Рахмонов, Р.Н. Бердиев, И.М. Ризоев, М.В. Давлатов // Материалы науч. – практ. конф.: В книге: проблемы теории и практики современной медицины. - Душанбе, 2016. - С.360 – 361.

Рационализаторские предложения и патенты

[2]. Рахмонов Х. Дж. «Способ флавио – фораменоластика при микрохирургии дискогенных заболеваний поясничного отдела позвоночника» / Х.Дж. Рахмонов, Р.Н. Бердиев // Удостоверение на рационализаторское предложение №132. От 28.04.2008г.

[2]. Рахмонов Х. Дж. «Сохранение эпидурального жира с целью профилактики рубцово спаечного фиброза при дискэктомии грыжи поясничных межпозвонковых дисков». / Х.Дж. Рахмонов, Р.Н. Бердиев // Удостоверение на рационализаторское предложение №008. От 27.02.2019г.

[3]. Рахмонов Х. Дж. «Прицельное введения лекарственных препаратов межпозвонкового пространство при грыжах межпозвонкового диска пояснично – крестцового отдела позвоночника» / Х.Дж Рахмонов // Удостоверение на рационализаторское предложение № 11, от 10.04.2017.

[4]. Рахмонов Х. Дж. «Фораменофлавиопластика» при операции грыжи поясничных межпозвонковых дисков / Х. Дж. Рахмонов, Р. Н. Бердиев // Малый патент № ТЈ. 196.-26.05.2008г.

[5]. Рахмонов Х. Дж. «Способ профилактики рубцово – спаечного процесса в хирургическом лечении грыж межпозвонковых дисков поясничного отдела позвоночника» / Р. Н. Бердиев, Х. Дж. Рахмонов // Малый патент № ТЈ. 767. – 24.05.2016г.