ГОУ «Институт последипломного образования в сфере здравоохранения Республики Таджикистан»

УДК: 617.55-007.43-089-07

На правах рукописи

Факиров Хушбахт Зубайдуллоевич

Пути улучшения диагностики и хирургического лечения вентральных грыж

Диссертация на соискание ученой степени
кандидата медицинских наук по специальности
14.01.17-Хирургия

Научный руководитель:
академик АМН РТ,
доктор медицинских наук, профессор
Курбонов Каримхон Муродович

Душанбе – 2020

Оглавление

Список сокращений и условных обозначений……..……..4

Введение……..5

Общая характеристика работы……..9

Глава 1. Обзор литературы. Этиопатогенез, диагностика и лечение вентральных грыж……..14

1.1. Современное состояние проблемы..... 14

1.2. Этиопатогенез вентральных грыж..... 15

1.3. Патогенез развития дисплазия соединительной ткани 19

1.4. Диагностика и хирургическое лечение вентральных грыж 21

1.5. Хирургическое лечение вентральных грыж 22

Глава 2. Материал и методы исследования 29

2.1. Материал исследования 29

2.2.Методы исследования 35

Глава 3. Анализ результатов клинико-инструментальных, биохимических и морфологических исследований при вентральной грыже и ее рецидивах 38

3.1. Результаты комплексного ультразвукового и компьютерно-томографического исследования..... 38

3.2. Анализ результатов исследования показателей внутрибрюшного давления при вентральной грыже 43

3.3. Анализ результатов исследования показателей перекисное окисление липидов и антиоксидантной защиты у больных с вентральными грыжами..... 46

3.4. Некоторые особенности нарушений процессов перекисного окисление липидов, коллагеннообразования в морфологических субстратах тканей грыжевых ворот и грыжевого мешка при вентральной грыже 56

Глава 4. Хирургическое лечение вентральных грыж 63

4.1.Предоперационная подготовка больных с вентральными грыжами..... 66

4.2. Разработка методики герниопластики с использованием местных тканей..70

4.3. Разработка способа профилактики послеоперационной внутрибрюшное давление у больных с большими и гигантскими вентральными грыжами..... 71

4.3.1.Медикаментозное лечение вентральных грыж и ее рецидивов 73
4.3.2.Ненатяжные и комбинированные методы в хирургии вентральных грыж и ее осложнений 74
4.3.3. Отдаленные результаты хирургического лечения вентральных грыж ... 77
4.4. Разработка способа комбинированной герниопластики 80
4.5.Непосредсвенные и отдаленные результаты различных методов лечения вентральных грыж..... 83
Обсуждение результатов……92
Заключение……113
Список литературы ……..115

Список сокращений и условных обозначений

АОЗ	антиоксидантная защита
ВГ	вентральные грыжи
ВБД	внутрибрюшное давление
ГУ ГЦ СМП	государственное учреждение городской центр скорой медицинской помощи
ДК	диеновый конъюгат
ДСТ	дисплазия соединительной ткани
ИАГ	интраабдоминальная гипертензия
ИМТ	индекс массы тела
КТ	компьютерная томография
МДА	малоновый диальдегид
ПОЛ	перекисное окисление липидов
СОД	супероксидисмутазы
УЗИ	ультразвуковое исследование

Введение

Актуальность и необходимость проведения исследований по теме диссертации. На протяжении многих столетий проблемы диагностики и хирургического лечения вентральных грыж (ВГ) остаются весьма актуальными [51, 93, 129]. По данным литературы, частота встречаемости наружных грыж живота составляет около 7% от общего числа населения земного шара. Повышенный интерес к проблеме хирургического лечения ВГ следует считать закономерным так как, грыжесечение в настоящее время составляет 20-30% от всех операций в абдоминальной хирургии [14, 22].

Несмотря на кажущуюся легкость диагностики, и хирургического лечения, а также разработки и описания в литературе более 1000 способов грыжесечений и их модификаций, отдаленные результаты оперативных вмешательств не удовлетворяют ни пациентов, ни хирургов [3, 4, 11].

Главный и основной показатель результатов хирургического лечения ВГ - частота рецидивирования заболевания, по данным ряда авторов составляет 18-20%, а при больших и гигантских ВГ и при «трудных» формах она достигает 40-60% [26, 44, 47].

В настоящее время считается, что основными причинами высокого процента рецидивов заболевания при герниопластике являются повышение внутрибрюшного давления и гнойные послеоперационные раневые осложнения [1, 2,13].

Степень изученности научной задачи. Следует отметить, что большое значение в развитии вентральных грыж и ее рецидивов имеют нарушения обменных процессов в соединительной ткани, которые приводят к изменениям в процессах генеза нормальной соединительной ткани, а после проведения оперативного лечения они могут осложнять нормальное образование послеоперационного рубца с превалированием тонких коллагеновых волокон с низкой плотностью.

Патогенез изменения метаболизма соединительной ткани при ВГ и ее рецидивов неизвестно, очевидно важное, значение в развитии дисплазии

соединительной ткани имеет повреждающее действия продуктов перекисного окисления липидов.

На сегодняшний день, можно отметить, что недостаточно изучено влияние повышения внутрибрюшного давления и размеров ВГ на мышечно-апоневротические структуры и развитие деструктивных изменений. Не выработана дифференцированная хирургическая тактика лечения ВГ в зависимости от состояния местных тканей, величины грыж, его выпячивания и длительности грыженосительства.

Решение вышеописанных вопросов может позволить улучшить результаты хирургического лечения ВГ.

Теоретические и методологические основы исследования. В ходе проведенного исследования изучено причины возникновения и факторы, влияющие на образование и развитие рецидивов вентральных грыж. Проведено детальное изучение морфологии, состояние и показатели процессов перекисного окисления липидов, маркеров дисплазия соединительной ткани, а также особенности эхосимптоматики тканей области грыжевых ворот при различных размерах грыжевого выпячивания, в различных сроках грыженосительства и показателей внутрибрюшного давления. На основании проведенных исследований определено влияние продуктов перекисного окисления липидов на состояние соединительной ткани в биоптатах тканей грыжевых ворот. Особенностью проведенного исследования состоит в определении конечных продуктов ПОЛ - малонового диальдегида (МДА), диеновых конъюгат (ДК) в плазме крови и биоптатах тканей грыжевых ворот (апоневроза, мышц), а также антиоксидантной защиты - витамина С и супероксидисмутазы (СОД) в плазме крови. Содержание МДА в плазме и гомогенатах тканей определяли тиобарбитуровой кислотой, а ДК по методике Стальной (1977) и выражали в ммоль/мг/мл. Суммарную активность супероксидисмутазы в плазме крови и гомогенатах тканей определяли путем способности СОД тормозить восстановление нитросинего тетразолина за счет мутации образующейся в ходе восстановления рибофлавина супероксидных аминорадикалов [Fridovich I. 1971] и

выражали в единице активности СОД. Уровень витамина С в плазме крови и гомогенатах ткани изучали по В.В. Соколовитскому (1974) и выражали в мг%.Следующим важным моментом исследования заключалась в определении степенидисплазии соединительной ткани у пациентов с ВГ показателей ионов магния в крови, и она былаоснована на том, что в состав веществ соединительной ткани включены ионы магния, которые принимают участие в их обменных процессах. Важным исследованием было определение уровня интраабдоминального давления непрямым методом по способу Kron и соавт (Гельфенд Б.Р. и соавт.2005; Harison et all 1982, Kron I.L. et al 1984) с помощью определения показателя давления в мочевом пузыре до хирургического вмешательства, интраоперационно во время пробного соединения краев грыжевых ворот и также неоднократно после проведенной операции до момента установления нормальных величин. На этапе оперативного вмешательства определяли содержимое с целью проведения морфологической характеристики апоневроза и мышц и диагностики послеоперационных осложнений проводили УЗИ на аппарате Sonollain LM-2p model-PGGE.

Статистическая обработка материала проводилась с использованием компьютерных программ Statistica 10,0, Microsoft Excel. Для абсолютных величин определяли их среднее значение (M) и стандартную ошибку (±m), для относительных величин вычислялись доли (P, %). Парные сравнения между группами количественных показателей проводили по U-критерию Манна-Уитни для независимых выборок, множественные сравнения – методом ANOVA Краскела-Уоллиса. Для качественных величин использовали критерий $\chi 2$, в случае небольшого числа наблюдений (менее 10) использовали поправку Йетса, в случаях менее 5 наблюдений использовался точный критерий Фишера. Множественные сравнения качественных величин проводились по Q-критерию Кохрена. Для определения корреляционных связей вычислялся коэффициент ранговой корреляции Спирмена. При уровне коэффициента до 0,3 связь между величинами вероятность связи считалась слабой, при показателях коэффициента от 0,4 до 0.7 – вероятность связи считалась умеренной, а при показателях свыше

0,7 вероятность связь между значениями считалась высокой. Статистически достоверными считались результаты при $p<0,05$.

Общая характеристика работы

Цель исследования: улучшение результатов лечения больных с вентральными грыжами

Объект исследования. Объектом проведенного исследования служили 140 пациентов с вентральными грыжами, которым проведено диагностика и хирургическое вмешательство

Предмет исследования. Предметом исследования больные с вентральными грыжами, исследуя состояние перекисного окисления липидов в плазме крови и биоптатах тканей грыжевых ворот, антиоксидантной защиты –витамин С, и супероксидисмутаза в плазме крови и их роль в патогенезе вентральных грыж и возникновения её рецидивов. Лабораторно исследовано показатели ионов магния крови для определения дисплазии соединительной ткани у пациентов с вентральными грыжами, которые принимают участие в обменных прроцессах и оценивают состояние образования коллагена в организме. Проведено изучение интраабдоминального давления и морфологию апоневроза мышц, и тканей в области грыжевых ворот. Предмет диссертационного исследования совпадает с концепцией темы диссертации. Предмет диссертации совпадает паспорту специальности 14.01.17-Хирургия.

Задачи исследования:

1. Изучить причины возникновения и факторы, влияющие на образование и развитие рецидивов вентральных грыж;
2. Изучить морфологические состояния и показатели процессов перекисного окисления липидов, маркеров дисплазия соединительной ткани, а также особенности эхосимптоматики тканей области грыжевых ворот при различных размерах грыжевого выпячивания, сроках грыженосительства и показателей внутрибрюшного давления;
3. Определить влияние продуктов перекисного окисления липидов на состояние соединительной ткани.
4. На основании полученных данных обосновать выбор наиболее рационального способа герниопластики при ВГ;

5. Изучить непосредственные и отдаленные результаты хирургического лечения вентральных грыж

Методы исследования

В диссертационной работе применены клинико-лабораторные и биохимические исследования крови, исследование процессов перекисного окисления липидов (ПОЛ), исследование конечных продуктов ПОЛ - малонового диальдегида (МДА), диеновых конъюгат (ДК) в плазме крови и биоптатах тканей грыжевых ворот (апоневроза, мышц), а также антиоксидантной защиты - витамина С и супероксидисмутазы (СОД) в плазме крови. Определенно степень дисплазии соединительной ткани у пациентов с ВГ показателей ионов магния в крови. Представлена морфологическая характеристики апоневроза и мышц путём диагностики послеоперационных осложнений с помощью УЗИ на аппарате Sonollain LM-2p model-PGGE.

Область исследования. Область исследования соответствует паспорту ВАК при Президенте Республики Таджикистан по специальности 14.01.17-Хирургия. Следующим пунктам: 1. этиология, патогенез, диагностика, оперативное лечение; 8. предоперационная подготовка и ведения послеоперационного периода.

Этапы исследования. Написание диссертации проводилось поэтапно. На первом этапе была изучена литература по данной проблематике. Затем была сформирована тема и цель диссертации. Изучены клинико-лабораторные и биохимические исследования крови, исследование процессов перекисного окисления липидов (ПОЛ), исследование конечных продуктов ПОЛ - малонового диальдегида (МДА), диеновых конъюгат (ДК) в плазме крови и биоптатах тканей грыжевых ворот (апоневроза, мышц), а также антиоксидантной защиты - витамина С и супероксидисмутазы (СОД) в плазме крови, которые играют важную роль в развитии вентральных грыж и её рецидива.

Основная информационная и исследовательская база. В работе была изучена информация (диссертации, защищённые в Республике Таджикистан, в Российской Федерации, научные статьи журналов, конференций, симпозиумов) о

вентральных грыжах. Исследования проводились на базе хирургических отделений ГУ «городской центр неотложной медицинской помощи» г. Душанбе.

Достоверность результатов диссертации

Подтверждается достоверностью данных, достаточным объемом материалов исследования, статистической обработкой результатов исследований и публикациями. Выводы и рекомендации основаны на научном анализе результатов лечения больных с вентральными грыжами.

Научная новизна. Впервые установлено, что одной из причин развития вентральных грыж и ее рецидивов, является ДСТ вследствие повреждающего действия продуктов перекисного окисления липидов.

На достаточно большом клиническом материале уточнено и систематизировано значение процессов перекисного окисления липидов и нарушения уровня маркеров дисплазии в возникновении рецидивов заболевания.

Предложены объективные критерии выбора способов герниопластики при ВГ и её рецидивов.

Доказана патогенетически обоснованной иссечения краев апоневроза и назначения в комплексе послеоперационной терапии с применением антиоксидантов и антигипоксантов, магнийсодержащих препаратов и аскорбиновой кислоты для профилактики риска развития рецидивов вентральных грыж.

Теоретическая значимость исследования заключается в том, что теоретические, методологические положения, выводы и рекомендации, представленные в диссертации, могут быть использованы в учебном процессе медицинских ВУЗов.

Практическая значимость исследования. Разработаны объективные критерии выбора способов герниопластики, позволяющие улучшить отдаленные результаты лечения больных с вентральными грыжами.

Разработанные способы герниопластики и интубации кишечника при больших и гигантских грыжах позволяют эффективно снизить показатели

интраабдоминального давления, и частоту гнойных осложнений и рецидивов заболевания.

Положения, выносимые на защиту:

1. Наряду с натяжением сшиваемых тканей, повышением внутрибрюшного давления, возрастными иволютивными процессами в организме, причиной возникновения ВГ и ее рецидивов является активация процессов ПОЛ в тканях (апоневрозе) области грыжевых ворот;

2. По мере увеличения сроков грыженосительства, размеров грыжевого образования, в тканях области грыжевых ворот наблюдается критическое повышение содержания продуктов ПОЛ и снижение уровня магния в крови;

3. Причиной развития вентральных грыж и ее рецидивов являются дисплазия соединительной ткани вследствие повреждающего действия продуктов перекисного окисления липидов.

4. При ВГ, между выраженностью морфологических изменений тканей области грыжевых ворот и уровнем содержания продуктов ПОЛ имеется прямая корреляционная связь;

5. Для профилактики рецидивов заболевания при герниопластике по поводу вентральных грыж необходимо произвести иссечение краев апоневроза с интубацией тонкой кишки по показаниям.

Личный вклад диссертанта. Автором проведен ретроспективный анализ клинического материала, а также статистический анализ полученных данных. Автором самостоятельно выполнено около 70% оперативных вмешательств, при вентральных грыжах, включенных в материал исследования.

Апробация работы и информация о результатах их применения. Основные положения диссертации доложены на годичной научно практической конференции молодых ученых и студентов с международным участием ТГМУ им. Абуали ибни Сино (г. Душанбе 2012); X научно-практическая конференция молодых учёных и студентов ТГМУ им. Абуали ибни Сино с международным участием «Внедрение достижений медицинской науки в клиническую практику» (г. Душанбе 2015); годичная международная научно-практическая конференции

ТГМУ имени Абуали ибни Сино (г. Душанбе 2017); XIII научно практической конференции молодых ученых и студентов с международным участием посвящённой «Году развития туризма и народных ремесел» (г. Душанбе 2018); 66-ой годичной научно-практической конференции ТГМУ им. Абуали ибни Сино с международным участием, в рамках которой проходят Симпозиум детских хирургов «ХИРУРГИЯ ПОРОКОВ РАЗВИТИЯ У ДЕТЕЙ» и Веб-симпозиум по нормальной физиологии, посвящённые «Году развития туризма и народных ремесел»(г. Душанбе 2018).

Для оценки состояния тканей передней брюшной стенки и детализации грыжевого содержимого при вентральной грыже рекомендуется выполнение УЗИ.С целью уменьшения частоты рецидивов заболевания при выполнении «натяжных» и комбинированных методик герниопластики целесообразно иссечение краев апоневроза, зоны повышенного содержания продуктов ПОЛ и сниженными регенераторными возможностями на участке 2.0см.Для ранней диагностики и профилактики частоты послеоперационных раневых осложнений независимо от способов герниопластики рекомендуется проведение динамического УЗИ и дренирования раны полихлорвиниловой трубкой. Эффективным методом профилактики синдрома интраоперационной гипертензии является интубация тонкой кишки полихлорвиниловыми зондами в сочетании с применением полипропиленовой сетки «onlain».

Публикации результатов диссертации. По материалам диссертации опубликовано 15 научных работ, в том числе 3 работы в рекомендуемых ВАК журналах. Получено 6 авторских свидетельств на изобретение.

Структура и объем диссертации. Диссертация изложена на 135 страницах машинописного текста. Включает введение, общую характеристику работы, главу обзор литературы и 3 главы собственных исследований, заключения и списка литературы. Список использованной литературы включает - 104 отечественных и 62 иностранных источников литературы. Работа иллюстрирована 22 таблицами и 33 рисунками.

Глава 1. Обзор литературы. Этиопатогенез, диагностика и лечение вентральных грыж

1.1. Современное состояние проблемы

От общего числа хирургических вмешательств на органах брюшной полости грыжесечение считается одним из наиболее распространенных [34, 37, 53, 105]. Вентральная грыжа является часто встречаемой патологией. Оперативные вмешательства по поводу вентральных грыж (ВГ) по всему миру производятся около 20 миллионов в год, что составляет 10-15% от общего числа операций в целом. От 20 до 30% населения земного шара являются потенциальными грыженосителями [16, 103, 124]. Чаще всего данная патология встречается среди детей до 7-8 лет, а также среди лиц взрослого населения в возрасте старше 50 лет. Ещё одним важным фактором данной проблемы является то, что примерно у 10% больных с данной патологией имеет место развитие рецидивов грыжи [65, 135, 155].

Необходимо подчеркнуть, что на сегодняшний день результаты проводимых операций по поводу вентральных грыж, по-прежнему, оставляют желать лучшего. Насчитываются единицы медицинских учреждений в ряде стран, которые специализируются в вопросах оперативного лечения по поводу грыж, и где частота развития рецидива заболевания находится на минимальном уровне [21, 105, 110]. Так, наилучшие результаты хирургического лечения ВГ наблюдаются в специализированных герниологических центрах некоторых европейских стран и в США. Такие показатели обусловлены разработкой и внедрением современных патогенетически обоснованных способов пластики с использованием новых синтетических материалов. Успех оперативного лечения вентральных грыж напрямую зависит от улучшения техники хирургических вмешательств, индивидуального подбора метода операции, а также от мероприятий по предупреждению развития гнойно-септических осложнений в послеоперационном периоде [111, 115, 117].

1.2. Этиопатогенез вентральных грыж

В этиологии происхождения вентральных грыж большую роль играют изменения в динамическом равновесии между интраабдоминальным давлением и резистентностью к нему абдоминальной стенки [23, 28, 166]. Патогенез развития ВГ характеризуется своей сложностью и многообразием. Различают местные и общие факторы развития ВГ. Среди местных факторов большое значение имеют топографо-анатомическое особенности, а также изменения физико-механических свойств тканей в участках развития ВГ [54, 76, 85]. В связи с чем изучение местных факторов развития данной патологии является необходимым условием с целью определения патогенетически обоснованного способа хирургического вмешательства при ВГ.

На сегодняшний день принято подразделять факторы развития ВГ на предрасполагающие и производящие [44, 156, 163]. Среди предрасполагающих факторов выделяют конституциональные и генетические особенности пациента, а также немалую роль играют его пол и возраст [64, 101, 118]. Кроме того, на развитие ВГ оказывают влияние характерные изменения в строении тканей брюшной стенки у беременных женщин, физический труд и бытовые условия [127, 161].

В настоящее время наследственная предрасположенность в образовании грыж не вызывает сомнений. Так, D.H. Berger при проведении исследования среди 10 тысяч пациентов грыженосителей выявил, что в 25% случаев у родственников больных также встречались грыжи [127]. А.В. Жебровский с коллегами в своих исследованиях наблюдали наличие грыжи что у 3-х пар девочек-близнецов в возрасте от 1 года до 5 лет, родившихся от одних родителей. Было отмечено, что первых двух девочек-близнецов на первом году жизни развились пупочные грыжи, а среди второй и третьей пар близнецов наблюдались паховые грыжи, которые развились в возрасте 2-3 лет [26].

В определенной степени, немаловажную роль в возникновении ВГ играет тип телосложения. Так, среди гиперстеников чаще наблюдается развитие диафрагмальных, эпигастральных и прямых паховых грыж, тогда как среди

астеников наиболее часто встречаются пупочные и косые паховые грыжи [19, 31, 49]. Однако, в мировой литературе на этот счёт приводятся противоречивые мнения. Так, ряд ученых предполагают, что конституциональный тип человека не оказывает влияния на развитие вентральных грыж [20, 77, 162].

Принимая во внимание тот факт, что основной структурой строения фасции и апоневроза человека является коллаген, достаточно интересными представляются проведенные исследования E. Peacock и J.W. Madden[151], направленные на изучение биохимических и структурных особенностей организма у пожилых лиц. В результате исследования авторы пришли к выводу, что возникновение местных нарушений метаболизма коллагена оказывает влияние на формирование грыжи. Так, среди пациентов с паховыми грыжами было обнаружено заметное уменьшение числа гидроксипролина – кислоты, которая является основным компонентом коллагена. Кроме того, у данных пациентов авторы выявили угнетение процессов пролиферации фибробластов. А при исследовании ультраструктуры коллагена влагалищ прямых мышц живота среди больных с прямой паховой грыжей ученые наблюдали увеличение числа хаотично локализованных микрофибрилл, что свидетельствует о влиянии изменений в структуре коллагена на формирование грыж. Согласно данным ряда авторов, особенности строения женского организма могут оказывать влияние на формирование абдоминальных грыж [40, 148, 152]. При этом было установлено, что наиболее часто развитие грыж наблюдается среди лиц мужского пола, у которых чаще встречаются паховые грыжи, тогда как среди женщин чаще наблюдаются диафрагмальные, пупочные, послеоперационные, бедренные грыжи и грыжи спигелевой линии [50, 56, 158].

Необходимо отметить, что основной причиной, приводящей к уязвлению передней брюшной стенки среди лиц женского пола, является беременность, при которой происходит постепенное истончение белой линии живота [52, 75, 160]. По данным Т.Ф. Лавровой [38] у женщин, увлекающихся спортом, брюшная стенка в послеродовом периоде, как правило, имеет склонность к полному структурному восстановлению и возвращению тонуса. А среди женщин, ведущих

малоактивный образ жизни, стенка становится растянутой, теряет свой тонус, отмечается увеличение ширины белой линии живота, диаметр пупочного кольца увеличивается, а также имеет место расхождение краёв M. rectus abdominis. Наиболее выраженными данные изменения становятся среди женщин с несколькими родами в анамнезе.

Многие исследователи большую роль в формировании вентральных грыж отводят ожирению и истощению, которые, в свою очередь, являются проявлениями иных патологических изменений [44, 58, 74]. При чрезмерном увеличении массы тела, особенно у лиц женского пола, абдоминальные мышцы, как правило, становятся атрофичными и дряблыми. Увеличение жирового слоя способствует формированию так называемого кожно-жирового фартука, который, в свою очередь, оказывает негативное влияние с развитием дегенеративных нарушений в мышцах и повышенным растяжением мышечного апоневроза и их фасций [51, 57, 70].

К производящим относятся факторы, способствующие увеличению интраабдоминального давления или его выраженным изменениям. К таковым относятся тяжелая физическая работа, постоянный плач или крик у новорожденных, сложные роды, частый кашель при хронических поражениях дыхательной системы, длительные запоры, проблемы с мочеиспусканием при поражениях мочевыделительной системы или простаты [76, 87, 89].

Углубленные научные исследования последних лет, касающиеся патогенеза ВГ и закономерностей их образования, позволяют по-новому взглянуть на методы терапии [92, 95, 107, 116]. Гистологический анализ мышечной ткани и апоневроза показал признаки рубцового перерождения, обнаружение гиализированных пучков коллагена и фиброцитов на фоне уменьшения либо полного исчезновения эластических и аргирофильных волокон [61, 72, 125]. Такая же картина наблюдается при исследовании эластически-аргирофильного каркаса живота у пациентов с вентральными грыжами [63, 91, 108]. При увеличении грыжевого образования отмечаются выраженные

атрофические либо деструктивные нарушения в структуре мышц, их фасций и апоневроза [67, 88, 90, 102].

На сегодняшний день требуют глубокого изучения причины развития структурных изменений в мышечных и фасциальных, апоневротических тканях, а также в области тканей грыжевых ворот, как одной из патогенетических механизмов ВГ.

Г.И. Гиреев и соавторы [18] считают, что в основе механизма развития срединных грыж живота лежит асинхронное формирование структурно-обменных изменений в апоневрозе с развитием дефектов в области влагалищ прямых мышц и белой линии живота.

При длительно существующих эпигастральных и пупочных грыжах с возрастанием их размеров наблюдается усугубление атрофических изменений в прямых мышцах живота. При этом наблюдается уменьшение ширины и толщины прямых мышц живота, мышечных волокон с редукцией микроциркуляторного русла. Автор обнаружил аналогичные изменения в апоневротических структурах, а также установил, что чем тяжелее и глубже атрофические процессы в мышцах, тем выраженные угнетение биоэлектрической их активности [19, 20, 144].

На сегодняшний день особенно трудным для изучения является механизм развития гигантских и рецидивных грыж [46, 47, 59, 68]. Большинство ученых [37, 44, 69] считает, что при таких грыжах наблюдаются анатомо-морфологические и функциональные изменения в структуре передней брюшной стенки вследствие замещения мышечной ткани липоматозом и фиброзом, с последующим развитием атрофии и склероза мышц передней брюшной стенки [73, 97, 99].

Н.И. Шпаковский [100] анализируя данные световой микроскопии у больных с гигантскими ВГ установили выраженные структурные изменения с атрофией мышц брюшной стенки.

В.И. Белоконевым с коллегами [7] среди больных с грыжами живота была определена взаимосвязь между морфологическими изменениями и функциональным состоянием абдоминальных мышц. По мнению данных исследователей, каждая мышца представляет собой отдельный орган, в основе

которого лежит сократительная способность, и который при развитии грыжи характеризуется потерей медиальной точки своей фиксации. Развитие патологических изменений приводит к нарушению биомеханических свойств абдоминальных мышц.

На сегодняшний день приводятся данные о значительном влиянии на организм человека хронической эндогенной интоксикации [71, 96,159], которая, как правило, возникает у пациентов с ВГ независимо от наличия осложнений.

Было определено, что у пациентов с ВГ отмечается развитие эндогенной интоксикации, обменных нарушений с активацией процессов пероксидации липидов, а также биохимических нарушений в эритроцитах [26, 32, 79].

Хроническая эндогенная интоксикация (ХЭИ) часто имеет место при развитии околопупочных и эпигастральных грыж [25, 80, 126]. При этом ХЭИ является наиболее выраженной при срединных и больших грыжах, а также у пациентов, подвергшихся экстренному хирургическому вмешательству.

Таким образом, патогенез ВГ сложен, многообразен, и требует проведения глубокого и всестороннего исследования.

1.3. Патогенез развития дисплазия соединительной ткани

На сегодняшний день большое значение в развитии грыж живота, а также их рецидивов у лиц пожилого и старческого возраста придаётся синдрому дисплазии соединительной ткани (ДСТ). Считается, что нарушения обменных процессов способствуют развитию грыж и их рецидивов при образовании рубца с превалированием тонких коллагеновых волокон с низкой плотностью.

Дисплазия соединительной ткани представляет собой генетически обусловленные изменения в процессах формирования соединительной ткани, при которых возникают структурные и функциональные нарушения.

Современные данные о значении ДСТ в возникновении и развитии ВГ и ее рецидивов лежат в основе теорий локального [17, 141, 147] и общего [19, 134] нарушения продукции и метаболизма коллагена при вентральной грыже. Так, согласно полученным результатам F. Muysoms [et al.] [131, 156], у пациентов с паховой грыжей в ткани поперечной фасции было обнаружено уменьшение числа

коллагена и угнетение процессов пролиферации фибробластов и внеклеточного пролина, которые обусловлены нарушением его гидрооксилации.

Большую роль в формировании соединительной ткани и рубца играет количество зрелого коллагена I-го типа по отношению к числу незрелого коллагена III–го типа. В норме ангисомальное соотношение этих типов коллагена составляет 1/3 [6, 146]. При последующих исследованиях было выявлено, что возникающие патологические изменения в соединительной ткани приводят к нарушению процессов образования полноценного рубца независимо от размеров грыжевого образования [34, 136, 153]. По этой причине у больных с нарушением образования коллагена вышеуказанное соотношение коллагенов I и III типов оказывается сниженным. Вследствие этого считается целесообразным изучение способов стимуляции процесса формирования соединительной ткани, а также оценка результатов использования эндопротезов при пластике грыжевых ворот [41, 137, 143].

Нарушение образования коллагена и изменение нормального соотношения I-го типа к III–му в сторону снижения I-го типа ведет к снижению плотности коллагеновых волокон соединительной ткани, ее недозреванию, что, в свою очередь, приводит к уязвимости передней брюшной стенки и повышению риска развития вентральной грыжи [5, 121, 138].

На сегодняшний день установлено, что развитию ДСТ могут способствовать различные молекулярные патологические изменения либо нарушение формирования полноценных элементов экстрацеллюлярного матрикса, а также продукции ферментов, необходимых для их биосинтеза и фиброгенеза [9, 83, 132].

Патологические изменения при обмене соединительной ткани ведут к повышенному катаболизму коллагена, гликозаминогликанов и способствуют ускорению процессов деградации протеогликанов межклеточного вещества. При проведении лабораторного анализа, как правило, обнаруживается увеличение числа гидрооксипролина в сыворотке крови и повышение числа оксипролина в суточной моче [84, 139, 142]. Патологические изменения в процессах

формирования коллагена могут быть обусловленными дефицитом некоторых аминокислот, а также недостатком различных компонентов ионов кальция, магния, меди, железа, А-кетоглутарат, которые принимают участие в продукции коллагена [8, 12, 112]. Кроме этого, коллаген в своём составе содержит лизин и пролин и их производные – гидроксилизин и гидроксипролин. При гидроксилировании вышеуказанных аминокислот принимают участие аскорбиновая и оротовая кислота, благодаря чему спирали коллагена стабилизируются. Таким образом, использование аскорбиновой кислоты способствует улучшению качества и укреплению структуры соединительной ткани и ускоряет синтез коллагена. Дефицит аскорбиновой кислоты может привести к полному угнетению продукции коллагена вследствие прекращения образования гидроксипролина, что, в свою очередь, может вызывать ускоренное старение многих тканей [10, 57, 106].

Многие специалисты справедливо считают, что диагностика ДСТ должна быть комплексной с использованием клинических, лабораторных, инструментальных методов исследования и молекулярно-генетического анализа. Широко используемым на сегодняшний день способом изучения состояния соединительной ткани является лабораторное исследоваие уровня свободного гидроксипролина в плазме крови.

При дисплазии соединительной ткани имеют место изменениями коллагеновых, эластических фибрилл, гликопротеидов и протеогликанов и фибробластов, которые приводят к мутации генов, кодирующих синтез и пространственную организацию коллагена, структурных белков и белково-углеводных комплексов, а также мутации генов, ферментов и кофакторов к ним [44].

Проведенные данные диктует необходимость в изменении патогенеза ДСТ вследствие влияния на ее развития продуктов ПОЛ.

1.4. Диагностика и хирургическое лечение вентральных грыж

Как правило, диагностика вентральных грыж не имеет особых сложностей. Чаще всего пациенты сами приходят к хирургу с установленным диагнозом, что

намного облегчает процесс диагностики [14]. Данные анамнеза, а также объективные исследования позволяют в большинстве случаев подтвердить предположение пациентов. Для срединных грыж эпигастральной и околопупочной областей живота характерной особенностью являются их малые размеры в сочетании с диастазами прямых мышц до 25% [20], что затрудняет их диагностику.

На сегодняшний день в диагностике вентральных грыж с большим успехом применяются такие лучевые методы исследования, как УЗИ и КТ, с помощью которых имеется возможность определения необходимой дополнительной информации о характере грыж [117]. Так, при УЗ исследовании можно определить точное расположение грыжи, оценить состояние грыжевых ворот, обнаружить наличие различных дополнительных изменений, уточнить содержимое грыжевого мешка и т.д.

Рядом исследователей была разработана эффективная ультразвуковая эхосимптоматика ВГ, которая позволяет выбрать наиболее оптимальный способ герниопластики, особенно у больных с $W_3 – W_4$ [101].

Многие авторы [81, 98] широко применяют УЗИ для диагностики послеоперационных осложнений герниопластики, в том числе и прогрессирующих.

1.5. Хирургическое лечение вентральных грыж

Следует отметить, что операция по поводу грыжи живота традиционно считается одним из первых хирургических вмешательств, применяемых начинающими специалистами. В то же время грыжесечение нельзя отнести к разряду лёгких операций и потому данный первый шаг у начинающего хирурга имеет особое значение.

В случае неправильно проведенной операции по поводу наружных грыж живота повышается риск травматизации крупных сосудов, ущемления нервов и прочее [38].

В настоящее время при хирургическом вмешательстве по поводу вентральных грыж используется индивидуальный подход к каждому пациенту.

Для хирурга является необходимым в каждом конкретном случае соблюдать принципы индивидуального определения способа хирургического вмешательства, при котором учитываются все этиопатогенетические факторы развития грыжи, что позволяет достичь в отдаленном послеоперационном периоде хороших результатов [35].

В ряде клиник хирургического профиля сохранился шаблонный способ оперирования больных с грыжами живота стандартными методами [33]. С прогрессом в области хирургии и внедрением новых способов хирургического вмешательства с расширением их объёма у пациентов старшей возрастной группы, значительно увеличилось количество больных с послеоперационными грыжами [37, 39, 43], доля которых составляет до 10% от общего числа грыж [43, 48]. Кроме того, в мировой литературе последних лет приводятся данные о развитии грыж после эндовидеохирургических вмешательств в области проведения троакаров [39, 47].

Большое значение для достижения успешных результатов хирургического вмешательства у пациентов с ВГ имеет выбор метода пластики передней брюшной стенки [47, 100]. На данном этапе операции таких больных особенно отражается тактическая способность врача, его навыки, творческий подход к индивидуальной оценке характера грыжевого образования, и подбор оптимального наиболее подходящего метода пластики [43].

Чаще всего среди аутопластических способов хирургического лечения больных с ВГ используются фасциально-апоневротические и мышечно-апоневротические методы пластики, среди которых наиболее популярными являются пластики по Мартынову, Напалкову, Сапежко, Мейо, Сабанееву, Монакову [14].

Некоторые ученые [29, 35, 108] согласно полученным результатам хирургического лечения больных с наружными грыжами живота с применением аутопластических способов при отсутствии дифференцированного подхода пришли к выводу, что во многих случаях данные способы не показали свою оптимальность. Частота повторного развития грыжи остается высокой и

варьирует в пределах от 3,6 до 60,4% случаев [111, 113]. Тем не менее, использование аутопластических способов хирургического лечения больных с грыжами малых и средних размеров, когда сшиваемые ткани сохранили свою прочность и надежность, отсутствует необходимость сильного натяжения тканей для их сшивания, показало достаточно хорошие результаты, при которых частота развития рецидива грыжи составляет от 0 до 4% [120].

Возможность успешного использования аутопластических методик хирургического лечения грыжи напрямую зависит от её размеров и выраженности морфофункциональных изменений в тканях. Некоторые ученые полагают, что при размерах грыжевых ворот до 50-100см^2 и при достаточно удовлетворительном состоянии тканей брюшного пресса можно с успехом использовать аутопластический способ, а при больших размерах грыжевого дефекта более 100-200см^2 оптимальным является применение аллопластики [26].

Многие авторы [30, 100] к показаниям для использования синтетических материалов при вентральных грыжах относят:

1) рецидивы грыжи, особенно многократно возникающие;

2) большие грыжи при наличии слабых тканей передней брюшной стенки вследствие атрофических изменений в мышцах, фасции и апоневрозе;

3) наличие множественных грыжевых ворот, при которых пластика собственными тканями не позволяет обеспечить надежность их состоятельности;

4) размеры грыжевого дефекта передней брюшной стенки превышают 250 см^2, при этом для создания дупликатуры местными тканями под грыжевым выпячиванием необходимо значительное натяжение с выраженным уменьшением объема свободной брюшной полости.

Необходимо подчеркнуть, что наилучшим материалом для пластики грыжевого дефекта являются собственные ткани, но для этого нужна дополнительная травматизация, в результате чего данный способ имеет значительные ограничения [36, 41, 42].

Использование при герниопластике синтетических материалов способствует снижению частоты повторного развития ВГ до 0-10% [15,17,24] и

улучшению реабилитации больного [25, 26, 29]. На сегодняшний день имеется большое число вариантов размещения и фиксация синтетических материалов [41, 45, 60]. Особенно использование данных материалов показано при вентральных грыжах больших размеров, когда нет возможности для сведения краев грыжевых ворот [82, 86, 104]. При этом данный вид пластики не всегда является надежным [116]. Синтетический материал также можно применять с целью укрепления сшитых грыжевых ворот. Реконструктивные хирургические вмешательства на передней брюшной стенке способствуют увеличению её резистентной способности при повышении экстра- и интраабдоминального давлению [76, 123].

В настоящее время дискуссионным остается вопрос о показаниях и противопоказаниях к экстре или интраперитонеальному способу размещения протеза вовремя герниопластики. Достаточно значительная часть авторов [124, 140] считает более надежными способы «Onlay» и «Inlay» - размещения протезов

Так «Onlay»-способ показан при малых и средних размерах грыжевого выпячивания и дефектов в мышечно-апоневротическом каркасе. «Inlay-способ показана при наиболее сложных ВГ, как в плане размеров (большие, гигантские), так и с учетом сопутствующей патологии рецидивного характера грыжи [145, 150]. Показания к применению «Sunlay»-способу размещение сетчатого протеза должны ограничиваться случаями симультанных вмешательств и т.д. [122, 128].

Методики подапоневротического размещения протезов просты и поэтому применяются многими хирургами [151, 154]. Однако необходимость большой мобилизации апоневроза, риск инфицирования имплантата и его неполноценная интеграция в слое брюшной стенки приводят к увеличению частоты рецидива грыжи, а также числа осложнений со стороны послеоперационной раны [101, 133]. Большинством специалистов с успехом используется интегрирование имплантата в слое брюшной стенки, что позволяет улучшить его пластическое предназначение [102, 111]. Но при этом метод субапоневротического расположения протеза является технически трудным, сопровождается дополнительной травматизацией и характеризуется продолжительностью выполнения [110, 115].

Изучая результаты лечения ВГ, многие авторы обращают внимание на то, что на исход операции и течение самого заболевания большое значение оказывает наличие и степень выраженности спаечного процесса в области герниопластики и в брюшной полости в целом [122, 157]. При повышенном риске послеоперационных спаечных осложнений ряд авторов рекомендуют применение изолирующей герниопластики с использованием противовоспалительных барьерных средств [55, 116, 117].

На сегодняшний день имеется большой опыт в использовании различных методов аллопластики [44, 93, 164]. Но при этом формирование ложа для имплантата, его установка и фиксация представляется сложным процессом, характеризуется травматичностью и увеличивает продолжительность операции.[103]. Установка в организме чужеродного материала может сопровождаться усугублением процессов регенерации с развитием различных осложнений со стороны послеоперационной раны, частота которых достигает до 40% [109]. Следовательно, для улучшения результатов хирургического лечения вентральных грыж с использованием аллопластики необходимым условием является правильный выбор метода аллопластики и оптимизация хирургических способов протезирования [66, 78, 130].

По данным ряда исследователей, рецидив ВГ на первом году послеоперационного периода обусловлен, прежде всего, развитием осложнений со стороны послеоперационной раны [22, 54, 114]. Кроме того, следует отметить, что рецидив грыжи может возникнуть не только вследствие эвентерации и нагноения послеоперационной раны, но и в результате выраженных морфологических изменений в мышечной ткани по типу рубцового перерождения, которые возникают в участках, расположенных на расстоянии 10-15 см от очага гнойного воспаления.

Увеличение интраабдоминального давления при вентральной грыже происходит в результате выхода внутренних органов за пределы брюшной полости, что еще более усугубляет имеющие место патологические изменения в местных тканях. Пластика грыжевого дефекта местными рубцовыми и

склерозированными тканями, а также попытка сшивания их в несколько рядов для укрепления приводят к уменьшению объёма брюшной полости, натяжению брюшной стенки и созданию предпосылок развития истинного или ложного рецидива грыжи. Многие авторы считают причиной рецидива грыжи сшивание с натяжением апоневротических тканей и подкожно-жировой клетчатки [1, 3, 165].

Развитие в зоне герниопластики ишемических расстройств способствует активации «дремлющей» инфекции, приводящей к снижению механической прочности тканей и ведущей к их прорезыванию и рецидиву грыжи [105, 107].

При рецидивах ВГ наряду с изменениями в брюшной стенке происходят нарушение и со стороны внутренних органов, причем последние идут одновременно с развитием этапов формировании элементов грыжи [94], ослабления мышц брюшной стенки, ее атрофии со снижением тонуса мышц, увеличением грыжевых ворот и грыжевого выпячивания.

При использовании синтетических протезов раневые осложнения отмечаются у 3-15,3% больных, из них лигатурные свищи – у 2,2-5,1%, серомы - у 2-19,1%, краевой некроз кожи -у 0,5-2,7%, гнойные осложнения – у 3-4,3%, гематомы - у 0,6%, рецидивы грыж - у 1,3-48,4%. После нагноений частота развития рецидивов доходит до 61,8%, а летальность достигает 1,6% [99, 108].

В.И. Белоконев (2011) предложил классификацию местных осложнений после пластики грыж. Автор различает ранние и поздние послеоперационные раневые осложнения. К ранним осложнениям относятся: продолжительные выделения из раны, развитие гематомы, краевой некроз кожи в области послеоперационной раны, развитие гнойного воспаления в ране, инфаркт подкожной клетчатки. К поздним послеоперационным раневым осложнениям относятся: развитие свищей между кожей и протезом, отторжение протеза, формирование кист, уменьшение протеза в размерах, отслойка краёв протеза, повторное развитие грыжи [7].

Для предупреждения развития рецидивов герниопластики рекомендуется закрытие грыжевых ворот под контролем внутрибрюшного давления. Так, увеличение интраабдоминального давления до 15-20 мм рт. ст. авторы считали

предельным при моделировании и выполнении аллогерниопластики, поскольку возникающие при этом расстройства со стороны сердечно-сосудистой и дыхательной систем могут быть легко компенсированы. При этом в 68 наблюдениях была выполнена аллогерниопластика по методике «Sublay» при значительном натяжении тканей брюшной стенки и уменьшении объёма брюшной полости. В 107 наблюдениях при показателях внутрибрюшного давления 22-26 мм рт. ст. после выполнении операции Ramitet (вариант I) (ликвидации контрактуры прямых мышц живота путем рассечения сухожильных соединений и разделения прямых и косых мышц) полипропиленовая сетка фиксировалась по методу «Sublay», а апоневротические участки между прямыми и косыми мышцами дополнительно укреплялись отдельными лоскутами сетки справа и слева по методике «Onlay» [7, 11, 119].

Т.А. Мошкова (2009) для профилактики инфекционных осложнений и рецидивов заболевания при герниопластике по поводу больших и гигантских ВГ рекомендует укрепления протеза апоневротическими лоскутами из передних листков влагалища прямых мышц живота [25].

Таким образом, многие аспекты патогенеза образования ВГ и ее рецидивов остаются малоизученным, что требует дальнейшего исследования несмотря на значительное число методики герниопластики при ВГ, и в том числе и современных способов, до настоящего времени непосредственные и отдаленные результаты лечения оставляют желать лучшего. Имеющиеся в литературе данные, касающиеся различных аспектов лечения ВГ, требуют дальнейшего углубленного изучения.

Глава 2. Материал и методы исследования

2.1. Материал исследования

На кафедре хирургических болезней №1 ТГМУ имени Абуали ибни Сино, на базе ГУ ГЦ СМП г. Душанбе за период с 2010 по 2016 годы на лечение по поводу ВГ находились 140 пациентов. Все пациенты были госпитализированы в плановом порядке. Среди пациентов с ВГ мужчин было 64 (45,7%), женщин -76 (54,3%) (рисунок 2.1).

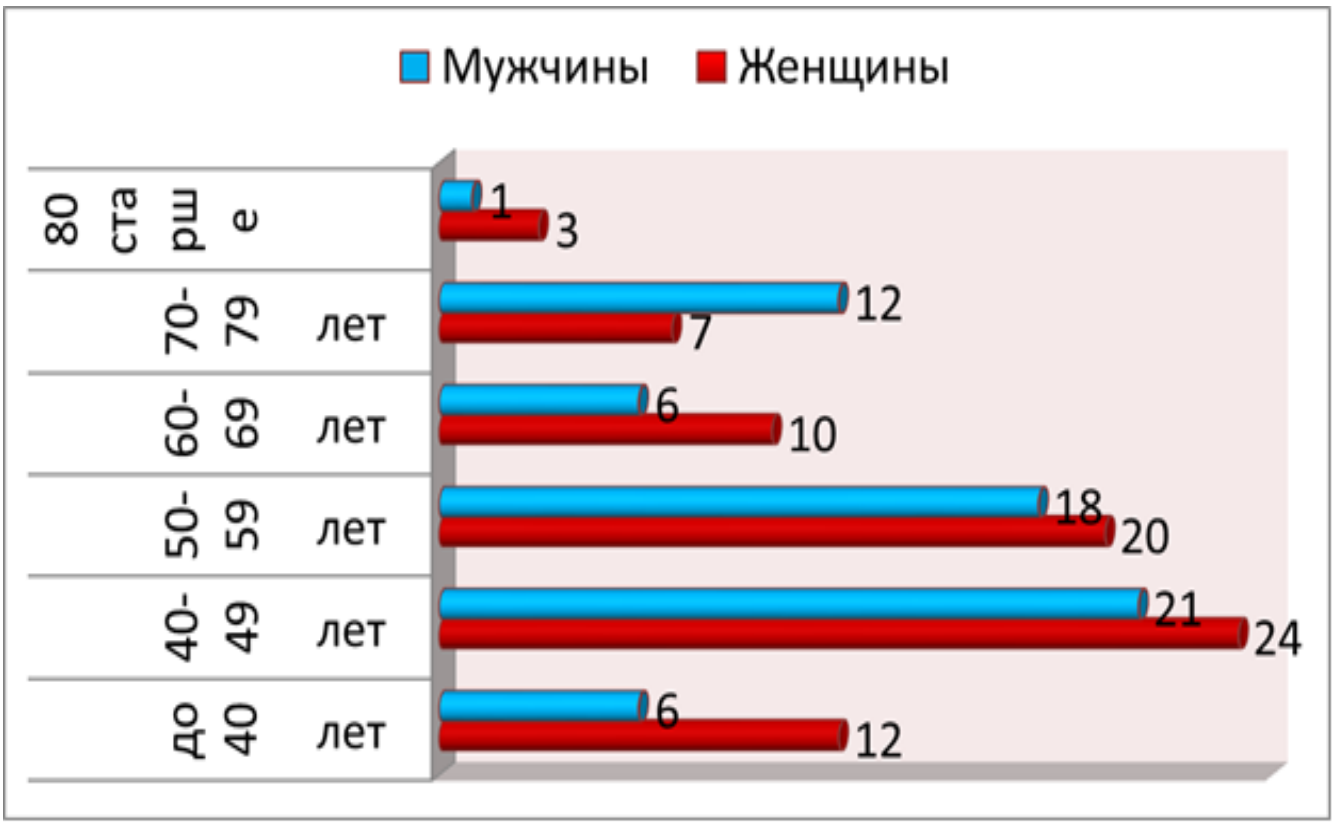

Рисунок 2.1. - Пол и возраст пациентов с вентральными грыжами (n=140)

Как видно из представленной графики, пациенты с ВГ наиболее часто встречались в зрелом и трудоспособном возрасте – 83 (59,3%) пациента.

Всесторонний тщательный анализ установил, что временной фактор образования ВГ имеет существенное значение в их развитии (Рисунок 2.2.)

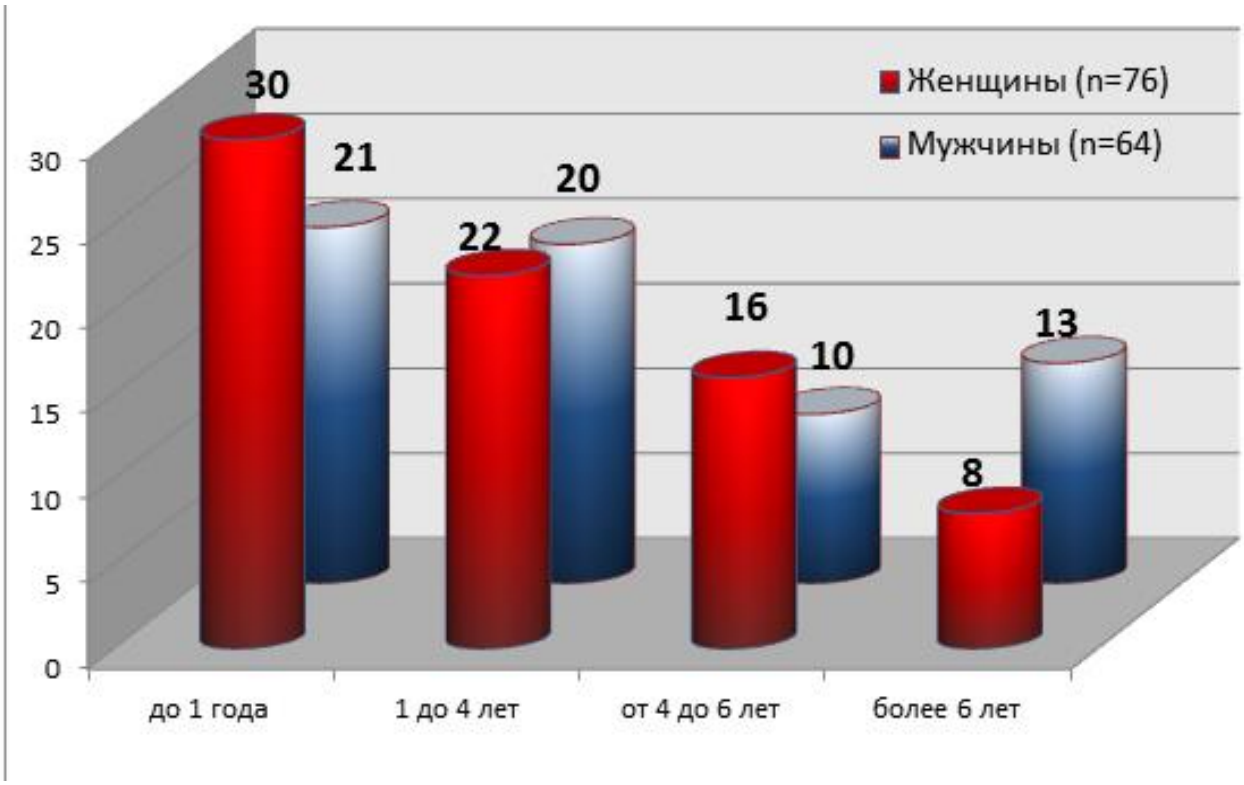

Рисунок 2.2. - Время грыженосительства (n=140)

Следует отметить, что в 93 (66,4%) наблюдениях сроки грыженосительства составили от 1 до 4 лет, а у 47(33,6%) эти сроки находились в пределах от 4 до 8 и более лет.

Дальнейшее исследование показало, что с увеличением возраста пациента и продолжительности заболевания отмечается снижение эластичности и прочности мышц, апоневроза и фасций вследствие истончения мышечных и коллагеновых волокон, между которыми встречаются включения жировой клетчатки.

Также к факторам риска развития ВГ относится ожирение с увеличением слоя подкожно-жировой клетчатки (рисунок 2.3).

При исследовании больных с ВГ в 12 (8,6%) случаях отмечалось повышение индекса массы тела от 25 кг до 29,9кг/м2. В 10 (7,1%) случаях у пациентов наблюдалось ожирение I степени, индекс массы тела при этом составил от 30кг/м2 до 34,9кг/м2.

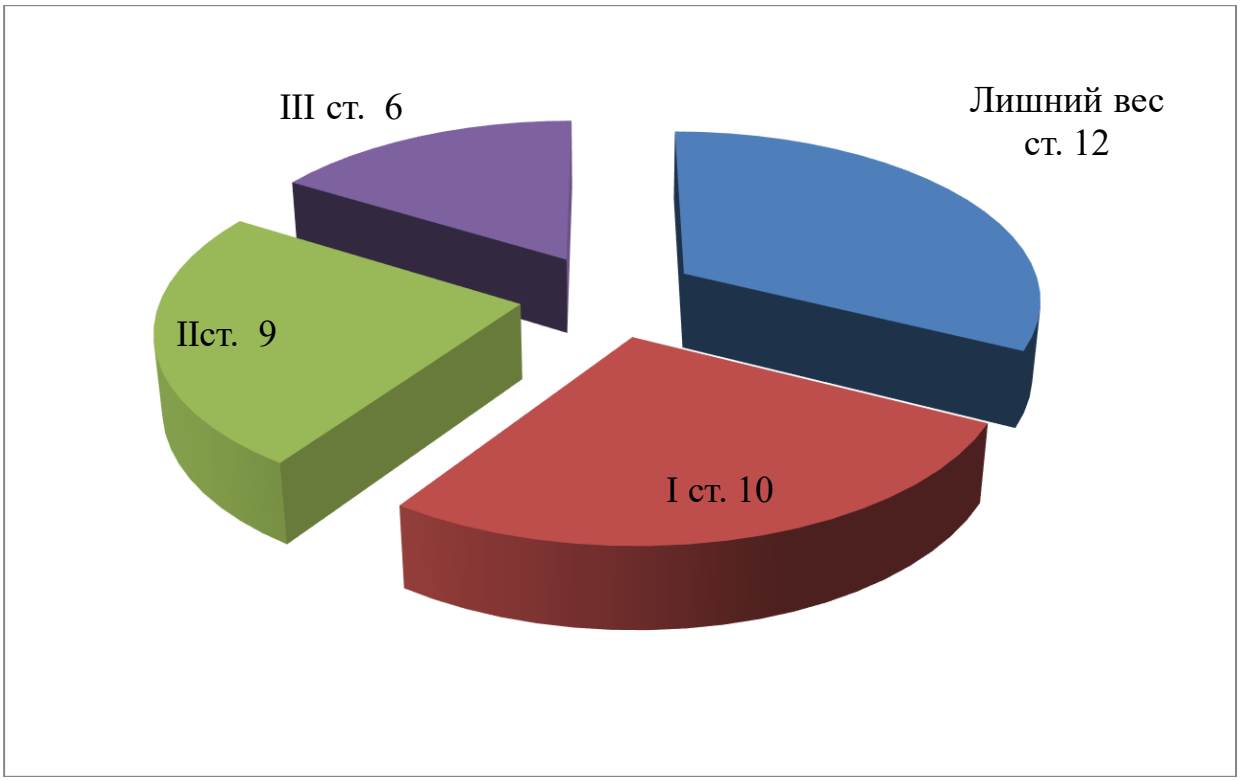

Рисунок 2.3. - Структура пациентов с избыточной массой тела (n=37)

В 9 (6,4%) случаях наблюдалось ожирение II степени, индекс массы тела при этом составил от 35кг/м2 до 39,9кг/м2. Ещё в 6 (4,3%) случаях было установлено ожирение III степени, то есть индекс массы тела превышал 40кг/м2. То есть в 25 (17,9%) случаях у пациентов было установлено ожирение I-III степени с признаками увеличения подкожно-жирового слоя свыше 4-5 см.

В 42 случаях у обследуемых лиц была выявлена склонность к развитию грыжи вследствие наличия изменений в соединительной ткани. О наличии таких изменений свидетельствовали такие косвенные признаки, как обнаружение варикозной болезни – у 12 (8,6%) больных, наличие геморроя – у 21 (15,0%) больного, в 9 (6,4%) случаях у пациентов были диагностированы грыжи в иных местах (таблица 2.1).

Развитие функциональной недостаточности соединительнотканной системы носит генетически детерминированный характер.

Таблица 2.1. – Структура заболеваний у пациентов, свидетельствующие о функциональной недостаточности соединительнотканной системы

Нозология	Абс. кол-во	%
Варикозная болезнь	12	8,6
Геморрой	21	15,0
Грыжи других локализаций	9	6,4
Всего	**42**	**30,0**

Генетическая разнообразность поражения соединительнотканной системы имеет большой ряд клинических вариантов, среди которых следует отметить и развитие грыжи. Таким образом, как было указано выше, у 42 пациентов наблюдались косвенные признаки имеющейся недостаточности соединительнотканной системы.

Выявленная сопутствующая патология у пациентов с ВГ была отнесена к предрасполагающим факторам образования грыжи (таблица 2.2).

Таблица 2.2. - Структура сопутствующих патологий у пациентов с вентральными грыжами (n=140)

Сопутствующие патологии	Число пациентов	
	абс.	**%**
Ишемическая болезнь сердца	6	4,3
Заболевания дыхательной системы	12	8,6
Сахарный диабет	8	5,7
Хронический колит	6	4,3
Гипертоническая болезнь	7	5,0
Сочетание нескольких заболеваний	9	6,4

В 39 (27,9%) случаях у больных с ВГ отмечено наличие сопутствующей патологии. Так, у 8 больных имелся сахарный диабет, у 13 пациентов была выявлена болезнь сердечно-сосудистой системы, у 12 – заболевания органов дыхания, ещё у 6 пациентов был отмечен хронический колит с явлениями запора.

В результате проведенного корреляционного анализа была установлена связь между развитием грыжи и наличием указанных сопутствующих патологий. Кроме того, считается целесообразным учитывать наличие данных заболеваний, которые могут оказывать влияние на течение после хирургического вмешательства и развитие рецидивов грыжи.

Интерпретация обследованных больных с ВГ показала доминирование пациентов с послеоперационными ВГ по сравнению с другими формами (таблица 2.3) составляющие 65 (46,4%) пациентов.

Таблица 2.3. - Распределение больных с вентральными грыжами (n=140)

Характер грыж	**Количество больных**	
	Абс.	**%**
Послеоперационные грыжи	55	39,3
Пупочные грыжи	41	29,3
Грыжи белой линии живота	24	17,1
Рецидивные вентральные грыжи	20	14,3
Всего	**140**	**100%**

Пациентов с пупочными грыжами было 41(29,3%) и с грыжей белой линии живота 24(17,1%).

Для клинической характеристики грыжевых образований в своей работе придерживались классификации ВГ по J.P. Chevrel and A.M. Rath (SWR-classification), предложенной в 1999г и Гафарова У.О. (2010г). Больные, согласно данной классификации, были распределены и приведены в таблице 2.4.

Как видно из представленной таблицы, наиболее часто у пациентов с ВГ наблюдалась срединная локализация - 112 (80%) больных, сочетанное расположение имело место у 2(1,4%) больных, у 14 больных (10,0%) наблюдались невправимые грыжи.

Таблица 2.4. - Распределение больных согласно модифицированной классификации J.P. Chevrel and A.M.Rath (SWR-classification)

Локализация	Размер грыжевых ворот				Размер грыжевого выпячивания				Рецидив	
	До 5см - W_1	До 5-10см - W_2	До 10-15см - W_3	Больше 15см - W_4	Малые - V_1	Средние - V_2	Большие - V_3	гиганские - V_4	R1	R2
M	18	22	58	16	24	16	61	13	6	8
L	4	10	8	2	4	12	8	-	10	-
ML	2	-	-	-	2	-	-	-	-	-
Всего	24	32	66	18	30	28	69	13	16	8

Необходимо подчеркнуть, что среди обследуемых больных в 64 (45,7%) случаях размеры грыжевых ворот превышали 10 см (W3-W4), а в 68 (48,6%) случаях площадь грыжевого образования превышала 20 см^2 (V3-V4). В 14 случаях у больных с невправимой грыжей пальпирование грыжевых ворот с определением их размеров было невозможным.

Больных с размерами ВГ распределили также по размеру грыжевых ворот (таблица 2.5).

Таблица 2.5. - Распределения больных с рецидивными вентральными грыжами по размеру грыжевых ворот (Chevrel J.P., Rath A.M., 2000)

Размер грыжевых ворот	Количество больных	%
w1	2	8,3
w2	6	25,0
w3	6	25,0
w4	10	41,7
Всего	**24**	**100%**

Размеры грыжевых ворот у 16 пациентов с рецидивной ВГ были более 10 см, в 8 случаях - менее 10 см.

Для выбора способов оперативного лечения и изучения роли различных патогенетических факторов в их развитии больным проводили клинико-

лабораторные, морфологические, биохимические исследования, а также инструментальные методы исследования.

2.2. Методы исследования

Клинико-лабораторные и биохимические исследования крови проводились всем пациентам в лаборатории ГУ ГЦ СМП г. Душанбе (зав. Лаборатории Кувватова Л.Ф.)

Исследование процессов перекисного окисления липидов (ПОЛ) проводили в Центральной научно-исследовательский лаборатории ТГМУ имени Абуали ибни Сино (директор ЦНИЛ - к.м.н., доцент Ганиев Х.А.). Целью исследования являлось изучение роли процессов ПОЛ в патогенезе ВГ и ее рецидивов. Проводилось исследование конечных продуктов ПОЛ - малонового диальдегида (МДА), диеновых конъюгат (ДК) в плазме крови и биоптатах тканей грыжевых ворот (апоневроза, мышц), а также антиоксидантной защиты - витамина С и супероксидисмутазы (СОД) в плазме крови.

Содержание МДА в плазме и гомогенатах тканей определяли тиобарбитуровой кислотой, а ДК по методике Стальной (1977) и выражали в ммоль/мг/мл. Суммарную активность супероксидисмутазы в плазме крови и гомогенатах тканей определяли путем способности СОД тормозить восстановление нитросинего тетразолина за счет мутации, образующейся в ходе восстановления рибофлавина супероксидных аминорадикалов [Fridovich I. 1971] и выражали в единице активности СОД. Уровень витамина С в плазме крови и гомогенатах ткани изучали по В.В. Соколовитскому (1974) и выражали в мг%.

С целью определения дисплазии соединительной ткани у пациентов с ВГ проводилось лабораторное исследование показателей ионов магния в крови. Данная диагностика основана на том, что в состав веществ соединительной ткани включены ионы магния, которые принимают участие в их обменных процессах. Таким образом, определение концентрации ионов магния в крови позволяет косвенно оценить состояние образования коллагена в организме: при дисплазии соединительной ткани данный показатель уменьшается (нормальные показатели составляют 0,71-1,2ммоль/л) (Негаева Г.М. 2008; Кесева М.И, 2009). Косвенным

признаком повышенного распада коллагена является увеличение уровня гидроксипролина в плазме крови, который изучали по способу П.Н. Шараева (1981)

Определение уровня интраабдоминального давления проводилось непрямым методом по способу Kron и соавт (Гельфенд Б.Р. и соавт.2005; Harison et all 1982, Kron I.L. et al 1984) с помощью определения показателя давления в мочевом пузыре. Показатели интраабдоминального давления изучались до хирургического вмешательства, интраоперационно во время пробного соединения краев грыжевых ворот, а также неоднократно после проведенной операции до момента установления нормальных величин (Рисунок 2.4).

Рисунок 2.4. - Система измерения внутрибрюшное давление Uno Meter safeti, Abdo-Pressure TM, фирма Conva Tec

При проведении анализа полученных результатов ВБД, вычисленных в см вод. ст., использовали коэффициент (0,0736) для определения степени выраженности внутрибрюшной гипертензии. Показатели ВБД считались нормальными при уровне до 10 мм рт. ст. При показателях ВБД от 11 до 15 мм рт. ст. устанавливалась I степень повышения; при показателях от 16 до 20 мм.рт.ст. - II степень повышения ВБД, при показателях от 21 до 25 мм.рт.ст. - III степень, при уровне ВБД свыше 25 мм. рт. ст. устанавливалась IV степень повышения.

Для оценки состояния грыжевых ворот и их размеров, определяли содержимое, а также с целью проведения морфологической характеристики апоневроза и мышц и диагностики послеоперационных осложнений проводили УЗИ на аппарате Sonollain LM-2p model-PGGE фирмы совместно с врачом Сафаровым М. Рентгенологическое исследование проводили на аппарате «Philips».

Морфологические исследование биоптатов апоневроза, мышц и тканей грыжевых ворот проводили на кафедре патологической анатомии ТГМУ (заведующий кафедрой - д.м.н. Ибодов С.Т.).

Статистическая обработка материала проводилась с использованием компьютерных программ Statistica 10,0, Microsoft Excel. Для абсолютных величин определяли их среднее значение (M) и стандартную ошибку (±m), для относительных величин вычислялись доли (P, %). Парные сравнения между группами количественных показателей проводили по U-критерию Манна-Уитни для независимых выборок, множественные сравнения – методом ANOVA Краскела-Уоллиса. Для качественных величин использовали критерий $\chi 2$, в случае небольшого числа наблюдений (менее 10) использовали поправку Йетса, в случаях менее 5 наблюдений использовался точный критерий Фишера. Множественные сравнения качественных величин проводились по Q-критерию Кохрена. Для определения корреляционных связей вычислялся коэффициент ранговой корреляции Спирмена. При уровне коэффициента до 0,3 связь между величинами вероятность связи считалась слабой, при показателях коэффициента от 0,4 до 0.7 – вероятность связи считалась умеренной, а при показателях свыше 0,7 вероятность связь между значениями считалась высокой. Статистически достоверными считались результаты при $p<0,05$.

Глава 3. Анализ результатов клинико-инструментальных, биохимических и морфологических исследований при вентральной грыже и ее рецидивах

ВГ в настоящее время является наиболее распространённой хирургической патологией. Различные варианты грыжесечений с последующей герниопластикой является единственным методом лечения ВГ.

Для определения наиболее патогенетически обоснованного способа оперативного вмешательства у больных с ВГ наряду с объективными методами исследования, большое значение имеют результаты дополнительных методов исследования.

3.1. Результаты комплексного ультразвукового и компьютерно-томографического исследования

Комплексное УЗИ в настоящее время является, ведшим методом в диагностике ВГ. Целью УЗИ при ВГ являлось определение размеров грыжевых ворот, ее содержимого, а также явление дополнительных дефектов апоневроза. Комплексные УЗИ были проведены всем 140 пациентов с ВГ. Так в дефекты белой линии и боковой части живота при УЗИ были выявлено у 138 (98,6%) больных. Сканирование грыжевого выпячивания давало такие информации (Рисунок 3.1).

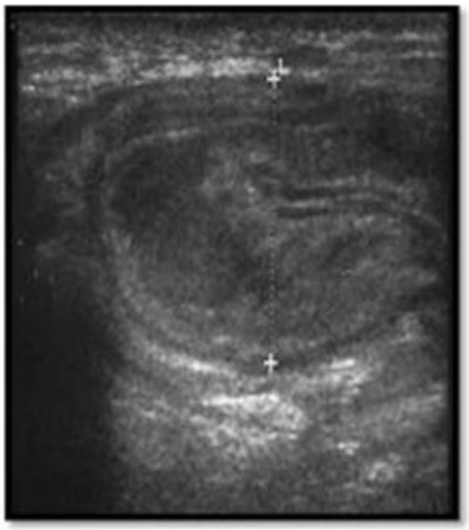

Рисунок 3.1. - Ультразвуковое исследование. Грыжевые ворота при вентральных грыж

О характере его содержимого: о наличии в нем большого сальника, тонкой кишки и толстой кишки о выраженности в нем спаечного процесса (Рисунок 3.2).

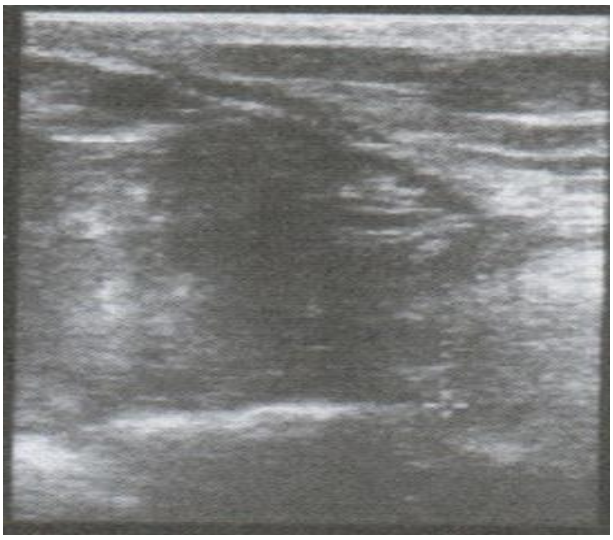

Рисунок 3.2. - Ультразвуковое исследование. В грыжевом мешке петли тонкой кишки

В 84 (60%) наблюдениях УЗИ передней брюшной стенке у больных с ВГ и ее рецидивов показало, что изменилась ширина и толщина прямых мышц. Соответственно мышцы на стороне большей локализации ВГ терял точку прикрепления по белой линии живота, больше сокращались, меняли свою форму и расположение (Рисунок 3.3, 3.4, 3.5).

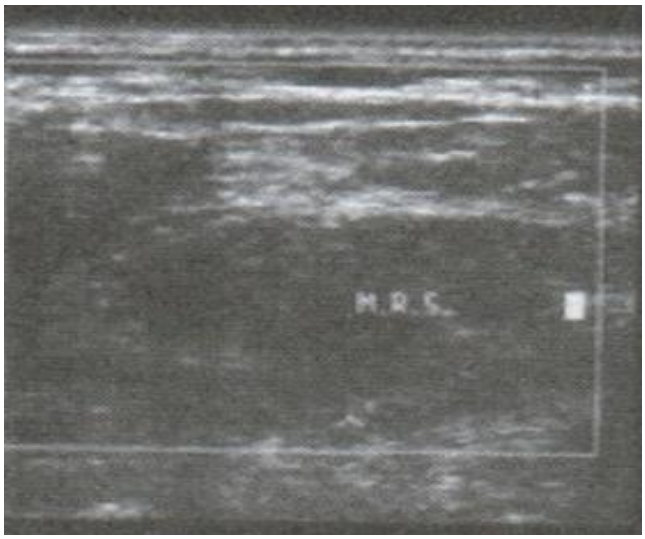

Рисунок 3.3. - Ультразвуковое исследование. Утолщение прямых мышц на стороне вентральных грыж

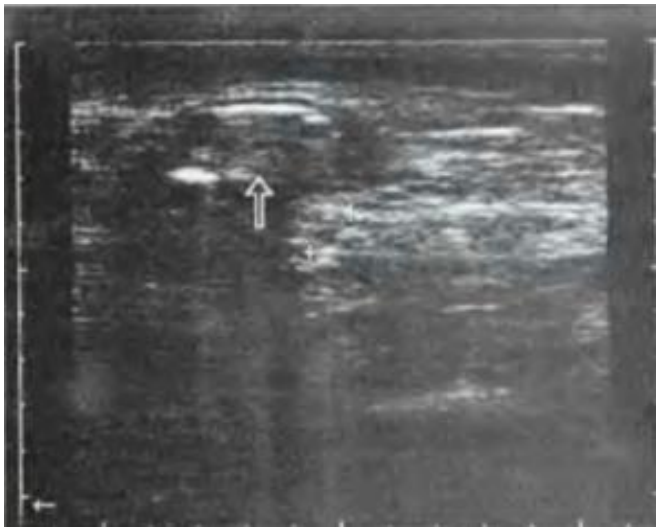

Рисунок 3.4. - Ультразвуковое исследование. Брюшной стенки при вентральных грыж

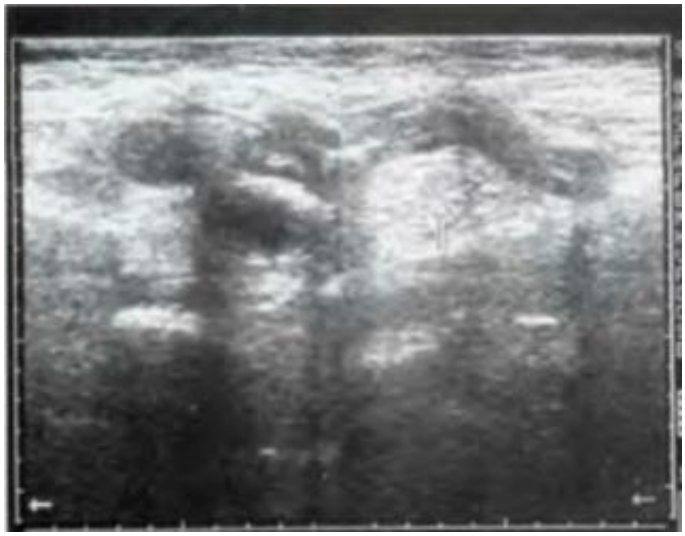

Рисунок 3.5. - Ультразвуковое исследование. Вентральных грыж с содержимым полого органа

При УЗИ в 81% и 78% наблюдений определяли объём грыжевого выпячивания и размеры грыжевых ворот. Изучение информативности методов оценки толщины подкожно жирового слоя и содержимого грыжевого выпячивания в 100% наблюдений совпало с интраоперационными данными (Рисунок 3.6).

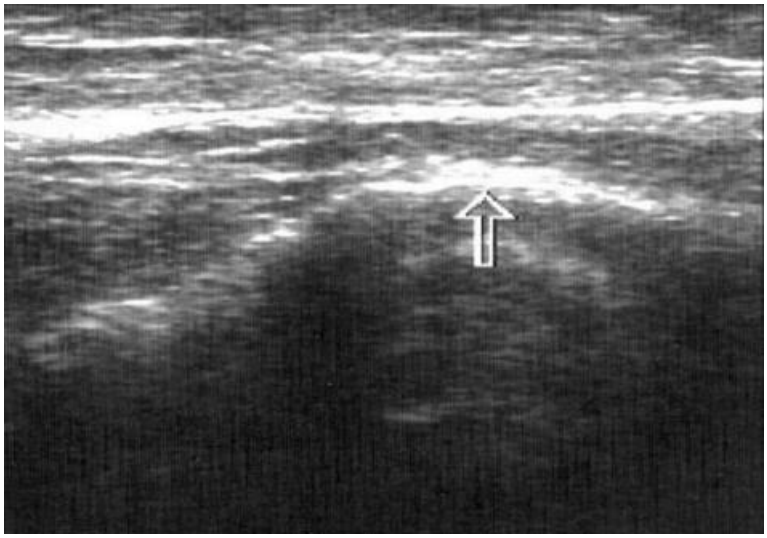

Рисунок 3.6. Ультразвуковое исследование. Содержимое выпячивания петли толстой и тонкой кишки.

В 114 (81,4%) случаях с помощью УЗИ удалось определить толщину предбрюшинной клетчатки. В 111 (79,3%) случаях при УЗ исследовании были определены рубцово-дегенеративные изменения в тканях передней брюшной стенки с неоднородной структурой.

В результате проведенных комплексных УЗИ у пациентов с ВГ и ее рецидивов был выявлен ряд изменений брюшной стенки (таблица 3.1).

Таблица 3.1. – Характеристика ультразвуковое исследование пациентов с вентральными грыжами

УЗ-признаки	абс	%
Визуализация грыжевых выпячивания	140	100,0
Определение объема грыжевого выпячивания	109	77,9
Оценка размера грыжевых ворот	114	81,4
Визуализация наличия диастаза прямых мышц живота	123	87,9
Частота визуализации прямых мышц живота	130	92,9
Оценка выраженности толщины подкожной жировой клетчатки	140	100,0
Оценка выраженности предбрюшинной клетчатки	114	81,4
Оценка выраженности рубцово-дегенеративных изменений тканей передней брюшной стенки	111	79,3

Продолжение таблицы 3.1.

Визуализация содержимого грыжевого мешка	140	100,0
Частота обнаружения дополнительных образований в подкожной жировой клетчатки (лигатурные гранулемы, абсцессы)	114	81,4
Неоднородность структур передней брюшной стенки	128	91,4

Таким образом, УЗИ является высокоинформативным методом исследования в диагностике ВГ и их рецидивов. Необходимо отметить, что по мере увеличения размеров грыжевого выпячивания (V_3 и V_4) информативности УЗИ снижается, в связи с чем возникает необходимость в возникновении КТ.

У 9 пациентов с ВГ для изучения анатомо-функционального состояния и характера изменений в тканях передней брюшной стенки, а также вокруг грыжевого выпячивания, проводилась компьютерная томография (Рисунок 3.7).

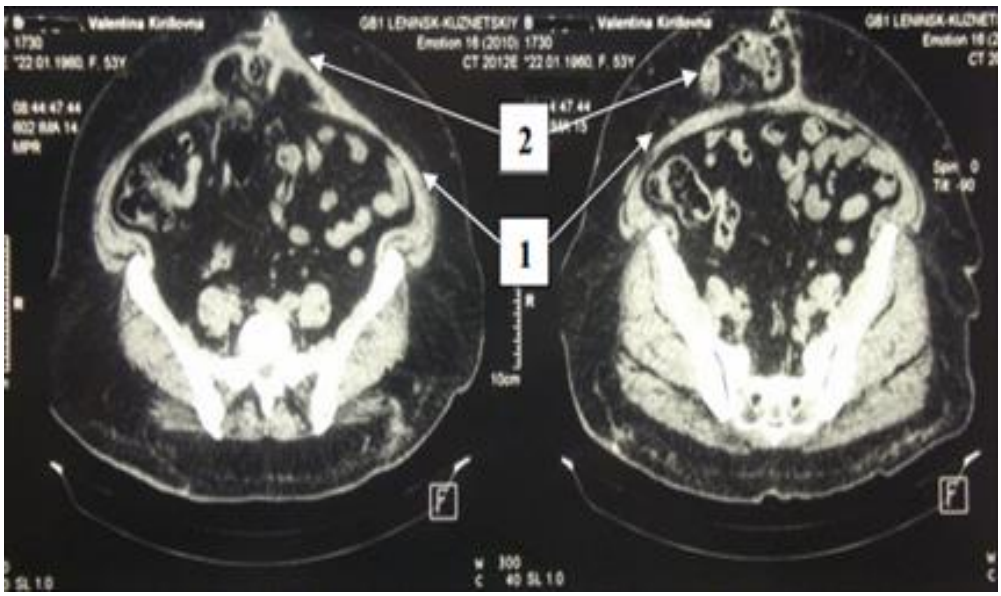

Рисунок 3.7. – Компьютерная томография. Гигантская послеоперационная вентральная грыжа:

1. Передняя брюшная стенка, 2. Грыжевое выпячивание

В результате проведения КТ становилось возможным определение размеров грыжевого образования, многокамерности грыжевого мешка, а также оценка состояния грыжевых ворот (Рисунок 3.8, 3.9).

Рисунок. 3.8. - Компьютерная томография. Вентральная грыжа. Содержимое тонкая кишка.

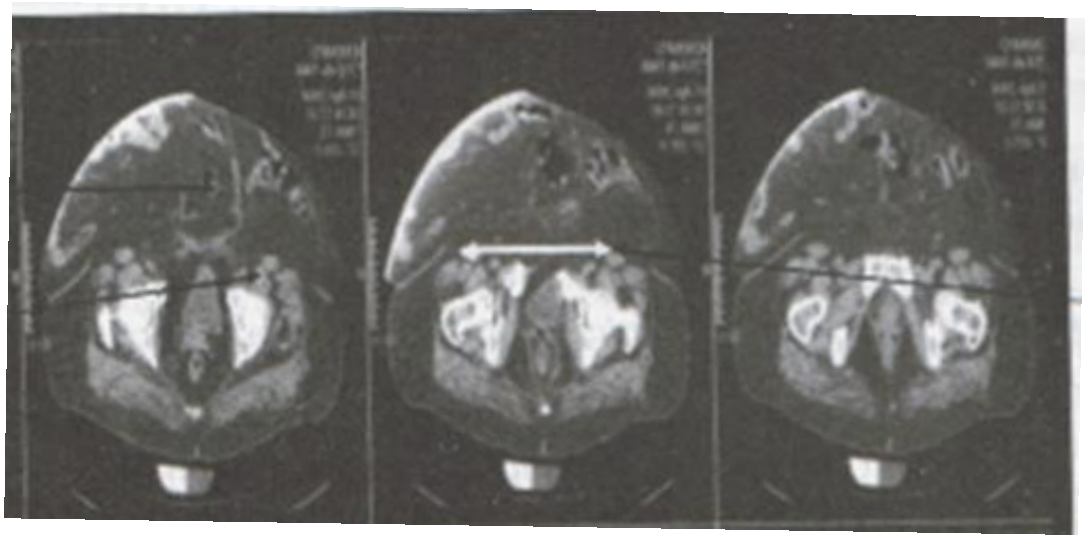

Рисунок. 3.9. - Компьютерная томография. При ПВГ. Размеры грыжевых ворот: 1 – грыжевое выпячивание, 2 – органы брюшной полости, 3 – грыжевые ворота.

Таким образом, на основании комплексного УЗИ и КТ изучения морфо-функциональных изменений в передней брюшной стенке у больных с ВГ и ее рецидивов можно утвердить, что эти методы являются высокоинформативными и позволяют индивидуализировать выбор метода хирургического лечения ВГ.

3.2. Анализ результатов исследования показателей внутрибрюшного давления при вентральной грыже

В настоящее время нет сомнений, что показатели ВБД является одним из патогенетических механизмов грыжеобразования. Длительное существование

повышения ВБД и грыжевого выпячивания негативно влияет на морфологическое состояние тканей грыжевых ворот, являясь причиной в последующем развития рецидивов заболевания.

Динамический мониторинг ВБД осуществляли при поступлении пациентов, а также во время операции и в послеоперационном периоде. В зависимости от выпячивания грыжевого образования были изучены показатели ВБД (таблица 3.2).

Таблица 3.2. - Показатели внутрибрюшного давления до операции в зависимости от объёма грыжевого выпячивания (n=95)

Степень выраженности ВБД	**Выраженность ВБД у больных с ВГ**		
	V_2 (n=25)	**V_3 (n=35)**	**V_4 (n=35)**
норма	19	10	4
I	6	15	13
II	-	10	15
III	-	-	3
IV	-	-	-

В результате сопоставления полученных данных по мониторингу ВБД в дооперационном периоде установлена прямая корреляционная связь между размерами грыжевого образования и показателями ВБД – с увеличением ВБД отмечалось увеличение размеров грыжевого образования ($r=0,74$, $p<0,05$).

Следует подчеркнуть, что показатели ВБД являются достоверным критерием для проведения адекватной дооперационной подготовки больных с ВГ. Так, в 8 наблюдениях у пациентов с объёмом грыжевого выпячивания **V_3** и **V_4** после вправления грыжевого содержимого показатели ВБД достигали уровня 18-20 мм рт. ст. Данным больным в дооперационном периоде назначалось ношение бандажа с постепенным его затягиванием для стимуляции компенсаторно-адаптационных механизмов. Такая подготовка к хирургическому вмешательству для каждого пациента была индивидуальной с длительностью 15-30 дней.

Наряду с изучением зависимости мониторинга ВБД от объёма грыжевого выпячивания у этой же группы больных было изучено влияние ширины грыжевых ворот на показатели ВБД (рисунок 3.10).

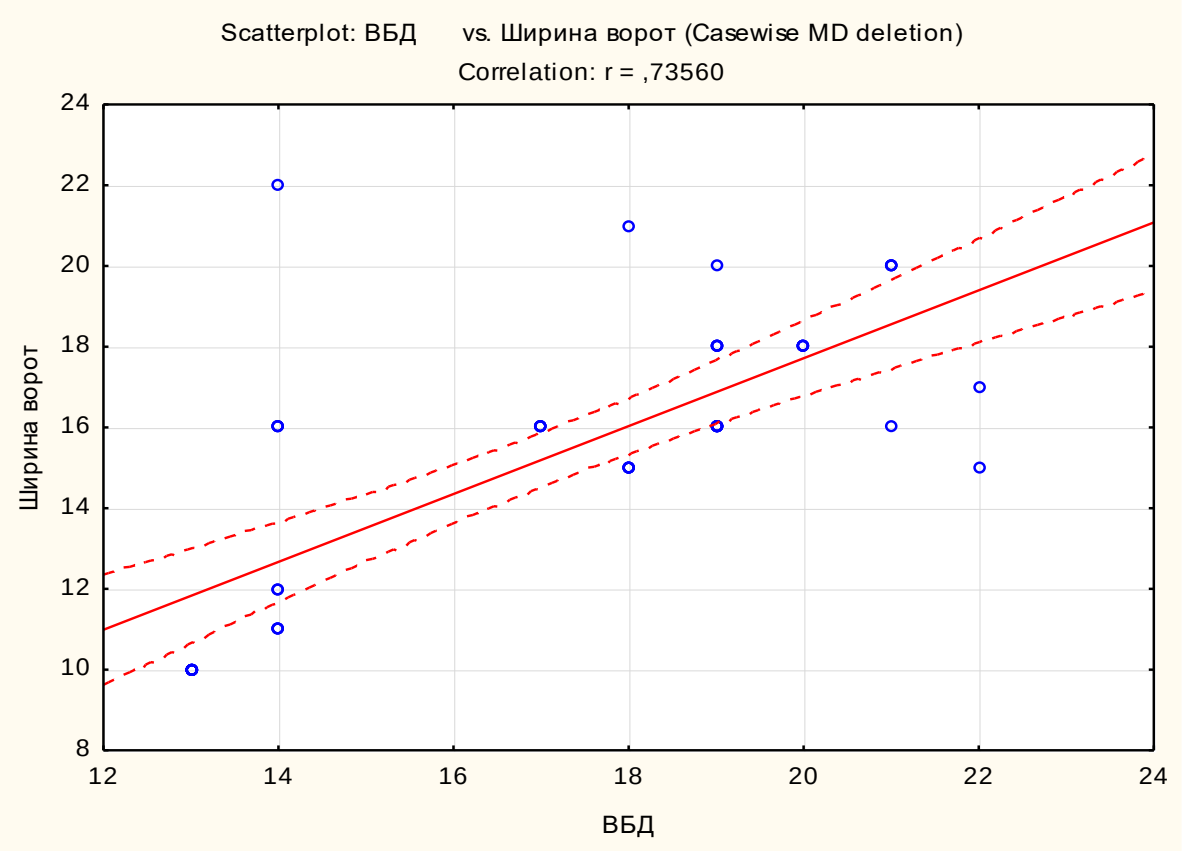

Рисунок 3.10. - График зависимости ширины грыжевых ворот от внутрибрюшного давления

Полученные в результате исследования данные показали прямую связь между показателями ВБД и размерами ширины грыжевых ворот (r=0,74; p<0,001). Чем выше были показатели ВБД, тем шире грыжевые ворота, и тем больше содержимого выходило в просвет грыжевого выпячивания.

Таким образом, дооперационное исследование показателей ВБД у больных с ВГ показало, что между объёмом грыжевого выпячивания, шириной грыжевых ворот и показателями ВБД имеется тесная корреляционная связь. Показатели ВБД являются объективными критериями, позволяющими выбрать сроки и методы предоперационной подготовки больных, а также герниопластики.

3.3. Анализ результатов исследования показателей перекисное окисление липидов и антиоксидантной защиты у больных с вентральными грыжами

В последние годы в патогенезе достаточно многих заболеваний ведущее место отводится нарушению процессов ПОЛ.

Роль нарушений процессов ПОЛ в патогенезе ВГ, несмотря на значительное число исследований до настоящего времени окончательно не установлена. Изучение процессов ПОЛ в апоневрозе, мышцах и тканях грыжевых ворот играющих ведущую роль в развитии морфологических изменений и недостаточности соединительной ткани, имеет важное значение в понимании роли процессов ПОЛ в развитии ВГ и ее рецидивов.

В связи с этим, исходя из представлений о том, что активация процессов липопероксидации резко меняет клеточный метаболизм в тканях и в организме в целом, представляется важным выяснить уровень продуктов ПОЛ в тканях грыжевых ворот при ВГ.

Показатели ПОЛ в ткани грыжевых ворот в зависимости от ширины грыжевых ворот, объёма грыжевого выпячивания и показателей ВБД в мышцах и апоневрозе были изучены у 75 пациентов (таблица 3.3).

Анализ результатов исследования показал, что по мере увеличения размеров ширины грыжевых ворот наблюдается повышение содержания продуктов ПОЛ в апоневрозе и мышцах. Так, содержание ДК и МДА при ширине грыжевых ворот более 15 см выглядело следующим образом: содержание ДК в апоневрозе и мышцах при W_3-W_4 составило: 1,5±0,02 мкмоль/мг и 1,7±0,07 мкмоль/мг в апоневрозе и 1,6±0,04 мкмоль/л в мышцах, тогда как содержание конечного продукта ПОЛ – МДА, выглядело более выраженным. Так, содержание МДА при W_4 в апоневрозе составило 3,5±0,03 мкмоль/мг, а в мышцах - 3,7±0,02 мкмоль /мг.

По мере увеличения содержания продуктов ПОЛ в апоневрозе и мышцах, наблюдается достоверное снижение показателей АОЗ.

Таблица 3.3

Показатели перекисное окисление липидов и антиоксидантная защита в биоптатах апоневроза, мышц и в крови при различных ширинах грыжевых ворот (M±m)

Показатели	Доноры (n=15)		Размеры ширины грыжевых ворот							
			W (n=15)		W_2 (n=20)		W_3 (n=20)		W_4 (n=20)	
	апоневроз	мышца	апоневроз	мышца	апоневроз	мышца	апоневроз	мышца	апоневроз	мышца
ДК мкмоль/мг	0,24±0,03	0,8±0,05	1,0±0,01*	1,2±0,02*	1,4±0,02*	1,6±0,04*	1,5±0,02*	1,6±0,04*	1,7±0,07*	0,9±0,03
МДА мкмоль/мг	1,23±0,04	1,48±0,03	2,28±0,05*	2,62±0,07*	2,9±0,02*	3,17±0,04*	3,2±0,06*	3,4±0,04*	3,5±0,03*	3,7±0,02*
Аскорбиновая кислота (мг%)	12,01±0,03		11,2±0,08*		10,2±0,02*		8,7±0,04*		6,74±0,02*	
СОД (ед акт СОД/мг)	15,4±0,05		12,7±0,05*		9,7±0,01*		8,32±0,03*		7,73±0,10*	

Примечание: *- p<0,001 – статистическая значимость различия показателей по сравнению с таковыми в группе доноров (по U-критерию Манна-Уитни)

Так, содержание аскорбиновой кислоты и СОД при W_4 в крови составило 5,04±0,09 и 6,02±0,12, соответственно. Этот факт доказывает, что при ВГ наблюдаются глубокие метаболические нарушения в клеточном уровне ввиду развития у этого континента больных синдрома несостоятельности биологических мембран вследствие дисбаланса в системе ПОЛ и АОЗ.

Таким образом, с увеличением размеров дефекта передней брюшной стенки, особенно W_3- W_4 наблюдается критическое увеличение содержания продуктов ПОЛ в апоневрозе и мышцах области грыжевых ворот, являющегося одной из причин риска развития рецидивов заболевания.

На показатели содержания продуктов ПОЛ в тканях области грыжевых ворот существенное влияние оказывают объём грыжевого образования. Большие и гигантские ВГ выходя через грыжевые ворота постоянно оказывают негативное влияние на окружающее ткани – и сдавливая их вызывают ещё более выраженные нарушения кровообращения и деструктивных процессов (таблица 3.4, 3.5).

По мере увеличения степени размеров грыжевого выпячивания, наблюдалось выраженные и глубокие изменения в системе антиоксидантной защиты, обусловленные повышением содержания продуктов ПОЛ в апоневрозе и мышцах. Так, при объёме грыжевого выпячивания более 30 см^3 вследствие сдавления тканей и повышения ВБД содержание ДК в апоневрозе и мышцах составило 1,8±0,04 мкмоль/мг и 2,0±0,04 мкмоль/мг соответственно, тогда как у этой же категории больных показатели АОЗ были в значительной степени ниже по сравнению со здоровыми людьми. Содержание аскорбиновой кислоты и СОД в крови составило соответственно 5,0±0,02мг% и 6,0±0,8ед.о. СОД/м.

Исходя из полученных результатов, следует отметить, чем выше уровень продуктов ПОЛ в биоптатах апоневроза и мышц, тем ниже показатели АОЗ и больше вероятность развития заболевания.

Таблица 3.4. - Показатели перекисное окисление липидов и антиоксидантная защита в биоптатх ткани грыжевых ворот и в крови (M±m)

Показатели	Доноры (n=15)		Размеры ширины грыжевых ворот							
			V_1 (n=15)		V_2 (n=20)		W_3 (n=20)		W_4 (n=20)	
	апоневроз	мышца	апоневроз	мышца	апоневроз	мышца	апоневроз	мышца	апоневроз	мышца
ДК мкмоль/мг	0,24±0,03	0,8±0,05	0,98±0,02*	1,3±0,04*	1,2±0,02*	1,6±0,03*	1,5±0,05*	1,7±0,02*	1,8±0,04*	2,0±0,03*
МДА мкмоль/мг	1,2±0,04	1,48±0,03	1,4±0,03*	1,9±0,05*	2,4±0,07*	2,9±0,08*	3,1±0,04*	3,2±0,07*	3,5±0,04*	3,9±0,01*
Аскорбиновая кислота(мг%)	12,01±0,01		11,4±0,06*		10,5±0,01*		8,8±0,07*		7,1±0,08*	
СОД (ед акт СОД/мг)	15,4±0,05		12,0±0,07*		10,1±0,04*		8,5±0,02*		7,1±0,10*	

Примечание: *- p<0,001 – статистическая значимость различия показателей по сравнению с таковыми в группе доноров (по U-критерию Манна-Уитни)

Таблица 3.5. - Показатели перекисное окисление липидов и антиоксидантная защита в биоптатах апоневроза, мышц и в крови в зависимости от объёма грыжевого выпячивания (M±m)

Показатели	Доноры (n=15)		Размеры ширины грыжевых ворот							
			V_1 (n=15)		V_2 (n=20)		V_3 (n=20)		V_4 (n=20)	
	апоневроз	мышца	апоневроз	мышца	апоневроз	мышца	апоневроз	мышца	апоневроз	Мышца
ДК мкмоль/мг	0,24±0,03	0,8±0,05	0,98±0,02*	1,3±0,04*	1,2±0,02*	1,6±0,03*	1,5±0,05*	1,7±0,02*	1,8±0,04*	2,0±0,04*
МДА мкмоль/мг	1,23±0,04	1,48±0,03	1,4±0,03	1,9±0,05*	2,4±0,07*	2,9±0,08*	3,1±0,04*	3,2±0,07*	3,5±0,04*	3,9±0,01*
Аскорбиновая кислота(мг%)	12,01±0,03		11,4±0,06*		10,5±0,01*		8,8 ±0,07*		7,1±0,08*	
СОД (ед акт СОД/мг)	15,4±0,05		12,7±0,07*		10,1±0,04*		8,5±,0,07*		7,1±0,10*	

Примечание: *- p<0,001 – статистическая значимость различия показателей по сравнению с таковыми в группе доноров (по U-критерию Манна-Уитни)

Как уже было отмечено в развитии морфофункциональных изменений соединительной ткани и ее несостоятельности, а также развитии ВГ рецидивов важное значение имеет длительность грыженосительства. Для этого у 37 больных были изучены показатели процессов ПОЛ в зависимости от длительности грыженосительства и у 12 больных с рецидивными грыжами (таблица 3.6).

Результаты исследования показали, что по мере увеличения сроков грыженосительства наблюдается тенденция к снижению АОЗ. Так, содержание аскорбиновой кислоты и СОД в крови при длительности грыженосительства более 4 лет прогрессивно снижается (от 10,9±0,07 мг% до 8,4±0,07 мг%, и показатели СОД – с 9,8±0,03 ед окт. СОД/мг до 7,3±0,14 ед акт СОД/мг). Параллельно с этим наблюдалось критическое повышение содержания продуктов ПОЛ в этих биологических средах (ДК-1,4±0,02 мкмоль/мг в апоневрозе, 1,8±0,09 мкмоль/мг в мышцах, МДА - 3,2±0,02 мкмоль/мг в апоневрозе и 3,6±0,04 мкмоль/мг в мышцах.

Значительное критическое повышение содержания продуктов ПОЛ в биоптатах апоневроза и мышц также наблюдалось у больных с рецидивами ВГ. Так, содержание ДК в апоневрозе и мышце составило соответственно 1,9±0,06 мкмоль/мг и 2,1±0,03 мкмоль/мг, а МДА - 3,7±0,08 мкмоль/мг и 4,0±0,02 мкмоль/мг. При этом наблюдалось и резкое снижение содержания продуктов АОЗ.

Таким образом, по мере прогрессирования длительности заболевания наблюдается повышение содержания продуктов ПОЛ в биоптатах апоневроза и мышц. Причем независимо от размеров грыжевого выпячивания и ширины грыжевых ворот существенное влияние на морфологические изменения в апоневрозе и мышц оказывают длительность агрессивного воздействия продуктов ПОЛ, на эти образования.

Таблица 3.6. - Показатели перекисное окисление липидов и антиоксидантная защита в биоптатах апоневроза, мышц и в крови в зависимости от объёма грыжевого выпячивания (M±m)

Показатели	Доноры (n=15)		Сроки грыженосительства						Рецидивы грыж (n=12)	
			До 4 лет (n=21)		От 4 до 6 лет (n=9)		Более 6 лет (n=7)			
	апоневроз	мышца	апоневроз	мышца	апоневроз	мышца	апоневроз	мышца	апоневроз	Мышца
Дк мкмоль/мг	0,24±0,03	0,8±0,05	0,96±0,06*	1,2±0,08*	1,1±0,02*	1,7±0,03*	1,4±0,05*	1,8±0,09*	1,9±0,06*	2,1±0,03*
МДА мкмоль/мг	1,23±0,04	1,48±0,03	1,3±0,05	1,7±0,05*	2,5±0,07*	2,8±0,06*	3,2±0,02*	3,6±0,04*	3,7±0,08*	4,0±0,02*
Аскорбиновая кислота мг%	12,01±0,03		11,6±0,05*		10,9±0,07*		8,4±0,07*		6,1±0,07*	
СОД (ед.акт. СОД/мг)	15,4±0,05		12,3±0,09*		9,8±0,03*		8,3±0,04*		6,8±0,01*	

Примечание: *- p<0,001 – статистическая значимость различия показателей по сравнению с таковыми в группе доноров (по U-критерию Манна-Уитни)

Эти доводы и объясняют причины развития рецидивов ВГ при лечении пациентов с ВГ WI –W2 V1 -V2 наблюдавшихся в наших наблюдениях в 10 случае.

В процессе проведения работы для подтверждения роли повышения ВБД в развитии ВГ и ее рецидивов исследована динамика изменений показателей продуктов ПОЛ и АОЗ в зависимости от величины ВБД у больных с ВГ в дооперационном периоде (таблица 3.7).

Показатели ВБД существенным образом негативно влияют на показатели процессов ПОЛ и АОЗ. Этот факт очевиден, компрессия апоневроза и мышц вызывают длительную ишемию с нарушением микроциркуляции в этих анатомических образованиях с последующим развитием дистрофических изменений. Одной из причин развития несостоятельности соединительной ткани, а также развития дистрофических изменений при ВГ, являются агрессивное повреждающее действие клеточных мембран высокотоксическим веществом ПОЛ. Итак, у пациентов с ВБГ II-III степени содержания ДК в апоневрозе и мышце составило 1,6±0,07мкмоль/мг и 2,0±0,08 мкмоль/мг, а МДА - 3,4±0,02 мкмоль/мг и 3,8±0,04 мкмоль/мг соответственно.

Большое значение в этом аспекте имеет и определение количества продуктов ПОЛ в тканях грыжевых ворот в зависимости от его расстояния от краев грыжевых ворот. Для этого у 59 пациентов с ВГ были изучено содержания продуктов ПОЛ из нескольких участков зоны грыжевых ворот (таблица 3.8).

Интерпритация данных показывает, что в биоптатах краев апоневроза непосредственно образующих грыжевые ворота и тесно прилагающее к содержимым грыжевого мешка, вследствие постоянного воздействия грыжевого выпячивания и высокого ВБД, содержания ДК (1,8±0,07 мкмоль/мг) и МД (3,9±0,04мкмоль/мг) были на критическом уровне. При изучении содержания продуктов ПОЛ в биоптатах, взятых на 1,0 и 1,5см от краев грыжевых ворот показало,

Таблица 3.7. - Показатели процессов перекисное окисление липидов и антиоксидантная защита у больных с вентральными грыжами в зависимости от величины ВБД (M±m)

Показатели	Доноры (n=15)		ВБД					
			I ст (n=10)		II ст (n=10)		III ст (n=10)	
	апоневроз	мышца	апоневроз	мышца	апоневроз	мышца	апоневроз	мышца
ДК мкмоль/мг	0,24±0,03	0,8±0,05	0,92±0,07*	1,1±0,08	1,2±0,03*	1,7±0,04*	1,6±0,07*	2,0±0,08*
МДА мкмоль/мг	1,2±0,04	1,48±0,03	1,4±0,03	1,67±0,08	2,4±0,08*	2,7±0,05*	3,4±0,02*	3,8±0,04*
Аскорбиновая кислота (мг%)	12,01±0,01		11,8±0,04*		10,3±0,06*		8,6±0,08*	
СОД (ед акт СОД/мг)	15,4±0,05		13,2±0,02*		9,7±0,06*		8,4±0,04*	

Примечание: *- p<0,001 – статистическая значимость различия показателей по сравнению с таковыми в группе доноров (по U-критерию Манна-Уитни)

Таблица 3.8. - Показатели продуктов перекисное окисление липидов в различных участках биоптатов апоневроза (M±m)

Группа больных	Показатели ПОЛ	
	ДК ммоль/мг	МДА ммоль/мг
Доноры (n=15)	0,24±0,03	1,2±0,04
Биоптаты, взятые непосредственно из краев грыжевых ворот (n=14)	1,8±0,07*	3,9±0,04*
Биоптаты, взятые на 1,0 см от края апоневроза в области грыжевых ворот (n=15)	1,6±0,08*	3,4±0,02*
Биоптаты, взятые на 1,5 см от края апоневроза в области грыжевых ворот (n=15)	1,3±0,02*	2,4±0,06*
Биоптаты, взятые на 2,0 см вдали от грыжевых ворот (n=15)	0,72±0,01*	1,5±0,03*

Примечание: *- p<0,001 – статистическая значимость различия показателей по сравнению с таковыми в группе доноров (по U-критерию Манна-Уитни)

что и на этом участке в биоптатах апоневроза содержится достаточно высокое содержание ДК (1,6±0,08 мкмоль/мг) и МДА (3,4±0,02 мкмоль/мг). Лишь в биоптатах апоневроза отдаленные от краев грыжевых ворот на 2,0 см уровень ДК и МДА приближались к показателям нормы - 0,72±0,01 мкмоль/мг и 1,5±0,03 мкмоль/мг.

Полученные результаты свидетельствуют, о том, что на расстоянии до 2,0 см от краев грыжевых ворот биоптаты апоневроза содержать высокое содержание продуктов ПОЛ, которые при неблагоприятных условиях повышают агрессивное воздействие на апоневроз способствуя тем самим ещё более значительное снижение резистентности тканей и риск развития рецидивов заболевания.

Результаты этих исследовании позволяют прийти к заключению, что для снижения риска развития рецидивов заболевания у больных с ВГ целесообразно во время операции обязательно провести иссечение краев апоневроза зоны грыжевых ворот на участке 2,0 см зону со сниженными защитными свойствами и высоким содержанием агрессивных продуктов ПОЛ. Этот прием дает по возможности при выполнении герниопластики соединить достаточно

состоятельные в морфологическом отношении ткани и тем самим снизить частоту развития рецидивов заболевания.

Местное повышение продуктов ПОЛ в апоневрозе и мышцах, в дальнейшем способствует увеличению их содержания в плазме крови. Вследствие повышения содержания продуктов ПОЛ. Повреждения мембран клеток, наблюдается также и повышение содержания молекул средних масс (таблица 3.9).

Таблица 3.9. - Показатели перекисное окисление липидов и антиоксидантная защита в плазме крови у больных с вентральными грыжами

Показатели	**Доноры (n=18)**	**Больные с вентральными грыжами**		
		W_2 (n=20)	W_3 (n=20)	W_4 (n=20)
ДК (мкмоль/мг)	0,22±0,04	1,3±0,06*	1,7±0,03*	1,8±0,04*
МДА (мкмоль/мг)	1,3±0,06	2,1±0,08*	3,4±0,02*	3,7±0,02*
Аскорбиновая кислота (мг%)	7,3±0,18	3,9±0,02*	3,6±0,04*	3,2±0,07*
СОД (ед.акт. СОД/мг)	50,4±4,35	37,5±3,42*	30,4±3,11*	25,2±2,67*

Примечание: *- $p<0,001$ – статистическая значимость различия показателей по сравнению с таковыми в группе доноров (по U-критерию Манна-Уитни)

Как видно из представленной таблицы в плазме крови наблюдается существенное повышение содержания продуктов ДК (от 1,3±0,06 мкмоль/мг до 1,8±0,04 мкмоль/мл) и МДА (от 2,1±0,08 мкмоль/мл до 3,7±0,02 мкмоль/мл) на фоне значительного снижения процессов АОЗ (аскорбиновая кислота снижается до 3,2±0,07 мг%, СОД до 25,2±2,67ед. акт. СОД/мг).

Таким образом, активность процессов ПОЛ приводит к разветвлению цепных реакций с образованием первичных и конечных продуктов ПОЛ обладающих высокой повреждающей активностью с последующим развитием системных повреждений клеточных структур. Местное и общее нарушение динамического равновесия в системе ПОЛ и АОЗ, является важным патогенетическим звеном развития ВГ и ее рецидивов.

Следует также отметить, что показатели уровня процессов ПОЛ в биоптатах апоневроза и мышц, а также в плазме крови могут служить объективным

критерием неблагоприятного исхода, а точнее развития рецидивов ВГ в послеоперационном периоде. Данное заключение позволяет нам рассматривать концентрацию продуктов ПОЛ (ДК и МДА) в биоптатах апоневроза и мышц, как прогностический критерий результатов хирургического лечения ВГ.

3.4. Некоторые особенности нарушений процессов перекисного окисление липидов, коллагеннообразования в морфологических субстратах тканей грыжевых ворот и грыжевого мешка при вентральной грыже

В настоящее время четко установлено, что в основе развития ВГ ведущее место отводится степени выраженности ДСТ, обусловленной угнетением процессов продукции коллагена. Косвенными признаками повышенного распада коллагена является увеличение уровня гидроксипролина в плазме крови и снижение уровня магния и аскорбиновой кислоты в крови.

Показатели свободного гидроксипролина, магния и аскорбиновой кислоты при различных формах ВГ представлены в (таблица 3.10).

Таблица 3.10. - Показатели уровня свободного гидроксипролина, магния и аскорбиновой кислоты у больных с вентральными грыжами (n=30) в крови

Показатели	Вид грыжи				ANOVA Краскела-Уоллиса
	Контроль (n=10)	Пупочная (n=8)	Белой линии (n=10)	Рецидивные (n=12)	
Уровень свободного гидроксипролина мкмоль/л	18,1±1,6	22,8±1,9	23,5±1,3	24,7±2,7	>0,05
Уровень магния мкмоль/л	0,7±0,02	0,5±0,02 p_1<0,013	0,4±0,01 p_1<0,013 p_2<0,013	0,3±0,01 p_1<0,013 p_2<0,013 p_3<0,013	<0,001
Аскорбиновая кислота мг %	7,3±0,17	4,1±0,18 p_1<0,013	3,6±0,14 p_1<0,013 p_2>0,013	3,2±0,13 p_1<0,013 p_2<0,013 p_3>0,013	<0,001

Примечание: p_1 – статистическая значимость различия показателей по сравнению с таковыми в контрольной группе; p_2 – по сравнению с пупочными грыжами; p_3 – по сравнению с грыжами белой линии живота (по U-критерию Манна-Уитни, 0,013 – уровень значимости с поправкой Бонферони)

Исследования показывает, что при различных формах ВГ, практически всегда отмечается различной степени выраженности ДСТ.

Достоверной считаемый анализ динамики концентрации гидрооксипролина при различных видах ВГ затруднен, по причине небольшого количество наблюдений, но однако отмечается взаимосвязь лабораторных показателей выражаюшейся в повышение уровня гидроксипролина при всех видах ВГ.

Сравнение показателей уровня свободного гидроксипролина в крови у больных с различными видами ВГ указывает на наибольшую интенсивность биодеградация коллагена при рецидивных грыжах (24,7±0,7мкмоль/л).
Исследование показателей уровня магния и аскорбиновой кислоты в крови при ВГ показало снижение их уровня: магния (до 0,3±0,1мкмоль/л) и аскорбиновой кислоты (до 3,2±0,3мкмоль/л) при рецидивных ВГ указывает на нарушение ее и развитие ДСТ.

Необходимо отметить, что наряду со снижением уровня аминокислот, микроэлементов и витаминов негативное влияние на процессы коллагенообразования оказывает продукты перикисного окисления липидов, уровень которых у пациентов с ВГ выше. Для понимания сушности патогенеза ДСТ при ВГ нами были изучены биохимические и морфологические изменения у пациентов с ВГ в зависимости от степени выраженности дисплазии соединительной ткани (таблица 3.11).

Полученные результаты уровня гидрооксипролина магния в сыворотке крови и соотношение продуктов ПОЛ при ВГ в зависимости от выраженности ДСТ, было установлено, что по мере увеличения содержание продуктов ПОЛ (ДК-1,4±0,02 мкмол/мг, МДА-2,3±0,08 мкмоль/мг и ДК-1,8±0,05 мкмль/мг, МДА-3,4±0,02 мкмоль/мг) в крови у пациентов с ВГ и ДСТ легкой и умеренной степени наблюдается повышение уровня свободного гидроксипролина (21,8±1,3 мкмоль/л и 23,4±1,1 мкмоль/л) со снижением уровня магния 0,5±0,03 мкмоль/л и 0,4±0,02 мкмоль/л. Наряду с этим отмечалось, также снижения антиоксидантной защиты и прежде всего аскорбиновой кислоты (4,2±0,02 мг% и 3,6±0,04 мг%), который в дальнейшем блокирует синтез коллагена.

Таблица 3.11. - Соотношение показателей уровня продуктов перекисного окисление липидов, антиоксидантная защита и свободного гидрооксипролина в периферической крови у больных с вентральными грыжами (n=38)

Показатели ПОЛ	Без дисплазии (n=10)	Больные с ВГ и наличием дисплазии		ANOVA Краскела-Уоллиса
		Легкое (n=19)	Умеренное (n=9)	
ДК (мкмоль/мг)	0,22±0,04	1,4±0,02 p_1<0,017	1,8±0,05 p_1<0,017 p_2<0,017	<0,001
МДА (мкмоль/мг)	1,3±0,04	2,3±0,08 p_1<0,017	3,4±0,02 p_1<0,017 p_2<0,017	<0,001
Аскорбиновая кислота (мг%)	7,3±0,17	4,2±0,02 p_1<0,017	3,6±0,04 p_1<0,017 p_2<0,017	<0,001
СОД (ед.акт. СОД/мг)	50,4±4,35	37,7±2,36 p_1<0,017	30,4±2,2 p_1<0,017 p_2>0,017	<0,05
Уровень свободного гидроксипролина (мкмоль/л)	18,1±2,5	21,8±1,3	23,4±1,1	>0,05
Уровень магния (мкмоль/л)	0,3±0,01	0,5±0,03 p_1<0,017	0,4±0,02 p_1<0,017 p_2>0,017	<0,05

Примечание: p_1 – статистическая значимость различия показателей по сравнению с таковыми в группе без дисплазии; p_2 – статистическая значимость различия показателей по сравнению с таковыми в группе с легкой дисплазией (по U-критерию Манна-Уитни, 0,017 – уровень значимости с поправкой Бонферони)

В результате этого наблюдаются выраженные морфологические и биохимические изменения в области грыжевых ворот и ее структур. При проведении гистологических исследований было установлено, что в тканях грыжевого мешка объём жировой клетчатки и соединительной ткани в несколько превышали таковые в тканях грыжевых ворот. Было выявлено повсеместное увеличение жировой клетчатки как в соединительной ткани, так и в мышцах, в

области грыжевых ворот и грыжевого мешка. В тканях грыжевых ворот и грыжевого мешка обнаруживались признаки воспаления в виде диффузной лейкоцитарной инфильтрацией с примесью лимфоцитов и макрофагов (Рисунок 3.11).

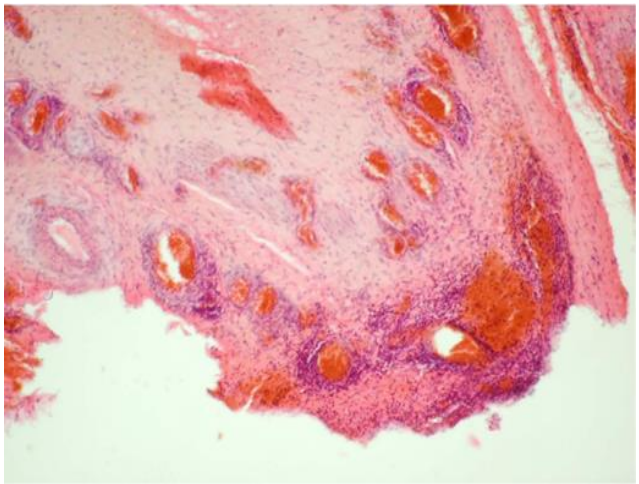

Рисунок 3.11. - Микро фото. Биоптат зоны грыжевых ворот. Полнокровие сосудов на фоне выраженной воспалительной инфильтрации тканей. Окраска гематоксилином и эозином, Х 100.

Выраженные дистрофические изменения в апоневротическом соединительнотканном компоненте были представлены мукоидным набуханием, что выявилось в виде реакции метахромазы (Рисунок 3.12), а чаще фибриноидным набуханием.

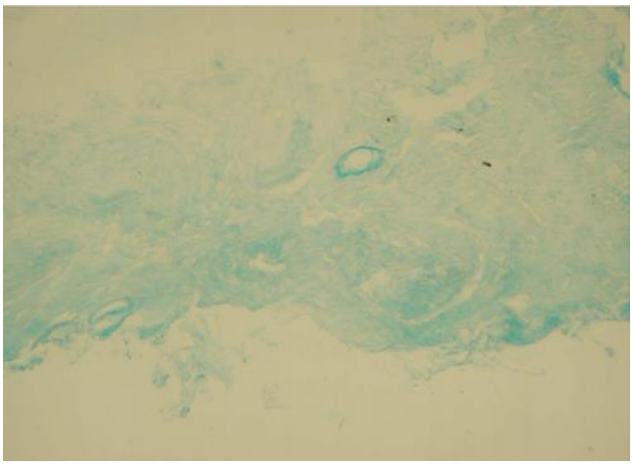

Рисунок 3.12. - Микрофото. Биоптат зоны грыжевых ворот. Признаки метахромазии в апоневротическом соединительнотканном компоненте Реанра Хейла Х100.

При фибриноидном набухании коллагеновые волокна выглядели набухавшими, местами с явлениями фрагментации: при этом очертания

коллагеновых волокон четко определялись. При окраске по Хейлу выявилось неравномерное окрашивание – встречались зоны гиперхромные и очень светлые.

Гистиоструктура мышечных волокон локализующейся в зоне грыжевых ворот и грыжевого мешка были с признаками интерстициального отека, а чаше выраженными дистрофическими и некробиотическими изменениями в виде дисковидного глыбчатого распада и лизиса миофибриллярного аппарата.

Наблюдались также мышечные волокна с с выраженными признаками атрофии миоцитов. В межмышечной соединительной ткани выявлялись выраженная клеточная инфильтрация. В зоне атрофии мышечных волокон встречались мелкие артерии с утолщенными стенками, а также венулы с истонченными стенками и спавшимися. Также в очагов этом мышечном компоненте выявлялись зоны склероза (Рисунок 3.13).

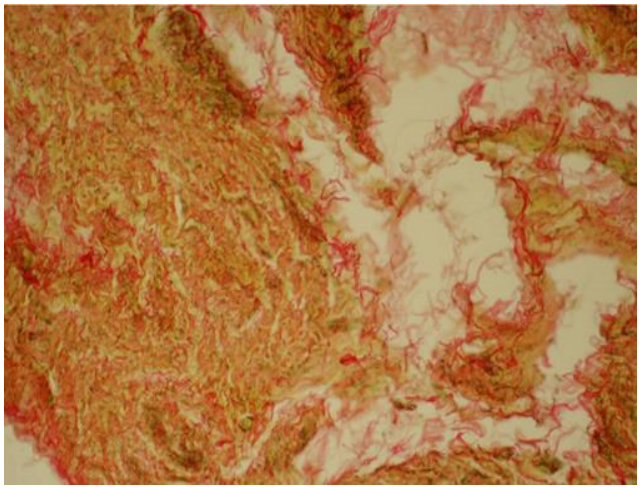

Рисунок 3.13. - Микрофото. Биоптат зоны грыжевых ворот. Выраженный склероз в зоне атрофии мышечных волокон в тканях. Окраска пикрофуксином по Ван-Гизону Х100.

Таким образом, биохимические нарушения, развивающейся у больных с ВГ в виде повышение содержание продуктов ПОЛ повреждают соединительнотканные структуры брюшной стенки с последующем развитием ДСТ различной степени и развитие ВГ.

На основании проведенных глубоких и всесторонних исследований разработана схема патогенеза ВГ (рисунок 3.14).

Рисунок 3.14. Схема патогенеза вентральных грыж

Согласно данной схеме все предрасполагающие факторы способствуют местному повышению концентрации продуктов ПОЛ в апоневрозе и мышцах. Критические повышение содержание ДК и МДА в дальнейшем способствуют возникновению дегенеративно-дистрофические изменения в анатомических структурах с последующим развитием ВГ.

Следует, также отметить, что одной из причин риска развития рецидивов ВГ могут являться края апоневроза, где содержание продуктов ПОЛ чрезвычайно высока. Эта зона, является участком выраженной ишемии со слабыми регенераторными способностями.

Таким образом проведенное комплексное всестороннее исследование показало, что при ВГ вследствие недостаточности передней брюшной стенке, повышения внутрибрюшного давления, развивается ишемия вследствие нарушения кровообращения увеличение размеров грыжевых ворот и выпячивания, а также длительное грыженосительство способствует прогрессивному нарушению и ДСТ и критическое повышение продуктов ПОЛ в ткани около грыжевых ворот (апоневроза и мышц), тем самим способствуя развитию дегенеративно-дистрофических изменений.

Глава 4. Хирургическое лечение вентральных грыж

В настоящее время неоспоримым является тот факт, что единственным методом лечения ВГ, является хирургический способ. Большое разнообразие хирургических вмешательств, разработка новых способов пластики «без натяжения», а также прогресс в области анестезиологии и реаниматологии способствовали значительному расширению показаний к пластике передней брюшной стенки при ВГ.

На результаты оперативного вмешательства при вентральных грыжах большое влияние оказывает оптимальная подготовка пациента к хирургическому вмешательству, задачами которой являются адаптация организма пациента к предстоящему увеличению ВБД, выбор наиболее оптимального метода пластики грыжевого дефекта и мер по предупреждению развития осложнений в послеоперационном периоде. Одним из наиболее важных моментов для хирурга является определение показаний к применению того или иного метода пластики.

В результате проведенного многофакторного анализа в нашей клинике были предложены критерии выбора методов хирургического лечения пациентов с ВГ (таблица 4.1). Разработанные объективные критерии охватывают 11 пунктов. При сумме баллов до 9 рекомендуется выполнение аутопластики брюшной стенки местными тканями. При этом у пациентов должны иметься небольшие дефекты и морфофункциональные изменения тканей передней брюшной стенки, небольшое повышение ВБД и показателей продуктов ПОЛ в тканях.

При сумме баллов от 10 до 18, учитывая необходимость значительного натяжения тканей и особенности конституции больного, которые оказывают влияние на течение послеоперационного периода, а также при удовлетворительном состоянии ткани и повышении уровня продуктов ПОЛ в тканях (до 1,7 мкмоль/мг ДК, до 3,2 мкмоль/мг МДА), ВБД I-II степени считали целесообразным выполнение комбинированной пластики.

Таблица 4.1. - Объективные критерии выбора способов пластики брюшной стенки

Факторы риска	Баллы
I. Состояние тканей брюшной стенки по данным УЗИ; норма или незначительная степень атрофии тканей брюшной стенки	**1**
Выраженная атрофия и деструкция апоневроза и мышц	**3**
Грубые рубцово-дегенеративные изменения тканей	**5**
II. Результаты морфологических исследований тканей грыжевых ворот; Хорошие	**1**
Удовлетворительные	**3**
Неудовлетворительные III. Результаты содержания продуктов ПОЛ в тканей грыжевых ворот; ДК0,24 0,03мкмоль/мг до 1,27 0,02мкмоль/мг МДА1,2 0,04мкмоль/мг до 2,4 -,07 мкмоль/мг	**5** **1**
ДК 1,2 0,04 мкмоль/мг до 1,67 0,03 мкмоль/мг МДА-2,4 0,08 мкмоль/мг до 3,2 0,07 мкмоль/мг	**3**
ДК – более 1,7 мкмоль/мг МДА более 3,2 мкмоль/мг	**5**
IV Размеры грыжевых ворот W1 W2	**1**
W3	**3**
W4	**5**
V. Размеры грыжевого выпячивания W1	**1**
W2	**3**

Продолжение таблицы 4.1.

W3-W4	**5**
VI. Масса тела (индекс массы тела) Норма	**1**
Избыток	**2**
Ожирение II-III	**3**
VII. Возраст До 40 лет	**1**
40-60лет	**2**
Старше 60 лет	**3**
VIII. Показатели ВБД I	**1**
II	**3**
III-IV	**5**
IX. Функциональное состояние дыхательной системы Нарушений нет	**0**
Нарушение средней тяжести	**1**
Нарушение тяжелой степени	**2**
X. Сопутствующие заболевания, приводящие к повышению ВБД отсутствуют	**0**
Имеются в легкой степени	**1**
Имеются в тяжелой степени	**2**
XI. Длительность грыженосительства До 1года	**1**
От 1 до 3 лет	**2**
Более 3 лет	**3**

При сумме баллов более 19 и до 27 предпочтение отдавалось «не натяжным» методикам, т.к. практически все критерии были на предельно высоких условиях.

4.1. Предоперационная подготовка больных с вентральными грыжами

Важное значение в улучшение результатов хирургического лечения пациентов с ВГ, особенно с W3-W4 и V3-V4, имеющие сопутствующие заболевания, а также сопровождающейся повышением ВГД (II-IIIст). Продолжительность подготовки пациента к оперативному вмешательству зависела от каждого конкретного случая и составляла от 10 до 28 дней.

На продолжительность подготовки к операции оказывали влияние определенные факторы:

- Возраст пациента
- Сопутствующих заболеваний
- Размеров и объёма грыжевых ворот и образования
- Данных спирометрии
- Показатели ВБД

Следует подчеркнуть, что пациентам пожилого и старшего возраста с сопутствующими заболеваниями для проведения предоперационной подготовки привлекали терапевтов, пульмонологов и кардиологов.

Дооперационные результаты измерения ВБД у 45 пациентов с большими и гигантскими ВГ показали, что в 8 случаях показатели интраабдоминального давления были высокими и находились в пределах 14-15 мм рт. ст. (I степени ИАГ). У таких больных были установлены «невмещаемые» грыжи, при которых использовались «ненатяжные» способы пластики грыжевого дефекта.

Опасной группой в отношении развития послеоперационных осложнений являлись 14 пациентов с большими и гигантскими невправимыми вентральными грыжами, которые негативно влияли на оптимальную подготовку пациентов к хирургическому вмешательству.

Следует отметить, что наряду с разработками объективными критериями

выбора методики оперативных вмешательства, также придерживались дифференцированной хирургической тактики и современных принципов выполнения реконструкции передней брюшной стенки. Характер выполненных оперативных вмешательств, при ВГ приведен в (таблица 4.2).

Таблица 4.2. - Характер оперативных вмешательств при вентральных грыж

Название операции	Количество	%
Грыжесечение с пластикой грыжевых ворот местными тканями	**25**	**17,9**
Грыжесечение. Иссечение краев апоневроза и пластика местными тканями	**18**	**12,9**
Грыжесечение с комбинированной методике по В.И. Белоконеву	**20**	**14,3**
Грыжесечение по комбинированной методики клиники	**12**	**8,6**
Грыжесечение с «ненатяжной» герниопластики а) герниопластика «sublay» б) герниопластика «onlay»	**43** 24 19	**30,7** 17,1 13,6
Герниопластика. Иссечение краев апоневроза. Комбинированная герниопластика	**22**	**15,7**
Всего	**140**	**100,0**

Как видно из представленной таблицы 18, при ВГ в 43 (30,7%) наблюдениях выполняли аутопластику, в 54 (38,6%) комбинированную пластику и ещё в 43 (30,7%)- ненатяжные методики. На сегодняшний день «золотым стандартом» при хирургическом вмешательстве у больных с большими, гигантскими, а также послеоперационными грыжами можно считать использование синтетического материала для пластики грыжевого дефекта. Это обусловлено, прежде всего, тем, что при использовании натяжной пластики брюшной стенки существует вероятность значительного увеличения интраабдоминального давления, впоследствии и внутригрудного давления по причине снижения объёма брюшной

полости. Это, в свою очередь, может привести к развитию осложнений со стороны сердечно-сосудистой и дыхательной систем, вплоть до летального исхода. Использование натяжной пластики является наиболее рискованным у пациентов пожилого и преклонного возраста, а также при наличии у больных сопутствующей хронической патологии со стороны лёгочной системы и органов кровообращения. Наибольшую опасность для жизни также представляют тромбоэмболические осложнения и синдром ИАГ.

Поэтому в своих исследованиях мы придерживались дифференциальной хирургической тактики согласно разработанными объективными критериями. Для использования натяжной пластики грыжевого дефекта необходимым является проведение всестороннего анализа. Для выбора «натяжных» методов герниопластики особое внимание уделяли недостаткам «ненатяжных» методтикам. Неудивительно, что из-за боязни вышеперечисленных осложнений при использовании натяжной пластики и риска летального исхода большинство специалистов нередко расширяют показания к использованию ненатяжных методов, не учитывая при этом все их минусы.

Необходимо подчеркнуть, что использование при герниопластике синтетических материалов без натяжения методом «пломбы» или «заплаты», которые хоть и относятся к наименее сложным, характеризуются функциональной своей ненадёжностью вследствие того, что грыжевые ворота не смыкаются. В результате на свободно расположенную сетку оказывает значительное воздействие интраабдоминальное давление, что способствует повторному развитию грыжи между протезами и краями грыжевого дефекта. Помимо этого на участках брюшной стенки, в которых размещена сетка, отсутствует мышечная сократительная деятельность, что оказывает негативное влияние на функционирование брюшно-кавальной помпы. Применение синтетических сетчатых протезов являются причиной раневых осложнений и рецидивов заболевания. Необходимо отметить, что радикального устранения ВГ можно добиться лишь путем полного закрытия грыжевого дефекта, а не наложением

синтетического протеза. В связи с тем, нами в 54 (38,6%) наблюдениях для уменьшения недостатков «натяжных» и «ненатяжных» методик считали целесообразным применение комбинированных методик.

Различные варианты «ненатяжных» способов герниопластики в наших наблюдениях в основном применялись у пациентов с суммой прогностических баллов более 19. Когда у пациентов имело место большие и гигантские грыжи, а также послеоперационные и рецидивные грыжи и риска развития синдрома ИАГ.

Пластика местными тканями при перечисленных выше ситуациях не дает стабильно хороших результатов. В этой связи в 43 (30,7%) наблюдениях применяли «ненатяжные» методы герниопластики.

Во всех случаях при проведении оперативных вмешательств у всех 3-х рассматриваемых групп одним из важных моментов определяющих окончательно тактику лечения служили результаты интраоперационного измерения ВБД.

После выполнение отдельных этапов операции, для решения выбора способа герниопластики производили пробное сведение краев грыжевых ворот. В 18 (12,9%) случаях у пациентов при попытке соединения краев грыжевых ворот отмечалось увеличение интраабдоминального давления до II-III степени.

С целью предупреждения развития интраабдоминальной гипертензии в послеоперационном периоде у 14 больных была произведена резекцию большого сальника, а у 4-х больных была выполнена и трансназальная тотальная интестинальная интубация. Такая тактика во время хирургического вмешательства в последующем в 10 случаях способствовала эффективному закрытию грыжевого дефекта, а в 4-х случаях удалось несколько уменьшить дефект и произвести его пластику с использованием «натяжных» методов, что позволило не только закрыть дефект, но и сохранить функциональность мышц брюшного пресса. В 12 случаях у больных не удалось добиться уменьшения показателей ВБД ниже критической границы, в связи с чем была проведена одновременная интубация тонкой и толстой кишки с ненатяжной герниопластикой.

4.2. Разработка методики герниопластики с использованием местных тканей

Проведенное глубокое и всестороннее морфологическое и биохимическое исследование биоптатов апоневроза и мышц при ВГ, показало, что в зависимости от длительности заболевания, показатели ВБД на участке до 2 см от края грыжевых ворот в биоптатах наблюдается повышение содержания продуктов ПОЛ (ДК, МДА) до критических уровнях, являясь тем самим причиной морфологических изменений и образования грыж.

Таким образом, края апоневроза и мышц, тесно прилегающих к грыжевому образованию, являются участком со сниженными регенераторными возможностями, в дальнейшем могут способствовать прорезыванию швов и развитии рецидивов заболевания. Для эффективного образования плотного рубца, а также снижение риска прорезывания швов, нагноений необходимо произвести иссечение этой зоны. По предложенной нами методике выполняем иссечение краев апоневроза в зоне грыжевых ворот на расстоянии 2,0см. При этом удаляется зона выраженной ишемии, содержащие большое количество продуктов ПОЛ, а также дегенеративно-измененные. Швы на апоневроз и мышцы накладывают исключительно на здоровые участки (рисунок 4.1 – 4.2).

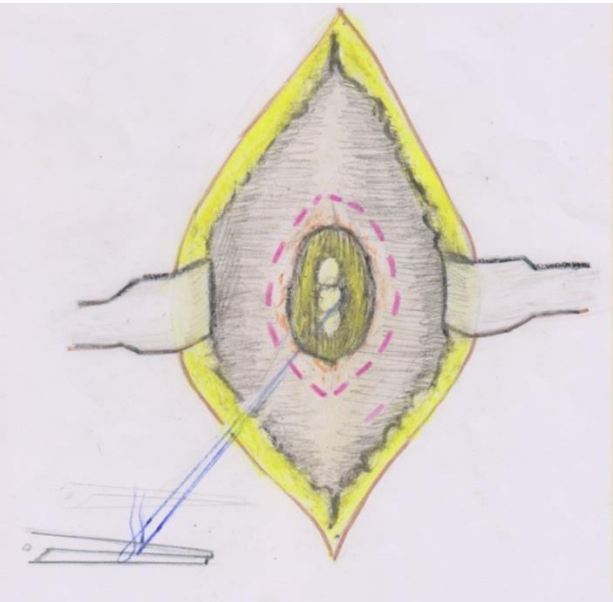

Рисунок 4.1. - Иссечение зоны ишемии и повышенного содержания продуктов ПОЛ.

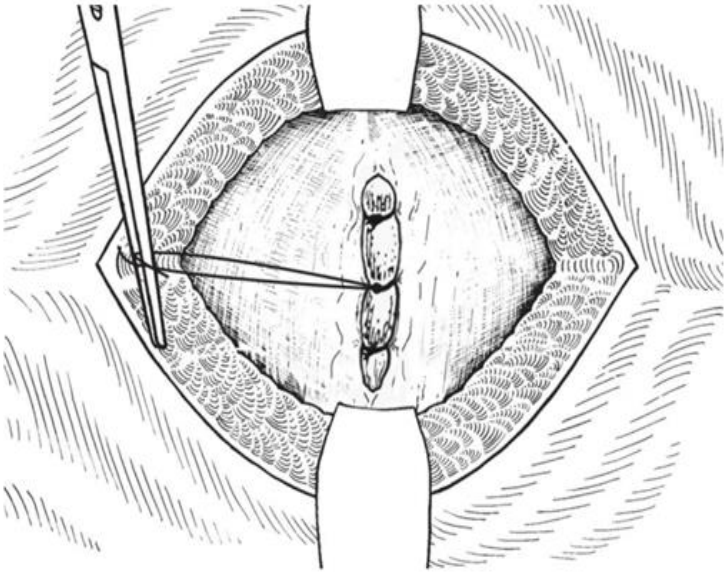

Рисунок 4.2. - Наложение швов на апоневроз после иссечения ее краев в пределах здоровых тканей.

По предложенной методике оперировано 40 (28,6%) пациентов с ВГ с хорошими ближайшими и отдаленными результатами.

4.3. Разработка способа профилактики послеоперационной внутрибрюшное давление у больных с большими и гигантскими вентральными грыжами

Одним из грозных и тяжелых послеоперационных осложнений при операции по поводу ВГ, является синдром интраабдоминальной гипертензии (ИАГ), который развивается вследствие «невмещаемости». Синдром ИАГ, как правило, сопровождается нарушением функции внешнего дыхания и сердечно-сосудистой системы.

Для профилактики синдрома, интраабдоминальной гипертензии в клинике разработана методика при котором «ненатяжным» способом onlau над апоневрозом подшивают полипропиленовый сетчатый протез, который в некотором отношении увеличивает объём брюшной полости. Одновременно с целью снижения внутрибрюшной гипертензии во время операции выполняют тотальную трансназальную интубацию тонкой кишки и трансанальную интубацию толстой кишки (рисунок 4.3).

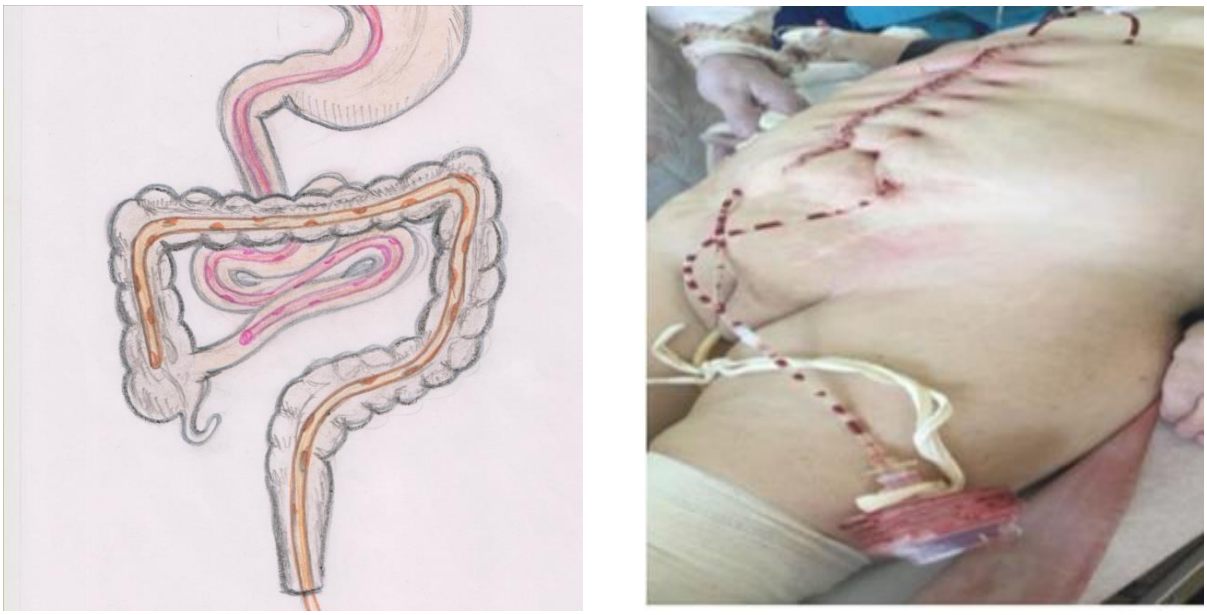

Рисунок 4.3. - Интубация тонкой кишки и пластика грыжевых ворот с использованием сетки. (а б)

По предложенной методике оперировано 12 больных. В послеоперационном периоде проводили динамический мониторинг ВБД, в течение 4-5 суток. Предложенная методика позволила в пределах нижних границ нормы регулировать ВБД. Послеоперационные легочные и сердечнососудистые осложнения не наблюдались (Рисунок 4.4.)

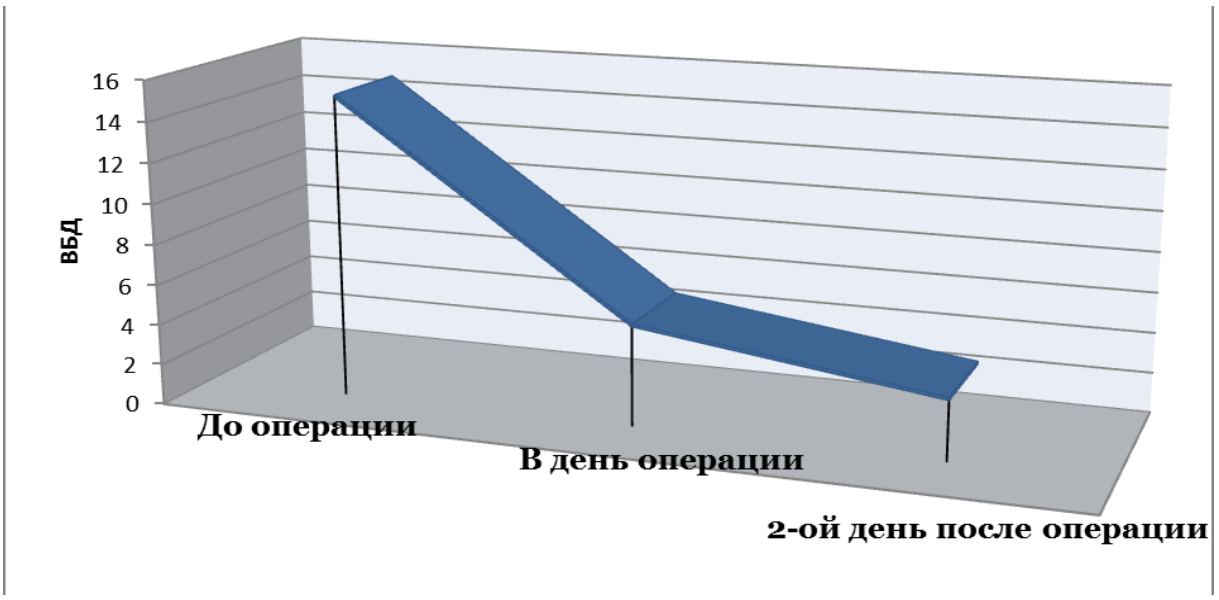

Рисунок 4.4. - Показатели внутрибрюшное давление после применения предложенной методике

Следует отметить, что независимо от способа выполнения герниопластики послеоперационная рана дренировалась полихлорвиниловой трубкой, для профилактики нагноения ран (рис. 4.3).

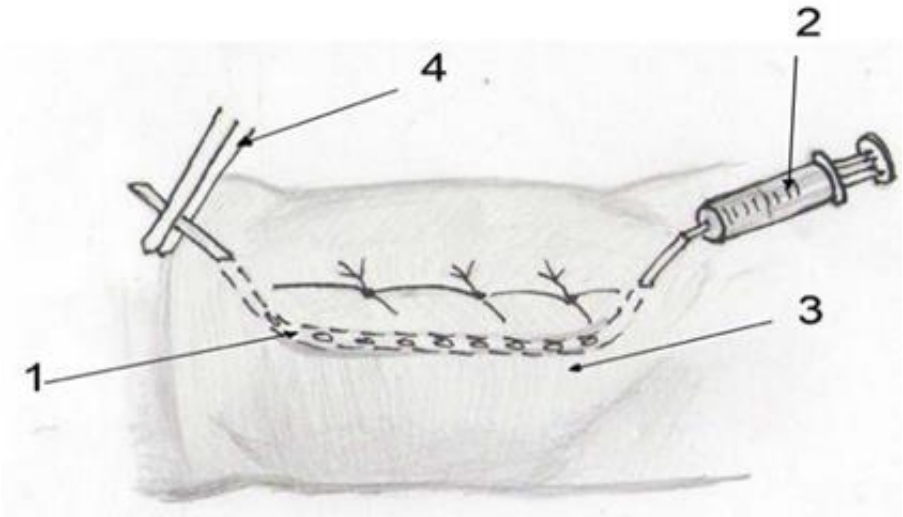

Рисунок 4.4. - Способ дренирования подкожно-жировой клетчатки полихлорвиниловой трубкой

1 – проточный перфорированный дренаж, 2 – шприц, нагнетающий антисептик в раневую полость через дренаж, 3 – направление движение антисептика, 4 – зажим, перекрывающий дистальную часть дренажа

4.3.1.Медикаментозное лечение вентральных грыж и ее рецидивов

На основании проведенного всестороннего исследования патогенетических механизмов образования ВГ и ее рецидивов было установлено, что в патогенезе ВГ и ее рецидивов ведущее место отводится ДСТ вследствие повреждающего действия продуктов ПОЛ и дефицита витамина С и ионов Магния в крови.

Для коррекции нарушение метаболизма соединительной ткани и подавления агрессивного влияния продуктов ПОЛ на соединительную ткань при ВГ и рецидивов в комплекс послеоперационного лечения больных назначали анти оксидантную и антигиппоксантную терапию в сочетании с Аскорбиновой кислотой (Рац. удост. №3599/R651 от 12.11.2018 г. ТГМУ им. Абуали ибни Сино). В качестве препарата обладающей антиоксидантными и антигипоксическим действием использовали сукцинатсодержающий препарат Ремоксол и 5%

раствор Аскорбиновой кислоты. Ремаксол и аскорбиновую кислоту назначали с первых суток послеоперационного периода по 400мл 1 раз в сутки и 10мл 5% раствора аскорбиновую кислоту на 200мл физ.раствора в/в со скоростью 40-60 капель в минуту в течение 5-8дней.

Комплексную антиоксидантную, антигиппоксическую и витаминотерапию в послеоперационном периоде проводили 18 больным с гигантскими (n=12) и рецидивными грыжами с хорошими непосредственными и отдаленными результатами.

Кроме этого для коррекции нарушений метаболизма соединительной ткани у больных с ВГ и ее рецидивов качестве модулятора синтеза коллагена Оротат магния (Рац. удост. №3600/R652 от 12.11.2018 г. ТГМУ им. Абуали ибн Сино). Известно, что препараты органического магния влияют на процессе синтеза коллагена и его надмолекулярных образований в виде фибрилл 1-го типа, способствуя процессы заживления раны, а значит и уменьшению проявлений синдрома недостаточности соединительной ткани.

В комплекс послеоперационной консервативной терапии всем пациентам назначали оротат магния на вторые сутки послеоперационного периода. Препарат применяли по 1000мл 3 раза в сутки на протяжении 7-дней, затем по 500мг 2-3 раза в день.

Таким образом для улучшения отдаленных результатов герниопластике при ВГ и ее рецидивов наряду с хирургическими методами, патогенетический обоснованными являются и назначении лекарственных препаратов улучшающие функцию и структуру соединительной ткани.

4.3.2.Ненатяжные и комбинированные методы в хирургии вентральных грыж и ее осложнений

Ненатяжные (n=43) и комбинированные (n=54) методы герниопластики при хирургическом лечении ВГ и ее рецидивов были выполнены в 97 (69,3) случаях. При выполнении этих оперативных вмешательств в 74 (52,9) случаях, ориентируясь на результаты биохимических и морфологических исследований,

оперативные вмешательства сопровождались иссечением краев апоневроза с последующим использованием различных методик фиксацией протезов и дренированием области оперативного вмешательство. Методиком Onlay выполнено 19 (13,6%) случаях, Sublay – в 24 (17,1%) случаях (Рисунок 4.5,4.6, 4.7).

Рисунок 4.5. - Протезирующая пластика брюшной стенки по методике Onlay

Рисунок 4.6. - Пластика брюшной стенки по методике Sublay

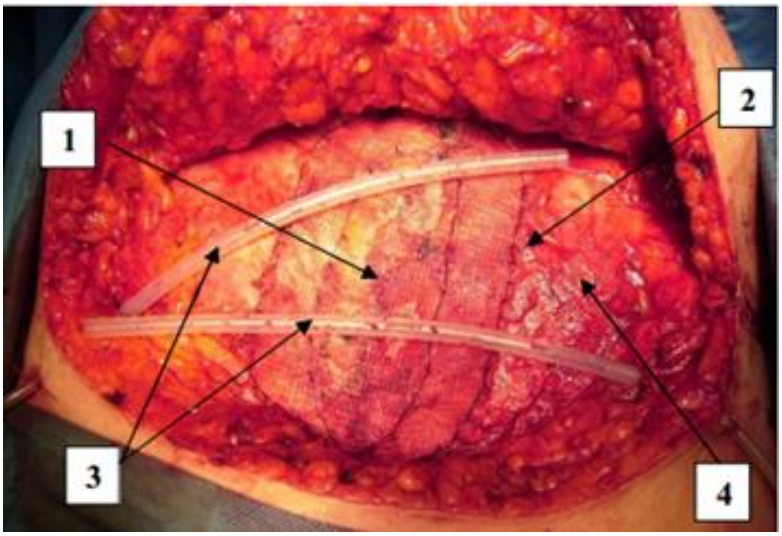

Рисунок 4.7. - Дренирование области оперативного вмещательство. 1 – сетчатый имплантат, 2 – обвивной шов, 3 – дренажи, 4 – апоневроз.

При всем разнообразии методов ненатяжной герниопластики при ВГ и ее рецидивов, пластика грыжевых ворот с использованием сетчатого имплантата является универсальным и оптимальным способом. Замещение дефекта передней брюшной стенки протезом без ушивания апоневротического “окна“ позволяет, не прибегая к излишней их травматизации, использовать для пластики наименьшее число тканей брюшной стенки, а в некоторых случаях (при методике Onlay) позволяет сократить объем хирургического вмешательства и вернуть объём брюшной полости к прежним значениям. Кроме того, после операции нет выраженных различий по влиянию на раневой процесс, как при контакте сетчатого протеза с подкожной жировой клетчаткой, так и без него. При использовании методик Onlay и Sublay образование рубца происходит по краям имплантата, с постепенным восстановлением сократительной работы мышц передней брюшной стенки. Тем не менее, необходимо отметить, что методика Onlay уступает методике Sublay по ряду позиций:

1. Необходимым является более широкая мобилизация подкожно-жирового слоя от апоневроза для установления сетчатого протеза, что в сравнении с методикой Sublay, значительно увеличивает травматизацию тканей.

2. Достаточно широкий непосредственный контакт сетчатого протеза с подкожно-жировой клетчаткой при методике Onlay способствует ухудшению заживления раны и замедлению формирования рубца.
3. Внедрение имплантата в предбрюшинном пространстве под апоневрозом, вследствие своеобразного прижимного эффекта внутрибрюшного давления способствует ускоренной организации соединительной ткани. В результате, имплантат плотно прикрепляется к апоневрозу и принимает участие в сократительной деятельности мышц передней брюшной стенки.

Комбинированная герниопластики была выполнена в 54 (38,6) наблюдениях при ВГ и ее рецидивов по методике предложенной В. И. Белоконевым и соотв. [62]. По предложенной методике после выделение и удаление грыжевого мешка выполняют пластику дефекта передней брюшной стенки местными тканями с разворотом и сшиванием медиальных краев передних листков апоневрозов прямых мышц живота. Поверх зоны пластики накладывали полипропиленовую сетку.

Проведенный анализ показал эффективность современных методик герниопластики при ВГ и ее рецидивов.

На основании изучения и выполнения ненатяжных и комбинированных методик герниопластики, в клинике разработана и усовершенствована комбинированная методика герниопластики.

4.3.3. Отдаленные результаты хирургического лечения вентральных грыж

Отдаленные результаты лечения ВГ были изучены в сроки от 6 месяцев до 8 лет у 95 (67,9%) больных. При этом после «натяжной» герниопластики - у 30 (21,4%) больных, после «ненатяжной» - у 25 (17,9%) и после «комбинированных» - у 40 (28,6%) больных (таблица 4.3).

При проведении сравнительного анализа результатов хирургического лечения ВГ в отдалённом периоде нами учитывались 2 основных фактора: число случаев повторного развития заболевания и число случаев с хорошим исходом.

Таблица 4.3. - Частота рецидивов заболевания после различных вариантов герниопластики (n=95)

Виды герниопластики	Сроки наблюдения	Рецидив заболевания	
		Абс.	%
Натяжная герниопластика (n=30)	От 6 до 8 лет	4	13,3
Ненатяжная герниопластика (n=25)	От 6 до 6 лет	2	8,0*
Комбинированная герниопластика (n=40)	От 2 до 7 лет	2	5,0*
p		<0,05	
Всего (n=95)		**8**	**8,42**

Примечание: p – статистическая значимость различия показателей между всеми группами (по Q-критерию Кохрена); * - p<0,05 - статистическая значимость различия показателей по сравнению с таковыми в группе с натяжной герниопластикой (по точному критерию Фишера)

После выполнения «натяжных» методик рецидив заболевания наступал у 4 пациентов (13,3%). Этот показатель достоверно отличался как от пациентов с комбинированной, так и у пациентов с перенесших «ненатяжных» способов. Следует отметить, что причиной развития рецидивов грыжи после «ненатяжных» и «комбинированных» методик послужило нагноение рубца с отторжением эксплантата.

Кроме того, нами проводилась оценка качества жизни больных с ВГ после хирургического вмешательства с использованием различных методов пластики грыжевого дефекта. Качество жизни пациентов оценивалось по анкете, предложенной профессором R. Launois.

Результаты оперативного вмешательства у больных с ВГ оценивались как хорошие при отсутствии случаев повторного развития заболевания, при отсутствии каких-либо осложнений в области хирургического вмешательства, при

восстановлении прежней трудовой деятельности или при возможности работы по дому для лиц пенсионного возраста (0-3 балла).

В случае появления некоторых дискомфортных изменений, обусловленных проведенной операцией, и при отсутствии повторного развития заболевания результаты лечения расценивались как удовлетворительные (4-6 баллов).

В случае повторного развития заболевания, а также при сумме свыше 6 баллов результаты хирургического лечения оценивались как плохие. Качество жизни у пациентов исследовалось не менее чем через 1 год после оперативного лечения (таблица 4.4).

Таблица 4.4. – Отдалённые результаты хирургического лечения пациентов с вентральными грыжами (n=95)

Вид герниопластики	**Результат лечения**		
	Хороший	**Удовлет ворительный**	**Не удовлет ворительный**
Натяжная герниопластика (n=30)	20 (66,7%)*	4 (13,3%)*	6 (20,0%)*
Ненатяжная герниопластика (n=25)	19 (76,0%)*	3 (12,0%)*	3 (12,0%)*
Комбинированная герниопластика (n=40)	34 (85,0%)	3 (7,5%)	3 (7,5%)
p	<0,05	<0,05	<0,05

Примечание: p – статистическая значимость различия показателей между всеми группами (по Q-критерию Кохрена); * - p<0,05 – статистическая значимость различия показателей по сравнению с таковыми в группе с комбинированной герниопластикой (по точному критерию Фишера)

В результате проведенного исследования у больных с ВГ в отдаленном послеоперационном периоде было установлено, что в группе пациентов, перенесших комбинированные методы герниопластики, показатель качества жизни оказался значительно выше, чем при натяжных и ненатяжных способах герниопластики (p<0,05).

Таким образом, результаты использования комбинированных способов пластики дефекта передней брюшной стенки показали улучшение качества жизни у пациентов в отдалённом периоде и уменьшение числа случаев повторного развития заболевания.

4.4. Разработка способа комбинированной герниопластики

При выполнении оперативных вмешательств по поводу вентральных грыж и ее рецидивов нередко возникают риск развития послеоперационных осложнений. В настоящее время для выполнения герниопластики эффективно применяют сетчатые протезы, которые в послеоперационном периоде осложняются экссудацией, отторжением а также свищами. Для улучшения результатов хирургического лечения ВГ и ее рецидивов разгрузки линии швов, улучшение кровообращения тканей в области герниопластики, а также создание благоприятных условий для рабочей мышц и профилактики послеоперационных раневых осложнений в клинике разработан комбинированный способ герниопластики (Рац. удост. №3558/R711 от 27.10.2017 г. ТГМУ им. Абуали ибн Сино)

Суть разработанной методики комбинированной герниопластики заключается в эффективном использование лоскутов грыжевого мешка и сетчатого протеза. Основание для применения разработанной методике являлись:

- Лоскут брюшины, обладая большим резорбционной способностью, прилегая к полипропиленовому сетчатому протезу эффективно элиминирует продукты тканевой реакции
- Из за обилия васкуляризации стенки лоскутов грыжевого мешка, прорастание сетчатого имплантата с брюшиной происходит быстро и что способствует заживлению раны без осложнений
- Снижается процессы экссудации и инфильтрированные в области оперативного вмешательство за счет реакции лоскутов брюшины.

Техника выполнения операции: После обнаружение и выделение грыжевого мешка и ворот, со всех сторон подкожно-жировая клетчатка

отсепаровывается от апоневроза на 6-8см от краев дефекта передней брюшной стенки. Далее вскрывают грыжевой мешок. Грыжевое содержимое вправляют в брюшную полость, после чего из грыжевого мешка формируют лоскуты с определением их площади. Лоскуты укладывают на апоневроз по краям грыжевого дефекта париетальной брюшины вверх. После этого подготовленные края лоскутов грыжевого мешка отдельными узловыми швами подшивают к апоневрозу (Рисунок 4.8), в без сосудистых зонах.

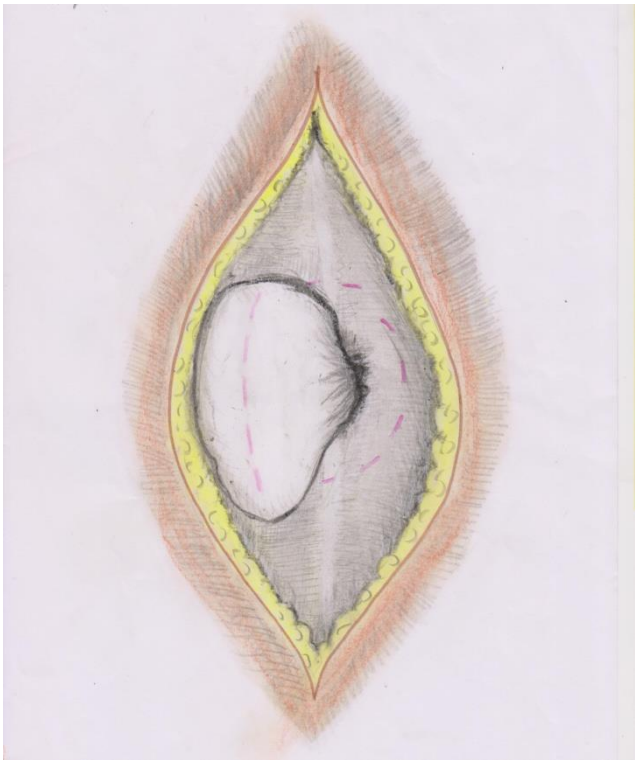

Рисунок 4.8. - Подшивание лоскутов париетальной брюшины к апоневрозу. (Вскрытие грыжевого мешка)

В дальнейшем грыжевые ворота ушивается край в край местными тканями (Рисунок 4.9). При этом накладываются непрерывные швы.

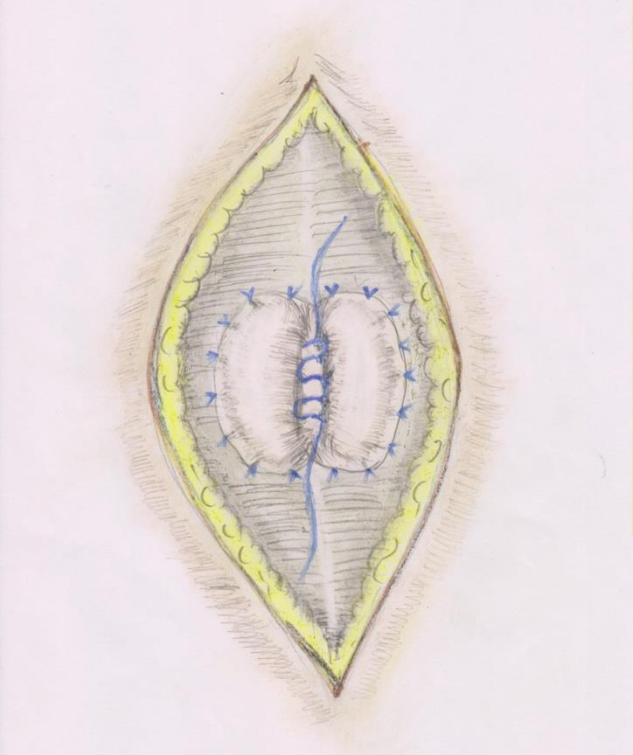

Рисунок 4.9. - Ушивание грыжевых ворот (ушивание край в край местными тканями)

Выкраивается протез необходимого размера, которую размешают поверх фиксированных к апоневрозу лоскутов брюшины грыжевого мешка, перекрывая их площадь. Протез фиксируют к насеченным участкам апоневроза, для лучащего срастания и не отхождения, а также плотного его прилегания во время фиксации протез натягивают и по длине и по ширине для исключения гофрации (Рисунок 4.10).

Для более плотного прилегания подкожно-жировой клетчатки, к протезу накладывают отдельные узловые швы между протезом и жировой клетчаткой.

По предложенной методике оперировано 12 больных с хорошими непосредственными и отдаленными результатами.

Пример: Больной И. 37 лет, ИБ №184/56 находился на лечении в ГУ ГЦ СМП г. Душанбе с 14.01. по 19.01.2013 года. При поступлении предъявлял жалобы на боли и опухолевидное образование по срединной белой линии живота выше пупка.

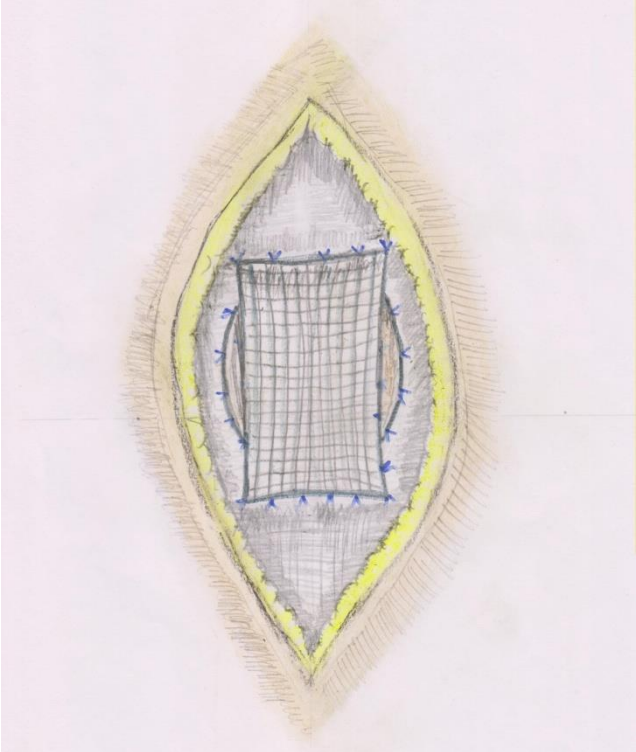

Рисунок 4.10. - Фиксация протеза к апоневрозу.

В последние годы увеличилась в объеме, и появились боли, что являлось причиной обращения в ГУ ГЦ СМП г. Душанбе. Был прооперирован 15.01.2013 году, по комбинированной методике клиники.

Послеоперационная динамика имеет положительный характер и в раннем послеоперационном периоде осложнений не отмечено.

Таким образом разработанная комбинированная методика герниопластики можно эффективно применять при ВГ V_2-V_3 и рецидивных грыжах.

4.5.Непосредсвенные и отдаленные результаты различных методов лечения вентральных грыж

В послеоперационном периоде с целью профилактики и прогнозирования послеоперационных осложнений во всех 3 группах оперированных больных исследована динамика ВБД.

Изучение интраабдоминального давления после проведенного хирургического вмешательства у больных с применением натяжной пластики грыжевого дефекта (n=43) показало, что в 32 случаях показатели ВБД находились в пределах нормальных величин, у 24 больных с грыжами W2 и объёмом V2 в

течение всего послеоперационного срока данные показатели были стабильными. В 3 случаях у пациентов с размерами грыжевых ворот W3 и в 5 случаях у пациентов с W4 отмечалось увеличение интраабдоминального давления до I степени ИАГ.

Начиная со 2-х суток после хирургического вмешательства и далее, у 6 пациентов с размерами грыжевых ворот W3 и у 5 пациентов с W4 интраабдоминальное давление находилось в пределах допустимых значений, что способствовало их исключению из дальнейшего наблюдения.

Среди 43 пациентов, перенесших натяжную пластику грыжевого дефекта, в 11 случаях у пациентов с W3 (n=8) и W4 (n=3) и нормальным исходным ВБД в первые 24 часа после хирургического вмешательства отмечалось увеличение показателей ВБД до 13,2 мм рт. ст.

Полная нормализация показателей ВБД в 90% случаев наблюдалась на 4-5 сутки после хирургического вмешательства, и только в 10% случаев данные показатели достигали нормальных величин на 6-7 сутки.

Среди пациентов (n=43) с ненатяжной пластикой дефекта передней брюшной полости только в 10 случаях отмечалось увеличение интраабдоминального давления до I-II степени ИАГ. На следующие сутки после хирургического вмешательства у 2 больных наблюдалось увеличение ВБД до 25 мм рт. ст. с картиной развития СИАГ. В остальных случаях возвращение интраабдоминального давления к нормальным значениям происходило на 4-5 сутки послеоперационного периода.

Интересные данные были получены у 54 пациентов, которым выполнялась комбинированная герниопластика. Данный метод в наших наблюдениях в основном применяли при грыже W2-W3 и объёмом грыжевого выпячивания V2-V3. Особенностью комбинированной пластики, являлось: иссечение краев апоневроза на участке до 2,0см, после чего апоневроз восстанавливался по типу «край в край», с последующим протезированием «onlau» полипроленовой сеткой.

При исследовании ВБД после хирургического вмешательства было установлено, что в первые 24 часа среди 54 больных с «комбинированной герниопластикой» в 4 случаях наблюдались нормальные показатели ВБД, которые продолжади оставаться стабильными на всем протяжении. У 4 больных с грыжей W2 и 7 с W3 наблюдали повышение ВБД до уровня I степени ИАГ. Лишь у 3 больных была установлена ИАГ –II степени. В последующие сутки (2-3 сутки) послеоперационного периода у 14 больных наблюдалось повышения ВБД до 13 мм рт. ст. нормализация показателей ВБД происходила на 5-6 сутки послеоперационного периода.

Результаты контрольных исследований ВБД показали, что на 2-3 сутки после хирургического вмешательства во всех случаях у пациентов отмечалось некоторое увеличение интраабдоминального давления в среднем на 1 степень по сравнению с до и интраоперационными значениями.

Данный факт, возможно, объясняется несколькими причинами: образованием дефицита объёма брюшной полости вследствие вправления в него значительного объёма грыжевого содержимого, развитием дистрофических нарушений в тканях передней брюшной стенки в области грыжевого образования, что способствует ослаблению сократительной их функции, а также развитию кишечного пареза после хирургического вмешательства.

Следует отметить, что всем пациентам по показаниям для профилактики послеоперационных осложнений назначалось дополнительное лечение, включающее: 1) усиление антибактериальной терапии для предупреждения развития осложнений со стороны дыхательной системы; 2) раннюю активизацию пациентов; 3) консервативное лечение, направленное на борьбу с послеоперационным кишечным парезом; 4) поддержание пациентов на продленной ИВЛ при значительном увеличении интраабдоминального давления (более 20мм рт. ст.).

Нами был проведён сравнительный анализ использования различных способов хирургического лечения пациентов с ВГ, при этом учитывались следующие данные:

- удельный вес развития общих осложнений в послеоперационном периоде;
- удельный вес развития местных осложнений в области операционной раны;
- течение раневого процесса.

Частота развития осложнений в раннем послеоперационном периоде после использования различных способов пластики грыжевого дефекта отражена в таблице 4.5.

Таблица 4.5. - Характеристика неспецифических осложнений у пациентов с вентральными грыжами после использования различных способов герниопластики

Неспецифические осложнения	**«Натяжная» герниопластика (n=43)**	**«Ненатяжная» герниопластика (n=43)**	**Комбинированная герниопластика (n=54)**	**p**
Пневмония	1 (2,3%)	-	-	
Парез кишечника	3 (7,0%)	3 (7,0)	2 (3,7%)	<0,05*
Нарушение ритма	2 (4,6%)	-	1 (1,8%)	<0,05
Инфаркт миокарда	1 (2,3%)	-	-	
Всего	**7 (16,3%)**	**3 (7,0%)**	**3 (5,5%)**	<0,05*

Примечание: p – статистическая значимость различия показателей между группами (по точному критерию Фишера, * - между всеми группами по Q-критерию Кохрена)

Неспецифические послеоперационные осложнения у больных с «натяжной» герниопластикой имели место у 7 (16,3%) пациентов, что оказалось выше по сравнению с пациентам, перенесшими «ненатяжные» способы и комбинированную герниопластику (p<0,05).

Учитывая, что при комбинированной герниопластике используются оперативные приемы, характерные и для «натяжной» и для «ненатяжной» герниопластики, частота неспецифических послеоперационных осложнений имела место у 3 пациентов (5,5%). Напротив, у пациентов, перенесших «ненатяжные» способы герниопластики, развитие неспецифических осложнений в раннем послеоперационном периоде наблюдалось у 3 (7,0%) больных.

Сокращение числа неспецифических осложнений при «ненатяжных» и «комбинированных» способах пластики дефекта передней брюшной стенки по сравнению с натяжной методикой обусловлено несколькими факторами: использование аллопластических имплантатов позволяет произвести пластику апоневроза «край в край», без необходимости формирования дупликатуры и без создания натяжения. При таких способах пластики риск увеличения ВБД низкий, что способствует уменьшению числа развития осложнений со стороны органов кровообращения. Кроме того, раньше происходит активация пациентов, что позволяет снизить риск развития тромбообразования и гипостатических пневмоний.

Сравнительная характеристика специфических осложнений после различных вариантов герниопластики ВГ представлены в таблице 4.6.

Таблица 4.6. - Характер специфических осложнений у больных с вентральными грыжами в раннем послеоперационном периоде

Специфические осложнения	**«Натяжная» герниопластика (n=43)**	**«Ненатяжная» герниопластика (n=43)**	**Комбинированная герниопластика (n=54)**	**p**
Инфильтрат	1 (2,3%)	4 (9,3%)*	2 (3,7%)	<0,05
Серома	2 (4,7%)*	2 (4,7%)*	1 (1,9%)	<0,05
Нагноение	-	3 (7,0%)*	1 (1,9%)	<0,05
Всего	**3 (7,0%)**	**9 (20,9%)***	**4 (7,4%)**	**<0,05**

Примечание: p – статистическая значимость различия показателей между всеми группами (по Q-критерию Кохрена); * - p<0,05 – статистическая значимость различия показателей по сравнению с таковыми в группе с комбинированной герниопластикой (по точному критерию Фишера)

Как видно из представленной таблицы наиболее часто специфические послеоперационные осложнения наблюдали у больных с «ненатяжной» герниопластикой - 9 (20,9%), несколько реже у больных с комбинированными - 4 , (7,4%) и «натяжной» герниопластикой - 3 (7,0%).

При герниопластике местными тканями специфические осложнения занимают небольшой процент. Это прежде связано с натяжением тканей, что приводит к нарушению трофики, усугубляя дистрофические процессы, а также с эффективным дренированием ран, которое позволяет адекватно эвакуировать раневое отделяемое, промыть рану антисептиками, вводить антибиотики.

Следует отметить, что своевременная ранняя диагностика послеоперационных раневых осложнений в этом отношении УЗИ имеет важное значение.

Следует отметить, что в случае выявления патологического процесса в области послеоперационной раны устанавливали ее точную локализацию при УЗИ. Инфильтрация окружающих тканей в области послеоперационной раны в той или иной степени была выражена в ранние сроки после операции. Образование округлой формы нечетко с размытыми контурами. Структура ее было неоднородна и по плотности существенно отличалось от окружающих тканей. Преобладали при этом более плотные участки, которые передавались с участками разрешения, а ткани, не вовлеченные в патологический процесс в отличие от зоны инфильтрата, характеризовались четкой анатомической структурой.

Наличие серозной жидкости (серома) или несвернувшейся крови (гематома) при УЗИ выглядели как четко ограниченные гипоэхогенные образования продолговатой или овальной форме, которые расслаивали и несколько деформировали окружающие ткани (рисунок 4.11).

Структура данных образований у большинства больных была однородной, что расценивалось как признак серомы в 5 наблюдениях. Также при УЗИ в

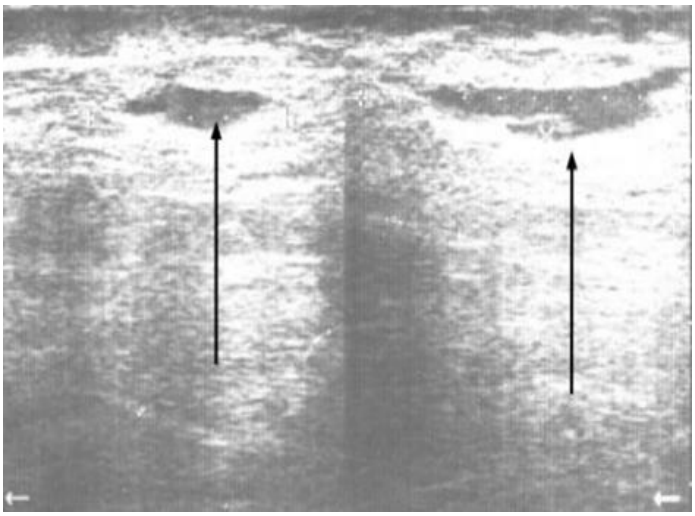

Рисунок 4.11. - Ультразвуковое исследование. Серома

7 случаях определяли инфильтрата, а в 4 случаях нагноение-абсцедировала: гипохогенное (свободные некротизированные ткани) и гиперэхогенную оболочку шириной до 2-3мм (Рисунок 4.12).

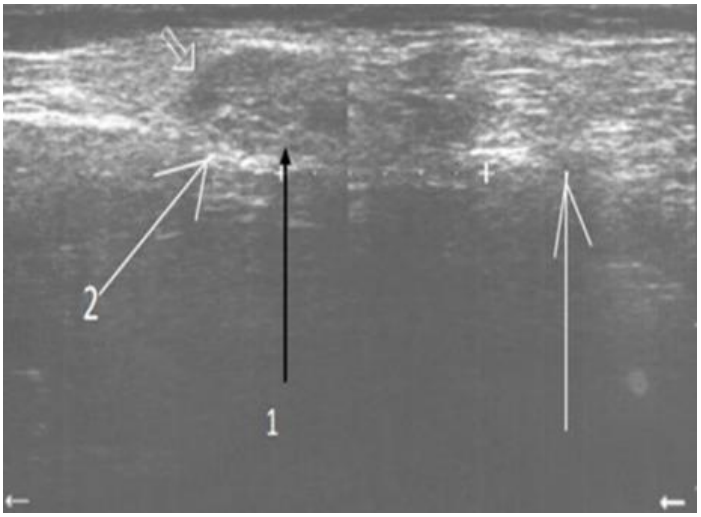

Рисунок 4.12. - Ультразвуковое исследование. Воспалительный инфильтрат с абцедированием. Стрелкой указан: 1. полость абсцесса, 2. Стенка абсцесса

При УЗИ от плотной задней стенки абсцесса определялась “дорожка”, что подтверждало наличие сформированной пиогенной оболочки и позволяло дифференцировать нагноение со скоплением асептической жидкости. Следует отметить, что при наличии инфильтратов консервативную терапию и тщательное динамические наблюдение за течением раневого процесса. У пациентов с полостными образованиями более 3см в диаметре выполнялись

эхоконтролируемые пункционные вмешательство. Эвакуированную жидкость отправили на бактериологическое исследование. После пункции полость промывали растворами антисептиков и антибиотиков. По показаниям пункции повторяли. После эхоконтролируемых пункционных вмешательств отмечали отчетливое уменьшение размеров гипоэхогенной зоны (Рисунок 4.13) вплоть до ее полного исчезновения (Рисунок 4.14).

Рисунок 4.13. - Ультразвуковое исследование. Серома до пункции. Полость серомы обозначена стрелкой.

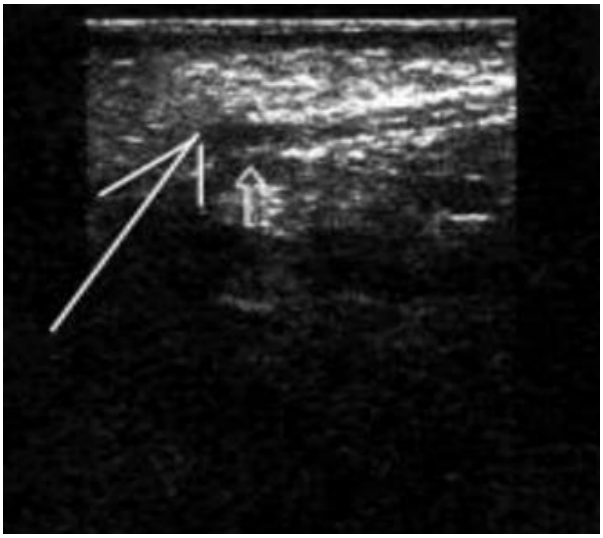

Рисунок 4.14. - Ультразвуковое исследование. Серома после пункции.

Повторные пункции от 2до 5 раз до выписки из стационара были выполнены 4 пациентов

Таким образом эхоконтролируемое пункционное вмешательство, является эффективным методом лечения сером, гематом, у больных с ВГ в послеоперационном периоде.

Ранняя диагностика послеоперационных раневых осложнений, адекватное дренирование с применением антибактериальных средств позволило в короткие сроки выписать этих пациентов на амбулаторное лечение.

Обсуждение результатов

Среди всех оперативных вмешательств в общей хирургии, грыжесечение является самым распространенным. Необходимо подчеркнуть, что на сегодняшний день результаты проводимых операций по поводу вентральных грыж, по-прежнему, оставляют желать лучшего. Насчитываются единицы медицинских учреждений в ряде стран, которые специализируются в вопросах оперативного лечения по поводу грыж, и где частота развития рецидива заболевания находится на минимальном уровне. Следует отметить, что одним из ключевых факторов в возникновении ВГ и ее рецидивов являются изменения в метаболизме соединительной ткани, ведущее к нарушению процесса формирования нормальной соединительной ткани, а в послеоперационной периоде приводящее к нарушению процессов формирования рубца с преобладанием тонких коллагеновых волокон с низкой плотностью.

Настоящая работа основана анализа результатов комплексной диагностики и хирургического лечения 140 пациентов по поводу ВГ находившихся на лечение на ГУ ГЦ СМП г. Душанбе за период с 2010 по 2016 годы. Все пациенты были госпитализированы в плановом порядке. Среди пациентов с ВГ мужчин было 64 (45,7%), женщин -76 (54,3%). Пациенты с ВГ наиболее часто встречались в зрелом и трудоспособном возрасте – 83 (59,3%) пациента. Следует отметить, что в 93 (66,4%) наблюдениях сроки грыженосительства составили от 1 до 4 лет, а у 47(33,6%) эти сроки находились в пределах от 4 до 8 и более лет. Дальнейшее исследование показало, что с увеличением возраста пациента и продолжительности заболевания отмечается снижение эластичности и прочности мышц, апоневроза и фасций вследствие истончения мышечных и коллагеновых волокон, между которыми встречаются включения жировой клетчатки.

Также к факторам риска развития ВГ относится ожирение с увеличением слоя подкожно-жировой клетчатки. При исследовании больных с ВГ в 12 (8,6%) случаях отмечалось повышение индекса массы тела от 25 кг до 29,9кг/м2. В 10 (7,1%) случаях у пациентов наблюдалось ожирение I степени, индекс массы тела

при этом составил от 30кг/м2 до 34,9кг/м2. В 9 (6,4%) случаях наблюдалось ожирение II степени, индекс массы тела при этом составил от 35кг/м2 до 39,9кг/м2. Ещё в 6 (4,3%) случаях было установлено ожирение III степени, то есть индекс массы тела превышал 40кг/м2. То есть в 25 (17,9%) случаях у пациентов было установлено ожирение I-III степени с признаками увеличения подкожно-жирового слоя свыше 4-5 см.

В 42 случаях у обследуемых лиц была выявлена склонность к развитию грыжи вследствие наличия изменений в соединительной ткани. О наличии таких изменений свидетельствовали такие косвенные признаки, как обнаружение варикозной болезни – у 12 (8,6%) больных, наличие геморроя – у 21 (15,0%) больного, в 9 (6,4%) случаях у пациентов были диагностированы грыжи в иных местах. Развитие функциональной недостаточности соединительнотканной системы носит генетически детерминированный характер. Генетическая разнообразность поражения соединительнотканной системы имеет большой ряд клинических вариантов, среди которых следует отметить и развитие грыжи. Таким образом, как было указано выше, у 42 пациентов наблюдались косвенные признаки имеющейся недостаточности соединительнотканной системы. Полученные нами данные совпадают данными В.И. Белоконев и соавт. [7].

Интерпретация обследованных больных с ВГ показала доминирование пациентов с послеоперационными ВГ по сравнению с другими формами составляющие 65 (46,4%) пациентов. Пациентов с пупочными грыжами было 41(29,3%) и с грыжей белой линии живота 24(17,1%).

Для клинической характеристики грыжевых образований в своей работе придерживались классификации ВГ по J.P. Chevrel and A.M. Rath (SWR-classification), предложенной в 1999г и Гафарова У.О. (2010г). Так, наиболее часто у пациентов с ВГ наблюдалась срединная локализация - 112 (80%) больных, сочетанное расположение имело место у 2(1,4%) больных, у 14 больных (10,0%) наблюдались невправимые грыжи. Необходимо подчеркнуть, что среди обследуемых больных в 64 (45,7%) случаях размеры грыжевых ворот превышали

10 см (W3-W4), а в 68 (48,6%) случаях площадь грыжевого образования превышала 20 см^2 (V3-V4). В 14 случаях у больных с невправимой грыжей пальпирование грыжевых ворот с определением их размеров было невозможным.

Пациенты также были распределены по размеру грыжевых ворот. Размеры грыжевых ворот у 16 пациентов с рецидивной ВГ были более 10 см, в 8 случаях - менее 10 см.

Комплексные УЗИ были проведены всем 140 пациентов с ВГ. Так в дефекты белой линии и боковой части живота при УЗИ были выявлено у 138 (98,6%) больных. В 84 (60%) наблюдениях УЗИ передней брюшной стенке у больных с ВГ и ее рецидивов показало, что изменилась ширина и толщина прямых мышц. Соответственно мышцы на стороне большей локализации ВГ терял точку прикрепления по белой линии живота, больше сокращались, меняли свою форму и расположение. При УЗИ в 81% и 78% наблюдений определяли объём грыжевого выпячивания и размеры грыжевых ворот. Изучение информативности методов оценки толщины подкожно жирового слоя и содержимого грыжевого выпячивания в 100% наблюдений совпало с интраоперационными данными. В 114 (81,4%) случаях с помощью УЗИ удалось определить толщину предбрюшинной клетчатки. В 111 (79,3%) случаях при УЗ исследовании были определены рубцово-дегенеративные изменения в тканях передней брюшной стенки с неоднородной структурой.

У 9 пациентов с ВГ для изучения анатомо-функционального состояния и характера изменений в тканях передней брюшной стенки, а также вокруг грыжевого выпячивания, проводилась компьютерная томография. В результате проведения КТ становилось возможным определение размеров грыжевого образования, многокамерности грыжевого мешка, а также оценка состояния грыжевых ворот.

В настоящее время нет сомнений, что показатели ВБД является одним из патогенетических механизмов грыжеобразования. Длительное существование повышения ВБД и грыжевого выпячивания негативно влияет на морфологическое

состояние тканей грыжевых ворот, являясь причиной в последующем развития рецидивов заболевания. Динамический мониторинг ВБД осуществляли при поступлении пациентов, а также во время операции и в послеоперационном периоде. В зависимости от выпячивания грыжевого образования были изучены показатели ВБД. В результате сопоставления полученных данных по мониторингу ВБД в дооперационном периоде установлена прямая корреляционная связь между размерами грыжевого образования и показателями ВБД – с увеличением ВБД отмечалось увеличение размеров грыжевого образования ($r=0,74$, $p<0,05$). Следует подчеркнуть, что показатели ВБД являются достоверным критерием для проведения адекватной дооперационной подготовки больных с ВГ. Так, в 8 наблюдениях у пациентов с объёмом грыжевого выпячивания V_3 и V_4 после вправления грыжевого содержимого показатели ВБД достигали уровня 18-20 мм рт. ст. Данным больным в дооперационном периоде назначалось ношение бандажа с постепенным его затягиванием для стимуляции компенсаторно-адаптационных механизмов. Такая подготовка к хирургическому вмешательству для каждого пациента была индивидуальной с длительностью 15-30 дней.

Наряду с изучением зависимости мониторинга ВБД от объёма грыжевого выпячивания у этой же группы больных было изучено влияние ширины грыжевых ворот на показатели ВБД. Полученные в результате исследования данные показали прямую связь между показателями ВБД и размерами ширины грыжевых ворот ($r=0,74$; $p<0,001$). Чем выше были показатели ВБД, тем шире грыжевые ворота, и тем больше содержимого выходило в просвет грыжевого выпячивания.

Изучение процессов ПОЛ в апоневрозе, мышцах и тканях грыжевых ворот играющих ведущую роль в развитии морфологических изменений и недостаточности соединительной ткани, имеет важное значение в понимании роли процессов ПОЛ в развитии ВГ и ее рецидивов. В связи с этим, исходя из представлений о том, что активация процессов липопероксидации резко меняет

клеточный метаболизм в тканях и в организме в целом, представляется важным выяснить уровень продуктов ПОЛ в тканях грыжевых ворот при ВГ. Показатели ПОЛ в ткани грыжевых ворот в зависимости от ширины грыжевых ворот, объёма грыжевого выпячивания и показателей ВБД в мышцах и апоневрозе были изучены у 75 пациентов. Анализ результатов исследования показал, что по мере увеличения размеров ширины грыжевых ворот наблюдается повышение содержания продуктов ПОЛ в апоневрозе и мышцах. Так, содержание ДК и МДА при ширине грыжевых ворот более 15 см выглядело следующим образом: содержание ДК в апоневрозе и мышцах при W_3-W_4 составило: 1,5±0,02 мкмоль/мг и 1,7±0,07 мкмоль/мг в апоневрозе и 1,6±0,04 мкмоль/л в мышцах, тогда как содержание конечного продукта ПОЛ – МДА, выглядело более выраженным. Так, содержание МДА при W_4 в апоневрозе составило 3,5±0,03 мкмоль/мг, а в мышцах - 3,7±0,02 мкмоль /мг.

По мере увеличения содержания продуктов ПОЛ в апоневрозе и мышцах, наблюдается достоверное снижение показателей АОЗ. Так, содержание аскорбиновой кислоты и СОД при W_4 в мышцах составило 5,04±0,09 и 6,02±0,12, соответственно, а в апоневрозе - 7,73±0,10 и 6,74±0,02мг, соответственно. Этот факт доказывает, что при ВГ наблюдаются глубокие метаболические нарушения в клеточном уровне ввиду развития у этого континента больных синдрома несостоятельности биологических мембран вследствие дисбаланса в системе ПОЛ и АОЗ.

Таким образом, с увеличением размеров дефекта передней брюшной стенки, особенно W_3- W_4 наблюдается критическое увеличение содержания продуктов ПОЛ в апоневрозе и мышцах области грыжевых ворот, являющегося одной из причин риска развития рецидивов заболевания.

На показатели содержания продуктов ПОЛ в тканях области грыжевых ворот существенное влияние оказывают объём грыжевого образования. Большие и гигантские ВГ выходя через грыжевые ворота постоянно оказывают негативное влияние на окружающее ткани – и сдавливая их вызывают ещё более

выраженные нарушения кровообращения и деструктивных процессов. По мере увеличения степени размеров грыжевого выпячивания, наблюдалось выраженные и глубокие изменения в системе антиоксидантной защиты, обусловленные повышением содержания продуктов ПОЛ в апоневрозе и мышцах. Так, при объёме грыжевого выпячивания более 30 см^3 вследствие сдавления тканей и повышения ВБД содержание ДК в апоневрозе и мышцах составило 1,8±0,04 мкмоль/мг и 2,0±0,04 мкмоль/мг соответственно, тогда как у этой же категории больных показатели АОЗ были в значительной степени ниже по сравнению со здоровыми людьми. Содержание аскорбиновой кислоты и СОД в мышцах составило соответственно 5,0±0,02мг% и 6,0±0,8ед. окт. СОД/м.

Исходя из полученных результатов, следует отметить, чем выше уровень продуктов ПОЛ в биоптатах апоневроза и мышц, тем ниже показатели АОЗ и больше вероятность развития заболевания.

Как уже было отмечено в развитии морфофункциональных изменений соединительной ткани и ее несостоятельности, а также развитии ВГ рецидивов важное значение имеет длительность грыженосительства. Для этого у 37 больных были изучены показатели процессов ПОЛ в зависимости от длительности грыженосительства и у 12 больных с рецидивными грыжами. Результаты исследования показали, что по мере увеличения сроков грыженосительства наблюдается тенденция к снижению АОЗ. Так, содержание аскорбиновой кислоты и СОД в апоневрозе и в мышцах при длительности грыженосительства более 4 лет прогрессивно снижается (в апоневрозе от 10,9±0,07 мг% до 8,4 0,07 мг%, в мышцах от 9,4±0,03 мг% до 7,2±0,04мг% и показатели СОД – с 9,8±0,03 ед. окт. СОД/мг до 7,3±0,14 ед акт СОД/мг). Параллельно с этим наблюдалось критическое повышение содержания продуктов ПОЛ в этих биологических средах (ДК-1,4±0,02 мкмоль/мг в апоневрозе, 1,8±0,09 мкмоль/мг в мышцах, МДА - 3,2±0,02 мкмоль/мг в апоневрозе и 3,6±0,04 мкмоль/мг в мышцах.

Значительное критическое повышение содержания продуктов ПОЛ в биоптатах апоневроза и мышц также наблюдалось у больных с рецидивами ВГ.

Так, содержание ДК в апоневрозе и мышце составило соответственно 1,9±0,06 мкмоль/мг и 2,1±0,03 мкмоль/мг, а МДА - 3,7±0,08 мкмоль/мг и 4,0±0,02 мкмоль/мг. При этом наблюдалось и резкое снижение содержания продуктов АОЗ.

Таким образом, по мере прогрессирования длительности заболевания наблюдается повышение содержания продуктов ПОЛ в биоптатах апоневроза и мышц. Причем независимо от размеров грыжевого выпячивания и ширины грыжевых ворот существенное влияние на морфологические изменения в апаоневрозе и мышц оказывают длительность агрессивного воздействия продуктов ПОЛ, на эти образования. Эти доводы и объясняют причины развития рецидивов ВГ при лечении пациентов с ВГ WI –W2 V1 -V2 наблюдавшихся в наших наблюдениях в 10 случае.

Одной из причин развития несостоятельности соединительной ткани, а также развития дистрофических изменений при ВГ, являются агрессивное повреждающее действие клеточных мембран высокотоксическим веществом ПОЛ. Итак, у пациентов с ВБГ II-III степени содержания ДК в апоневрозе и мышце составило 1,6±0,07мкмоль/мг и 2,0±0,08 мкмоль/мг, а МДА - 3,4±0,02 мкмоль/мг и 3,8±0,04 мкмоль/мг соответственно.

Большое значение в этом аспекте имеет и определение количества продуктов ПОЛ в тканях грыжевых ворот в зависимости от его расстояния от краев грыжевых ворот. Для этого у 59 пациентов с ВГ были изучено содержания продуктов ПОЛ из нескольких участков зоны грыжевых ворот.

Интерпритация данных показывает, что в биоптатах краев апоневроза непосредственно образующих грыжевые ворота и тесно прилагающее к содержимым грыжевого мешка, вследствие постоянного воздействия грыжевого выпячивания и высокого ВБД, содержания ДК (1,8±0,07 мкмоль/мг) и МД (3,9±0,04мкмоль/мг) были на критическом уровне. При изучении содержания продуктов ПОЛ в биоптатах, взятых на 1,0 и 1,5см от краев грыжевых ворот показало, что и на этом участке в биоптатах апоневроза содержится достаточно

высокое содержание ДК (1,6±0,08 мкмоль/мг) и МДА (3,4±0,02 мкмоль/мг). Лишь в биоптатах апоневроза отдаленные от краев грыжевых ворот на 2,0 см уровень ДК и МДА приближались к показателям нормы - 0,72±0,01 мкмоль/мг и 1,5±0,03 мкмоль/мг. Полученные результаты свидетельствуют, о том, что на расстоянии до 2,0 см от краев грыжевых ворот биоптаты апоневроза содержать высокое содержание продуктов ПОЛ, которые при неблагоприятных условиях повышают агрессивное воздействие на апоневроз способствуя тем самим ещё более значительное снижение резистентности тканей и риск развития рецидивов заболевания.

Местное повышение продуктов ПОЛ в апоневрозе и мышцах, в дальнейшем способствует увеличению их содержания в плазме крови. Вследствие повышения содержания продуктов ПОЛ. Повреждения мембран клеток, наблюдается также и повышение содержания молекул средних масс. В плазме крови наблюдается существенное повышение содержания продуктов ДК (от 1,3±0,06 мкмоль/мг до 1,8±0,04 мкмоль/мл) и МДА (от 2,1±0,08 мкмоль/мл до 3,7±0,02 мкмоль/мл) на фоне значительного снижения процессов АОЗ (аскорбиновая кислота снижается до 3,2±0,07 мг%, СОД до 25,2±2,67ед. акт. СОД/мг).

Таким образом, активность процессов ПОЛ приводит к разветвлению цепных реакций с образованием первичных и конечных продуктов ПОЛ обладающих высокой повреждающей активностью с последующим развитием системных повреждений клеточных структур. Местное и общее нарушение динамического равновесия в системе ПОЛ и АОЗ, является важным патогенетическим звеном развития ВГ и ее рецидивов.

В настоящее время четко установлено, что в основе развития ВГ ведущее место отводится степенью выраженности дисплазии соединительной ткани, которое связано с нарушением синтеза коллагена. Косвенными маркерами гиперкатаболизма коллагена является повышенная концентрация в плазме крови гидроксипролина и снижение уровня магния и аскорбиновой кислоты в крови. Исследования показывает, что при различных формах ВГ, практически всегда

отмечается различной степени выраженности ДСТ. Достоверной считаемый анализ динамики концентрации гидрооксипролина при различных видах ВГ затруднен, по причине небольшого количество наблюдений, но, однако отмечается взаимосвязь лабораторных показателей выражающейся в повышение уровня гидроксипролина при всех видах ВГ. Сравнение показателей уровня свободного гидроксипролина в крови у больных с различными видами ВГ указывает на наибольшую интенсивность биодеградация коллагена при рецидивных грыжах (24,7±0,7мкмоль/л). Исследование показателей уровня магния и аскорбиновой кислоты в крови при ВГ показало снижение их уровня: магния (до 0,3±0,1мкмоль/л) и аскорбиновой кислоты (до 3,2±0,3мкмоль/л) при рецидивных ВГ указывает на нарушение ее и развитие ДСТ. Необходимо отметить, что наряду со снижением уровня аминокислот, микроэлементов и витаминов негативное влияние на процессы коллагенообразования оказывает продукты перекисного окисления липидов, уровень которых у пациентов с ВГ выше. Для понимания сущности патогенеза ДСТ при ВГ нами были изучены биохимические и морфологические изменения у пациентов с ВГ в зависимости от степени выраженности дисплазии соединительной ткани. Полученные результаты уровня гидрооксипролина магния в сыворотке крови и соотношение продуктов ПОЛ при ВГ в зависимости от выраженности ДСТ, было установлено, что по мере увеличения содержание продуктов ПОЛ (ДК-1,4±0,02 мкмол/мг, МДА-2,3±0,08 мкмоль/мг и ДК-1,8±0,05 мкмль/мг, МДА-3,4±0,02 мкмоль/мг) в крови у пациентов с ВГ и ДСТ легкой и умеренной степени наблюдается повышение уровня свободного гидроксипролина (21,8±1,3 мкмоль/л и 23,4±1,1 мкмоль/л) со снижением уровня магния 0,5±0,03 мкмоль/л и 0,4±0,02 мкмоль/л. Наряду с этим отмечалось, также снижения антиоксидантной защиты и прежде всего аскорбиновой кислоты (4,2±0,02 мг% и 3,6±0,04 мг%), который в дальнейшем блокирует синтез коллагена.

Выраженные дистрофические изменения в апоневротическом соединительнотканном компоненте были представлены мукоидным набуханием,

что выявилось в виде реакции метахромазы, а чаще фибриноидным набуханием. При фибриноидном набухании коллагеновые волокна выглядели набухавшими, местами с явлениями фрагментации: при этом очертания коллагеновых волокон четко определялись. При окраске по Хейлу выявилось неравномерное окрашивание – встречались зоны гиперхромные и очень светлые. Гистиоструктура мышечных волокон локализующейся в зоне грыжевых ворот и грыжевого мешка были с признаками интерстициального отека, а чаше выраженными дистрофическими и некробиотическими изменениями в виде дисковидного глыбчатого распада и лизиса миофибриллярного аппарата. Наблюдались также мышечные волокна с с выраженными признаками атрофии миоцитов. В межмышечной соединительной ткани выявлялись выраженная клеточная инфильтрация. В зоне атрофии мышечных волокон встречались мелкие артерии с утолщенными стенками , а также венулы с истонченными стенками и спавшимися. Также в очагов этом мышечном компоненте выявлялись зоны склероза.

На основании проведенных глубоких и всесторонних исследований разработана схема патогенеза ВГ. Согласно данной схеме все предрасполагающие факторы способствуют местному повышению концентрации продуктов ПОЛ в апоневрозе и мышцах. Критические повышение содержание ДК и МДА в дальнейшем способствуют возникновению дегенеративно-дистрофические изменения в анатомических структурах с последующим развитием ВГ.

На основании проведенных многофакторных исследований в клинике разработаны комплексные обследование критерии выбора способов оперативного вмешательства при ВГ. Разработанные объективные критерии охватывают 11 пунктов. При сумме баллов до 9 рекомендуется выполнение аутопластики брюшной стенки местными тканями. При этом у пациентов должны иметься небольшие дефекты и морфофункциональные изменения тканей передней брюшной стенки, небольшое повышение ВБД и показателей продуктов ПОЛ в тканях. При сумме баллов от 10 до 18, учитывая необходимость значительного

натяжения тканей и особенности конституции больного, которые оказывают влияние на течение послеоперационного периода, а также при удовлетворительном состоянии ткани и повышении уровня продуктов ПОЛ в тканях (до 1,7 мкмоль/мг ДК, до 3,2 мкмоль/мг МДА), ВБД I-II степени считали целесообразным выполнение комбинированной пластики. При сумме баллов более 19 и до 27 предпочтение отдавалось «не натяжным» методикам, т.к. практически все критерии были на предельно высоких условиях. Важное значение в улучшение результатов хирургического лечения пациентов с ВГ, особенно с W3-W4 и V3-V4, имеющие сопутствующие заболевания, а также сопровождающейся повышением ВГД (II-IIIст). Продолжительность подготовки пациента к оперативному вмешательству зависела от каждого конкретного случая и составляла от 10 до 28 дней.

Опасной группой в отношении развития послеоперационных осложнений являлись 14 пациентов с большими и гигантскими невправимыми вентральными грыжами, которые негативно влияли на оптимальную подготовку пациентов к хирургическому вмешательству.

По данным П.М. Лаврешин и соавт. [37] и собственных результатов исследования, следует отметить, что наряду с разработками объективными критериями выбора методики оперативных вмешательства, также придерживались дифференцированной хирургической тактики и современных принципов выполнения реконструкции передней брюшной стенки. При ВГ в 43 (30,7%) наблюдениях выполняли аллогерниопластику, в 54 (38,6%) комбинированную пластику и ещё в 43 (30,7%) - ненатяжные методики.

Поэтому в своих исследованиях мы придерживались дифференциальной хирургической тактики согласно разработанными объективными критериями. Для использования натяжной пластики грыжевого дефекта необходимым является проведение всестороннего анализа.

Необходимо отметить, что радикального устранения ВГ можно добиться лишь путем полного закрытия грыжевого дефекта, а не наложением

синтетического протеза. В связи с тем, нами в 54 (38,6%) наблюдениях для уменьшения недостатков «натяжных» и «ненатяжных» методик считали целесообразным применение комбинированных методик. Различные варианты «ненатяжных» способов герниопластики в наших наблюдениях в основном применялись у пациентов с суммой прогностических баллов более 19. Когда у пациентов имело место большие и гигантские грыжи, а также послеоперационные и рецидивные грыжи и риска развития синдрома ИАГ.

Пластика местными тканями при перечисленных выше ситуациях не дает стабильно хороших результатов. В этой связи в 43 (30,7%) наблюдениях применяли «ненатяжные» методы герниопластики.

Во всех случаях при проведении оперативных вмешательств у всех 3-х рассматриваемых групп одним из важных моментов определяющих окончательно тактику лечения служили результаты интраоперационного измерения ВБД. После выполнение отдельных этапов операции, для решения выбора способа герниопластики производили пробное сведение краев грыжевых ворот. Так, в 18 (12,9%) наблюдениях при пробном сведении краев грыжевых ворот, наблюдалось повышение ВБД до II-III степени ИАГ.

С целью предупреждения развития интраабдоминальной гипертензии в послеоперационном периоде у 14 больных была произведена резекцию большого сальника, а у 4-х больных была выполнена и трансназальная тотальная интестинальная интубация. Такая тактика во время хирургического вмешательства в последующем в 10 случаях способствовала эффективному закрытию грыжевого дефекта, а в 4-х случаях удалось несколько уменьшить дефект и произвести его пластику с использованием «натяжных» методов, что позволило не только закрыть дефект, но и сохранить функциональность мышц брюшного пресса.

В 12 случаях у больных не удалось добиться уменьшения показателей ВБД ниже критической границы, в связи с чем была проведена одновременная интубация тонкой и толстой кишки с ненатяжной герниопластикой.

Проведенное глубокое и всестороннее морфологическое и биохимическое исследование биоптатов апоневроза и мышц при ВГ, показало, что в зависимости от длительности заболевания, показатели ВБД на участке до 2 см от края грыжевых ворот в биоптатах наблюдается повышение содержания продуктов ПОЛ (ДК, МДА) до критических уровнях, являясь тем самим причиной морфологических изменений и образования грыж.

Для эффективного образования плотного рубца, а также снижение риска прорезывания швов, нагноений необходимо произвести иссечение этой зоны. По предложенной нами методике выполняем иссечение краев апоневроза в зоне грыжевых ворот на расстоянии 2,0см. При этом удаляется зона выраженной ишемии, содержащие большое количество продуктов ПОЛ, а также дегенеративно-измененные. Швы на апоневроз и мышцы накладывают исключительно на здоровые участок. По предложенной методике оперировано 40 (28,6%) пациентов с ВГ с хорошими ближайшими и отдаленными результатами.

Одним из грозных и тяжелых послеоперационных осложнений при операции по поводу ВГ, является синдром интраабдоминальной гипертензии (ИАГ), который развивается вследствие «невмещаемости». Синдром ИАГ, как правило, сопровождается нарушением функции внешнего дыхания и сердечно-сосудистой системы. Для профилактики синдрома интраабдоминальной гипертензии в клинике разработана методика при котором «ненатяжным» способом onlau над апоневрозом подшивают полипропиленовый сетчатый протез, который в некотором отношении увеличивает объём брюшной полости. Одновременно с целью снижения внутрибрюшной гипертензии во время операции выполняют тотальную трансназальную интубацию тонкой кишки и трансанальную интубацию толстой кишки. По предложенной методике оперировано 12 больных. В послеоперационном периоде проводили динамический мониторинг ВБД, в течение 4-5 суток. Предложенная методика позволила в пределах нижних границ нормы регулировать ВБД.

Послеоперационные легочные и сердечно –сосудистые осложнения не наблюдались.

Следует отметить, что независимо от способа выполнения герниопластики послеоперационная рана дренировалась полихлорвиниловой трубкой, для профилактики нагноения ран.

На основании проведенного всестороннего исследования патогенетических механизмов образования ВГ и ее рецидивов было установлено, что в патогенезе ВГ и ее рецидивов ведущее место отводится ДСТ вследствие повреждающего действия продуктов ПОЛ и дефицита витамина С и ионов Магния в крови. Для коррекции нарушение метаболизма соединительной ткани и подавления агрессивного влияния продуктов ПОЛ на соединительную ткань при ВГ и рецидивов в комплекс послеоперационного лечения больных назначали анти оксидантную и антигиппоксантную терапию в сочетании с Аскорбиновой кислотой (Рац. удост. №3599/R651 от 12.11.2018 г. ТГМУ им. Абуали ибн Сино). В качестве препарата обладающей антиоксидантными и антигипоксическим действием использовали сукцинатсодержащий препарат Ремоксол и 5% раствор Аскорбиновой кислоты. Ремаксол и аскорбиновую кислоту назначали с первых суток послеоперационного периода по 400мл 1 раз в сутки и 10мл 5% раствора аскорбиновую кислоту на 200мл физ.раствора в/в со скоростью 40-60 капель в минуту в течение 5-8дней.

Комплексную антиоксидантную, антигиппоксическую и витаминотерапию в послеоперационном периоде проводили 18 больным с гигантскими (n=12) и рецидивными грыжами с хорошими непосредственными и отдаленными результатами.

Кроме этого для коррекции нарушений метаболизма соединительной ткани у больных с ВГ и ее рецидивов качестве модулятора синтеза коллагена Оротат магния (Рац. удост. №3600/R652 от 12.11.2018 г. ТГМУ им. Абуали ибн Сино). Известно, что препараты органического магния влияют на процессе синтеза коллагена и его надмолекулярных образований в виде фибрилл 1-го типа,

способствуя процессы заживления раны, а значит и уменьшению проявлений синдрома недостаточности соединительной ткани.

В комплекс послеоперационной консервативной терапии всем пациентам назначали оротат магния на вторые сутки послеоперационного периода. Препарат применяли по 1000мл 3 раза в сутки на протяжении 7-дней, затем по 500мг 2-3 раза в день.

Ненатяжные (n=43) и комбинированные (n=54) методы герниопластики при хирургическом лечении ВГ и ее рецидивов были выполнены в 97 (69,3) случаях. При выполнении этих оперативных вмешательств в 74 (52,9) случаях, ориентируясь на результаты биохимических и морфологических исследований, оперативные вмешательства сопровождались иссечением краев апоневроза с последующим использованием различных методик фиксацией протезов и дренированием области оперативного вмешательство. Методиком Onlay выполнено 19 (13,6%) случаях, Sublay – в 24 (17,1%) случаях. При всех разнообразии методов ненатяжной герниопластики при ВГ и ее рецидивов, выполняется пластики грыжевых ворот с использованием сетчатого имплантата является универсальной и оптимальной. Замещение грыжевого дефекта протезом без ущивании апоневротического “окна “ позволяет не прибегая к излишней их травматизации, использование для пластики минимальное количество тканей брюшной стенки, а при необходимости даже уменьшить обьем операции (при методике Onlay) сохранить прежний объём брюшной полости . Наряду с этим после операции нет выраженного различия влияние раневого процесса, как при контакте сетчатого протеза кс подкожной жировой клетчаткой, так и без него. Выполнение методик Onlay и Sublay позволяют придерживаться примером аналогичного и важного его реорганизация перипротезного рубца и восстановление функциональности мышц брюшного пресса происходит постепенно и параллельно + друг с другом. При этом функциональность брюшной стенки у грыженосителей формируется длительный срок и ассоциировано с

одновременной физиологической перестройкой внутренних систем организма, позволяя им адаптироваться к вновь созданным условиям.

Комбинированная герниопластики была выполнена в 54 (38,6) наблюдениях при ВГ и ее рецидивов по методике предложенной В. И. Белоконевым и соотв.. По предложенной методике после выделение и удаление грыжевого мешка выполняют пластику дефекта передней брюшной стенки местными тканями с разворотом и сшиванием медиальных краев передних листков апоневрозов прямых мышц живота. Поверх зоны пластики накладывали полипропиленовую сетку. Проведенный анализ показал эффективность современных методик герниопластики при ВГ и ее рецидивов.

На основании изучения и выполнения ненатяжных и комбинированных методик герниопластики, в клинике разработана и усовершенствована комбинированная методика герниопластики.

Отдаленные результаты лечения ВГ были изучены в сроки от 6 месяцев до 8 лет у 95 (67,9%) больных. При этом после «натяжной» герниопластики - у 30 (21,4%) больных, после «ненатяжной» - у 25 (17,9%) и после «комбинированных» - у 40 (28,6%) больных.

При проведении сравнительного анализа результатов хирургического лечения ВГ в отдалённом периоде нами учитывались 2 основных фактора: число случаев повторного развития заболевания и число случаев с хорошим исходом. После выполнения «натяжных» методик рецидив заболевания наступал у 4 пациентов (13,3%). Этот показатель достоверно отличался как от пациентов с комбинированной, так и у пациентов с перенесших « ненатяжных» способов. Следует отметить, что причиной развития рецидивов грыжи после «ненатяжных» и «комбинированных» методик послужило нагноение рубца с отторжением эксплантата.

Кроме того, нами проводилась оценка качества жизни больных с ВГ после хирургического вмешательства с использованием различных методов пластики

грыжевого дефекта. Качество жизни пациентов оценивалось по анкете, предложенной профессором R. Launois.

Результаты оперативного вмешательства у больных с ВГ оценивались как хорошие при отсутствии случаев повторного развития заболевания, при отсутствии каких-либо осложнений в области хирургического вмешательства, при восстановлении прежней трудовой деятельности или при возможности работы по дому для лиц пенсионного возраста (0-3 балла).

В случае появления некоторых дискомфортных изменений, обусловленных проведенной операцией, и при отсутствии повторного развития заболевания результаты лечения расценивались как удовлетворительные (4-6 баллов).

В случае повторного развития заболевания, а также при сумме свыше 6 баллов результаты хирургического лечения оценивались как плохие. Качество жизни у пациентов исследовалось не менее чем через 1 год после оперативного лечения. В результате проведенного исследования КЖ у больных с ВГ в отдаленном послеоперационном периоде было установлено, что в группе пациентов, перенесших комбинированные методы герниопластики, показатель качества жизни оказался значительно выше, чем при натяжных и ненатяжных способах герниопластики ($p<0,05$).

Таким образом, результаты использования комбинированных способов пластики дефекта передней брюшной стенки показали улучшение качества жизни у пациентов в отдалённом периоде и уменьшение числа случаев повторного развития заболевания.

При выполнении оперативных вмешательств по поводу вентральных грыж и ее рецидивов нередко возникают риск развития послеоперационных осложнений. В настоящее время для выполнения герниопластики эффективно применяют сетчатые протезы, которые в послеоперационном периоде осложняются экссудацией, отторжением а также свищами. Для улучшения результатов хирургического лечения ВГ и ее рецидивов разгрузки линии швов, улучшение кровообращения тканей в области герниопластики, а также создание

благоприятных условий для рабочей мышц и профилактики послеоперационных раневых осложнений в клинике разработан комбинированный способ герниопластики (Рац. удост. №3558/R711 от 27.10.2017 г. ТГМУ им. Абуали ибн Сино)

Суть разработанной методики комбинированной герниопластике заключается в эффективном использование лоскутов грыжевого мешка и сетчатого протеза.

После обнаружение и выделение грыжевого мешка и ворот, со всех сторон подкожно-жировая клетчатка отсепаровывается от апоневроза на 6-8см от краев дефекта передней брюшной стенки. Далее вскрывают грыжевой мешок. Грыжевое содержимое вправляют в брюшную полость, после чего из грыжевого мешка формируют лоскуты с определением их площади. Лоскуты укладывают на апоневроз по краям грыжевого дефекта париетальной брюшины вверх. После этого подготовленные края лоскутов грыжевого мешка отдельными узловыми швами подшивают к апоневрозу в без сосудистых зонах. В дальнейшем грыжевые ворота ушивается край в край местными тканями. При этом накладываются непрерывные швы.

Выкраивается протез необходимого размера, которую размешают поверх фиксированных к апоневрозу лоскутов брюшины грыжевого мешка, перекрывая их площадь. Протез фиксируют к насеченным участкам апоневроза, для лучащего срастания и не отхождения а также плотного его прилегания во время фиксации протез натягивают и по длине и по ширине. для исключения гофрации.

Для более плотного прилегания подкожно-жировой клетчатки, к протезу накладывают отдельные узловые швы между протезом и жировой клетчаткой. По предложенной методике оперировано 12 больных с хорошими непосредственными и отдаленными результатами.

Изучение интраабдоминального давления после проведенного хирургического вмешательства у больных с применением натяжной пластики грыжевого дефекта (n=43) показало, что в 32 случаях показатели ВБД находились в пределах нормальных величин, у 24 больных с грыжами W2 и объёмом V2 в

течение всего послеоперационного срока данные показатели были стабильными. В 3 случаях у пациентов с размерами грыжевых ворот W3 и в 5 случаях у пациентов с W4 отмечалось увеличение интраабдоминального давления до I степени ИАГ.

Начиная со 2-х суток после хирургического вмешательства и далее, у 6 пациентов с размерами грыжевых ворот W3 и у 5 пациентов с W4 интраабдоминальное давление находилось в пределах допустимых значений, что способствовало их исключению из дальнейшего наблюдения.

Среди 43 пациентов, перенесших натяжную пластику грыжевого дефекта, в 11 случаях у пациентов с W3 (n=8) и W4 (n=3) и нормальным исходным ВБД в первые 24 часа после хирургического вмешательства отмечалось увеличение показателей ВБД до 13,2 мм рт. ст. Полная нормализация показателей ВБД в 90% случаев наблюдалась на 4-5 сутки после хирургического вмешательства, и только в 10% случаев данные показатели достигали нормальных величин на 6-7 сутки.

Среди пациентов (n=43) с ненатяжной пластикой дефекта передней брюшной полости только в 10 случаях отмечалось увеличение интраабдоминального давления до I-II степени ИАГ. На следующие сутки после хирургического вмешательства у 2 больных наблюдалось увеличение ВБД до 25 мм рт. ст. с картиной развития СИАГ. В остальных случаях возвращение интраабдоминального давления к нормальным значениям происходило на 4-5 сутки послеоперационного периода.

Интересные данные были получены у 54 пациентов, которым выполнялась комбинированная герниопластика. Данный метод в наших наблюдениях в основном применяли при грыже W2-W3 и объёмом грыжевого выпячивания V2-V3. Особенностью комбинированной пластики, являлось: иссечение краев апоневроза на участке до 2,0см, после чего апоневроз восстанавливался по типу «край в край», с последующим протезированием «onlau» полипроленовой сеткой. При исследовании ВБД после хирургического вмешательства было установлено, что в первые 24 часа среди 54 больных с «комбинированной герниопластикой» в 4

случаях наблюдались нормальные показатели ВБД, которые продолжади оставаться стабильными на всем протяжении. У 4 больных с грыжей W2 и 7 с W3 наблюдали повышение ВБД до уровня I степени ИАГ. Лишь у 3 больных была установлена ИАГ –II степени. В последующие сутки (2-3 сутки) послеоперационного периода у 14 больных наблюдалось повышения ВБД до 13 мм рт. ст. нормализация показателей ВБД происходила на 5-6 сутки послеоперационного периода.

Результаты контрольных исследований ВБД показали, что на 2-3 сутки после хирургического вмешательства во всех случаях у пациентов отмечалось некоторое увеличение интраабдоминального давления в среднем на 1 степень по сравнению с до и интраоперационными значениями.

Неспецифические послеоперационные осложнения у больных с «натяжной» герниопластикой имели место у 7 (16,3%) пациентов, что оказалось выше по сравнению с пациентам, перенесшими «ненатяжные» способы и комбинированную герниопластику ($p<0,05$).

Учитывая, что при комбинированной герниопластике используются оперативные приемы, характерные и для «натяжной» и для «ненатяжной» герниопластики, частота неспецифических послеоперационных осложнений имела место у 3 пациентов (5,5%). Напротив, у пациентов, перенесших «ненатяжные» способы герниопластики, частота неспецифических послеоперационных осложнений составила 3 (7,0%) случая.

Наиболее часто специфические послеоперационные осложнения наблюдали у больных с «ненатяжной» герниопластикой – 9 (20,9%), несколько реже у больных с комбинированными (n=4, 7,4%) и «натяжной» герниопластикой (n=3, 7,0%). При герниопластике местными тканями специфические осложнения занимают небольшой процент. Это прежде связано с натяжением тканей, что приводит к нарушению трофики, усугубляя дистрофические процессы, а также с эффективным дренированием ран, которое позволяет адекватно эвакуировать раневое отделяемое, промыть рану антисептиками, вводить антибиотики.

Структура данных образований у большинства больных была однородной, что расценивалось как признак серомы в 5 наблюдениях. Также при УЗИ в 7 случаях определяли инфильтрата, а в 5 случаях нагноение-абсцедировала: гипохогенное (свободные некротизированные ткани) и гиперэхогенную оболочку шириной до 2-3мм.

При УЗИ от плотной задней стенки абсцесса определялась “дорожка”, что подтверждало наличие сформированной пиогенной оболочки и позволяло дифференцировать нагноение со скоплением асептической жидкости. Следует отметить, что при наличии инфильтратов консервативную терапию и тщательное динамические наблюдение за течением раневого процесса. У пациентов с полостными образованиями более 3см в диаметре выполнялись эхоконтролируемые пункционные вмешательство. Эвакуированную жидкость отправили на бактериологическое исследование . После пункции полость промывали растворами антисептиков и антибиотиков. По показаниям пункции повторяли. После эхоконтролируемых пункционных вмешательств отмечали отчетливое уменьшение размеров гипоэхогенной зоны вплоть до ее полного исчезновения. Повторные пункции от 2 до 5 раз до выписки из стационара были выполнены 4 пациентов. Таким образом эхоконтролируемое пункционное вмешательство, является эффективным методом лечения сером, гематом, у больных с ВГ в послеоперационном периоде. Ранняя диагностика послеоперационных раневых осложнений, адекватное дренирование с применением антибактериальных средств позволило в короткие сроки выписать этих пациентов на амбулаторное лечение.

Заключение

Основные научные результаты диссертации

1. Анализ причин грыжеобразования выявил, что основными факторами, достоверно влияющими на образование ВГ, являются: возраст больных, наличие ожирения, повышение внутрибрюшного давления, а также функциональная недостаточность соединительной ткани [3-А; 5-А].
2. При вентральной грыже по мере увеличения размеров грыжевых ворот и образования, длительности грыженосительство и повышения показателей внутрибрюшного давления наблюдается значительное повышение содержания продуктов ПОЛ (ДК и МДА) в апоневрозе и мышцах, являющемся одной из причин дегенеративно-дистрофических изменений [4-А; 6-А].
3. В патогенезе вентральных грыж и ее рецидивов ведущее место отводится повреждающему действию продуктов ПОЛ на соединительную ткань, способствующее развитию дисплазии соединительной ткани. Чем больше объём грыжи и длительность грыженосительство, тем выше содержания продуктов ПОЛ в крови и выраженные дисплазии соединительной ткани [2-А; 8-А].
4. Выбор способа герниопластики при ВГ должен основываться на данных объективных критериев. При сумме балов от 9 целесообразно натяжных методик, а при сумме балов от 10 до 18 и более 19 комбинирование и ненатяжные способы [1-А; 9-А].
5. Качество жизни пациентов перенесших комбинированные и «ненатяжные» методики в значительной степени лучше, чем у пациентов перенесших «натяжные» методики [3-А; 7-А].

Рекомендации по практическому использованию результатов

1. Для оценки состояния тканей передней брюшной стенки и детализации грыжевого содержимого при вентральной грыже рекомендуется выполнение УЗИ;

2. С целью уменьшения частоты рецидивов заболевания при выполнении «натяжных» и комбинированных методик герниопластики целесообразно иссечение краев апоневроза, зоны повышенного содержания продуктов ПОЛ и сниженными регенераторными возможностями на участке 2.0см.

3. Для медикаментозной коррекции нарушений метаболизма соединительной ткани при ВГ и ее рецидивов рекомендуется использование разработанных и предложенных методов коррекции антиоксидантной, антигиппоксантной терапии, а также применения аскорбиновой кислоты и магнийсодержащих препаратов.

4. Для ранней диагностики и профилактики частоты послеоперационных раневых осложнений независимо от способов герниопластики рекомендуется проведение динамического УЗИ и дренирования раны полихлорвиниловой трубкой

5. Эффективным методом профилактики синдрома интраоперационной гипертензии является интубация тонкой кишки полихлорвиниловыми зондами в сочетании с применением полипропиленовой сетки «onlain».

Список литературы

Список использованных источников

1. Аверьянов М. Ю. Сравнительный анализ применения ненатяжных и традиционных способов герниопластики при грыжах живота различной локализации / М.Ю. Аверьянов, Е. В. Гаар, В. Н. Горохов// Соврем. технол. мед.. - 2011. - №3. - С.39-43.

2. Алиев Р.А. Исследование объема брюшной полости у больных с вентральными грыжами до и после герниопластики / Р.А. Алиев, Г.Д. Одишелашвили // Кубанский научный медицинский вестник. - 2015. - №2 (151). - С.7-9.

3. Алишев О. Т. Современное состояние и проблемы лечения больших послеоперационных вентральных грыж / О.Т. Алишев, Р. Ш. Шаймарданов // ПМ. - 2013. - №2 (67). - С.16-21.

4. Анализ причин неудовлетворительных результатов хирургического лечения ущемленных грыж и пути их улучшения /Н. Д. Томнюк // Современные проблемы науки и образования. -2009. - №6-1. - С.88-90.

5. Анализ рецидивов после аллопластики послеоперационных вентральных грыж / А.А. Виноградов [и др.]// Вестник БГУ. - 2010. - №12. - С.198-202.

6. Ануров М. В. Классификация протезов для пластики грыжевых дефектов передней брюшной стенки (аналитический обзор литературы) / М. В. Ануров, С. М. Титкова, А. П. Эттингер //Вестник Российского государственного медицинского университета. – 2015. – №. 1. – С.5 – 10;

7. Белоконев В. И. Патоморфологическое обоснование хирургических принципов лечения больных с послеоперационной вентральной грыжей / В. И. Белоконев, А. Г. Житлов, А. В. Вавилов // БМИК. - 2011. - №6. - С.62-102.

8. Бесшовная герниопластика в хирургии грыж живота / Д.А. Славин [и др.]// Сибирское медицинское обозрение. – 2005. - №1. – С. 43 – 45.

9. Благовестнов Д. А. Роль и место протезирующих методов пластики передней брюшной стенки в хирургии первичных срединных грыж / Д.А. Благовестнов, А.В. Упырев, А.Х. Срукова// ВНМТ. - 2011. - №1. - С.153-155.

10. Винник Ю. С. Современные методы лечения послеоперационных вентральных грыж // Ю.С. Винник, С.И. Петрушко, Н.С. Горбунов // Сибирское медицинское обозрение. - 2010. - №5 - С.10-15.

11. Винник Ю. С. Современное состояние вопроса о методах хирургического лечения грыж передней брюшной стенки / Ю.С. Винник [и др.]// Современные проблемы науки и образования. - 2013. - №1. – 24 с.

12. Внедрение ксенобиоматериалов в герниологию и урогинекологию / О.А. Баулина [и др.]// Фундаментальные исследования. - 2012. - №10. - С.228-231.

13. Возможности функциональной МРТ в оценке спаечной болезни после пластики передней брюшной стенки / Е.А. Мершина [и др.]// Кубанский научный медицинский вестник. - 2010. - №6. - С.95-100.

14. Воскресенский Н. В. Хирургия грыж брюшной стенки / Н.В. Воскресенский. – М.: Рипол Классик. - 2013. – С. 22 – 24.

15. Выбор метода и анализ результатов эндопротезирования передней брюшной стенки у пациентов с вентральными грыжами / С.В. Иванов[и др.]// Курский научно-практический вестник "Человек и его здоровье". - 2011. - №3. - С.65-69.

16. Выявление пациентов с крайне высокой степенью риска развития послеоперационных вентральных грыж при проведении срединной лапаротомии /Н. В. Ташкинов // Дальневосточный медицинский журнал. 2013. №4 С. 31-33.

17. Галимов О. В. Новые технологии, предупреждающие образование вентральных грыж после лапароскопических операций /О. В. Галимов, В. О. Ханов, О. В. Буторина // Фундаментальные исследования. - 2010. - №4. - С.22-25.

18. Гиреев Г.И. Лечение грыж белой линии живота и диастаза прямых мышц живота / Г. И. Гиреев, У. З. Загиров, А. М. Шахназаров //Хирургия. – 1997. – №. 7. – С. 58-61.

19. Горбунов Н. С. Особенности строения белой линии живота Н.С. Горбунов, П.А. Самотесов, С.И. Петрушко//Сибирское медицинское обозрение. – 2011. – Т. 69, №. 3. – С. 224 – 228.

20. Григорюк А. А. Структура апоневроза передней брюшной стенки человека в норме и при патологии / А.А. Григорюк// ВНМТ. - 2011. - №2. - С.104-106.

21. Грубник В. В. Лапароскопическая герниопластика при лечении рецидивных паховых грыж / В. В. Грубник, К. О. Воротынцева, Р. В. Черномаз //Український журнал малоінвазивної та ендоскопічної хірургії. – 2012. – №. 2, – С. 26-27.

22. Грыжи белой линии живота у детей / В. К. Литовка [и др.]//ББК 57.3 П 24. – С. 317.

23. Дифференцированный подход к лечению послеоперационных вентральных грыж / П.М. Лаврешин [и др.] //Вестник экспериментальной и клинической хирургии. – 2016. – Т. 7, №. 3. – С. 246-251.

24. Дронов А. И. Симультанные операции с абдоминопластикой / А. И.Дронов, В. И. Федорук, Л. А. Рощина //Клін. хірургія. – 2009. – №. 7-8. – С. 39-40.

25. Ждановский В.В. Протезирующая герниопластика пупочных грыж: амбулаторный опыт / В.В. Ждановский//Вестник экспериментальной и клинической хирургии. – 2016. – Т. 3, №. 3. – С. 250-255.

26. Жебровский В.В. Хирургия грыж живота / В.В. Жебровский– М. МИА: 2003. – 228 с.;

27. Интраоперационная профилактика сером у пациентов, оперированных по поводу грыж передней брюшной стенки по неотложной помощи / В.Ф. Чикаев [и др.]// Вестник современной клинической медицины. - 2015. - №1. - С.101-104.

28. Исаев Г. Б. Динамика внутрибрюшного давления и ее влияние на функцию внешнего дыхания в раннем послеоперационном периоде у больных, оперированных по поводу больших вентральных грыж / Г.Б. Исаев, Н.З. Мусаева//Центрально-Азиатский медицинский журнал имени М. Миррахимова.– 2015. – 2015. – Вып. XXI, №. 1. – С. 101-104.

29. Использование комбинированных протезов для интраперитонеальной герниопластики послеоперационных вентральных грыж в эксперименте / И.Н. Зайков [и др.]// СМЖ. -2009. - №1. - С.59-62.

30. Кармадонов А. В. Применение модифицированного ксеноперикарда в хирургическом лечении грыж передней брюшной стенки / А.В. Кармадонов //Автореф. дисс. канд. мед. наук.– Кемерово.–2009—22 с. – 2009.

31. Клинико-морфологическое обоснование ксенопластики вентральных грыж / В.И. Никольский [и др.] // Известия ВУЗов. Поволжский регион. Медицинские науки. - 2012. - №1. - С.11-17.

32. Клиническое изучение раневой экссудации и выбора способа антибиотикопрофилактики в герниологии / А.В. Кузнецов [и др.] // Медицина и образование в Сибири. - 2012. - №2. – 38 с..

33. Комбинированная реконструктивная герниопластика по поводу малой и средней грыжи брюшной стенки / Н.Н. Велигоцкий [и др.]//Клінічна хірургія. – 2013. – №. 5. – С. 24-27.

34. Комплексное предоперационное обследование и подготовка геронтологических больных с вентральными грыжами передней брюшной стенки / А.А. Печеров [и др.] // Вестник национального медико-хирургического центра им. Н.И. Пирогова. – 2009. – Т. 4, №1. – С. 50 – 54.

35. Косинец В. А. Опыт комбинированной абдоминопластики и ненатяжной герниопластики передней брюшной стенки / В.А. Косинец, И. П. Штурич, Е. А. Украинец // Новости хирургии. - 2012. - №2 - С.101-104.

36. Ксеноперикардиальная герниопластика: возможности и перспективы / А.В. Баулин А. В. [и др.] // БМИК. - 2011. - №5 - С.11-15.

37. Лаврешин П. М. Дифференцированный подход к лечению послеоперационных вентральных грыж / П.М. Лаврешин, В.К. Гобеджишвили, В.В. Гобеджишвили //Вестник экспериментальной и клинической медицины. – 2014. – №. 3. – С. 246-251.

38. Лаврова Т.Ф. Клиническая анатомия и грыжи передней брюшной стенки / Т.Ф. Лаврова. – М.: Медицина. – 1979. – 104 с.

39. Лапароскопическая герниопластика послеоперационных вентральных грыж /А. Ю. Некрасов // Кубанский научный медицинский вестник. 2011. №3 С.125-128.

40. Лапароскопическое лечение грыж передней брюшной стенки / Ю.А. Назарьянц [и др.]// Бюллетень ВСНЦ СО РАМН. - 2010. - №5. - С.99-102.

41. Маслакова Н. Д. Технические решения герниопластики вентральных грыж с применением сетчатых трансплантатов / Н.Д. Маслакова // Журнал ГрГМУ. - 2014. - №2 (46). - С.97-99.

42. Мириджанян М. М. Дерматолипэктомия при лечении вентральных грыж / М.М. Мириджанян, С.С. Мирзоян//Вестник Хирургии Армении им. Г.С. Тамазяна. – 2010. – №. 2. – С. 23-27.

43. Мирзабекян Ю. Р. Прогноз и профилактика раневых осложнений после пластики передней брюшной стенки по поводу послеоперационной вентральной грыжи / Ю.Р. Мирзабекян, С.Р. Добровольский //Хирургия. – 2008. – Т. 1. – С. 66-71.

44. Морфологические основы причин рецидивов у больных с послеоперационной вентральной грыжей / Ю.А. Пономарева [и др.] // Фундаментальные исследования. – 2013. - №9-2. – С. 263 – 266.

45. Мохов Е.М. Применение биологически активного (антимикробного) шовного материала при хирургическом лечении грыж передней брюшной стенки / Е.М. Мохов, Н.Г. Евтушенко, А.Н. Сергеев//Вестник экспериментальной и клинической хирургии. – 2016. – Т. 5, №. 4. – С. 648-654.

46. Мусаев А. И. Критерии выбора объема пластики при больших и гигантских послеоперационных вентральных грыжах / А.И. Мусаев, О.Ж. Токтогулов//Вестник КГМА им. ИК Ахунбаева. – 2013. – Т. 4. – С. 75-77.

47. Нарезкин Д. В. Ретроспективные результаты хирургического лечения больных с ущемленными послеоперационными вентральными грыжами / Д.В.

Нарезкин, Е.В. Сергеев// Курский научно-практический вестник "Человек и его здоровье". - 2014. - №3. - С.66-72.

48. Ненатяжная герниопластика при лечении больных с послеоперационными вентральными грыжами / Г. Ц. Дамбаев [и др.]// СМЖ. - 2011. - №2-1. - С.121-124.

49. Некоторые аспекты хирургии грыж брюшной стенки / А.В. Баулин [и др.]// Известия ВУЗов. Поволжский регион. Медицинские науки. - 2009. - №4. - С.35-45.

50. Новое и старое в проблеме обработки грыжевого мешка при паховых, пупочных и послеоперационных вентральных грыжах /С. Г. Григорьев [и др.]//Вестник экспериментальной и клинической хирургии. – 2011. – Т. 4, №. 2. – С. 264-268.

51. Общие принципы хирургического лечения ущемленных грыж брюшной стенки / А.С. Ермолов [и др.] // Медицинский альманах. - 2009. - №3. - С.23-28.

52. О лечении послеоперационных вентральных грыж / А. Н. Лембас [и др.] // Известия ВУЗов. Поволжский регион. Медицинские науки. - 2010. - №1 - С.56-67.

53. Общие принципы хирургического лечения ущемленных грыж брюшной стенки // А.С. Ермолов [и др.] // Медицинский альманах. - 2009. - №3. - С.23-28.

54. Огнерубов Н. А. Вариантная анатомия влагалища прямой мышцы живота / Н.А. Огнерубов// Вестник Тамбовского университета. Серия: Естественные и технические науки. - 2013. - №4-1. - С.1324-1325.

55. Особенности внутрибрюшного эндопротезирования пупочных и послеоперационных вентральных грыж /С.Г. Григорьев [и др.]// Саратовский научно-медицинский журнал. - 2012. - №1. - С.141-145.

56. Особенности хирургического доступа при лапароскопической и видеоассистированной герниопластике послеоперационных вентральных грыж Ф. Н. Ильченко [и др.]//Таврический медико-биологический вестник. – 2014. – № 1. – С. 57-61.

57. Особенности цитокинового профиля у больных с послеоперационными вентральными грыжами при использовании эндопротезов «Экофлон» и

«Унифлекс» / С.В. Иванов [и др.] //Вестник экспериментальной и клинической хирургии. – 2016. – Т. 4, №. 3. – С. 440-445.

58. Оценка способов размещения полипропиленовых сеток при аллопластике вентральных грыж / Т. А. Мошкова [и др.] //Вестник хирургии имени И.И. Грекова. – 2007. – Т. 166, №. 2. – С. 78 – 81;

59. Оценка эффективности протезирования передней брюшной стенки методом рентгенокомпьютерной томографии / А.В. Упырев [и др.] // Вестник РГМУ. - 2009. - №6. - С.16-18.

60. Паршиков В.В. Протезирующая пластика брюшной стенки в лечении вентральных и послеоперационных грыж: классификация, терминология и технические аспекты (обзор) / В.В. Паршиков, В.В. Паршиков // Соврем. технол. мед.. - 2015. - №2. - С.138-152.

61. Паршиков В.В. Техника разделения компонентов брюшной стенки в лечении пациентов с вентральными и послеоперационными грыжами (обзор) / В.В. Паршиков, В.И. Логинов // Соврем. технол. мед.. - 2016. - №1. - С.183-194.

62. Патогенез и хирургическое лечение послеоперационных вентральных грыж / Белоконев В.И., Федорина Т.А. – Самара – 2005. – 183 с.

63. Патоморфологическое исследование результатов ненатяжной герниопластики при послеоперационной вентральной грыже в эксперименте / К.С. Хохлов [и др.]// Фундаментальные исследования. -2011. - № 11-2. - С. 372-376.

64. Пластика послеоперационных вентральных грыж свободным лоскутом аутофасции бедра / М.Н. Садыкова [и др.]// Медицинский альманах. - 2009. - №3. - С.31-34.

65. Плешков В.Г. Послеоперационные вентральные грыжи – нерешенные проблемы / В.Г. Плешков, О.И. Агафонов // Вестник экспериментальной и клинической хирургии. – 2009. – Т.2, №3. - С. 248 – 255.

66. Полынский А. А. Качество жизни и отдаленные результаты хирургического лечения пациентов рецидивными паховыми грыжами / А. А. Полынский, А. В.

Козловская, А. С. Кречко //Журнал Гродненского государственного медицинского университета. – 2016. – Т. 52, №. 4. – С. 30-32.

67. Поспелов М. С. Современные методики лапароскопии в лечении паховых грыж у детей / М.С. Поспелов, Н.Р. Акрамов, Р.Я. Яфясов// ПМ. - 2012. - №7 (63). - С.84.

68. Послеоперационные вентральные грыжи: современное состояние проблемы / М.В. Тимербулатов [и др.]// Медицинский вестник Башкортостана. - 2013. - №5. - С.101-107.

69. Послеоперационные вентральные грыжи–нерешенные проблемы / В.Г. Плешков, О.И. Агафонов //Вестник экспериментальной и клинической хирургии. – 2016. – Т. 2, №. 3. – С. 248-255.

70. Применение кожного лоскута для пластики послеоперационных грыж живота / О.И. Агафонов [и др.] //Вестник экспериментальной и клинической хирургии. – 2016. – Т. 3,№. 4. – С. 351-356.

71. Протезирующая герниопластика в лечении послеоперационных вентральных грыж больших размеров / А.Н. Лембас [и др.] // Известия ВУЗов. Поволжский регион. Медицинские науки. - 2011. №2. - С.90-97.

72. Протекание раннего послеоперационного периода после грыжесечений в условиях инфицирования тканей / А.В. Кузнецов [и др.] // Медицина и образование в Сибири. - 2014. - №3. - С.36.

73. Профилактика и лечение инфекционных раневых осложнений при протезирующих грыжесечениях / А. Г. Сонис [и др.]//Раны и раневые инфекции. – 2014. – Т. 2. – С. 16-23.

74. Профилактика спаечной болезни брюшины у больных с послеоперационными вентральными грыжами / Р.Р. Швалев [и др.] // Казанский медицинский журнал. – 2005. – Т.86,№1. – С. 24 – 26.

75. Разработка новых способов герниопластики / А.В. Баулин [и др.] // Известия ВУЗов. Поволжский регион. Медицинские науки. - 2012. - №2. - С.33-41.

76. Рагимов В.А. Сравнительный анализ результатов аллопластических методов в хирургическом лечении вентральных грыж / В.А. Рагимов //Вестник экспериментальной и клинической хирургии. – 2016. – Т. 5, №. 3. – С. 574-577.

77. Райляну Р. И. Функциональная активность мышц живота у больных, перенесших срединную лапаротомию / Р.И. Райляну, А. А. Ботезату //Клиническая медицина. – 2015. – №1. – 45 с..

78. Результаты лапароскопической пластики вентральных грыж с использованием полипропиленовых эндопротезов / В.А. Федоровцев // Медицинский альманах. - 2011. - №6. - С.262-264.

79. Результаты лечения больных с послеоперационной вентральной грыжей / А.Б. Горпинич [и др.] // Электронный научно-образовательный вестник здоровье и образование в XXI веке. – 2012. - Т.14,№6. – С. 81 – 82.

80. Симультантные операции при послеоперационных вентральных грыжах / Е.Ю. Евтихова [и др.] // Вестник Ивановской медицинской академии. – 2007. – Т.12, №1-2. – С. 66 – 68.

81. Скворцов М. Б. Локальная пластика рецидивной послеоперационной грыжи передней брюшной стенки (длительные клинико-анатомические наблюдения) / М.Б. Скворцов// Сиб. мед. журн. (Иркутск). - 2013. - №3. - С.113-117.

82. Слесаренко С.С. Принципы высокотехнологичного хирургического лечения больных с послеоперационными вентральными грыжами / С.С. Слеваренко, Р.В. Майоров, В.Э. Федоров// Медицинский альманах. – 2008. - №5. – С.201 – 203.

83. Современные полимерные материалы в пластической хирургии послеоперационных и рецидивных вентральных грыж / Б.С. Суковатых [и др.]// Курский научно-практический вестник "Человек и его здоровье". - 2006. - №1. - С.73-79.

84. Соколов С.В. Клинические аспекты дисплазии соединительной ткани при грыжах передней брюшной стенки у детей: дисс. ... канд. мед. наук. Ярославь,2015. 162 с.

85. Солодёнова М. Е. Особенности клинической картины, перекисного окисления липидов и функции антиоксидантной защиты у пациентов с различными вариантами гастроэзофагеальной рефлюксной болезни / М. Е. Солодёнова //Автореф. дисс… канд. мед. наук. - Красноярск. – 2009. –27 с.

86. Спинальная анестезия при послеоперационных вентральных грыжах передней брюшной стенки / А.Б. Якушевский [и др.] // Бюллетень ВСНЦ СО РАМН. - 2011. - №4. - С.123-124.

87. Способ снижения интраоперационной травмы при внутрибрюшинной пластике пупочных и вентральных грыж / Е.П. Кривощёков [и др.]// Фундаментальные исследования. - 2015. - №1-5. - С.980-983.

88. Сравнительная характеристика вживаемости сетчатых эндопротезов в лечении послеоперационных вентральных грыж /Ю. С. Винник // Сибирское медицинское обозрение. - 2007. - №4. - С.32-35.

89. Срукова А. Х. Хирургия первичных срединных грыж живота (обзор литературы) / А.Х. Срукова, Д.А. Благовестнов// ВНМТ. -2011. - №1. - С.155-157.

90. Ущемление отключенной петли тонкой кишки в вентральной грыже после операции илеошунтирования / Н.А. Пострелов [и др.] // Вестник хирургии им. И.И. Грекова. - .2007. – Т.166,№2. – 94 с.

91. Федосеев А. В. Недифференцированная дисплазия соединительной ткани как один из возможных механизмов образования наружных вентральных грыж / А.В. Федосеев, А.А. Чекушин //Рос. мед.-биол. вестн. им. акад. ИП Павлова. – 2010. – №. 3. – С. 125-130.

92. Хирургическое лечение рецидивных послеоперационных вентральных грыж / А.Н. Лембас [и др.] //Український журнал хірургії. – 2013. – №. 4. – С. 59-63.

93. Хирургическое лечение послеоперационных вентральных грыж: новые материалы, новые технологии / В.В. Петров [и др.]// Соврем. технол. мед.. - 2010. - №1-2. - С.71-72.

94. Цверов И. А. Хирургическое лечение больных с вентральными грыжами: современное состояние / И.А. Цверов, А.В. Базаев// Соврем. технол. мед.. - 2010. - №4. - С.122-127.

95. Цверов И. А. Оценка основных способов аллопластики с целью оптимизации лечения больных с послеоперационными вентральными грыжами / И.А. Цверов, А.В. Базаев// Соврем. технол. мед.. - 2011. - №2. - С.73-76.

96. Чарышкин А. Л. Способ герниопластики больших и гигантских послеоперационных вентральных грыж / А. Л. Чарышкин, А. А.Фролов //Фундаментальные исследования. – 2013. – №. 11-1. – С. 122 – 127.

97. Чугунов А. Н. Анализ причин рецидивов послеоперационных вентральных грыж после разных способов аллопластики / А.Н. Чугунов, Л.Е. Славин, А.З. Замалеев// Казанский мед.ж.. - 2007. - №3. – С. 22 – 23.

98. Чукардн А.В. Использование противоспаечных барьерных средств в хирургическом лечении послеоперационных вентральных грыж / А.В. Чукардн, А.Н. Редькин //Вестник экспериментальной и клинической хирургии. – 2016. – Т. 2, №. 2. – С. 143-146.

99. Шербатых А. В. Современное состояние проблемы хирургического лечения послеоперационных вентральных грыж / А.В. Шербатых, С.В. Соколова, К.В. Шевченко// Сиб. мед. журн. (Иркутск). - 2010. - №4. - С.11-16.

100. Шпаковский Н. И. Хирургическая тактика при ущемленных грыжах / Н.И. Шпаковский. – М: Хирургия. – 1981. – С. 122-124.

101. Шулутко А. М. Некоторые геронтологические аспекты хирургического лечения паховых и пупочных грыж / А.М. Шулутко //Клиническая геронтология. – 2006. – Т. 12,№. 6. – С. 3-6.

102. Эндопротезирование брюшной стенки с лифтингом мышечно-апоневротических тканей гипогастральной области в лечении вентральных грыж больших размеро / Б.С. Суковатых// Курский научно-практический вестник "Человек и его здоровье". - 2012. - №3. - С.88-92.

103. Ягудин М. К. Альтернативные подходы к герниопластике послеоперационных вентральных грыж / М.К. Ягудин// Казанский мед.ж.. - 2003. - №2. - С.121-123.

104. IC-пластика при послеоперационных вентральных грыжах / С.В. Шалашов [и др.]// Новости хирургии. - 2016. - №1. - С.12-18.

105. Abdominal ventral hernia repair with current biological prostheses: an experimental large animal model / M. G. Stanwix [et al.]//Annals of plastic surgery. – 2011. – Т. 66, №. 4. – P. 403-409.

106. Abdominal wall hernia repair with a composite ePTFE/polypropylene mesh: clinical outcome and quality of life in 152 patients / E. Iversen [et al.] //Hernia. – 2010. – Т. 14, №. 6. – P. 555-560.

107. Aellen S. Laparoscopic ventral hernia repair / S. Aellen //British Journal of Surgery. – 2013. – Т. 100, №. 4. – P. 574-575.

108. A review of available prosthetics for ventral hernia repair / V. Shankaran [et al.] //Annals of surgery. – 2011. – Т. 253, №. 1. – P. 16-26.

109. Berger D. Prevention of parastomal hernias by prophylactic use of a specially designed intraperitoneal onlay mesh (Dynamesh IPST®) / D. Berger //Hernia. – 2008. – Т. 12, №. 3. – P. 243-246;

110. Biologic grafts for ventral hernia repair: a systematic review / N. J. Slater [et al.]//The American Journal of Surgery. – 2013. – Т. 205, №. 2. – P. 220-230.

111. Biologic meshes are not superior to synthetic meshes in ventral hernia repair: an experimental study with long-term follow-up evaluation /M. Ditzel [et al.]//Surgical endoscopy. – 2013. – Т. 27, №. 10. – P. 3654-3662.

112. Biologic versus nonbiologic mesh in ventral hernia repair: a systematic review and meta-analysis /A. Darehzereshki [et al.] //World journal of surgery. – 2014. – Т. 38, №. 1. – P. 40-50.

113. Carbonell A. M. Posterior components separation during retromuscular hernia repair / A. M. Carbonell, W. S. Cobb, S. M. Chen //Hernia. – 2008. – Т. 12, №. 4. – P. 359-362.

114. Clinical predictors of operative complexity in laparoscopic ventral hernia repair: a prospective study /E. D. Jenkins [et al.] //Surgical endoscopy. – 2010. – T. 24, №. 8. – P. 1872-1877.

115. Comparison of early outcomes for laparoscopic ventral hernia repair between nonobese and morbidly obese patient populations / S. S. Ching [et al.]//Surgical endoscopy. – 2008. – T. 22, №. 10. – P. 2244-2250.

116. Christoudias G. A simplified laparoscopic approach to ventral hernia repair: a new “finned” mesh configuration with defect closure / G. Christoudias, M. Nunziata //Surgical endoscopy. – 2016. – №3. - P. 1-9.

117. Chung L. Pain and its effects on physical activity and quality of life before operation in patients undergoing elective inguinal and ventral hernia repair / L. Chung, P., J. O'Dwyer //The American Journal of Surgery. – 2014. – T. 208, №. 3. – P. 406-411.

118. Comparison of two different concepts of mesh and fixation technique in laparoscopic ventral hernia repair: a randomized controlled trial / M. Pawlak [et al.] //Surgical endoscopy. – 2016. – T. 30, №. 3. – P. 1188-1197.

119. Computer vision distance measurement from endoscopic sequences: prospective evaluation in laparoscopic ventral hernia repair /E. Bernal [et al.] //Surgical endoscopy. – 2014. – T. 28, №. 12. – P. 3506-3512.

120. Conservative management of mesh-site infection in hernia repair / B. Aguilar [et al.] //Journal of laparoendoscopic & advanced surgical techniques. – 2010. – T. 20, №. 3. – P. 249-252.

121. Current national practice patterns for inpatient management of ventral abdominal wall hernia in the United States /L. M. Funk [et al.] //Surgical endoscopy. – 2013. – T. 27, №. 11. – P. 4104-4112.

122. Current options in the management of complex abdominal wall defects / B. Ghazi [et al.]//Annals of plastic surgery. – 2011. – T. 66, №. 5. – P. 488-492.

123. Dermal collagen matrices for ventral hernia repair: comparative analysis in a rat model /G. Broderick [et al.]//Hernia. – 2012. – T. 16, №. 3. – P. 333-343.

124. Enhanced recovery after giant ventral hernia repair /K. K. Jensen [et al.] //Hernia. – 2016. – T. 20, №. 2. – P. 249-256.

125. Evaluation of new prosthetic meshes for ventral hernia repair / J. W. A. Burger et al.//Surgical Endoscopy and Other Interventional Techniques. – 2006. – T. 20. – №. 8. – C. 1320-1325.

126. Epidemiology and cost of ventral hernia repair: making the case for hernia research / B.K. Poulose [et al.]//Hernia. – 2012. – T. 16, №. 2. – P. 179-183.

127. Fibrin sealant for mesh fixation in laparoscopic umbilical hernia repair: 1-year results of a randomized controlled double-blinded study /J. R. Eriksen [et al.] //Hernia. – 2013. – T. 17, №. 4. – P. 511-514.

128. Financial implications of ventral hernia repair: a hospital cost analysis / D. Reynolds [et al.]//Journal of gastrointestinal surgery. – 2013. – T. 17, №. 1. – P. 159-167.

129. Importance of recurrence rating, morphology, hernial gap size, and risk factors in ventral and incisional hernia classification / U. A. Dietz [et al.]//Hernia. – 2014. – T. 18, №. 1. – P. 19-30.

130. Incisional ventral hernias: review of the literature and recommendations regarding the grading and technique of repair / K. Breuing [et al.]//Surgery. – 2010. – T. 148. – №. 3. – C. 544-558.

131. Is it time to rethink our management of dialysis patients undergoing elective ventral hernia repair? Analysis of the ACS NSQIP database /S. F. Tam [et al.] //Hernia. – 2015. – T. 19, №. 5. – P. 827-833.

132. Hybrid technique for laparoscopic incisional ventral hernia repair combining laparoscopic primary closure and mesh repair /K. Yoshikawa [et al.]//Asian journal of endoscopic surgery. – 2014. – T. 7, №. 3. – P. 282-285.

133. Laparoscopic repair of complex ventral hernia facilitated by pre-operative chemical component relaxation using Botulinum Toxin A /K. E. Elstner [et al.] //Hernia. – 2016. – T. 20, №. 2. – P. 209-219.

134. Laparoscopic repair of ventral hernias: nine years' experience with 850 consecutive hernias / B. T. Heniford [et al.]//Annals of surgery. – 2003. – Т. 238. – №. 3. – С. 391-400.

135. Laparoscopic repair reduces incidence of surgical site infections for all ventral hernias / N. A. Arita [et al.] //Surgical endoscopy. – 2015. – Т. 29, №. 7. – P. 1769-1780.

136. Laparoscopic ventral incisional hernia repair: evidence-based guidelines of the first Italian Consensus Conference / D. Cuccurullo [et al.] //Hernia. – 2013. – Т. 17, №. 5. – P. 557-566.

137. Laparoscopic ventral hernia repair: outcomes in primary versus incisional hernias: no effect of defect closure /J. R. Lambrecht [et al.] //Hernia. – 2015. – Т. 19, №. 3. – P. 479-486.

138. Laparoscopic ventral hernia repair with primary closure versus no primary closure of the defect: potential benefits of the robotic technology / A. M. Gonzalez [et al.] //The International Journal of Medical Robotics and Computer Assisted Surgery. – 2015. – Т. 11, №. 2. – P. 120-125.

139. Laparoscopic versus open ventral hernia repair in obese patients: a long-term follow-up /D. Froylich [et al.]//Surgical endoscopy. – 2016. – Т. 30, №. 2. – P. 670-675.

140. Laparoscopic versus open ventral hernia repair: a randomized controlled trial / C. M. Pring [et al.] //ANZ journal of surgery. – 2008. – Т. 78, №. 10. – P. 903-906.

141. Laparoscopic versus open ventral hernia repair: longitudinal outcomes and cost analysis using statewide claims data / B. L. Ecker [et al.] //Surgical endoscopy. – 2016. – Т. 30, №. 3. – P. 906-915.

142. LeBlanc K. Proper mesh overlap is a key determinant in hernia recurrence following laparoscopic ventral and incisional hernia repair /K. LeBlanc //Hernia. – 2016. – Т. 20, №. 1. – P. 85-99.

143. Low recurrence rate of a two-layered closure repair for primary and recurrent midline incisional hernia without mesh / A. H. M. Dur [et al.] //Hernia. – 2009. – Т. 13, №. 4. – P. 421-426.

144. Mathes T. Suture versus mesh repair in primary and incisional ventral hernias: A Systematic Review and Meta-Analysis / T. Mathes, M. Walgenbach, R. Siegel // World journal of surgery. – 2016. – T. 40, №. 4. – P. 826-835.

145. Matthews B. D. Ventral hernia risk score: the importance of patient selection and technique /B. D. Matthews, B. K. Poulose, M. J. Rosen //Journal of the American College of Surgeons. – 2014. – T. 218, №. 5. – P. 1075-1076.

146. Mesh versus non-mesh repair of ventral abdominal hernias / A. M. Malik [et al.]//J Ayub Med Coll Abbottabad. – 2008. – T. 20, №. 3. – P. 54-56.

147. Negative-pressure wound therapy in the management of high-grade ventral hernia repairs / N. Rodriguez-Unda [et al.] //Journal of Gastrointestinal Surgery. – 2015. – T. 19, №. 11. – P. 2054-2061.

148. Outcomes after emergency versus elective ventral hernia repair: a prospective nationwide study /F. Helgstrand [et al.]//World journal of surgery. – 2013. – T. 37, №. 10. – P. 2273-2279.

149. Pain, quality of life and recovery after laparoscopic ventral hernia repair / J. R.Eriksen [et al.] //Hernia. – 2009. – T. 13, №. 1. – P. 13-21.

150. Patient satisfaction, chronic pain, and functional status following laparoscopic ventral hernia repair / M. K. Liang [et al.]//World journal of surgery. – 2013. – T. 37, №. 3. – P. 530-537.

151. Peacock E.E. Studies on the biology and treatment of recurrent inguinal hernia /E.E. Peacock, J.W. Madden// Ann. Surg. – 1974. – V. 179. – P. 567 – 571.

152. Planned ventral hernia following damage control laparotomy in trauma: an added year of recovery but equal long-term outcome /B. M. Zosa [et al.] //Hernia. – 2016. – T. 20, №. 2. – P. 231-238.

153. Posterior component separation with transversus abdominis release successfully addresses recurrent ventral hernias following anterior component separation /E. M. Pauli [et al.] //Hernia. – 2015. – T. 19, №. 2. – P. 285-291.

154. Preoperative abdominal muscle elongation with botulinum toxin A for complex incisional ventral hernia repair /F. Farooque [et al.] //ANZ Journal of Surgery. – 2016. – T. 86, №. 1-2. – P. 79-83.

155. Qandeel H. Relationship between ventral hernia defect area and intra-abdominal pressure: dynamic in vivo measurement / H. Qandeel, P. J. O'Dwyer //Surgical endoscopy. – 2016. – T. 30, №. 4. – P. 1480-1484.

156. Randomized clinical trial of mesh fixation with "double crown" versus "sutures and tackers" in laparoscopic ventral hernia repair / F. Muysoms [et al.] //Hernia. – 2013. – T. 17, №. 5. – P. 603-612.

157. Recurrences after laparoscopic repair of ventral and incisional hernia: lessons learned from 505 repairs / E. B. Wassenaar [et al.] //Surgical endoscopy. – 2009. – T. 23, №. 4. – P. 825-832.

158. Remodeling characteristics and biomechanical properties of a crosslinked versus a non-crosslinked porcine dermis scaffolds in a porcine model of ventral hernia repair / J. A.Cavallo [et al.] //Hernia. – 2015. – T. 19, №. 2. – P. 207-218.

159. Results of AlloDerm use in abdominal hernia repair / S. Misra [et al.] //Hernia. – 2008. – T. 12, №. 3. – P. 247-250.

160. Risk factors for chronic pain after open ventral hernia repair by underlay mesh placement /C. Gronnier [et al.] //World journal of surgery. – 2012. – T. 36, №. 7. – P. 1548-1554.

161. Risk of infection and hernia recurrence for patients undergoing ventral hernia repair with non-absorbable or biological mesh during open bowel procedures / G. El-Gazzaz [et al.] //Techniques in coloproctology. – 2013. – T. 17, №. 3. – P. 315-320.

162. Salameh J. R. Primary and unusual abdominal wall hernias / J. R. Salameh //Surgical Clinics of North America. – 2008. – T. 88, №. 1. – P. 45-60.

163. Simultaneous ventral hernia repair in bariatric surgery / D. L. Chan [et al.] //ANZ journal of surgery. – 2014. – T. 84, №. 7-8. – P. 581-583.

164. The peritoneal flap hernioplasty for repair of large ventral and incisional hernias /A. Malik [et al.]//Hernia. – 2014. – T. 18, №. 1. – P. 39-45.

165. Trans-cutaneous Closure of Central Defects (TCCD) in laparoscopic ventral hernia repairs (LVHR) / M.L. Clapp [et al.]//World journal of surgery. – 2013. – T. 37, №. 1. – P. 42-51.

166. Variation in mesh placement for ventral hernia repair: an opportunity for process improvement? / S. H. Gray [et al.] //The American Journal of Surgery. – 2008. – T. 196, №. 2. – P. 201-206.

Список публикаций соискателя ученой степени

Статьи в рецензируемых журналах

1-А. Курбонов К.М. Особенности диагностики и лечения, послеоперационных поясничных и боковых грыж живота / Х.З. Факиров. М.М. Максудов. //Вестник педагогического университета. 2015. - №2.(63-2). - С. 49-53.

2-А. Курбонов К.М. Некоторые аспекты патогенеза вентральных грыж. / Х.З. Факиров. К.Р. Назирбоев // Вестник Авиценны. - 2017. - №2. - С. 198-202

3-А. Курбонов К.М. Профилактика послеоперационных грыж живота / К.Р. Рузибойзода, М.М. Максудов. Х.З. Факиров // Здравоохранения Таджикистана. - 2019. - № 3, (342). - С. 19-23

Статьи и тезисы в журналах и сборниках конференций

4-А. Факиров Х.З. Нарушение процессов перекисного окисления липидов у больных с грыжей белой линии живота. / Х.З. Факиров. Материалы годичной научно практичной конференции молодых ученых и студентов ТГМУ им. Абуали ибни Сино. - 2012. - С. 192-193.

5-А. Факиров Х.З. Миниинвазивные вмешательство при гнойном паранефрите. / Х.З. Факиров. М.М. Максудов. //Х научно-практической конференции молодых учёных и студентов ТГМУ им. Абуали ибни Сино с международным участием «Внедрение достижений медицинской науки в клиническую практику» - 2015. - С. 200-201.

6-А. Факиров Х.З. Некоторые современные особенности патогенеза вентральных грыж. / Факиров Х.З. Курбонов К.М. Назирбоев К.Р., Халимов Д.С. // Сборник научных статьей 65 годичной международной научно-практической конференции ТГМУ имени Абуали ибни Сино. - 2017. - С. 253-255.

7-А. Факиров Х.З. Хирургическая реабилитация больных с большими гигантскими вентральными грыжами. / Х.Ш.Назаров, Ф.Н. Наджмуддинов // Материалы XIII научно практической конференции молодых ученых и студентов

с международным участием посвящённой «Году развития туризма и народных ремесел» Душанбе . - 2018. - С. 223.

8-А. Факиров Х.З. Профилактика развития синдрома внутрибрюшной гипертензии при герниопластики у больных с большими и гигантскими вентральными грыжами. / Х.Ш. Назаров. М. Курбонов. // Материалы 66-ой годичной научно-практической конференции ТГМУ им. Абуали ибни Сино с международным участием, посвящённой «Году развития туризма и народных ремесел» Душанбе. - 2018. - С. 252-253.

9-А. Факиров Х.З. Выбор способа пластики брюшной стенки при вентральных грыжах. / Х.З. Факиров, Б.Н. Джонов, Ф.М. Абдуллоев. // Материалы XIV международной научно-практической конференции молодых ученых и студентов, посвящённой «Годам развития села, туризма и народных ремесел (2019-2021)». Душанбе. - 2019. - С. 260.

Рационализаторское предложение

10-А. Разработан способ лечения вентральных грыж/Факиров Х.З., Курбонов К.М., Назирбоев К.Р. Рационализаторское предложение, удостоверение №3558/R711 от 21.11.2017г.

11-А. Разработан способ коррекции нарушения метаболизма соединительной ткани у больных с вентральными грыжами /Факиров Х.З., Курбонов К.М., Назирбоев К.Р. Рационализаторское предложение, удостоверение №3634/R712 от 21.10.2018г.

12-А. Разработан способ медикаментозного лечения вентральных грыж и её рецидивов /Факиров Х.З., Курбонов К.М., Назирбоев К.Р. Рационализаторское предложение, удостоверение №3633/R711 от 21.10.2018г.

13-А. Разработан способ диагностики слабых анатомических зон с целью профилактики послеоперационных поясничных грыж /Факиров Х.З., Курбонов К.М., Максудов М.М. Рационализаторское предложение, удостоверение №3430/R645 от 07.01.2015 г.

14-А. Разработан способ профилактики послеоперационных поясничных и боковых грыж /Факиров Х.З., Курбонов К.М., Максудов М.М. Рационализаторское предложение, удостоверение №3403/R618 от 05.11.2014 г.

15-А. Разработан способ лечения гнойного паранефрита /Факиров Х.З., Курбонов К.М., Максудов М.М. Рационализаторское предложение, удостоверение №3404/R619 от 05.11.2014 г.