ГОСУДАРСТВЕННОЕ ОБРАЗОВАТЕЛЬНОЕ УЧРЕЖДЕНИЕ
«ТАДЖИКСКИЙ ГОСУДАРСТВЕННЫЙ МЕДИЦИНСКИЙ
УНИВЕРСИТЕТ ИМЕНИ АБУАЛИ ИБНИ СИНО»

На правах рукописи

УДК: 611.664; 618.145-007.61-073-091

АСАНБЕКОВА СОХИБДЖАМОЛ ХУСРАВБЕКОВНА

СОСУДИСТО-ТКАНЕВЫЕ И УЛЬТРАЗВУКОВЫЕ ОСОБЕННОСТИ ЭНДОМЕТРИЯ МАТКИ У ЖЕНЩИН РЕПРОДУКТИВНОГО ВОЗРАСТА В НОРМЕ И ПРИ ГИПЕРПЛАСТИЧЕСКИХ ПРОЦЕССАХ

АВТОРЕФЕРАТ

диссертации на соискание учёной степени
кандидата медицинских наук
по специальности 3.3.1. Анатомия человека

Душанбе - 2026

Диссертационная работа выполнена на кафедре анатомии человека им. Я.А. Рахимова и на базе Научно-исследовательского института фундаментальной медицины ГОУ «Таджикский государственный медицинский университет имени Абуали ибни Сино»

Научный руководитель:	**Курбонов Саид –** доктор медицинских наук, профессор кафедры анатомии человека им. Я.А. Рахимова ГОУ «Таджикский государственный медицинский университет имени Абуали ибни Сино»
Официальные оппоненты:	**Ахмедова Сурайё Мухамадовна –** доктор медицинских наук, профессор кафедры анатомии человека, оперативной хирургии и топографической анатомии (ОХТА) Ташкентского государственного медицинского университета Министерства здравоохранения Республики Узбекистан
	Мирзоева Сохиба Рустамовна – кандидат медицинских наук, заведующая кафедрой патологической анатомии и судебной экспертизы НОУ «Медико-социальный институт Таджикистана»
Ведущее учреждение:	Бухарский государственный медицинский институт имени Абу Али ибн Сино Министерства здравоохранения Республики Узбекистан

Защита диссертации состоится «30» 09 2026г. в 13:00 часов на заседании диссертационного совета 6D.КОА-072 при ГОУ «Таджикский государственный медицинский университет имени Абуали ибни Сино» по адресу: Республика Таджикистан, 734026, г. Душанбе, улица Сино, 29-31.

С диссертацией и авторефератом можно ознакомиться в библиотеке ГОУ «Таджикский государственный медицинский университет имени Абуали ибни Сино» по адресу: 734026, Республика Таджикистан, г. Душанбе, улица Сино, 29-31 и на официальном сайте www.tajmedun.tj.

Автореферат разослан «___» __________ 2026 года.

Учёный секретарь диссертационного совета, кандидат медицинских наук — **Ходжаева М.Х.**

ВВЕДЕНИЕ

Актуальность темы исследования. Гиперпластические процессы эндометрия (ГППЭ) матки (гиперплазия и полипы эндометрия) – это гистопатология изменений эндометрия в результате разрастания слизистой оболочки матки, что приводит к уплотнению и увеличению её объёма, и остаётся наиболее распространённой патологией репродуктивного возраста.

По данным М.М. Дамирова и др. (2024): «Гиперплазию эндометрия (ГЭ) относят к числу наиболее распространённых гинекологических заболеваний. Увеличение частоты ГЭ связано с возрастанием числа случаев заболевания, а также с привлечением внимания врачей к данной патологии. До настоящего времени нет единой точки зрения относительно критериев оценки выраженности пролиферативных изменений эндометрия и терминологии, обозначающей различные виды ГЭ» [4, с. 53].

За последние десятилетия многие учёные отмечают высокую частоту данной патологии среди гинекологических заболеваний и в среднем она составляет 5-6% [3, с. 83-95; 17, с. 1-8; 18, с. 37-58].

По данным сотрудников ГУ «Таджикский научно-исследовательский институт акушерства, гинекологии и перинатологии Министерства здравоохранения и социальной защиты населения Республики Таджикистан (МЗ и СЗН РТ)» Э.Х. Хушвахтовой и др. (2022): «На основании данных трансвагинального УЗИ в двухмерном режиме установлено, что изолированная форма гиперплазии эндометрия в 1,9 раза достоверно чаще диагностировалась у женщин активного репродуктивного возраста – 22 (20,7 ± 3,9%), по сравнению с пациентками позднего детородного возраста – 31 (10,7 ± 1,8%)» [16, с. 290], что определяет актуальность изучаемой проблемы для практического здравоохранения Республики Таджикистан (РТ).

Гиперпластические процессы эндометрия на сегодняшний день являются одной из актуальных и недостаточно изученных проблем гинекологии репродуктивного возраста. Высокая распространённость этих процессов и их роль в развитии злокачественных новообразований эндометрия отрицательно

влияют на общее состояние, работоспособность и качество жизни больных [6, с. 46-55; 13, с. 283-287; 14, с. 299-301; 19, с. 242-245].

Согласно данным З.М. Назировой (2026) отмечено, что: «гиперплазия эндометрия, как и другие гиперпластические процессы, на начальных этапах представляет собой физиологический ответ эндометриальной ткани на пролиферативное воздействие эстрогенов. Однако по мере прогрессирования заболевания железистые клетки гиперплазированного эндометрия могут приобретать резистентность к гормональной регуляции, что сопровождается морфофункциональными изменениями, повышающими риск малигнизации» [8, с. 59].

Однако ряд вопросов, касающихся комплексного изучения морфологических, иммуногистохимических (ИГХ), антропометрических и ультразвуковых аспектов с ГППЭ у пациенток репродуктивного возраста, до сих пор не получил должного решения. Отсутствие системного анализа взаимосвязей между этими параметрами указывает на необходимость продолжения научных изысканий и разработки новых моделей комплексных исследований в данной области.

Воспалительные заболевания репродуктивных органов у женщин многообразны, могут затрагивать как индекс массы тела (ИМТ), формы и размеры органа, так и структуры стенки матки. При данном обстоятельстве ведущим критерием является возраст и телосложение, что требует дальнейшего изучения с целью доработки и дополнения существующих стандартов [12, с. 79-88; 20, с. 540-549].

Данное диссертационное исследование в определённой степени способствует реализации задач (мать и ребёнок находятся под особой защитой и покровительством государства), установленных в Конституции Республики Таджикистан, 2016, глава 2, статья 34 [5, с. 86]. Постановлением Правительства РТ от 31 августа 2023, №418, была принята «Государственная программа репродуктивного здоровья на 2023-2027 годы», Постановлением Правительства РТ от 2 октября 2019, №463, была принята «Программа профилактики

ожирения и формирования здорового питания в Республике Таджикистан на период 2019-2024 годы».

Как отмечают Дж.А. Абдуллозода с соавт. (2022): «Представленная информация доказывает, что усилия по улучшению качества помощи матерям и детям в Республике Таджикистан проводятся и являются возможными благодаря заинтересованности Правительства страны, всех уровней служб здравоохранения, международных партнёров и специалистов, оказывающих непосредственную помощь матерям и детям» [1, с. 14].

Степень научной разработанности изучаемой проблемы. Несмотря на стремительное развитие диагностических технологий, детальная верификация анатомических характеристик морфофункциональной организации структур органов в норме и при патологических состояниях сохраняет статус приоритетной научно-практической задачи. Серьёзное макромикроскопическое изучение ГППЭ в репродуктивном периоде позволяет выявить фундаментальные закономерности структурной изменчивости матки, которые определяют морфологическую основу физиологических и общебиологических процессов.

По данным М.М. Дамирова (2024) обобщены многочисленные морфологические исследования и установлено, что: «морфологическое исследование эндометрия является наиболее точной диагностикой ГЭ. Данный метод является заключительным (определяющим), при котором производится оценка характера патологического процесса на основании детального изучения структуры и клеточного состава материала, причём для её точности используют разное увеличение микроскопа (от 40 до 400 раз), а в некоторых случаях выполняют иммуногистохимическое исследование» [4, с. 54].

В последнее время в мировой медицинской практике, наряду с морфофункциональными методами, ведущую роль в комплексном обследовании женской репродуктивной системы занимает ультразвуковое исследование (УЗИ). Высокая информативность и неинвазивность метода позволяют детально оценить анатомо-функциональное состояние матки,

определить её биометрические параметры, а также своевременно диагностировать аномалии развития и широкий спектр патологических процессов. Анализ литературных источников [2, 712 с.; 10, с. 278-280; 15, 54 с.] свидетельствует о том, что сведения по эхографической морфометрии матки ограничиваются отдельными наблюдениями определённого возраста и, как правило, получены попутно при обследовании их на наличие той или иной патологии, вследствие этого они базируются на недостаточном количестве наблюдений для статистической достоверности результатов, носят весьма усреднённый характер и приводятся без учёта показателей физического развития (антропометрические данные и соматотип) и возрастной изменчивости.

Приведённые выше данные свидетельствуют об актуальности обсуждаемых в науке и практике проблем. Отсутствие адекватного освещения этих вопросов в современной литературе послужило основанием для выбора темы исследования, его методов и контингента женщин, подлежащих обследованию. В связи с этим целесообразно проведение исследования, направленного на разработку мер по снижению материнской и перинатальной смертности.

Связь исследования с программами (проектами), научной тематикой.

Диссертационная работа выполнена в рамках научно-исследовательской работы кафедры анатомии человека имени Я.А. Рахимова ГОУ «Таджикский государственный медицинский университет имени Абуали ибни Сино» на тему: «Сосудисто-тканевые изменения внутренних органов человека в норме и при патологии», ГР № 0123TJ1551 на 2023–2027 гг.

ОБЩАЯ ХАРАКТЕРИСТИКА ИССЛЕДОВАНИЯ

Цель исследования – усовершенствовать оценку сосудисто-тканевых, морфометрических, иммуногистохимических, антропометрических и ультразвуковых преобразований эндометрия матки в норме и при гиперпластических процессах (гиперплазии и полипы эндометрия), а также

выявление их взаимосвязи с соматотипом пациенток.

Задачи исследования:

1. Выявить особенности сосудисто-тканевых структур стенки матки (эндометрия) в норме (контрольная группа) для сопоставления с данными патологии.

2. Определить морфофункциональные преобразования эндометрия матки при гиперпластических процессах (гиперплазиях и полипах эндометрия).

3. Оценить иммуногистохимические изменения эндометрия, с использованием маркеров пролиферации индекса Ki-67 и маркера ангиогенеза CD34.

4. Изучить антропометрические особенности и индекс массы тела у женщин репродуктивного возраста с гиперпластическими процессами эндометрия с позиции ультразвукового исследования.

Объект исследования. Объектом исследования явились 22 препарата матки, полученные от трупов (контрольная группа); результаты проспективного исследования матки (диагностическое выскабливание) 71 пациентки, осуществлённого на базе медицинского центра «Насл» г. Душанбе; антропометрическое и ультразвуковое обследование прошли 300 женщин в возрасте от 18 до 45 лет. Из общего числа обследованных, 134 женщины были без сопутствующей патологии (контрольная группа) и 166 пациенток – с ГППЭ (группа сравнения). Исследование проводилось на базе кафедр акушерства и гинекологии №1 и №2 ГОУ «ТГМУ им. Абуали ибни Сино».

Предмет исследования. Предметом исследования явились комплексные морфологические, морфометрические и иммуногистохимические показатели сосудисто-тканевых преобразований эндометрия, ультразвуковые анатомические характеристики матки и антропометрические показатели женщин репродуктивного возраста в зависимости от конституционального типа телосложения.

Научная новизна исследования. Установлено, что высокая плотность и густая сеть сосудов, оплетающих железы базального слоя, в сочетании с

низкими величинами ёмкости капиллярной сети в эндометрии, обусловлены специфическими функциями слизистой оболочки: обеспечением трофики, созданием условий для имплантации и интенсивными процессами ежемесячной регенерации.

Впервые описаны морфофункциональные, морфометрические и гистохимические изменения эндометрия, характеризующиеся пролиферативными и гиперпластическими процессами, приводящими к перестройке тканевых структур эндометрия (с последующей редукцией) и нарушению его функционирования вплоть до бесплодия. Морфометрический анализ индекса Керногана радиальных артерий эндометрия снижен по сравнению с нормой, что негативно влияет на кровоток в микроциркуляторном русле эндометрия. Такая трансформация сосудистого русла детерминирована гипертрофией стенки и облитерацией просвета артерий склеротического генеза.

На фоне гиперпластических процессов эндометрия определялись пролиферативные и реактивные преобразования, сопровождающиеся изменением экспрессии иммуногистохимических маркеров Ki-67 и CD34, что подтверждает наличие патоморфологических перестроек в эндометрии.

Впервые установлены особенности конституционального статуса женщин с ГППЭ. Показано, что развитие данной патологии чаще ассоциируется с гиперстеническим типом телосложения, избыточной массой тела и ожирением. Это позволило обосновать использование ИМТ в качестве одного из критериев выделения группы риска по развитию гиперпластических процессов эндометрия.

Впервые выявлены эхографические особенности матки и эндометрия у пациенток с ГППЭ в зависимости от конституциональных характеристик организма. Установлено, что данная патология сопровождается увеличением размеров и объёма матки, а также выраженным утолщением эндометрия. Полученные результаты подтверждают высокую диагностическую значимость ультразвуковой морфометрии для объективной оценки степени пролиферативных изменений эндометрия.

Теоретическая и научно-практическая значимость исследования

Получены новые данные фундаментального характера, раскрывающие морфологические, ИГХ, антропометрические и ультразвуковые преобразования эндометрия при ГППЭ. Научная значимость результатов исследования заключается в обосновании целесообразности использования установленных морфологических, антропометрических, морфометрических и гистохимических показателей сосудисто-тканевых преобразований, а также индивидуально-типологической изменчивости параметров матки. Данные показатели имеют практическое значение в акушерстве и гинекологии и могут быть использованы в качестве дополнительных дифференциально-диагностических критериев при интерпретации показаний трансабдоминальной и трансвагинальной сонографии органов малого таза при ГППЭ.

Теоретическая значимость, методологические положения, выводы и рекомендации, представленные в диссертации, могут быть использованы в практическом здравоохранении и в учебном процессе медицинских ВУЗов.

Полученные антропометрические данные, отражающие конституциональные особенности пациенток и определяющие факторы риска развития ГППЭ, позволили разработать методические рекомендации по формированию здорового образа жизни с учётом индивидуального ИМТ.

Положения, выносимые на защиту

1. Сосудисто-тканевые преобразования при ГППЭ вызывают ряд патоморфологических изменений (пролиферативные и гиперпластические процессы, облитерация сосудов склеротического генеза), что приводит к глубокой структурной перестройке эндометрия с последующей редукцией его тканевых компонентов, и вызывает нарушение функциональной активности слизистой оболочки матки вплоть до развития бесплодия.
2. Оценка ИГХ исследований экспрессии маркера Ki-67 выявила широкий спектр пролиферативных изменений у пациенток с ГППЭ. Экспрессия маркера ангиогенеза CD34 свидетельствует о выраженной васкуляризации и плотности кровеносных капилляров эндометрия, что является

диагностическим признаком данной патологии.

3. Повышенный ИМТ (избыточный вес и ожирение I–II степени) у женщин репродуктивного возраста с ГППЭ являются фактором риска, что позволяет рассматривать данный антропометрический показатель как значимый фактор риска при проведении профилактических мероприятий. Эхографическая картина показала, что у подавляющего большинства женщин III контрольной группы (95,5%), независимо от конституционального типа, матка имеет типичную грушевидную форму, лишь у 6 обследованных данной группы (4,5%) была зафиксирована конусовидная форма матки. В III основной группе (n=166) были выявлены грушевидная, конусовидная и седловидная формы (95,8%, 3%, и 1,2% соответственно).

Степень достоверности результатов. Высокая степень достоверности результатов, обоснованность выводов обеспечивается достаточным количеством исследованного материала, использованием современных апробированных методов исследования, адекватной статистической обработкой полученных результатов исследования, критическим подходом при сравнении с данными современной научной литературы.

Соответствие диссертации паспорту научной специальности. Исследование соответствует паспорту ВАК при Президенте Республики Таджикистан по специальности 3.3.1. Анатомия человека. Области исследований: пункт 3.2. Нормативы строения тела человека и отдельных органов с учётом возрастной, половой и другой типологии; пункт 3.3. Анализ и градация индивидуальной изменчивости структур организма как основы для правильной диагностики патологических состояний и исключения вероятности возникновения ятрогенных заболеваний при медицинских манипуляциях; пункт 3.4. Оценка разрешающих способностей современных методов прижизненной визуализации органов человека; пункт 3.5. Влияние средовых факторов на постнатальный морфогенез органов и функциональных систем человека; пункт 3.7. Оценка влияния разных методов анатомического исследования и консервации на структуру биологических препаратов органов человека для

возможности их использования в учебных и музейно-просветительных целях.

Личный вклад соискателя учёной степени в исследования. Личное участие автора заключалось в планировании исследования, постановке цели и задач, выборе методов исследования и подборе адекватных маркеров, ведении пациентов, заборе материала для исследования, подготовке публикаций. На каждого обследованного пациента заполнялась карта, разработанная диссертантом, с указанием всех антропометрических и ультразвуковых данных. Теоретические, методологические и практические результаты работы были представлены на международных, республиканских и региональных научно-практических конференциях (2024–2026 гг.). В соавторских исследованиях реализованы научные идеи диссертанта.

Апробация и реализация результатов диссертации. Основные положения диссертационной работы доложены на: научно-практической конференции (72-я годичная) «Новые горизонты в медицинской науке, образовании и практике» с международным участием (Душанбе, Таджикистан, 2024); республиканской научно-практической конференции с международным участием «Актуальные проблемы химии и биохимии» (Термез, Узбекистан, 2024); конференции с международным участием «Научные исследования в современном мире: опыт, проблемы и перспективы развития» (Уфа, Россия, 2025); годичной научно-практической конференции «Наука и образование для здоровья нации» ГОУ ТГМУ им. Абуали ибни Сино (Душанбе, Таджикистан, 2025); 1-й международной конференции «Перспективные исследования по медицинской химии, биохимии и биофизике в области медицины» (Самарканд, Узбекистан, 2025); республиканской научно-практической конференции (VI-я годичная) ГОУ «Хатлонский государственный медицинский университет» «Достижения и перспективы развития медицинской науки и образования», посвящённой Дню Президента и Государственному флагу Республики Таджикистан (Дангара, Таджикистан 2025); 12-ом Международном Конгрессе SEUD-2026 (Франкфурт, Германия, 2026); 2-й Международной конференции «Фундаментальная медицина: достижения и перспективы» (Самарканд,

Узбекистан, 2026); Международной научно-практической конференции молодых учёных и студентов (XXI) ГОУ ТГМУ им. Абуали ибни Сино, посвящённой 35-летию государственной независимости Республики Таджикистан «Прогресс и интеграция: научные достижения в клинике» (Душанбе, Таджикистан, 2026); заседании межкафедральной проблемной комиссии по теоретическим медицинским дисциплинам ГОУ ТГМУ им. Абуали ибни Сино (11.06.2026, Протокол №3).

Основные положения внедрены в учебный процесс кафедр рентгенологии и радиологии, акушерства и гинекологии, патологической анатомии и анатомии человека им. Я.А. Рахимова ГОУ «ТГМУ им. Абуали ибни Сино».

Публикации по теме диссертации. По материалам диссертации опубликовано 22 печатные работы в отечественных и зарубежных изданиях, из которых 5 – в рецензируемых журналах, рекомендованных ВАК при Президенте Республики Таджикистан, 9 – в республиканских научных изданиях, 8 – в зарубежных научных изданиях.

Структура и объём диссертации. Диссертационная работа изложена на 168 страницах компьютерного текста и состоит из: введения, общей характеристики исследования, обзора литературы, главы с материалами и методами исследования, глав, полученных в ходе исследования результатов, обзора результатов исследования, выводов и рекомендаций по практическому использованию результатов исследования, списка литературы (170 источников: 98 отечественных и стран СНГ, 72 зарубежных авторов). Работа содержит 6 таблиц и 37 рисунков.

СОДЕРЖАНИЕ РАБОТЫ

Материал и методы исследования

Дизайн исследования: все обследованные распределены на три группы в зависимости от задач и объекта исследования. Первую группу (контрольную) составил аутопсийный материал – препараты матки, полученные от 22 женщин (трупов), на которых были проведены макро-морфологические и ИГХ исследования. Аутопсийный материал получен из прозектуры Городской

клинической больницы №5.

Вторую группу (основную) составил операционный материал (препараты матки), полученный от 71 пациентки репродуктивного возраста с ГППЭ. Сбор клинического материала осуществлялся на базе медицинского центра «Насл» г. Душанбе.

В третью группу вошли 166 пациенток с гиперпластическими заболеваниями матки. Контрольную третью группу составили 134 практически здоровые женщины репродуктивного возраста, которым проводилось УЗИ, определялись антропометрические показатели и устанавливался тип телосложения (соматотип). Пациентки были обследованы на базе кафедр акушерства и гинекологии №1 и №2 ГОУ «ТГМУ имени Абуали ибни Сино» при Республиканских родильных домах №1 и №2.

Критериями включения в группу являлись: женщины репродуктивного возраста с ГППЭ без патологии эндокринной и иммунной системы, отсутствие травм органов малого таза и беременности, возраст в пределах 18-45 лет, информированное добровольное согласие. Причина смерти и состояние внутренних женских половых органов определялись согласно протоколам патологоанатомического вскрытия.

Критерии исключения: возраст меньше 18 и больше 45 лет, противопоказания к гистероскопии, беременность, острые воспалительные заболевания органов малого таза, злокачественные новообразования тазовых органов, декомпенсированный сахарный диабет, тяжёлые сердечно-сосудистые заболевания, отказ от участия в исследовании.

Исследование проведено с соблюдением биоэтических норм на основании разрешения этического комитета ГОУ «ТГМУ имени Абуали ибни Сино» (протокол №3/2 от 23.12.2025).

Таким образом, для выполнения поставленных задач нами обследовано 393 женщины, из которых 237 составили основную вторую и третью группы (таблица 1).

Таблица 1. - Распределение фактического материала по характеру исследования эндометрия матки в норме и при гиперпластических процессах

Возраст (в годах)	Морфологические и иммуногистохимические исследования		Антропометрические исследования и УЗИ	
	Контрольная (I группа)	Основная (II группа)	Контрольная (III группа)	Основная (III группа)
18-45	(n=22)	(n=71)	(n=134)	(n=166)
Всего	93		300	

Методы исследования

Морфологические методы. Объектом исследования послужили фрагменты различных отделов стенки матки как в норме, так и при ГППЭ. Кровеносные сосуды инъецировались раствором чёрной туши с желатином, а также тонкотёртыми масляными красками. После инъекции препарат фиксировался в течение нескольких дней в 10% растворе нейтрального формалина. Затем орган разрезался в сагиттальной плоскости на две равные половины: одна использовалась для изготовления тотальных гистологических препаратов и срезов (окраска гематоксилин-эозином и по Ван-Гизону), а другая просветлялась по методу Шпальтегольца-Жданова.

Морфометрию гистологических срезов, окрашенных гематоксилин-эозином и по Ван-Гизону, проводили с помощью окуляр-микрометра. На срезах изучали следующие параметры: диаметр звеньев микроциркуляторного русла (МЦР), порядковых артерий и вен эндометрия матки.

Изучение гистологических препаратов проведено на микроскопе «Olympus CX 21» и бинокулярном стереоскопическом микроскопе «МБС-9» с использованием окуляров x10 и объективов x10, x20, x40. Иллюстрация материала производилась микрофотографированием просветлённых и гистологических препаратов в проходящем свете.

Иммуногистохимические методы. Для ИГХ исследования гистологические срезы толщиной 2-3 мкм окрашивали антителами к маркерам Ki-67 и маркерам ангиогенеза CD34 с использованием автоматизированной

системы Ventana Benchmark Ultra (Roche, Швейцария). Уровень экспрессии оценивали количественно (в процентах) и классифицировали следующим образом: слабая экспрессия – до 20% положительно окрашенных клеток; умеренная экспрессия – от 20% до 60%; выраженная (сильная) экспрессия – более 60% клеток. Исследование было выполнено на базе лаборатории «Биотехнология» Республиканского онкологического научного центра Министерства здравоохранения и социальной защиты населения Республики Таджикистан.

Антропометрические методы. Антропометрические исследования проводились методами антропометрии и соматоскопии с использованием стандартного набора инструментов. С целью выявления сопряжённости гиперпластических процессов с физическими данными пациенток рассчитывали ИМТ. По данным Ю.Н. Поповой (2020): «Индекс массы тела (ИМТ) – это величина, позволяющая оценить степень соответствия массы человека его росту и, тем самым, косвенно заключить, является ли масса тела человека недостаточной, нормальной или избыточной. Данный показатель был разработан в 1869 г. А. Кетле и рассчитывается по формуле: масса тела (кг)/ рост^2 (м^2). Интерпретация производится по шкале, согласно которой ИМТ менее 16 указывает на выраженный дефицит массы тела, в диапазоне от 16 до 18,5 – на недостаточный вес, 18,5-24,9 – норма, 25-29,9 – избыточная масса тела (предожирение), 30-34,9 – ожирение I степени, 35-39,9 – II, более 40 – III» [11, с. 170].

У всех пациенток третьей группы изучали конституциональные особенности организма согласно классификации М.В. Черноруцкого, выделяя следующие соматотипы: астенический, нормостенический и гиперстенический с целью последующего анализа их сопряжённости с морфометрическими параметрами УЗИ матки в норме и при ГППЭ.

Ультразвуковые исследования. Ультразвуковое исследование проводилось всем пациенткам на аппарате «SonoAce X8» (или «SonoAce R3») с использованием трансвагинального датчика с частотой 5-11 МГц на базе

кафедр акушерства и гинекологии №1 и №2 ГОУ ТГМУ им. Абуали ибни Сино.

Первоначально выполнялось УЗИ в режиме 2D трансвагинальным доступом по общепринятой методике. Затем с помощью специализированного трёхмерного датчика активировалась функция объёмного изображения; сбор данных проводился автоматически. При анализе оценивали положение, конфигурацию, форму и размеры матки (длину, толщину, а также ширину на уровне трубных углов). Объём матки ($см^3$) рассчитывали по формуле: $V = 0,53 \times A \times B \times C$, где: V – объём; A, B, C – размеры в трёх взаимно перпендикулярных плоскостях, выраженные в см; 0,53 – постоянный коэффициент.

Статистические методы. Математическая обработка результатов исследования, полученных в ходе выполнения диссертационной работы, проводилась с использованием программы STATISTICA 12.0 (StatSoft Inc., США). Усреднённые данные представляли в виде M±m. Предварительно материал исследования проверяли на нормальность распределения с использованием критерия Колмогорова-Смирнова. В случае нормального распределения определяли минимальное и максимальное значения (min-max), среднее арифметическое (M), ошибку среднего арифметического (m), среднеквадратическое отклонение (s) и коэффициент вариации (Cv, %). В ряде случаев наблюдалось отсутствие нормального распределения, в связи с чем для корректного анализа дополнительно использовались непараметрические методы статистики. Дескриптивная статистика включала определение медианы, а также нижнего и верхнего квартилей – Me [Q1; Q3]. Парные сравнения групп выполняли с использованием t-критерия Стьюдента (для параметрических данных) и U-критерия Манна-Уитни (для непараметрических). Сравнение долей проводили по критерию χ^2 Пирсона для таблиц 2×2 с поправкой Йетса. Надёжность статистических оценок принималась на уровне не менее 95% ($p < 0,05$).

РЕЗУЛЬТАТЫ ИССЛЕДОВАНИЯ

Применение комплексного методологического подхода, включающего анатомическое препарирование, морфометрический анализ, гистологическую

технику, а также ИГХ, антропометрические и сонографические методы в сочетании с вариационно-статистической обработкой данных, позволило детально верифицировать структурно-функциональный статус эндометрия матки у женщин репродуктивного возраста в норме и при ГППЭ.

Гистологическая структура эндометрия характеризуется дифференциацией на базальный и функциональный отделы. При этом функциональный слой, обладая селективной чувствительностью к уровню овариальных стероидов, выступает в роли динамического компонента, претерпевающего масштабную структурную реорганизацию в рамках каждого овариально-менструального цикла [21, с. 1-26; 22].

Перфузия эндометрия детерминирована системой радиальных артерий, транзиторно проходящих через миометрий. На гистотопографической границе мышечного и слизистого пластов данные сосуды дихотомически делятся на терминальные ветви диаметром 25-45 мкм. В структуре указанных разветвлений верифицируются два типа сосудов: кустовидные артериолы базального слоя (калибром 14-18 мкм) и спиралевидные артериолы функционального слоя (16-17 мкм), обеспечивающие адресную васкуляризацию соответствующих зон и формируют густую сеть капилляров калибром 6-9 мкм. Данные микрососуды образуют плотный перигландулярный каркас, обеспечивая адекватную перфузию и трофику железистого аппарата функционального слоя.

Интраорганная ангиоархитектоника эндометрия в репродуктивном периоде характеризуется уникальной сложностью, детерминированной ритмическими морфофункциональными трансформациями органа. Экстремально высокая плотность капиллярного русла слизистой оболочки, достоверно превосходящая аналогичные параметры периметрия и миометрия, обусловлена специфической физиологической ролью эндометрия. Данная сосудистая организация обеспечивает не только оптимальную микросреду для потенциальной имплантации плодного яйца, но и поддерживает высокий регенераторный потенциал тканей в ходе ежемесячной десквамации и

последующей пролиферации. Венозные сегменты МЦР демонстрируют выраженную количественную и морфометрическую доминанту над артериальными звеньями. Сформированный массив данных представляет фундаментальную общебиологическую ценность и выступает в качестве необходимого базиса для компаративного анализа морфологических изменений, характерных для патологий гиперпластического генеза.

Клеточный состав эндометрия, представленный дифференцированными популяциями секреторных и реснитчатых эпителиоцитов, обеспечивает экзокринную функцию желёз по синтезу слизистого секрета. Параллельно с этим, клетки лимфоидного ряда, топографически ассоциированные с железистыми структурами и периваскулярными пространствами, реализуют локальный иммунный надзор, обеспечивая контроль за гомеостазом секреторных процессов в эндометрии.

Гистологическая верификация биоптатов, полученных в ходе гистероскопии, позволила дифференцировать различные морфотипы ГППЭ. Анализ структуры выявленной патологии показал выраженное преобладание эндометриальных полипов (ЭП), частота которых составила 79,2%, в то время как на долю ГППЭ пришлось 20,8%.

В ходе гистероскопической визуализации полиповидные структуры определялись как экзофитные образования величиной 0,5-1,5 см. Интенсивная пролиферация железистого компонента и перигландулярной стромы детерминирует формирование данных выростов, фиксированных на широком основании или на фиброзно-сосудистой ножке. «Формирование сосудистой ножки ПЭ рассматривают как результат патологического ангиогенеза» [6, с. 48].

Фундаментальной закономерностью для всех верифицированных морфотипов полипов является наличие деформированных сосудистых магистралей с гипертрофированными стенками, находящихся в интимной топографической связи с очагами фиброза стромального матрикса. Склеротическое ремоделирование васкулярных стенок наиболее манифестно

проявляется в структуре железисто-фиброзных полипов, протекая в синергии с активной лимфоцитарной и гистиоцитарной инфильтрацией.

Гемодинамический дисбаланс, характеризующийся выраженными застойными явлениями, способствует инициации микротромбообразования и развитию вторичного интерстициального отёка матрикса с последующей тканевой дегенерацией. По данным Н.И. Волоцкой и др., (2024): «Гемодинамические нарушения имеют различную степень выраженности и мозаичный характер, наблюдается чередование участков гиперемии и паретического расширения сосудов. Часть сосудов с явлениями сладжа эритроцитов, наличием тромбозов и кровоизлияний: от периваскулярных петехиальных до геморрагической инфильтрации» [7, с. 16]. Наличие периваскулярных геморрагий объективизирует глубокую декомпенсацию барьерной функции эндотелия. Наличие десквамированных эндотелиоцитов в просветах сосудов на фоне их эктазии свидетельствует о глубокой структурно-функциональной реорганизации ангиоархитектоники эндометрия. Сосудистый ландшафт представлен разветвлёнными перигландулярными сетями, локализованными преимущественно в складках слизистой оболочки. На гландулярном уровне отмечается кистозная эктазия желёз с признаками интралюминальной пролиферации эпителиоцитов.

В морфологической структуре полиповидных разрастаний эндометрия была выявлена доминирующая роль железисто-фиброзных вариантов, верифицированных в 83,3% – 10 случаев из 12. Железисто-кистозные формы встречались в значительно меньшей пропорции, составляя 16,7% наблюдений. Результаты гистологического исследования объективизируют критические признаки патологической трансформации желёз с формированием внутрижелезистых анастомозов и реализацией феномена «спина-к-спине» («back-to-back»), что свидетельствует о крайне высокой пролиферативной активности. Ангиоархитектоника очага поражения претерпевает облитерирующее склерозирование. В синергии с фиброзной трансформацией стромы это провоцирует локальный ишемический диссонанс,

манифестирующий десквамацией эпителия и формированием эрозивных дефектов на поверхности полипа.

Железистый вариант полипов характеризуется высокой численной плотностью гландулярных структур (55-65 в поле зрения), демонстрирующих признаки выраженной пролиферативной активности: сохранную полярность эпителиоцитов и верифицируемые фигуры митозов. Напротив, в группе пациенток с железисто-фиброзными полипами зафиксирована редукция железистого компонента до 30-35 единиц в поле зрения.

Морфометрическая верификация подтвердила тотальную трансформацию терминального русла, проявляющуюся эктазией всех функциональных сегментов. Установлено, что радиальные артерии, транзитируя через миометрий, терминируются в базальном слое эндометрия в форме кустовидных артериол.

Согласно полученным данным, средний диаметр артериол и прекапиллярных сфинктеров достигает 18,4 ± 1,3 мкм и 15,1 ± 0,9 мкм соответственно. Капиллярное звено и посткапилляры также демонстрируют выраженную дилатацию (11,3 ± 1,1 мкм и 24,6 ± 1,4 мкм соответственно). На фоне эктазии венулярного колена и активации функционирующих анастомозов зафиксирован дисбаланс расчётных коэффициентов, в частности, венуло-артериолярный индекс возрос до 1,45, а артериоло-венулярный коэффициент достиг 0,65. Данная морфометрическая динамика объективизирует декомпенсацию венозного оттока и доминирование застойных явлений в МЦР. Функциональная несостоятельность МЦР выступает детерминирующим фактором инициации каскада патоморфологических преобразований в эндометрии.

Патоморфологический профиль простой неатипической гиперплазии характеризуется выраженной диспропорцией между гландулярным и стромальным компонентами с превалированием первого. Железистые структуры распределяются в интерстиции относительно гомогенно, при этом критическая агрегация (феномен «спинка к спинке») не верифицируется.

Морфологический спектр желёз отличается высокой вариабельностью: от стандартных форм до масштабных кистозных полостей, выстланных пролиферирующим эпителиальным пластом. Фундаментальной чертой данной нозологии является глубокая структурная перестройка желёз при полной интактности клеточного и ядерного аппарата (отсутствие атипии).

Морфологическая картина дополняется выраженным лимфопролиферативным процессом, при котором визуализируются дискретные лимфоидные агрегаты и зрелые фолликулы, содержащие активные центры герминации. По данным Н.И. Волоцкой (2024): «Иммунные клетки стромы диффузно располагаются в перигландулярных и периваскулярных пространствах, отмечается наличие очаговых лимфоидных скоплений вплоть до формирования лимфоидных агрегатов и даже фолликулов с расширенными герминативными центрами, что, по-нашему мнению, является следствием персистирующей антигенной стимуляции» [7, с. 16].

В ходе сравнительного анализа установлено, что для пациенток раннего репродуктивного периода высокая митотическая активность клеточных элементов не является типичной. Доминирующими морфологическими детерминантами в данной подгруппе служат фиброзно-склеротические преобразования, и массивная лимфоцитарная инфильтрация стромы. По данным Н.О. Нурхановой с соавтр. (2023): «В строме можно обнаружить воспалительную инфильтрацию с большим количеством лимфоцитов, плазмоцитов, эозинофилов, макрофагов, локализованных преимущественно вокруг кровеносных сосудов и желёз» [9, с. 364]. Архитектоника сосудистой сети претерпевает значительную деформацию, визуализируя хаотично расположенные сосудистые петли и патологическую дилатацию капилляров. Структурная дезорганизация стенок микрососудов манифестирует образование полиморфных микроварикозностей (узлового, веретеновидного и колбовидного типов) на фоне активной лимфоидно-клеточной инвазии.

Данный симптомокомплекс деструктивных изменений индуцирует состояние локальной тканевой гипоксии, выступающей триггером для

пролиферации адвентициальных клеток.

При сложной форме неатипической гиперплазии ведущим морфологическим критерием служит высокая плотность гландулярных структур при выраженной редукции интерстициального компонента. В условиях массивной лимфоцитарной инфильтрации наблюдаются феномены компрессии смежных гистологических элементов с эктатически расширенными кистозными железами, что обуславливает вторичную деформацию железистого аппарата.

Патогномоничной характеристикой данного процесса является формирование множественных интралюминальных и латеральных эпителиальных пролифератов, инвагинирующих в просвет желёз и окружающую строму (рисунок 1).

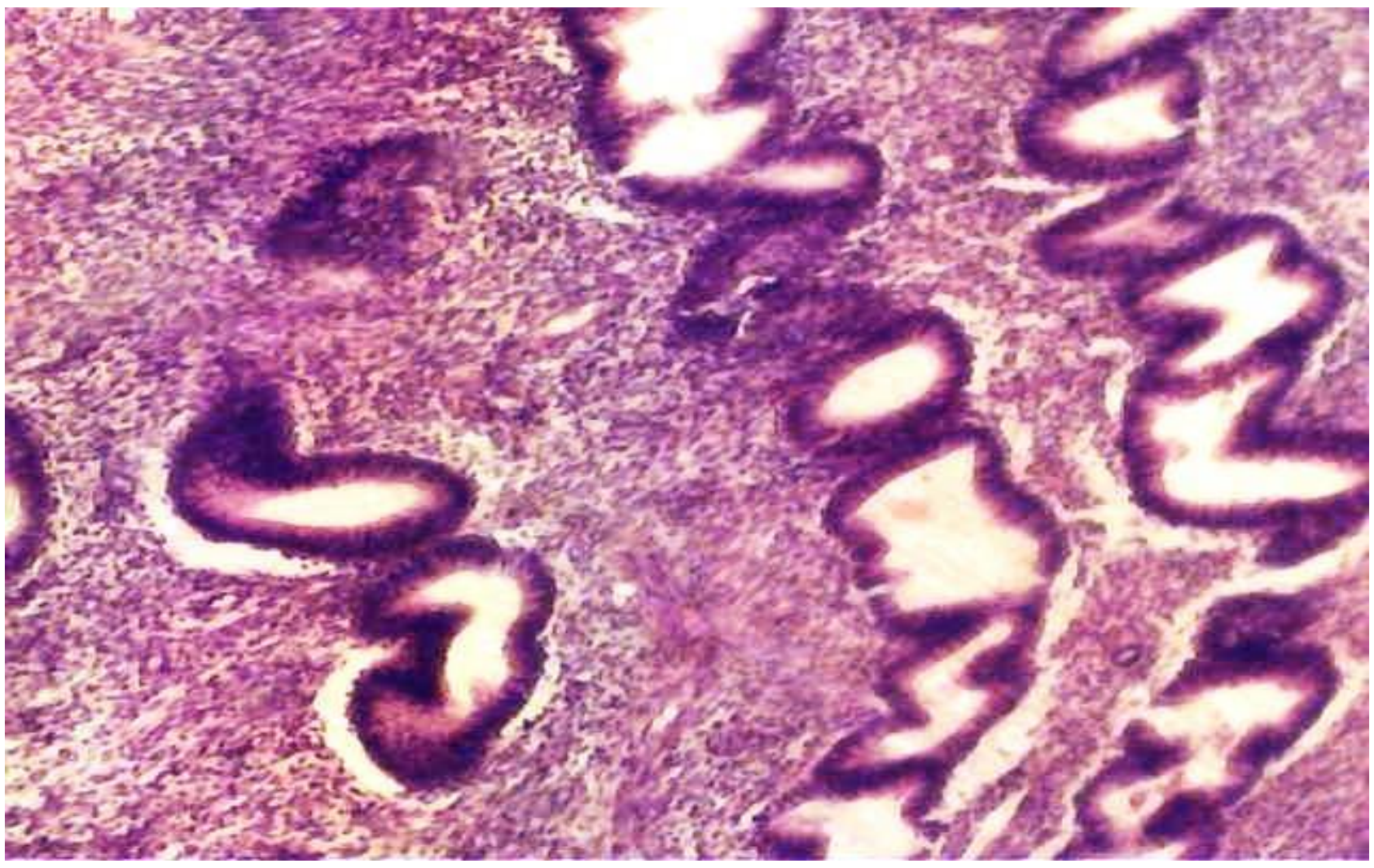

Рисунок 1. - Неатипическая гиперплазия эндометрия. Отмечаются латеральные и внутрижелезистые эпителиальные выросты, формирующие зигзагообразную конфигурацию желёз. Микрофотограмма. Окраска гематоксилином-эозином. Женщина, 39 лет. Ув. 180

В позднем репродуктивном возрасте гиперпластическая трансформация эндометрия сопровождается закономерным уменьшением калибра интраорганных сосудистых структур, что является следствием прогрессирующей фибросклеротической облитерации их стенок (рисунок 2).

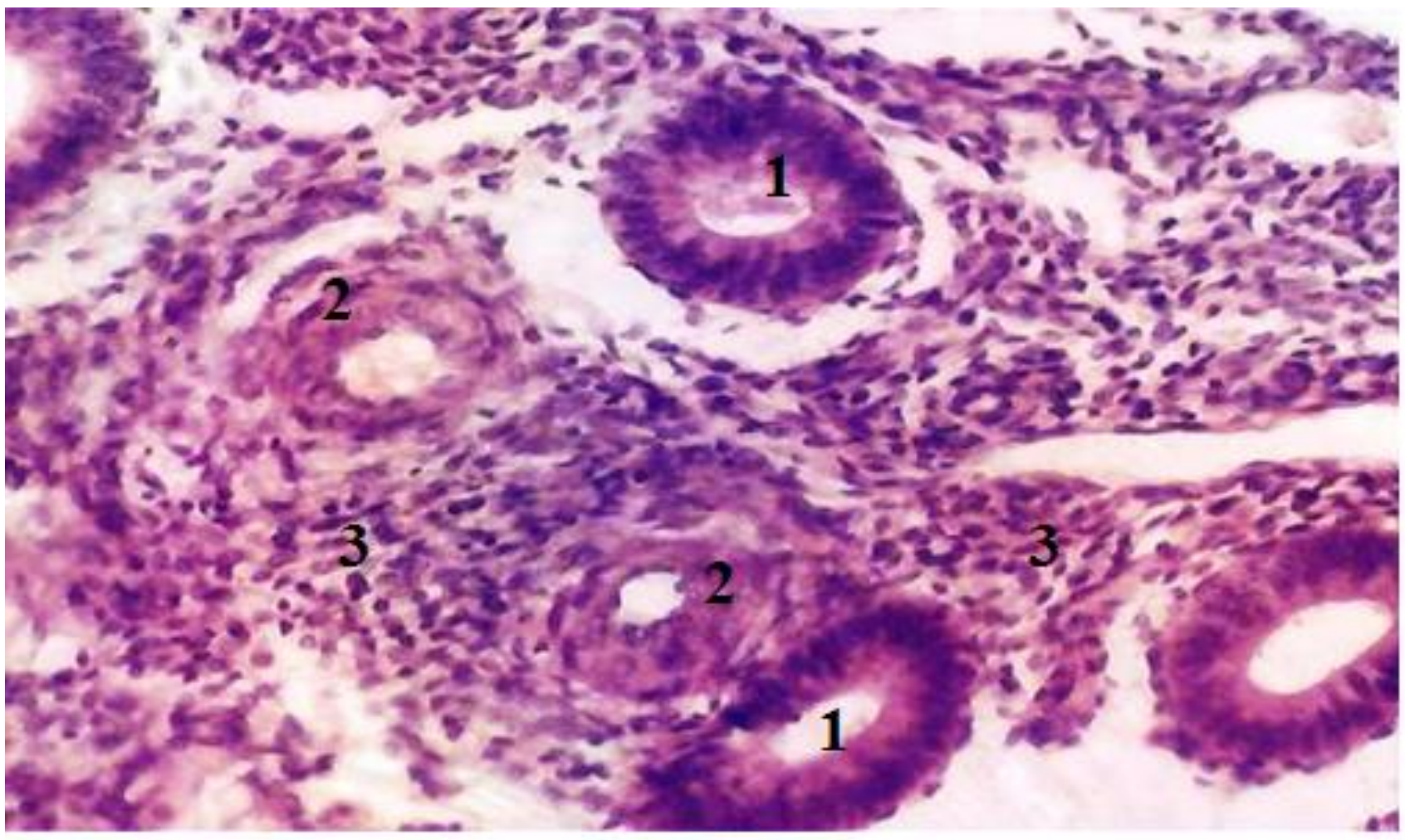

Рисунок 2. - Сосудисто-тканевые взаимоотношения при ГПЭ. 1 – деформация желёз с пролиферацией эпителия и сужением их просвета; 2 – уплотнение и склероз стенок сосудов; 3 – очаговая клеточная инфильтрация стромы. Микрофотограмма. Окраска гематоксилином-эозином. Ув. 240

Исключительная морфофункциональная лабильность эндометрия обуславливает высокий адаптивный потенциал МЦР, способного к динамической реорганизации при переходе от физиологической нормы к патологическим паттернам. Данное свойство позволяет системе микрогемоциркуляции развёртывать многокомпонентные компенсаторно-приспособительные механизмы в ответ на пролиферативную экспансию и воспалительную инфильтрацию, сопутствующие гиперплазии эндометрия.

Для объективизации морфологической верификации ГППЭ критическое значение имеет ИГХ панель. Иммуногистохимическое исследование с оценкой экспрессии маркера Ki-67 выявило широкий спектр пролиферативных изменений в стромальном и железистых структурах эндометрия, что достигает 22%. Столь высокие значения пролиферативного индекса подтверждает активный характер клеточного деления, лежащий в основе патогенеза ГППЭ в репродуктивном периоде. Экспрессия маркера ангиогенеза CD34, специфически выявляемого на поверхности эндотелиальных клеток, свидетельствует о выраженной васкуляризации и высокой плотности кровеносных капилляров эндометрия. Данный феномен является характерным признаком патологии, имеющий как диагностическое, так и прогностическое

значение (рисунки 3 и 4).

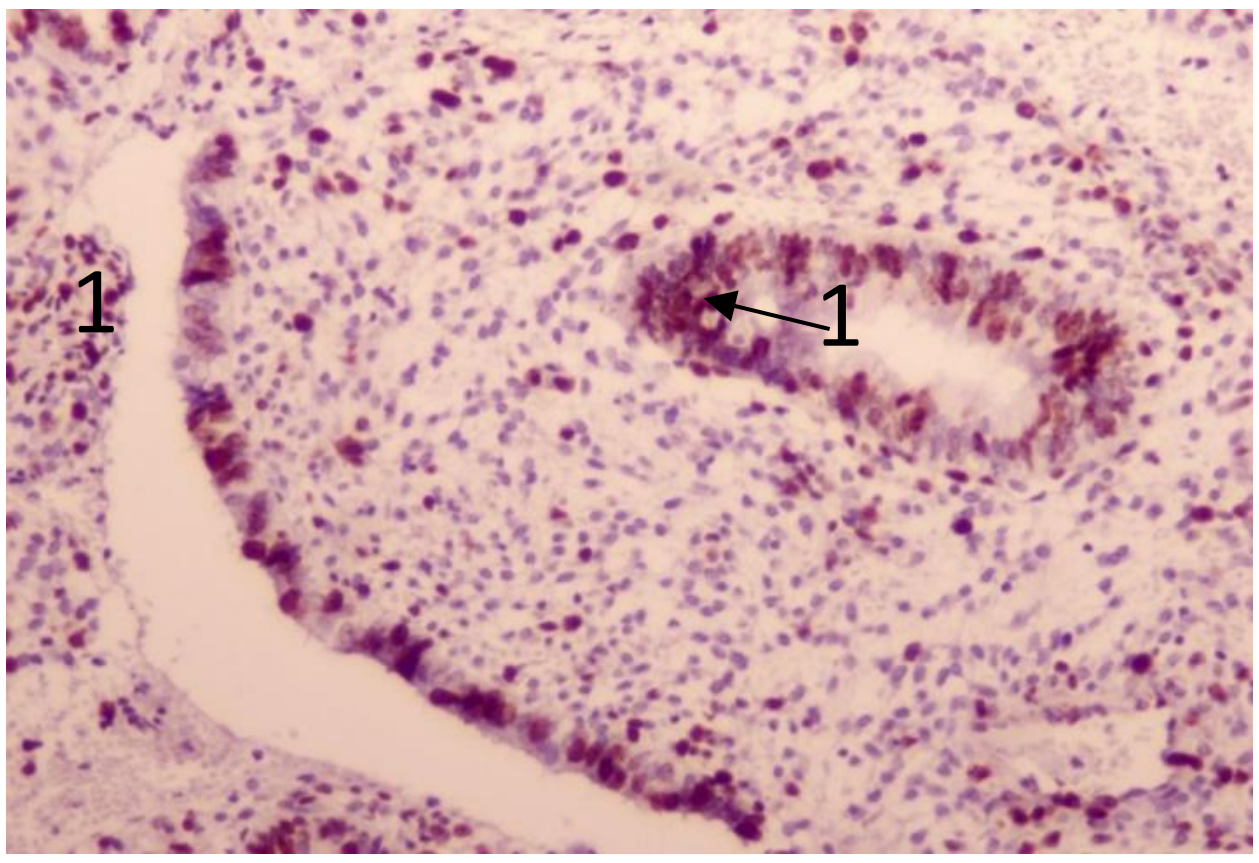

Рисунок 3. - Экспрессия ИГХ маркера Ki-67 в эндометрии при ГППЭ. 1 – специфическая ядерная экспрессия Ki-67 в клетках железистого эпителия и строме. Микрофотограмма. Окраска диаминобензидин-гематоксилин. Ув. 100

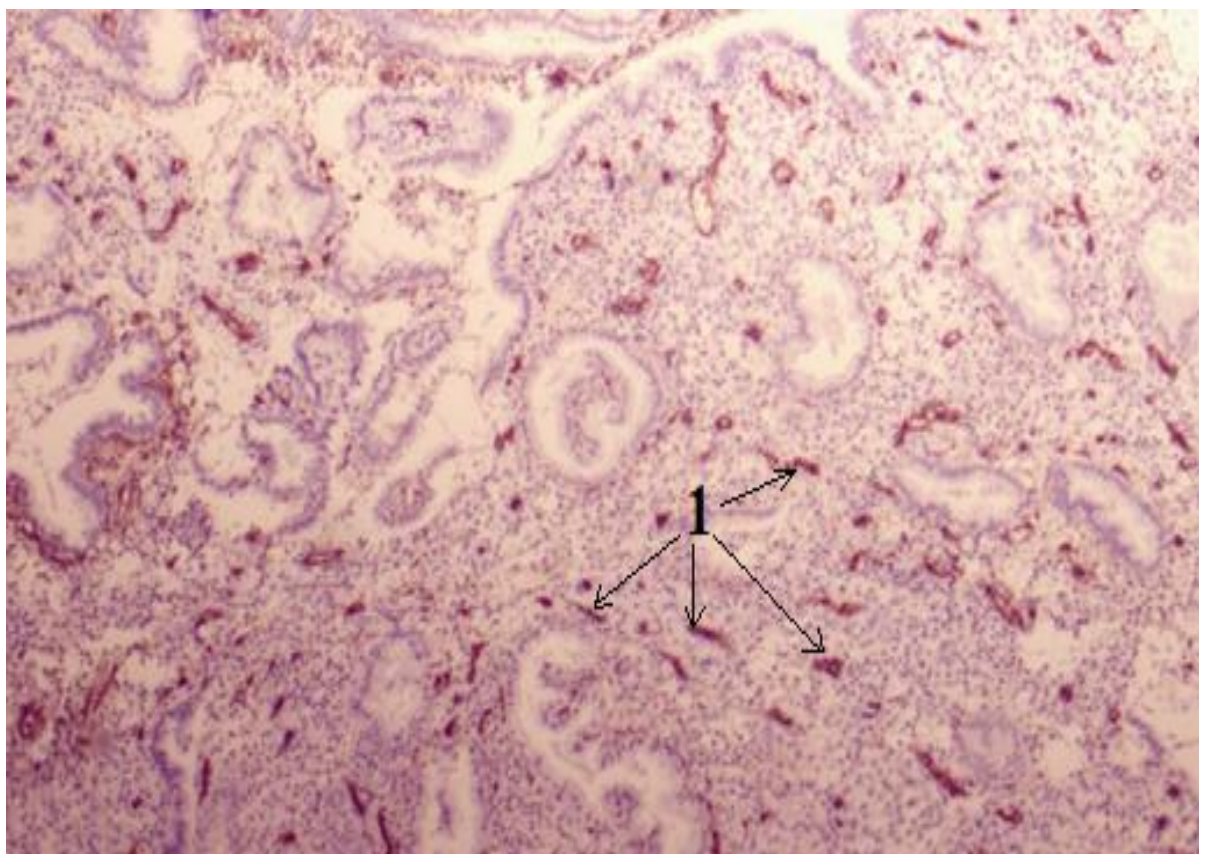

Рисунок 4. - ИГХ оценка CD34-положительных сосудов при ГППЭ. Специфическое коричневое окрашивание эндотелия кровеносных сосудов (1). Микрофотография. Окраска диаминобензидин-гематоксилин. Ув. 50

Сравнительный анализ параметров ИМТ в норме показал, что из 134 обследованных женщин большинство (60%) имели нормальную массу тела. Доля лиц с избыточной массой составила 20,8%, тогда как у 17 женщин (12,7%) ИМТ соответствовал ожирению II степени (30-34 кг/м²) и дефицит массы тела составляет 6,5%.

Согласно нашим результатам, пациентки с ГППЭ достоверно чаще имели избыточную массу тела, что согласуется с данными современной литературы. У большинства количества исследуемых пациенток встречается избыточная масса тела (28,3%), а 31,3% страдают ожирением различной степени, таким образом 59,6% имеют лишний вес, по сравнению с контрольной группой увеличение составило 26,1%.

В процессе оценки конституциональных особенностей установлено, что в контрольной группе распределение типов телосложения было следующим: нормостенический тип выявлен у 60,7% обследованных, гиперстенический – у 14,7%, астенический – у 24,6%. Таким образом, почти у половины здоровых женщин репродуктивного возраста преобладал нормостенический тип телосложения. У пациенток аналогичной возрастной группы, страдающих

ГППЭ, структура распределения соматотипов существенно изменилась: гиперстенический тип занял лидирующую позицию – 41%, нормостенический тип составил 38%, астенический тип констатирован лишь у 21% пациенток. Результаты проведённого антропометрического скрининга позволили выделить группы риска в зависимости от степени ожирения, что открывает возможности для прогнозирования патологических состояний, ассоциированных с метаболическими нарушениями, и разработки региональных диагностических стандартов.

Параллельно с антропометрией, современная диагностическая парадигма, базирующаяся на широком внедрении трансвагинальной и трансабдоминальной эхографии, позволяет детально верифицировать структурные изменения матки.

При анализе эхографической картины установлено, что у подавляющего большинства женщин III контрольной группы (95,5%), независимо от конституционального типа, матка имеет типичную грушевидную форму, лишь у 6 обследованных данной группы (4,5%) была зафиксирована конусовидная форма матки. В III основной группе (n=166) были выявлены грушевидная, конусовидная и седловидная формы (95,8%, 3%, и 1,2% соответственно).

Анализ эхографической картины позволил установить, что при ГППЭ матка занимает в полости малого таза положение anteflexio в 81,9% случаев. Это на 15,1% меньше по сравнению с показателями контрольной группы, где данное положение является более стабильным. Атипичное положение матки (retroversio) – наклон органа кзади – у женщин репродуктивного возраста с ГППЭ встречается в 18,1% случаев, что на 15,1% чаще, чем в контрольной группе (рисунки 5 и 6).

Рисунок 5. - УЗИ пациентки, 25 лет, с полипом эндометрия на фоне положения антифлексио

Рисунок 6. - Эхограмма пациентки, 29 лет. Полип эндометрия на фоне атипичного положения матки (retroflexio)

Согласно результатам ультразвукового исследования, у пациенток с ГППЭ линейные размеры и объём тела матки претерпевают значительные изменения. Так, длина тела матки на 24,5% превышает показатели контрольной группы, ширина матки продемонстрировала статистически достоверное увеличение на 30,9%, толщина (переднезадний размер) – на 27,9%. Особого внимания заслуживает резкое увеличение вариабельности объёма матки: данный показатель возрос в 2,1 раза, что соответствует увеличению на 106,7%. Критически важным параметром нашего исследования является толщина эндометрия (М-эхо), так как именно в этом слое развиваются гиперпластические процессы, при которых толщина увеличивается на 85,7% (рисунок 7).

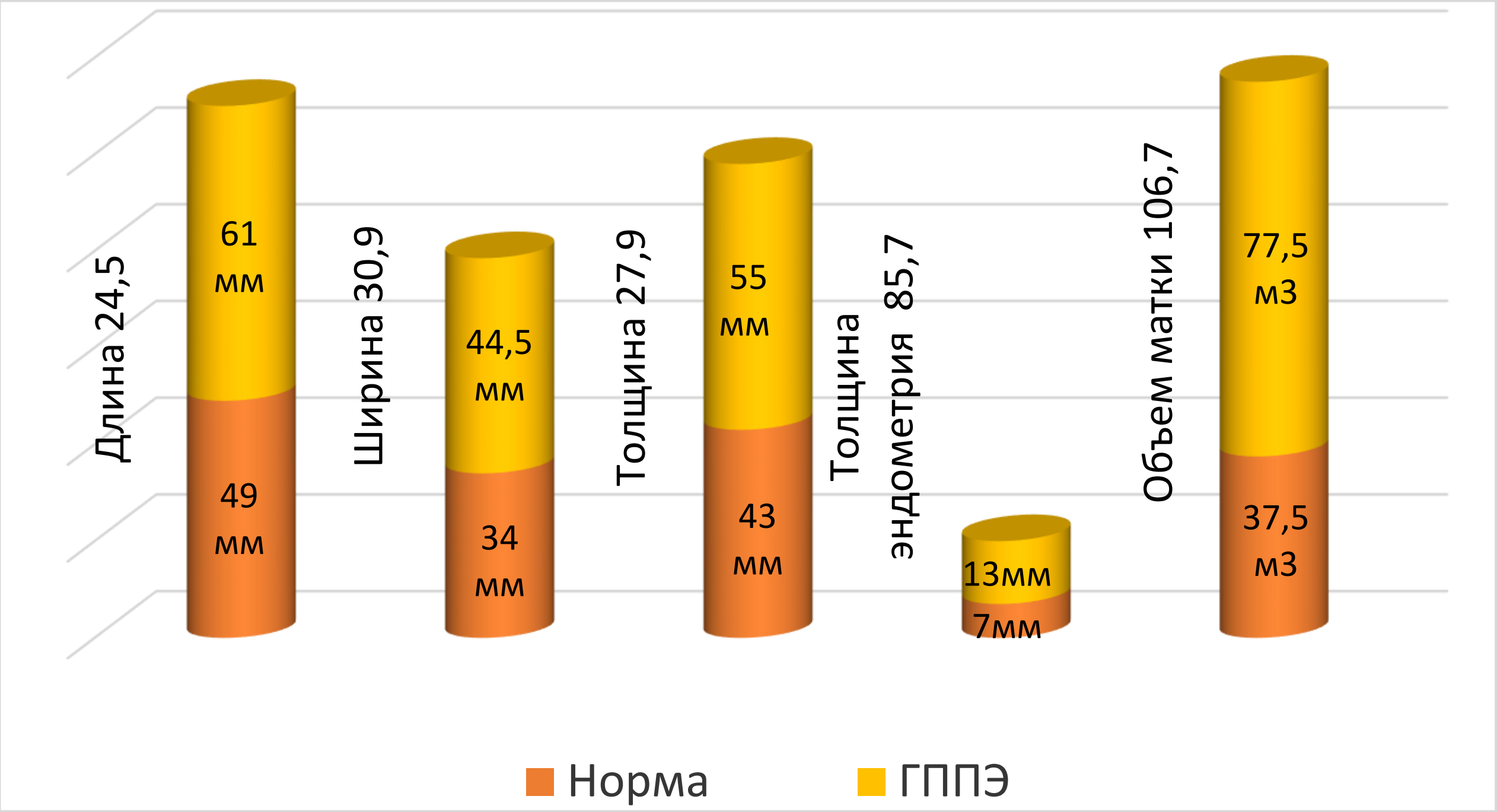

Рисунок 7. - Сравнительная характеристика морфометрических параметров матки в норме и при ГППЭ в %

Изложенные нами факты свидетельствуют о том, что комбинированный подход, объединяющий взаимно дополняющие друг друга морфологическое, ИГХ, антропометрическое, а также трансвагинальное или трансабдоминальное УЗИ, обладает высокой диагностической значимостью при ГППЭ и позволяет связать развитие патологии с конституциональными особенностями пациенток. Это, в свою очередь, открывает возможность для выделения групп риска возникновения данной патологии по конституциональному признаку. Внедрение оценки экспрессии изученных маркеров в клиническую практику будет способствовать прогнозированию течения заболевания, оценке риска возможных осложнений, повышению эффективности проводимого лечения и, как следствие, улучшению качества жизни пациенток.

ВЫВОДЫ

1. Высокая плотность и густая сеть сосудов, оплетающих железы базального слоя, при относительно низких величинах ёмкости капиллярной сети выявлены в эндометрии в норме. Эти особенности обусловлены специфическими функциями слизистой оболочки: обеспечением трофики,

созданием условий для имплантации и интенсивными процессами ежемесячной регенерации. Особенности микроциркуляторного русла внутрислизистых сплетений служат объективным обоснованием сосудистой гипотезы избирательной реактивности эндометрия матки в условиях развития гиперпластических процессов [1-А; 5-А; 6-А; 7-А; 8-А; 10-А; 11-А; 17-А].

2. Гиперпластические процессы эндометрия вызывают ряд гистопатологических преобразований в сосудисто-тканевых структурах органа. В зависимости от типа патологии они характеризуются пролиферативными и гиперпластическими изменениями, приводящими к структурной перестройке эндометрия (с его последующей редукцией) и нарушению функционирования вплоть до развития бесплодия:

а) морфометрический анализ показал, что индекс Керногана радиальных артерий эндометрия снижен до 0,6 (при норме 1,1), что негативно влияет на процесс микроциркуляции в эндометрии. Такая трансформация сосудистого русла детерминирована гипертрофией стенок и облитерацией просвета артерий склеротического генеза. На фоне дилатации венул и функционирующих анастомозов зафиксирована патологическая динамика расчётных показателей: венуло-артериолярный индекс увеличился до 1,45, а артериоло-венулярный коэффициент снизился до 0,65 (в норме данные показатели составляют 1,22 и 0,76 соответственно). Полученные результаты подтверждают превалирование застойных явлений в исследуемой зоне [2-А; 4-А; 9-А; 12-А; 16-А; 21-А].

б) для железистых полипов характерна выраженная лимфогистиоцитарная инфильтрация, охватывающая как паравазальные зоны, так и межуточную ткань эндометрия. Морфологическая картина часто дополняется кистозной трансформацией желёз, которая в ряде случаев сочетается с высокой активностью фибробластов, а также дегенеративными и атрофическими изменениями окружающего эндометрия. Простая типичная железистая гиперплазия эндометрия характеризуется структурной перестройкой железистого компонента при отсутствии признаков клеточной и ядерной атипии. Она проявляется диффузным утолщением слизистой оболочки до 1,5–

2,0 см (при норме 0,5–1,0 см). Характерным признаком сложной формы неатипической гиперплазии является высокая плотность расположения желёз с минимальным количеством стромы между ними. Отмечается формирование многочисленных латеральных и интралюминальных выростов эпителия, выступающих в просвет желёз и подлежащую строму. Наличие кистозно-расширенных желёз приводит к вторичной деформации железистого аппарата [2-А; 4-А; 14-А; 15-А; 17-А; 18-А].

3. Установлено, что при ГППЭ уровень экспрессии маркера Ki-67 в эндометрии достигает 22%. Столь высокие значения пролиферативного индекса подтверждает активный характер клеточного деления, лежащий в основе патогенеза ГППЭ в репродуктивном периоде. Экспрессия маркера ангиогенеза CD34 свидетельствует о выраженной васкуляризации и высокой плотности кровеносных капилляров эндометрия. Данный феномен является характерным признаком патологии, имеющим как диагностическое, так и прогностическое значение [19-А; 22-А].

4. В процессе оценки конституциональных особенностей установлено, что в основной группе пациенток с ГППЭ преобладали лица с гиперстеническим (41%) и нормостеническим (38%) типами телосложения, в то время как астенический тип встречался лишь в 21% случаев. В контрольной группе распределение типов телосложения было иным: 14,7%, 60,7% и 24,6% соответственно. Избыточная масса тела наблюдалась у 28,3% пациенток основной группы, а ожирение различной степени – у 31,3%. Таким образом, суммарная доля лиц с повышенной массой тела составила 59,6%, что на 26,1% выше аналогичного показателя в группе контроля. Это позволяет выделить конституциональный признак как значимый фактор риска развития данной патологии.

При ультразвуковом исследовании у пациенток с ГППЭ зафиксировано достоверное увеличение линейных размеров и объёма тела матки: длины – на 24,5%, ширины – на 30,9%, толщины – на 27,7%; при этом общий объём органа возрос в 2,1 раза. Критически важным параметром исследования явилась

толщина эндометрия (М-эхо), которая увеличилась на 85,7%. Данный факт подтверждает ведущую роль ультразвуковой морфометрии в объективизации степени пролиферации эндометрия [2-А;3-А;13-А; 20-А].

РЕКОМЕНДАЦИИ ПО ПРАКТИЧЕСКОМУ ИСПОЛЬЗОВАНИЮ РЕЗУЛЬТАТОВ ИССЛЕДОВАНИЯ

1. Практическая и научная значимость заключается в том, что теоретические, методологические положения, выводы и рекомендации, представленные в диссертации, могут быть использованы в учебном процессе на кафедрах анатомии человека, акушерства и гинекологии, патологической анатомии, рентгенологии и радиологии.

2. Показатели ИМТ при ГППЭ имеют выраженные конституциональные особенности (соматотип). В ходе исследования установлено, что у 41,0% пациенток преобладал гиперстенический соматотип, что является критическим фактором, требующим обязательного учёта при комплексной оценке физического здоровья женщин репродуктивного возраста, а также при разработке индивидуальных программ профилактики и диспансерного наблюдения акушером-гинекологом.

3. Применение комбинированного подхода, объединяющего взаимно дополняющие друг друга морфологическое, иммуногистохимическое, антропометрическое, а также трансвагинальное или трансабдоминальное УЗИ, обеспечивает высокую диагностическую значимость при гиперпластических процессах эндометрия. Внедрение оценки экспрессии изученных маркеров в клиническую практику будет способствовать прогнозированию течения заболевания и риска возможных осложнений, повышению эффективности проводимого лечения и улучшению качества жизни пациенток.

ПУБЛИКАЦИИ ПО ТЕМЕ ДИССЕРТАЦИИ

Статьи в рецензируемых журналах

[1-А]. Асанбекова, С.Х. Количественный анализ строения артерии матки и маточной трубы [Текст] / С. Курбонов, С.Х. Асанбекова, Ф.Р. Кодирова, М.

Усманов // Вестник последипломного образования в сфере здравоохранения. – 2024. - № 2. - С. 37-40.

[2-А]. Асанбекова, С.Х. Тасаввуроти муосир дар бораи таҳқиқоти морфологӣ, ултрасадо ва допплерографии бачадон ҳангоми равандҳои гиперплазӣ [Текст] / С.Х. Асанбекова // Авҷи Зуҳал. – 2025. - №3(60). - С. 109-118.

[3-А]. Асанбекова, С.Х. Адаптивные и компенсаторные механизмы слизистой оболочки матки и маточных труб у женщин репродуктивного возраста [Текст] / С. Курбонов, Ф.Р. Кодирова, С.Х. Асанбекова // Вестник фундаментальной и клинической медицины. – 2025. - №5(19). - С. 412-414.

[4-А]. Асанбекова, С.Х. Антропометрическая характеристика женщин репродуктивного возраста с гиперпластическими процессами эндометрия с позиции индекса массы тела в зависимости от соматотипа [Текст] / С.Х. Асанбекова // Симург. – 2026. - № 29(1). - С. 116-121.

[5-А]. Асанбекова С.Х. Тканевые преобразования структуры эндометрия при гиперпластических процессах [Текст] / С.Х. Асанбекова, С. Курбонов // Медицинский Вестник Национальной академии наук Таджикистана. – 2026. Т. XVI, № 1(57). - С. 11-17.

Статьи и тезисы в сборниках конференции

[6-А]. Асанбекова, С.Х. Морфофункциональное значение макромикроскопической анатомии и топографии внутренних женских половых органов человека [Текст] / С. Курбонов, Ф.Р. Кодирова, С.Х. Асанбекова // Бухарский государственный медицинский институт имени Абу Али ибн Сино «Перспективные исследования по медицинской химии, биохимии и биофизике в области медицины». – Бухара, - 2024. - С. 612-615.

[7-А]. Асанбекова, С.Х. Морфофункциональный анализ защитных механизмов слизистой оболочки матки и маточных труб [Текст] / С. Курбонов, Ф.Р. Кодирова, С.Х. Асанбекова // Термезский филиал Ташкентской медицинской академии «Актуальные проблемы химии и биохимии» сборник

материалов республиканской научно-практической конференции с международным участием. – Термиз, - 2024. - С. 30-31.

[8-А]. Асанбекова, С.Х. Структурно-функциональная организация анатомии сосудов внутренних женских половых органов [Текст] / Ф.Р. Кодирова, С.Х. Асанбекова // Научно-практическая конференция (72-я годичная) «Новые горизонты в медицинской науке, образовании и практике» с международным участием ГОУ ТГМУ им. Абуали ибни Сино. – Душанбе, - 2024. - Т. 2. – С. 207.

[9-А]. Asanbekova, S.Kh. Macromicroscopic characteristics of the topography of female internal genital organs [Текст] /S.Kh. Asanbekova, F.R. Qodirova // Научно-практическая конференция (72-я годичная) «Новые горизонты в медицинской науке, образовании и практике» с международным участием ГОУ ТГМУ им. Абуали ибни Сино. – Душанбе, - 2024. - Т. 2. - С. 429.

[10-А]. Асанбекова, С.Х. Некоторые закономерности изменений микроциркуляторного русла матки при гиперпластических процессах [Текст] / С. Курбонов, С.Х. Асанбекова // Сборник научных статей по материалам XVI Международной научно-практической конференции «Научные исследования в современном мире: опыт, проблемы и перспективы развития». - Уфа, - 2025. - Ч. 2. - С. 94-98.

[11-А]. Асанбекова, С.Х. Морфологические особенности слизистой оболочки матки и маточных труб у женщин репродуктивного возраста [Текст] / С. Курбонов, Ф.Р. Кодирова, С.Х. Асанбекова // Материалы научно-практического Конгресса научного общество детских хирургов, анестезиологов-реаниматологов Республики Таджикистан имени А.Т. Пулатова с участием международных экспертов «Внедрение инновационной технологии в педиатрии и детской хирургии». – Душанбе, - 2025. - С.59-60.

[12-А]. Асанбекова, С.Х. Органное кровеносное русло эндометрия в норме [Текст] / С.Х. Асанбекова, С. Курбонов // 73-я годичная научно-практическая конференция с международным участием, «Наука и образование для здоровья нации», посвящённая годам развития цифровой экономики и

инноваций 2025-2030. ГОУ ТГМУ им. Абуали ибни Сино. – Душанбе, - 2025. - Т. 2. - С. 92.

[13-А]. Asanbekova, S.Kh. Ultrasound anatomy of the uterus in the aspect of its diagnostics [Текст] / S.Kh. Asanbekova // XX (юбилейная) научно-практическая конференция молодых учёных и студентов с международным участием «Интеллектуальные технологии в медицинском образовании и науке: инновационные подходы», посвящённая годам развития цифровой экономики и инноваций 2025-2030. ГОУ ТГМУ им. Абуали ибни Сино. – Душанбе, - 2025. - Т. 2. - С. 522-523.

[14-А]. Асанбекова, С.Х. Факторы, влияющие на развитие гиперпластических процессов эндометрия [Текст] / С.Х. Асанбекова // Сборник материалов 79-й международной научно-практической конференции «Достижения фундаментальной, прикладной медицины и фармации». – Самарканд, - 2025. - С. 111-112.

[15-А]. Asanbekova, S.Kh. Risk factors for the development of endometrial hyperplastic processes in women of reproductive age [Текст] / S.Kh. Asanbekova // Materials of republican scientific and practical conference «Contribution of fundamental sciences to the development of modern medicine» Zarmed University. – Samarkand. - 2025. - P. 112-113.

[16-А]. Асанбекова, С.Х. Морфологические особенности эндометрия при остром эндометрите с нарушением гемодинамики [Текст] / С.Х. Асанбекова // XX (юбилейной) научно-практической конференция молодых учёных и студентов с международным участием «Интеллектуальные технологии в медицинском образовании и науке: инновационные подходы», посвящённая годам развития цифровой экономики и инноваций 2025-2030. ГОУ ТГМУ им. Абуали ибни Сино. – Душанбе, - 2025. - Т. 2. - С.86-87.

[17-А]. Asanbekova, S.Kh. Microcirculation of the muscular layer the uterus in women of reproductive age [Text] / S.Kh. Asanbekova // 73-я годичная научно-практическая конференция с международным участием «Наука и образование для здоровья нации», посвящённая годам развития цифровой экономики и

инноваций 2025-2030. ГОУ ТГМУ им. Абуали ибни Сино. – Душанбе, - 2025. - Т. 2. - С. 483-484.

[18-А]. Асанбекова, С.Х. Анализ морфологических особенностей гиперпластических процессов эндометрия у женщин репродуктивного возраста путём гистероскопии [Текст] / С.Х. Асанбекова // Достижения и перспективы развития медицинской науки и образования в Таджикистане: материалы республиканской научно-практической конференции (VI-я годичная), посвящённой дню президента и государственному флагу Республики Таджикистан. ГОУ Хатлонский государственный медицинский университет. - Дангара, - 2025. - Т. 2. - С.113-114.

[19-А]. Asanbekova, S.Kh. Morphological and immunohistochemical aspects of endometrial polyps in women of reproductive age [Текст] / S. Kh. Asanbekova, S. Qurbonov // Республиканская научно-практическая конференция с международным участием, "Фундаментальная медицина достижения и перспективы". - Самарканд, - 2026. - С.56-59.

[20-А]. Асанбекова, С.Х. Ультразвуковая характеристика анатомии матки при гиперпластических процессах эндометрия [Текст] / С.Х. Асанбекова // Сборник материалов международной научно-практической конференции молодых учёных и студентов (XXI) ГОУ ТГМУ имени Абуали ибни Сино, посвящённой 35-летию Государственной Независимости Республики Таджикистан «Прогресс и интеграция: научные достижения в клинике». - Душанбе, - 2026. - Т. 2. - С.40-41.

[21-А]. Asanbekova, S.Kh. Hemodynamic restructuring of the vessels of reproductive organs in women with certain pathological processes [Текст] / S. Kh. Asanbekova, F.R. Qodirova, S. Qurbonov // Slovak International scientific journal. – 2026. - № 104. – P. 49-53. Availabe from: doi:10.5281/zenedo.18677814.

[22-А]. Asanbekova, S.Kh. Immunohistochemical evaluation of endometrial reactivity in hyperplfstic processes [Текст] / S.Kh. Asanbekova, S. Kurbonov // Norwegian Journal of development of International Science. – 2026, №175. - P. 47-49. Availabe from: https://doi.org/10.5281/zenodo.18840572.

Перечень сокращений, условных обозначений

ВОЗ – Всемирная организация здравоохранения

ГОУ – Государственное образовательное учреждение

ГППЭ – гиперпластические процессы эндометрия

ГПЭ – гиперплазия эндометрия

ГЭ – гиперплазия эндометрия

ИМТ – индекс массы тела

МЗ и СЗН РТ – Министерство здравоохранения и социальной защиты населения Республики Таджикистан

Мкм – микрометр

МЦР – микроциркуляторное русло

ПЭ – полип эндометрия

РТ – Республика Таджикистан

ТГМУ – Таджикский государственный медицинский университет

УЗИ – ультразвуковое исследование

Ув. – увеличение

ЭП – эндометральный полип

МУАССИСАИ ДАВЛАТИИ ТАЪЛИМИИ «ДОНИШГОҲИ ДАВЛАТИИ ТИББИИ ТОҶИКИСТОН БА НОМИ АБУАЛӢ ИБНИ СИНО»

Бо ҳуқуқи дастнавис

ВБД: 611.664; 618.145-007.61-073-091

АСАНБЕКОВА СОҲИБҶАМОЛ ХУСРАВБЕКОВНА

ХУСУСИЯТҲОИ РАГӢ-БОФТАВӢ ВА УЛТРАСАДОИИ ЭНДОМЕТРИЯИ БАЧАДОН ДАР ЗАНҲОИ СИННУ СОЛИ РЕПРОДУКТИВӢ ДАР МЕЪЁР ВА ДАР РАВАНДҲОИ ГИПЕРПЛАСТИКӢ

АВТОРЕФЕРАТИ

диссертатсия барои дарёфти дараҷаи
илмии номзади илмҳои тиббӣ
аз рӯйи ихтисоси 3.3.1. Анатомия одам

Душанбе 2026

Кори диссертатсионӣ дар кафедраи анатомияи одам ба номи Я.А. Раҳимов ва дар пойгоҳи Пажӯҳишгоҳи илмӣ-таҳқиқотии тибби бунёдии МДТ "Донишгоҳи давлатии тиббии Тоҷикистон ба номи Абуалӣ ибни Сино" иҷро карда шудааст

Роҳбари илмӣ: **Қурбонов Саид** – доктори илмҳои тиб, профессори кафедраи анатомияи одам ба номи Я.А. Раҳимов МДТ "Донишгоҳи давлатии тиббии Тоҷикистон ба номи Абуалӣ ибни Сино"

Муқарризони расмӣ **Ахмедова Сурайё Мухамадовна** – доктори илмҳои тиб, профессори кафедраи анатомия, ҷарроҳии амалӣ ва анатомияи топографии (ҶААТ) Донишгоҳи давлатии тиббии Тошканд Вазорати тандурустии Ҷумҳурии Узбекистон

Мирзоева Соҳиба Рустамовна – номзади илмҳои тиббӣ, мудири кафедраи антомияи патологӣ ва экспертизаи судии МТҒ «Донишкадаи тиббӣ-иҷтимоии Тоҷикистон»

Муассисаи пешбар: Донишгоҳи давлатии тиббии Бухоро ба номи Абу Али ибн Синои Вазорати тандурустии Ҷумҳурии Узбекистон

Ҳимояи диссертатсия "30" 09 с. 2026 соати "13:00" дар ҷаласаи шурои диссертатсионии 6D.KOA-072 МДТ «ДДТТ ба номи Абуалӣ ибни Сино» баргузор мегардад.
Суроға: Ҷумҳурии Тоҷикистон, 734026, ш. Душанбе, кӯчаи Сино 29-31.

Бо диссертатсия ва автореферат дар китобхонаи МДТ «ДДТТ ба номи Абуалӣ ибни Сино» дар суроғаи: 734026, Ҷумҳурии Тоҷикистон, ш. Душанбе, кӯчаи Сино 29-31 ва дар сомонаи расмии www.tajmedun.tj. шинос шудан мумкин аст.

Автореферат «___» __________ соли 2026 ирсол гардид.

Котиби илмии
шурои диссертатсионӣ,
номзади илмҳои тиббӣ **Хоҷаева М.Х.**

МУҚАДДИМА

Мубрамии мавзуи таҳқиқот. Равандҳои гиперпластикии эндометрияи (РГПЭ) бачадон (гиперплазия ва полипҳои эндометрий) — ин гистопатологияи тағйирёбии эндометрий дар натиҷаи сабзиши пардаи луобии бачадон мебошад, ки ба сахтшавӣ ва калон шудани ҳаҷми он оварда мерасонад, ва яке аз патологияи бештар паҳншудаи синну соли репродуктивӣ боқӣ мемонад.

Тибқи маълумоти М.М. Дамиров ва диг. (2024): «Гиперплазияи эндометрияро (ГЭ) ба қатори беморихои нисбатан паҳншудаи гинекологӣ дохил мекунанд. Афзудани басомади ГЭ бо зиёд шудани миқдори ҳолатҳои беморӣ, инчунин ҷалб шудани таваҷҷуҳи табибон ба ин патология алоқаманд аст. То имрӯз нуқтаи назари ягона нисбат ба критерияҳои арзёбии возеҳии тағйироти пролиферативии эндометрий ва терминология, ки намудҳои гуногуни ГЭ ифода кунанд, мавҷуд нест» [4, с. 53].

Дар даҳсолаҳои охир бештари муҳаққиқон басомади баланди ин патологияро дар байни беморихои гинекологӣ мушоҳида кардаанд ва он ба ҳисоби миёна 5-6%-ро ташкил медиҳад [3, с. 83-95; 17, с. 1-8; 18, с. 37-58].

Мувофиқи маълумоти кормандони МД «Донишкадаи илмӣ-таҳқиқотии акушерӣ, гинекология ва перинатологияи Вазорати тандурустӣ ва ҳифзи иҷтимоии аҳолии Ҷумҳурии Тоҷикистон (ВТ ва ҲИА ҶТ)» Э.Х. Хушвахтова ва диг. (2022): «Дар асоси маълумотҳои ТУС-и трансвагиналӣ дар реҷаи дукамерагӣ муқаррар карда шудааст, ки шакли маҳдудшудаи гиперплазияи эндометрий ба таври эътимоднок 1,9 маротиба бештар дар занҳои синну соли фаъоли репродуктивӣ ташхис карда мешавад – 22 (20,7 ± 3,9%), дар муқоиса аз беморзанони синну соли дери қобилияти таваллудкунӣ – 31 (10,7 ± 1,8%)» [16, с. 290], ки мубрамияти проблемаи мавриди омӯзишро барои нигоҳдории тандурустии амалии Ҷумҳурии Тоҷикистон (ҶТ) муайян мекунад.

Равандҳои гиперпластикии эндометрий то имрӯз яке аз проблемаҳои мубрам ва камомӯхташудаи гинекологияи синну соли репродуктивӣ ба ҳисоб меравад. Паҳншавии зиёди ин равандҳо ва нақши онҳо дар инкишофи номияҳои бадсифати эндометрий ба ҳолати умумӣ, қобилияти корӣ ва сифати ҳаёти беморон таъсири манфӣ мерасонанд [6, с. 46-55; 13, с. 283-287; 14, с. 299-301; 19, с. 242-245].

Мувофиқи маълумотҳои З.М. Назирова (2026) мушоҳида карда шуд, ки: «гиперплазияи эндометрий, ба монанди дигар равандҳои гиперпластикӣ дар марҳалаҳои ибтидоӣ чун ҷавоби физиологии бофтаҳои эндометрӣ ба таъсири пролиферативии эстрогенҳо баромад мекунад. Аммо бо пешравии беморӣ ҳуҷайраҳои ғадудҳои эндометрияи гиперплазияшуда метавонанд нисбат ба танзими гормоналӣ муқовимат ҳосил кунанд, ки бо тағйиротҳои морфофунксионалӣ ҳамроҳӣ шуда, хатари малгинизатсияро зиёд мекунанд» [8, с. 59].

Аммо як қатор масъалаҳои марбут, ки ба омӯзиши комплексии ҷанбаҳои морфологӣ, иммуногистохимиявӣ (ИГХ), антропометрӣ ва ултрасадоӣ бо РГПЭ дар беморзанони синну соли репродуктивӣ дахл доранд, то ҳол ба таври зарурӣ ҳаллу фасл нашудаанд. Мавҷуд набудани таҳлили системавии иртиботи мутақобилаи байни ин параметрҳо ба зарурати идома додани ҷустуҷӯи илмӣ ва коркарди моделҳои нави таҳқиқоти комплексии дар ин соҳа далолат мекунанд.

Бемориҳои илтиҳобии узвҳои репродуктивӣ дар занҳо гуногунанд, метавонанд ҳам ба ИВБ, шакл ва андозаи узв ва ҳам ба сохтори девораи бачадон таъсир расонанд. Дар ин ҳолат критерияи пешбар синну сол ва сохти бадан ба ҳисоб мераванд, ки бо мақсади мукаммал сохтан ва пурра кардани стандартҳои мавҷудбуда омӯзиши минбаъдаро талаб мекунанд [12, с. 79-88; 20, с. 540-549].

Таҳқиқоти диссертатсионии мазкур то андозаи муайян барои амалӣ сохтани вазифаҳо (модар ва кӯдак таҳти ҳимояи махсус ва ҳимояи давлат

аст), ки дар Конститутсияи Ҷумҳурии Тоҷикистон, 2016, боби 2, моддаи 34 муқаррар карда шудааст, мусоидат мекунад [5, с. 86]. Бо Қарори Ҳукумати ҶТ 31-уми августи соли 2023, №418 «Барномаи милии солимии репродуктивӣ барои солҳои 2023-2027», аз 2 октябри соли 2019, №463, «Барномаи профилактикаи фарбеҳӣ ва ташаккули ғизои солим дар Ҷумҳурии Тоҷикистон дар давраи солҳои 2019-2024» қабул карда шуданд.

Тавре ки Ҷ.А. Абдуллозода бо ҳаммуал. қайд мекунанд (2022): «Иттилооти пешниҳодшуда исбот месозад, ки кӯшишҳо ҷиҳати беҳтар сохтани сифати ёрӣ ба модару кӯдак дар Ҷумҳурии Тоҷикистон суръат гирифта истодаанд ва бо шарофати таваҷҷуҳи Ҳукумати кишвар дар ҳама сатҳҳои хизматрасониҳои нигоҳдории тандурустӣ, шарикон ва мутахассисони байналмилалӣ, ки ба модару кӯдак бевосита ёрӣ мерасонанд, имконпазир мебошанд» [1, с. 14].

Дараҷаи коркарди илмии проблемаи мавриди омӯзиш. Сарфи назар аз рушди босуръати технологияи ташхисӣ ва тасдиқи дақиқи хусусиятҳои анатомии сохтори морфофунксионалии узвҳо дар меъёр ва дар ҳолати патологӣ статуси вазифаҳои афзалиятноки илмӣ-амалиро ҳифз мекунад. Омӯзиши ҷидии макромикроскопиии РГПЭ дар давраи репродуктивӣ ошкор кардани қонуниятҳои фундаменталии тағйирпазирии сохтори бачадон, ки асоси морфологии равандҳои физиологӣ ва умумибиологиро муайян мекунанд, имконият медиҳад.

Тибқи маълумотҳои М.М. Дамиров (2024) таҳқиқотҳои зиёди морфологӣ ҷамъбаст шудаанд ва муқаррар гаштааст, ки: «таҳқиқоти морфологии эндометрий ташхиси нисбатан дақиқи ГЭ ба ҳисоб меравад. Ин усул ниҳоӣ (муайянкунанда) мебошад, ки дар он арзёбии хусусиятҳои раванди патологӣ дар асоси омӯзиши муфассали сохтор ва таркиби ҳуҷайравии мавод анҷом дода мешавад, барои дақиқ будани он калонкуниҳои гуногуни микроскопро (аз 40 то 400 маротиба) истифода,

дар баъзе ҳолатҳо таҳқиқоти иммуногистохимиявиро иҷро мекунанд» [4, с. 54].

Дар вақтҳои охир дар таҷрибаи тибби ҷаҳонӣ, дар баробари усулҳои морфофунксионалӣ нақши муҳимро дар таҳқиқоти комплексии системаи репродуктивии занҳо таҳқиқоти ултрасадоӣ (ТУС) иҷро мекунанд. Иттилоотнокии баланд ва ғайриинвазивӣ будани усул имконият медиҳад, ки ҳолати анатомӣ-функсионалии бачадон дақиқан арзёбӣ, параметрҳои биометрии он муайян ва ҳамчунин аномалияҳои инкишоф ва спектри васеи равандҳои патологӣ сари вақт ташхис карда шавад. Таҳлили сарчашмаҳои илмӣ [2, 712 с.; 10, с. 278-280; 15, 54 с.] аз он гувоҳӣ медиҳанд, ки маълумот оид ба морфометрияи эхографии бачадон бо муоинаҳои алоҳидаи синну соли муайян маҳдуд мешаванд ва маъмулан, ҳангоми ташхис кардани онҳо аз хусуси мавҷуд будани ин ё он патология ба даст оварда шудаанд, дар натиҷаи ин онҳо ба миқдори нокифояи муоинаҳо барои аз ҷиҳати оморӣ эътимоднок будани натиҷаҳо такя мекунанд, хусусияти миёнагӣ доранд ва бидуни ба ҳисоб гирифтани нишондиҳандаҳои инкишофи ҷисмонӣ (маълумотҳои антропометрӣ ва соматотип) ва тағйирпазирии синнусолӣ оварда мешаванд.

Маълумотҳои дар боло овардашуда аз мубрамияти проблемаҳои дар илм ва амалия муҳокимашаванда шаҳодат медиҳанд. Мавҷуд набудани ба таври муносиб равшансозӣ андохтан ба масъалаҳои мазкур дар сарчашмаҳои илмии муосир асоси интихоби мавзуи таҳқиқоти мазкур, услҳои он ва контингенти занҳои таҳқиқшавандаро ташкил доданд. Вобаста ба ин, гузаронидани таҳқиқоти ба коркарди чорабиниҳои кам кардани фавти модару кӯдак нигаронидашуда, мақсаднок мебошад.

Робитаи таҳқиқот бо барномаҳо (лоиҳаҳо), мавзуи илмӣ.

Кори диссертатсионӣ дар доираи корҳои илмӣ-таҳқиқотии кафедраи анатомияи одам ба номи Я.А. Раҳимови МДТ “Донишгоҳи давлатии тиббии Тоҷикистон ба номи Абуалӣ ибни Сино” дар мавзуи: “Тағйиротҳои

рагию бофтавии узвҳои дарунии одам дар ҳадди меъёр ва ҳангоми патология”, рақами қайди давлатӣ №0123TJ1551 барои солҳои 2023–2027, иҷро карда шудааст.

ТАВСИФИ УМУМИИ ТАҲҚИҚОТ

Мақсади таҳқиқот – такмил додани арзёбии дигаргуниҳои рагӣ-бофтавӣ, морфометрӣ, иммуногистохимиявӣ, антропометрӣ ва ултрасадоии эндометрияи бачадон дар меъёр ва равандҳои гиперплазӣ (гиперплазия ва полипҳои эндометрий), ҳамчунин муайян кардани иртиботи мутақобилаи онҳо бо соматотипи беморзанон.

Вазифаҳои таҳқиқот:

1. Муайян кардани хусусиятҳои сохторҳои рагиву бофтавии девораи бачадон (эндометрий) дар меъёр (гурӯҳи назоратӣ) барои муқоиса кардан бо маълумотҳои патология.

2. Муайян кардани дигаргуншавиҳои морфофунксиналии эндометрияи бачадон ҳангоми равандҳои гиперпластикӣ (гиперплазияҳо ва полипҳои эндометрий).

3. Арзёбӣ кардани тағйироти иммуногистохимиявии эндометрий бо истифода аз маркерҳои пролифератсияи индекси Ki-67 ва маркери ангиогенези CD34.

4. Омӯхтани хусусиятҳои антропометрӣ ва индекс вазни бадан дар занҳои синну соли репродуктивӣ бо равандҳои гиперпластикии эндометрий аз мавқеи таҳқиқоти ултрасадоӣ.

Объекти таҳқиқот. Объекти таҳқиқот 22 препарати бачадон буд, ки аз ҷасадҳо (гурӯҳи назоратӣ) гирифта шуда буданд; натиҷаҳои таҳқиқоти проспективии бачадони (куртожи ташхисӣ) 71 беморзан, ки дар пойгоҳи маркази тиббии «Насл» ш. Душанбе иҷро карда шуд; таҳқиқоти антропометрӣ ва ултрасадоро 300 зани синну соли аз 18 то 45 сола гузаштанд. Аз миқдори умумии таҳқиқшудагон, 134 зан бидуни бемориҳои ҳамроҳшуда (гурӯҳи назоратӣ) ва 166 беморзан – дорои РГПЭ (гурӯҳи

муқоисавӣ) буданд. Таҳқиқот дар пойгоҳи кафедраҳои акушерӣ ва гинекологии №1 ва №2 МДТ “Донишгоҳи давлатии тиббии Тоҷикистон ба номи Абуалӣ ибни Сино” гузаронида шудааст.

Мавзуи таҳқиқот. Мавзуи таҳқиқот маҷмӯи нишондиҳандаҳои морфологӣ, морфометрӣ ва иммуногистохимиявии дигаргуниҳои рагию бофтавии эндометрий, хусусиятҳои ултрасадоии анатомии бачадон ва нишондиҳандаҳои антропометрии занҳои синну соли репродуктивӣ вобаста аз шаклҳои конститутсионалии сохти бадан ташкил намуданд.

Навгонии илмии таҳқиқот. Муқаррар карда шудааст, ки зичии зиёд ва ҷафсии шабакаи рагҳо, ки қабати базалии ғадудро печонидаанд, дар якҷоягӣ бо бузургиҳои пасти ҳаҷми шабакаи капиллярӣ дар эндометрий, аз функсияҳои махсуси пардаи луобӣ вобастаанд: таъмин кардани трофика, фароҳам сохтани шароит барои имплантатсия ва ҷараёнҳои бовусъати регенератсияи ҳармоҳа.

Бори нахуст тағйиротҳои морфофунксионалӣ, морфометрӣ ва гистохимиявии эндометрий нишон дода шудаанд, ки бо ҷараёнҳои пролиферативӣ ва гиперпластикӣ тавсиф шуда, ба бозсозии сохторҳои бофтаҳои эндометрий (баъдан ба редуксия) ва вайроншавии фаъолияти он то ба безуриётӣ оварда мерасонанд. Таҳлили морфометрии индекси Керногани шараёнҳои радиалии эндометрий дар муқоиса аз меъёр паст шудааст, ки ба хунгардиш дар маҷрои микросиркуляторӣи эндометрий таъсири манфӣ мерасонад. Чунин трансформатсияи маҷрои рагҳо бо гипертрофияи девора ва облитератсияи сӯрохии шараёнҳои генезашон склерозӣ муайян карда мешаванд.

Дар заминаи равандҳои гиперплазии эндометрий дигаргуниҳои пролиферативӣ ва реактивӣ муайян мешуданд, ки бо тағйирёбии экспрессияи маркерҳои иммуногистохимиявии Ki-67 ва CD34 ҳамроҳӣ мешаванд ва ин мавҷуд будани бозсозиҳои патоморфологиро дар эндометрий тасдиқ мекунад.

Бори нахуст хусусиятҳои статуси конститутсионалии занҳо бо РГПЭ муқаррар карда шуааст. Нишон дода шудааст, ки пайдо шудани ин патология аксар вақт бо шакли гиперстеникии сохти бадан, вазни барзиёди бадан ва фарбеҳӣ мувофиқат мегардад. Ин имконият дод, ки истифода намудани ИВБ ба сифати яке аз критерияҳои ҷудо кардани гурӯҳҳои хатар аз рӯйи инкишофи равандҳои гиперплазии эндометрий асоснок карда шавад.

Бори нахуст хусусиятҳои эхографии бачадон ва эндометрий дар беморзанон бо РГПЭ вобаста аз тавсифҳои конститутсионалии организм муайян карда шудаанд. Муқаррар карда шудааст, ки ин патология бо калон шудани андоза ва ҳаҷми бачадон, инчунин ғафсшавии назарраси эндометрий ҳамроҳӣ мешавад. Маълумотҳои ба даст овардашуда моҳияти зиёди ташхисии морфометрияи ултрасадоиро барои арзёбии воқеии дараҷаи тағйиротҳои пролиферативии эндометрий тасдиқ мекунанд.

Аҳамияти назариявӣ ва илмию амалии таҳқиқот

Маълумотҳои нави хусусияташон фундаменталӣ ба даст оварда шудаанд, ки дигаргуниҳои морфологӣ, ИГХ, антропометрӣ ва ултрасадоии эндометрияро ҳангоми РГПЭ мекушоянд. Аҳамияти илмии натиҷаҳои таҳқиқот аз асос кардани мақсаднок будани истифодаи нишондиҳандаҳои муқарраршудаи морфологӣ, антропометрӣ, морфометрӣ ва гистохимиявии дигаргуниҳои рагию бофтавӣ, инчунин тағйирпазирии инфиродӣ-типологии параметрҳои бачадон иборат мебошад. Нишондиҳандаҳои мазкур дар акушерӣ ва гинекология аҳамияти амалӣ доранд ва метавонанд ба сифати критерияҳои иловагии тафриқавӣ-ташхисӣ ҳангоми тафсири нишондодҳои сонографияи трансабдоминалӣ ва трансвагиналӣ дар РГПЭ истифода шаванд.

Аҳамияти назариявӣ, нуқтаҳои методологӣ, хулосаҳо ва тавсияҳои дар диссертатсия пешниҳодшуда, метавонанд дар нигоҳдории тандурустии амалӣ ва дар раванди таълими муассисаҳои таҳсилоти олии тиббӣ мавриди

истифода қарор дод.

Натиҷаҳои антропометрии ҳосилшуда, ки хусусиятҳои конститутсионалии беморзанонро инъикос медиҳанд ва омилҳои хатари инкишофи РГПЭ-ро муайян мекунанд, имконият доданд, ки оид ба ташаккули тарзи ҳаёти солим бо назардошти ИВБ-и инфиродӣ тавсияҳои методӣ таҳия карда шаванд.

Нуқтаҳои ба ҳимоя пешниҳодшаванда

1. Дигаргуниҳои рагию бофтавӣ ҳангоми РГПЭ як қатор тағйиротҳои патоморфологиро (равандҳои пролиферативӣ ва гиперпластикӣ, облитератсияи рагҳои генезашон склерозӣ) ба вуҷуд меоранд, ки боиси бозсозии амиқи сохтории эндометрий, бо редуксияи минбаъдаи қисматҳои бофтаҳои он, мегардад ва вайроншавии фаъолнокии функсионалии пардаи луобии бачадонро то инкишофи безуриётӣ ба вуҷуд меорад.
2. Арзёбии таҳқиқоти ИГХ-и экспрессияи маркери Ki-67 спектри васеи тағйироти пролиферативиро дар беморзанон бо РГПЭ муайян кард. Экспрессияи маркери ангиогенези CD34 аз васкуляризатсияи возеҳ ва зичии капиллярҳои хунгарди эндометрий шаҳодат медиҳанд, ки аломати ташхисии патологияи мазкур ба ҳисоб меравад.
3. Индекси баланди вазни бадан (вазни барзиёд ва фарбеҳии дараҷаҳои I–II) дар занҳои синну соли репродуктивӣ бо РГПЭ омили хатар мебошад, ки нишондиҳандаи антропометрии мазкурро ҳамчун омили муҳими хатар ҳангоми гузаронидани чорабиниҳои профилактикӣ имконияти баррасӣ карданро дорад. Тасвири эхографӣ нишон дод, ки дар аксарият бештари занҳои гурӯҳи III назоратӣ (95,5%), новобаста аз шакли конститутсионалӣ, бачадон шакли хоси нокмонанд дорад, ва танҳо дар 6 нафари таҳқиқшудагони гурӯҳи мазкур (4,5%) шакли конусмонанди бачадон ба қайд гирифта шуд. Дар гурӯҳи III асосӣ (n=166) шаклҳои

нокмонанд, конусмонанд ва зинмонанд ба қайд гирифта шуданд (5,8%, 3%, ва 1,2% мутаносибан).

Дараҷаи эътимоднокии натиҷаҳо. Дараҷаи баланди эътимоднокии натиҷаҳо ва асоснок будани хулосаҳо тавассути миқдори кофии маводи таҳқиқшуда, истифодаи усулҳои муосири санҷидашудаи таҳқиқот, коркарди муносиби омории натиҷаҳои ба даст овардашудаи таҳқиқот, муносибатҳои интиқодӣ дар вақти муқоиса кардан бо маълумотҳои адабиёти илмии муосир таъмин карда шудаанд.

Мутобиқати диссертатсия ба шиносномаи ихтисоси илмӣ. Таҳқиқоти диссертатсионӣ ба шиносномаи КОА назди Президенти Ҷумҳури Тоҷикистон ба бандҳои 3.1.1. Анатомияи одам мувофиқат мекунад. Соҳаи таҳқиқот: банди 3.2. Стандартҳои сохтори бадани инсон ва узвҳои алоҳида бо назардошти синну сол, ҷинс ва дигар типологияҳо; банди 3.3. Таҳлил ва градатсияи тағйирпазирии инфиродии сохторҳои бадан ҳамчун асос барои ташхиси дурусти ҳолатҳои патологӣ ва истисно эҳтимолияти бемориҳои ятрогенӣ ҳангоми иртиботи тиббӣ; банди 3.4. Арзёбии қобилияти резолютсияи равишҳои муосири тасвирӣ дар визуализатсияи узвҳои инсон; банди 3.5. Таъсири омилҳои муҳитӣ бар морфогенези пас аз тавлидӣ бар узвҳо ва системаҳои функсионалии инсон; 3.7. Арзёбии таъсири усулҳои гуногуни тадқиқоти анатомӣ ва консерватсия ба сохтори омодагии биологии узвҳои инсон барои имконияти истифодаи онҳо дар таълим.

Саҳми шахсии довталаби дарёфти дараҷаи илмӣ дар таҳқиқот. Иштироки шахсии муаллиф аз банақшагирии таҳқиқот, тарҳрезии мақсад ва вазифаҳо, интихоби усулҳои таҳқиқот ва маркерҳои муносиб, бурдани беморон, ҷамъоварии мавод барои таҳқиқот, омода кардани мақолаҳои илмӣ барои нашр иборат аст. Барои ҳар як бемори таҳқиқшуда карта, бо қайди ҳама маълумотҳои антропометрӣ ва ултрасадой, пур карда мешуд, ки аз тарафи диссертант таҳия гаштааст. Натиҷаҳои назариявӣ, методологӣ ва амалии таҳқиқот дар конференсияҳои илмӣ-амалии

байналмилалӣ, ҷумҳуриявӣ ва минтақавӣ (солҳои 2024-2026) пешниҳод карда шудаанд. Дар таҳқиқотҳои ҳаммуаллифӣ ғояҳои илмии диссертант амалӣ карда шудаанд.

Тасвиб ва амалисозии натиҷаҳои диссертатсия. Нуқтаҳои асосии диссертатсия дар мавридҳои зерин гузориш ва муҳокима шудаанд: конференсияи солонаи илмӣ-амалии (72-юм) «Уфуққҳои нав дар илми тиб, таҳсиол ва амлия» бо иштироки намояндагони байналмилалӣ «Масъалаҳои мубрами химия ва биохимия» (Душанбе, Тоҷикситон, 2024); конференсияи солонаи илмӣ-амалии ҷумҳуриявӣ бо иштироки намояндагони байналмилалӣ (Тирмиз, Узбекистон, соли 2024); конференсия бо иштироки намояндагони баналмилалӣ «Таҳқиқотҳои илмӣ дар ҷаҳони муосир: таҷриба, мушкилот, дурнамои инкишоф» (Уфа, Россия, 2025); конференсияи илмӣ-амалии «Илм ва таҳсилот барои саломатии миллат» МДТ "ДДТТ ба номи Абуалӣ ибни Сино" (Душанбе, Тоҷикситон,2025); конференсияи якуми байналмилалии «Таҳқиқотҳои умедворкунанда дар химияи тиббӣ, биохимия ва биофизика дар соҳаи тиб» (Самарқанд, Узбекистон, 2025); конференсияи солонаи илмӣ-амалии ҷумҳуриявӣ (VI-и солона) МДТ «Донишгоҳи давлатии тиббии Хатлон» «Дастовардҳо ва дурнамои илми тиб ва таҳсилот», бахшида ба Рӯзи Президент ва Парчами давлатии Ҷумҳурии Тоҷикистон (Данғара, Тоҷикистон, 2025); Конгресси 12-уми байналмилалии SEUD-2026 (Франкфурт, Германия, 2026); конференсияи дуюми байналмилалии «Тибби бунёдӣ: дасттовардҳо ва дурнамо» (Самарқанд, Узбекистон, 2026); конференсияи солонаи илмӣ-амалии олимони ҷавон ва донишҷӯёни (XXI) МДТ "ДДТТ ба номи Абуалӣ ибни Сино", бахшида ба 35-солагии Истиқлолияти давлатии Ҷумҳурии Тоҷикситон «Прогресс ва интегратсия: дастовардҳои илмӣ дар клиника» (Душанбе, Тоҷикистон, 2026); дар ҷаласаи байникафедравии комиссияи проблемавӣ оид ба фанҳои тибби

назариявии МДТ “ДДТТ ба номи Абуалӣ ибни Сино” баррасӣ ва муҳокима шудааст (11.06.2026, Протоколи №3).

Нуқтаҳои асосии диссертатсия дар раванди таълимии кафедраҳои рентгенология ва радиология, акушерӣ ва гинекология, анатомияи патологӣ ва анатомияи одам ба номи Я.А. Раҳимови МДТ “ДДТТ ба номи Абуалӣ ибни Сино” татбиқ шудаанд.

Интишорот аз рӯйи мавзуи диссертатсия. Аз рӯйи маводҳои диссертатсия 22 таълифоти илмӣ дар маҷаллаҳои илмии ватаниву хориҷӣ нашр шудаанд, аз онҳо 5 мақола – дар маҷаллаҳои тақризшавандаи тавсиянамудаи КОА назди Президенти Ҷумҳурии Тоҷикистон, 9 мақола – дар нашриётҳои илмии ҷумҳуриявӣ, 8 мақола – дар нашриётҳои илмии хориҷӣ.

Сохтор ва ҳаҷми диссертатсия. Диссертатсия дар ҳаҷми 168 саҳифаи матни компютерӣ таълиф шуда, иборат аст, аз: аз муқаддима, тавсифи умумии таҳқиқот, шарҳи адабиёт, бобҳои мавод ва усулҳои таҳқиқот, боби натиҷаҳои аз таҳқиқот ба даст овардашуда, шарҳи натиҷаҳои таҳқиқот, хулосаҳо, тавсияҳои амалӣ ҷиҳати татбиқи амалии натиҷаҳо ва рӯйхати адабиёт (170 манбаъ: 98 ватанӣ ва кишварҳои ИДМ, 72 адабиёти муаллифони хориҷӣ). Дар диссертатсия 6 ҷадвал ва 37 расм оварда шудааст.

МУҲТАВОИ ТАҲҚИҚОТ

Мавод ва усулҳои таҳқиқот

Дизайни таҳқиқот: ҳамаи таҳқиқшудагон вобаста аз вазифаҳо ва объекти таҳқиқот ба 3 гурӯҳ ҷудо карда шуданд. Гурӯҳи якумро (назоратӣ) маводи аутопсӣ ташкил дод – препаратҳои бачадон, ки аз 22 зан (ҷасад) гирифта шудаанд ва дар онҳо таҳқиқоти макро-морфологӣ ва ИГХ гузаронида шуда буд. Маводи аутопсӣ аз прозектураи Беморхонаи клиникии шаҳрии №5 дастрас шуд.

Гурӯҳи дуюмро (асосиро) маводи ҷарроҳӣ (препаратҳои бачадон) ташкил доданд, ки аз 71 беморзани синну соли репродуктивӣ бо РГПЭ гирифта шуд. Ҷамъоварии маводи клиникӣ дар пойгоҳи Маркази тиббии «Насл» ш. Душанбе сурат гирифт.

Ба гурӯҳи сеюм 166 беморзан бо бемории гиперпластикии бачадон дохил карда шуданд. Гурӯҳи назоратии сеюмро 134 зани тақрибан солими синну соли репродуктивӣ ташкил дод, ки дар онҳо ТУС гузаронида шуд, нишондиҳандаҳои антропометрӣ муайян ва шакли сохти бадан (соматотип) муқаррар мегашт. Беморзанон дар пойгоҳи кафедраҳои акушерӣ ва гинекологии №1 ва №2 МДТ "ДДТТ ба номи Абуалӣ ибни Сино" назди таваллудхонаҳои ҷумҳуриявии №1 ва №2 таҳқиқ карда шуданд.

Меъёрҳои дохилкунӣ ба гурӯҳ инҳо буданд: занҳои синну соли репродуктивӣ бо РГПЭ бидуни бемориҳои системаи эндокринӣ ва иммунӣ, набудани садамаҳои узвҳои коси хурд ва ҳомиладорӣ, синну соли аз 18 то 45 сола, розигии хаттии огоҳонидашуда. Сабаби марг ва ҳолати узвҳои дохилии таносули занҳо мувофиқи протоколи ташреҳи патологоанатомӣ муайян карда шуд.

Меъёрҳои хориҷкунӣ: синну соли аз 18 камтар ва аз 45 сола болотар, зиддинишондод ба гистероскопия, ҳомиладорӣ, бемориҳои шадиди илтиҳобии узвҳои коси хурд, номияҳои бадсифат дар узвҳои кос, диабети қанди талофнопазир, бемориҳои вазнини дилу рагҳо, даст кашидан аз ишттирок дар таҳқиқот. Таҳқиқот бо риояи меъёрҳои биоэтикӣ дар асоси иҷозати кумитаи этикаи МДТ "ДДТТ ба номи Абуалӣ ибни Сино" (протоколи №3/2 аз 23.12.2025) анҷом дода шудааст.

Ҳамин тавр, бо мақсади иҷро намудани вазифаҳои гузошташуда, мо 393 нафар занро таҳқиқ кардем, ки аз онҳо 237 нафар гурӯҳҳои дуюм ва сеюми асосиро ташкил доданд (ҷадвали 1).

Ҷадвали 1. - Гурӯҳбандии маводи воқеӣ аз рӯйи хусусиятҳои таҳқиқоти эндометрияи бачадон дар меъёр ва дар равандҳои гиперплазӣ

Синну сол	Таҳқиқоти морфологӣ ва иммуногистохимиявӣ		Таҳқиқоти антропометрӣ ва ТУС	
	Назоратӣ (гурӯҳи I)	Асосӣ (гурӯҳи II)	Назоратӣ (гурӯҳи III)	Асосӣ (гурӯҳи III)
18-45-сола	(n=22)	(n=71)	(n=134)	(n=166)
Ҳамагӣ	93		300	

Усулҳои таҳқиқот

Усулҳои морфологӣ. Объекти таҳқиқот порчаҳои қисмҳои алоҳидаи девораи бачадон ҳам дар ҳолати меъёр ва ҳам ҳангоми РГПЭ буд. Рагҳои хунгард тавассути маҳлули туши сиёҳ бо желатин, ҳамчунин рангҳои майдакардашудаи равғанӣ тазриқ карда шуданд. Пас аз тазриқ (инъексия) препарат дар муддати якчанд рӯз дар маҳлули 10%-и формалини нейтралӣ фиксатсия карда шуд. Баъдан узв дар сатҳи сагиталӣ бурида ба ду қисми баробар ҷудо карда шуд: як қисм барои тайёр кардани препаратҳои комили гистологӣ ва буришҳо (ранг кардан бо гематоксилин-эозин ва тибқи Ван-Гизон) истифода карданд, қисми дуюм бошад бо усули Шпалтеголс-Жданов равшан карда шуд.

Морфометрияи буришҳои гистологиро, ки бо гематоксилин-эозин ва бо усули Ван-Гизон ранг карда шудаанд, бо ёрии окуляр-микрометр гузарониданд. Дар буришҳо параметрҳои зеринро омӯхтанд: диаметри звеноҳои маҷрои микросиркуляторӣ (ММС), шараёнҳо ва варидҳои тартибии эндометрияи бачадон.

Омӯзиши препаратҳои гистологӣ дар микроскопи «Olympus CX 21» ва микроскопи бинокулярии стереоскопии «МБС-9» бо истифода аз окулярҳои х10 ва объективҳои х10, х20, х40 анҷом дода шуд. Ороиши мавод тавассути микросуратгирии препаратҳои равшаншуда ва гистологӣ дар нури гузаранда иҷро карда шуд.

Усулҳои иммуногистохимиявӣ. Барои таҳқиқоти ИГХ буришҳои

гистологии ғафсиашон 2-3 мкм-ро бо антителоҳо ба маркерҳои Ki-67 ва маркерҳои ангиогенези CD34 бо истифодаи системаи автоматизатсияшудаи Ventana Benchmark Ultra (Roche, Швейтсария) ранг карданд. Сатҳи экспрессияро ба таври миқдорӣ (бо фоиз) арзёбӣ ва ба таври зерин тасниф намуданд: экспрессияи суст – то 20% ҳуҷайраҳои мусбат ранг кардашуда; экспрессияи мӯътадил – аз 20% то 60%; экспрессияи возеҳ (қавӣ) – зиёда аз 60%-и ҳуҷайраҳо. Таҳқиқот дар пойгоҳи лабораторияи «Биотехнология»-и Маркази ҷумҳуриявии илмии онкологияи Вазорати тандурустӣ ва ҳифзи иҷтимоии аҳолии Ҷумҳурии Тоҷикистон анҷом дода шуд.

Усулҳои антропометрӣ. Таҳқиқотҳои антропометрӣ бо усулҳои антропометрия ва соматоскопия ва бо истифода аз бастаи стандартии асбобҳо гузаронида шуд. Бо мақсади муайян кардани пайвастшавии равандҳои гиперпластикӣ бо маълумотҳои ҷисмонии беморзанон ИВБ ҳисоб карда шуд. Тибқи маълумоти Ю.Н. Попова (2020): «Индекси вазни бадан (ИВБ) – ин бузургиест, ки имконияти арзёбӣ кардани дараҷаи мувофиқат будани вазни одам ба қади он, ва бо ҳамин баровардани хулосаи ғайримустақим, ки оё вазни бадани одам нокифоя аст, ё муътадил ва ё барзиёд аст. Ин нишондиҳанда дар соли 1869 аз ҷониби А. Кетле коркард шудааст ва тибқи формулаи зерин ҳисоб карда мешавад: вазни бадан (кг)/қад^2 (м^2). Тафсир тибқи шкалае гузаронида мешавад, ки мувофиқи он ИВБ поёнтар аз 16 аз норасоии вазни бадан гувоҳӣ медиҳад, дар диапазони аз 16 то 18,5 – вазни нокифоя, 18,5-24,9 – меъёр, 25-29,9 – вазни барзиёди бадан (пеш аз фарбеҳӣ), 30-34,9 – фарбеҳии дараҷаи I, 35-39,9 – дараҷаи II, зиёда аз 40 – дараҷаи III» [12, с.170].

Дар ҳамаи беморзанони гурӯҳи сеюм хусусиятҳои конститутсионалии организмро мувофиқи таснифи М.В. Черноруцкий ҷудо шуд, соматотипҳои зерин ҷудо карда шуданд: астеникӣ, нормостеникӣ ва гиперстеникӣ бо мақсади минбаъд таҳлил кардани вобастагии онҳо бо параметрҳои морфометрии ТУС-и бачадон дар меъёр ва дар РГПЭ.

Таҳқиқоти ултрасадоӣ. Дар ҳамаи беморзан бо дастгоҳи «SonoAce X8» (ё «SonoAce R3») бо истифода аз ҳисобкунаки трансвагиналӣ бо басомади 5-11 МГс дар пойгоҳи кафедраҳои акушерӣ ва гинекологияи №1 ва №2 МДТ “ДДТТ ба номи Абуалӣ ибни Сино” гузаронида шуд.

Дар аввал ТУС дар режими 2D бо дастраскунии трансвагиналӣ мувофиқи усули умумқабулшуда иҷро карда шуд. Баъдан бо ёрии ҳисобкунаки махсуси секамерадор функсияи тасвири ҳаҷмӣ фаъол карда шуд: ҷамъоварии мавод ба таври автоматикӣ гузарониданд. Ҳангоми таҳлили мавқеъ, конфигуратсия, шакл ва андозаи бачадон (дарозӣ, ғафсӣ, инчунин васеъгӣ дар сатҳи кунҷҳои найчаҳо) баҳогузорӣ карда шуд. Ҳаҷми бачадон ($см^3$) аз рӯйи формулаи зерин ҳисоб карда шуд: $V = 0,53 \times A \times B \times C$, дар ин ҷо: V – ҳаҷм, A, B, C – андоза дар се ҳамвориҳои бо якдигар перепендикулярӣ қарордошта, ки бо см ифода шудаанд; 0,53 – коэффитсиенти доимӣ.

Усулҳои оморӣ. Коркарди математикии натиҷаҳои таҳқиқот, ки дар рафти иҷро кардани кори диссертатсионӣ ба даст оварда шудаанд, бо истифода аз барномаи STATISTICA 12.0 (StatSoft Inc., ИМА) гузаронида шуд. Маълумотҳои миёна дар намуди M±m дода шуданд. Пешакӣ маводи таҳқиқотро бо истифода аз критерияи Колмогоров-Смирнов аз ҷиҳати меъёр будани тақсимот санҷиданд. Дар сурати дар меъёр будани тақсимот ифодаҳои минималӣ ва максималиро (min-max), миёнаи арифметикӣ (M), хатои миёнаи арифметикӣ (m), инҳирофи миёнаи квадратӣ (s) ва коэффитсиенти вариатсия (Cv, %) муайян карданд. Дар як қатор ҳолатҳо мавҷуд будани тақсимоти муътадид мушоҳида нашуд, ки вобаста аз ин барои таҳлили дуруст ба таври илова аз усулҳои ғайрипараметрии оморӣ истифода бурда шуданд. Омори дескриптивӣ муайян кардани медиана, инчунин квартили поёнӣ ва болоӣ – Me [Q1; Q3]-ро дар бар гирифт. Муқоисаҳои ҷуфти гурӯҳҳо бо истифода аз t-критерияи Стюдент (барои маълумотҳои параметрӣ) ва U-критерияи Манн-Уитни (барои

маълумотҳои ғайрипараметрӣ) иҷро карда шуд. Муқоиса кардани ҳиссаҳо тибқи критерияи χ^2 Пирсон барои ҷадвали 2×2 бо ислоҳи Йетс гузаронида шуд. Эътимоднокии арзёбии оморӣ дар сатҳи на камтар аз 95% қабул карда шуд ($p < 0,05$).

НАТИҶАҲОИ ТАҲҚИҚОТ

Истифодаи равиши комплексии методологӣ, аз чумла ташреҳи анатомӣ, таҳлили морфометрӣ, техникаи гистологӣ, инчунин ИГХ, усулҳои антропометрӣ ва сонографӣ дар якҷоягӣ бо коркарди маълумотҳои вариатсионӣ-оморӣ имконият доданд, ки ба таври муфассал статуси сохторӣ-функсионалии эндометрияи бачадон дар занҳои синну соли репродуктивӣ дар меъёр ва дар РГПЭ тасдиқ карда шудаанд.

Сохтори гистологии эндометрий бо дифференсиатсия ба шуъбаҳои асосӣ ва функсионалӣ тавсиф мешавад. Дар ин маврид қабати функсионалӣ дорои ҳиссиёти селективӣ ба сатҳи стероидҳои тухмдонҳо буда, дар нақши қисмати динамикӣ баромад мекунад, ки дар доираи ҳар як сикли тухмдонӣ-менструалӣ ба азнавташкилшавии васеъи сохторӣ дучор мегардад [21, с.1-26; 22].

Перфузияи эндометрий бо системаи шараёнҳои радиалӣ, ки аз миометрий ба таври транзиторӣ мегузарад, муайян карда мешавад. Дар сарҳади гистотопографии қабатҳои мушакӣ ва луобии ин рагҳо ба таври дихотомӣ ба шохаҳои терминалии диаметрашон 25-45 мкм ҷудо мешаванд. Дар сохтори шохаронии зикршуда ду шакли рагҳо фарқ карда мешавад: артериолаҳои буттамонанди қабати базалӣ (бо калибри 14-18 мкм) ва артериолаҳои морпечи қабати функсионалӣ (16-17 мкм), ки васкуляризатсияи тамосии минтақаҳои дахлдорро таъмин ва шабакаи зичи капиллярҳои калибрашон 6-9 мкм-ро ташкил медиҳанд. Ин рагҳои хурд каркаси сахти перигландуляриро ташкил дода, перфузияи муносиб ва трофикаи дастгоҳи ғадудҳои қабати функсионалиро таъмин мекунанд.

Ангиоархитектоникаи дохилиузвии эндометрий дар давраи репродуктивӣ бо мураккабиҳои нодир тавсиф мешавад, ки дар асари трансформатсияҳои назмии морфофунксионалии узв арзи вуҷуд кардааст. Зичии бениҳоят баланди маҷрои капиллярҳои пардаи луобӣ, ба таври эътимоднок аз ҳамин гуна параметрҳои периметрий ва миометрий афзалият дошта, ба нақши махсуси физиологии эндометрий иртибот доранд. Сохтори рагии мазкур на танҳо муҳити хурди мӯътадилро барои имплантатсияи эҳтимоли тухмҳуҷайраи бордоршуда таъмин мекунад, балки қобилияти барқароршавии бофтаҳоро дар рафти десквaматсияи ҳармоҳа ва пролифератсия минбаъда низ нигоҳ медорад. Сегментҳои варидии ММС доминантаи назарраси миқдорӣ ва морфометриро бар звеноҳои артериолаҳо намоиш медиҳад. Тӯдаи ташаккулёфта арзиши бунёдии умумибиологиро нишон медиҳад ва ба сифати пойгоҳи зарурӣ барои таҳлили компаративии тағйиротҳои морфологӣ хизмат мекунад, ки барои патологияи генезашон гиперпластикӣ хос мебошанд.

Таркиби ҳуҷайравии эндометрий, ки аз популятсияҳои тафриқавии эпителиоситҳои тарашшӯҳӣ ва патмӯякдор иборат аст, функсияи экзокринии ғадудҳоро мувофиқи синтези секрети луобӣ таъмин мекунад. Ҳамзамон бо ин, ҳуҷайраҳои қатори лимфоидӣ, ба таври топографӣ бо сохторҳои ғадудӣ ва фазоҳои периваскулярӣ ҳамбастагӣ доранд, назорати ҷузъии масуниро амалӣ месозанд, ки санҷиши гомеостази ҷараёнҳои тарашшӯҳиро дар эндометрий таъмин мекунанд.

Верификатсияи гистологии биоптатҳо, ки дар рафти гистероскопия ба даст оварда шудаанд, имконият дод, ки морфотипҳои гуногуни РГПЭ фарқ карда шаванд. Таҳлили сохтори патологияи муайянкардашуда бартарии возеҳи полипҳои эндометриалиро (ПЭ) нишон дод, ки басомади онҳо 79,2%-ро ташкил дод, дар ҳоле ки ба ҳисси РГПЭ 20,8% рост меояд.

Дар ҷараёни визуализатсияи гистероскопӣ сохторҳои полипмонанд ҳамчун ҳосилаҳои экзофитии андозаашон 0,5-1,5 см муайян карда шуданд.

Пролифератсияи вусъатёбандаи қисмати ғадудӣ ва стромаҳои перигландулярӣ ташаккул ёфтани ин сабзишҳоро муайян мекунад, ки дар асоси васеъ ва ё дар пойчаи фиброзӣ-рагӣ махкам шудаанд. «Ташаккул ёфтани пойчаи рагии ПЭ-ро ҳамчун натиҷаи ангиогенези патологӣ баррасӣ мекунанд» [6, с.48].

Қонунияти бунёдӣ барои ҳамаи морфотипҳои тасдиқшуда мавҷуд будани магистралҳои рагии деформатсияшуда бо девораҳои гипертрофияшуда мебошад, ки дар робитаи зичи топографӣ бо манбаъҳои фибрози матрикси стромалӣ қарор доранд. Азнавсозии склерозии девораҳои васкулярии бештар дар сохтори полипҳои ғадудӣ-фиброзӣ зоҳир мешаванд, ки дар синергия бо инфилтратсияи фаъоли лимфоситарӣ ва гистиоситарӣ ҷараён мегиранд.

Номутаносибии гемодинамикӣ, ки бо ҳолатҳои зоҳири инъиқодӣ тавсиф мешаванд, ки ба саршавии микросуддаҳосилшавӣ ва инкишофи варами дуюмдараҷаи интерститсиалии матрикс бо дегенератсияи минбаъдаи бофтаҳо мусоидат мекунад. Тибқи маълумоти Н.И. Волотская ва диг. (2024): «Ихтилолҳои гемодинамикӣ дараҷаи гуногуни зоҳиршавӣ ва хусусияти мозаикӣ доранд, пайдарҳамии минтақаҳои гиперемия ва васеъшавии паретикии рагҳо ба мушоҳида мерасад. Як қисми рагҳо бо зуҳуроти слаҷи эритроситҳо, мавҷудияти суддатҳо ва хунрезиҳо: аз инфилтратсияи периваскулярии петехиалӣ то геморрагӣ» [7, с.16]. Мавҷуд будани геморрагияҳои периваскулярӣ талонопазирии амиқи функсияи ҳаддии эндотелияро объективӣ месозад. Мавҷуд будани эндотелиоситҳои десквамаатсияшуда дар маҷрои рагҳо дар заминаи эктазияи онҳо азнавташкилшавии ангиоархитектоникаи эндометрий шаҳодат медиҳад. Намуди ҷойгиршавии рагҳо бо шабакаи шохадори перигландулярӣ оварда шудааст, ки асосан дар чинҳои пардаи луобӣ ҷойгир шудаанд. Дар сатҳи гландулярӣ эктазияи кистозии ғадудҳо бо аломатҳои пролифератсияи интралюминалии эпителиоситҳо мушоҳида мешавад.

Дар сохтори морфологии сабзишҳои полипмонанди эндометрий нақши афзалиятноки вариантҳои ғадудиву фиброзӣ муайян карда шуд, ки дар 83,3% – 10 ҳолат аз 12 ҳолат тасдиқ карда шуд. Шаклҳои ғадудиву кистозӣ бо таносуби камтар ба назар расид ва 16,7% муоинаро ташкил дод. Натиҷаҳои таҳқиқоти гистологӣ аломатҳои бuҳронии трансформатсияи патологии ғадудҳоро бо ташкилёбии анастомозҳои дохилиғадудӣ ва амалисозии феномени “пушт ба пушт”-ро («back-to-back») объективӣ сохтаанд, ки дар бораи хеле баланд будани фаъолнокии пролиферативӣ шаҳодат медиҳад. Ангиоархитектоникаи манбаъи осеб ба склерозшавии облитерӣ дучор мегардад. Дар синергия бо трансформатсияи фиброзии строма ин боиси диссонанси ҷузъии ишемикӣ мегардад, ки десквамацияи эпителий ва ташаккул ёфтани нуқсонҳои эрозиявиро дар сатҳи полип нишон медиҳад.

Варианти ғадудии полипҳо бо зичии миқдории баланди сохторҳои гландулярӣ (55-65 дар майдони биниш) тавсф меёбад, ки аломатҳои возеҳи фаъолнокии пролиферативиро намоиш медиҳад: қутбдории ҳифзшудаи эпителиоситҳо ва фигураҳои тасдиқшавандаи митозҳо. Дар гурӯҳи беморзанон бо полипҳои ғадудиву фиброзӣ, баръакс, редуксияи қисмати ғадудӣ то 30-35 воҳид дар майдони биниш ба қайд гирифта шуд.

Верификатсияи морфометрӣ трансформатсияи умумии маҷрои терминалиро тасдиқ кард, ки бо эктазияи ҳамаи сегментҳои амалкунанда зоҳир шудааст. Муқаррар карда шудааст, ки шараёнҳои радиалӣ аз миометрий гузашта, дар қабати базалии эндометрий дар шакли артериолаҳои буттамонанд хотима меёбанд.

Мувофиқи маълумотҳои ба даст овардашуда, диаметри миёнаи артериолаҳо ва сфинктерҳои прекапиллярӣ мутаносибан то 18,4 ± 1,3 мкм ва 15,1 ± 0,9 мкм мерасанд. Звенои капиллярӣ ва посткапиллярӣ низ дилататсияи зоҳириро намоиш медиҳанд (мутаносибан 11,3 ± 1,1 мкм ва 24,6 ± 1,4 мкм). Дар заминаи эктазияи зонуи венулярӣ ва фаъолшавии

анастомозҳои амалкунанда номутаносибии коэффитсиентҳои ҳисобкунӣ, аз ҷумла индекси венуло-артериалӣ то 1,45 баланд шуда, коэффитсиенти артериоло-венулярӣ то 0,65 расид. Ин динамикаи морфометрӣ декомпенсатсияи бозгашти варидӣ ва бартарии зуҳуроти инъиқодиро дар ММС муайян мекунад. Норасоии функсионалии ММС омили муайянкунандаи инитсиатсияи (оғози) каскади дигаргуниҳо дар эндометрий маҳсуб мешавад.

Мушахассоти патоморфологии гиперплазияи оддии ғайриатипӣ бо номутаносибии возеҳи байни қисматҳои гландулярӣ ва стромалӣ бо бартарии якумаш мебошад. Сохторҳои ғадудӣ дар интерститсия нисбатан гомогенӣ тақсим мешаванд, дар ин маврид агрегатсияи ниҳоӣ (феномени “пушт ба пушт”) тасдиқ карда намешавад. Спектри морфологии ғадудҳо бо тағйирёбии зиёд фарқ мекунад: аз шаклҳои стандартӣ то ҷавфҳои калони кистозӣ, ки бо қабати эпители афзоянда пӯшонида шудааст. Сарҳади фундаменталии ин беморӣ бозсозии амиқи сохтории ғадудҳо ҳангоми бутунии пурраи дастгоҳи ҳуҷайраҳо ва ҳастаҳо (набудани атипия) ба шумор меравад.

Тасвири морфологиро раванди возеҳи лимфопролиферативӣ пурра мегардонад, ки дар он агрегатҳои дискретии лимфоидӣ ва фолликулҳои болиғ намоён карда мешаванд, ки дорои марказҳои фаъоли герминатсия ҳастанд. Тибқи маълумоти Волотская Н.И. (2024): «Ҳуҷайраҳои иммунии строма ба таври паҳншуда дар фазоҳои перигландулярӣ ва периваскулярӣ ҷойгир шудаанд, мавҷуд будани ҷамъшавиҳои манбаъҳои лимфоидӣ то ҳадди ташаккул ёфтани агрегатҳои лимфоидӣ ва ҳатто фолликулаҳо бо марказҳои герминативии васеъшуда ба мушоҳида мерасад, ки ба андешаи мо, натиҷаи стимулятсияи доимии антигенӣ ба ҳисоб меравад» [7, с. 16].

Дар рафти таҳлили муқоисавӣ муайян карда шуд, ки барои беморзанони давраи барвақти репродуктивӣ фаъолнокии баланди митотикии унсурҳои ҳуҷайравӣ хос намебошад. Детерминантҳои

афзалиятноки морфологӣ дар ин зергурӯҳ дигаргуниҳои фиброзӣ-склерозӣ ва инфилтратсияи шадиди лимфоситарии строма ба ҳисоб мераванд. Тибқи маълумоти Н.О. Нурханова ва ҳаммуал. (2023): «Дар строма мумкин аст, ки инфилтратсияи илтиҳобӣ бо миқдори зиёди лимфоситҳо, плазмоситҳо, эозинофилҳо, макрофагҳо дида шаванд, ки асосан дар атрофи рагҳои хунгард ва ғадудҳо қарор доранд» [9, с. 364]. Архитектоникаи шабакаи рагҳо дучори деформатсияи зиёд мегардад, гиреҳҳои ба таври пароканда ҷойгиршудаи рагҳо ва дилататсияи патологии капиллярҳо дида мешавад. Номуташаккилии сохтории девораҳои микрорагҳо пайдо шудани микроварикозҳои полиморфӣ (дар заминаи шаклҳои гиреҳӣ, дукшакл ва колбашакл) дар заминаи инвазияи фаъоли лимфоидӣ-ҳуҷайравӣ нишон медиҳад.

Ин маҷмӯи аломатҳои тағйиротҳои деструктивӣ ҳолати гипоксияи ҷузъии бофтаҳоро ангезиш медиҳад ва ба ҳайси триггер барои пролифератсияи ҳуҷайраҳои адвентитсиалӣ баромад мекунанд.

Дар шаклҳои мураккаби ғайрихоси гиперплазия критерияи асосии морфологӣ зичии зиёди сохторҳои гландулярӣ ҳангоми редуксияи возеҳи қисмати интерститсиалӣ ба шумор мераванд. Дар шароити инфилтратсияи зиёди лимфоситарӣ феноменҳои компрессияи унсурҳои омехтаи гистологӣ бо ғадудҳои ба таври эктатикӣ васеъшудаи кистозӣ ба мушоҳида мерасанд, ки боиси сар задани деформасияи дуюминдараҷаи дастгоҳи ғадудҳо мешаванд.

Тавсифи патогномониии ин раванд ташаккул ёфтани пролифератҳои эпителиалии сершумори интралюминалӣ ва латералӣ мебошанд, ки дар маҷрои ғадуд ва стромаи атроф инвагинатсия мешаванд (расми 1).

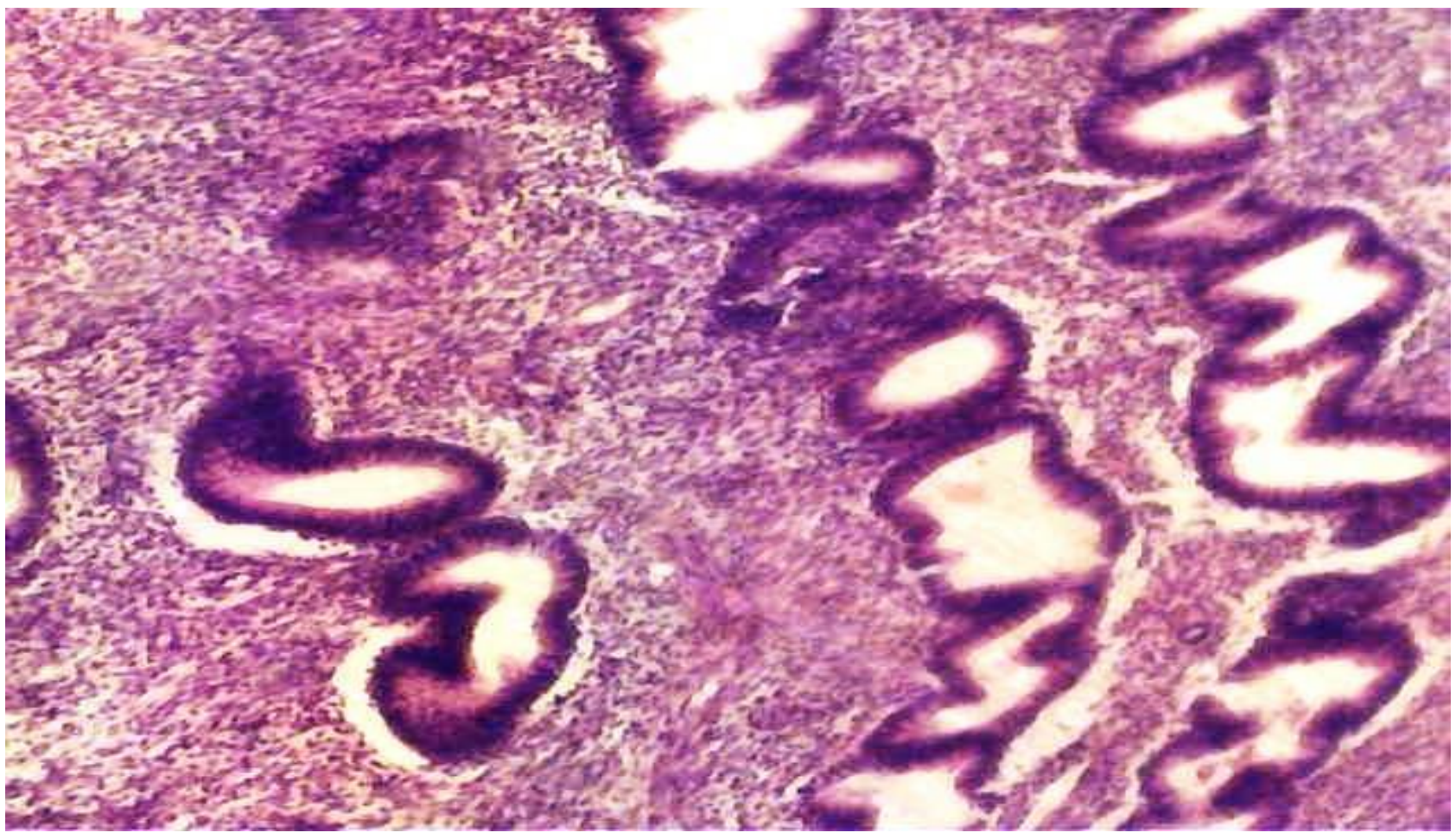

Расми 1. - Гиперплазияи ғайрихосии эндометрий. Шохаҳои латералӣ ва дохилиғадудии эпителиалӣ дида мешаванд, ки конфигуратсияи пурпечутоби ғадудҳоро ба вуҷуд меоранд. Микрофотограмма. Рангкунӣ бо гематоксилин-эозин. Зани 39 сола. Кк. 180

Дар синну соли дери репродуктивӣ трансформатсияи гиперплазии эндометрияро хурдшавии қонунии калибри сохторҳои дохилиузвии рагӣ ҳамроҳӣ мекунанд, ки ин натиҷаи облитератсияи авҷгирандаи фибросклерозии девораҳои онҳо ба ҳисоб меравад (расми 2).

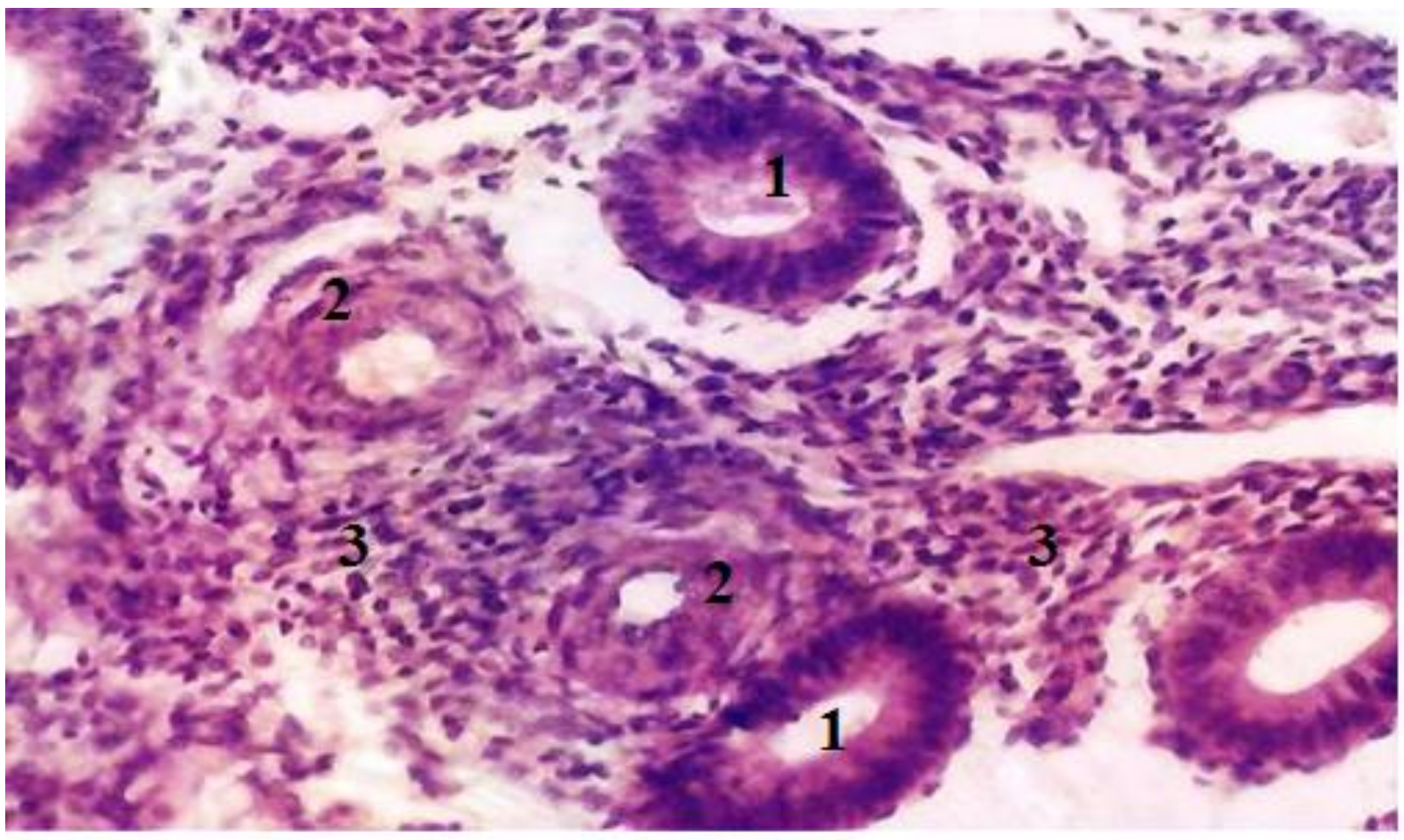

Расми 2. - Иртиботи мутақобилаи рагӣ-бофтавӣ ҳангоми ГПЭ. 1 – деформатсияи ғадудҳо бо пролифератсияи эпителий ва тангшавии сӯрохии онҳо; 2 – сахтшавӣ ва склерози девораи рагҳо; 3 – инфилтратсияи ҷузъии ҳуҷайравии строма. Микрофотограмма. Рангкунӣ бо гематоксилин-эозин. Кк. 240

Ноустувории истиснoии морфофунксионалии эндометрий боиси потенсиали баланди мутобиқшавии ММС мегардад, ки метавонад гузариш аз меъёри физиологӣ ба паттернаҳои патологӣ ба номуташаккилии

динамикӣ оварда расонад. Ин хосият ба системаи микрогемосиркулятсия имконият медиҳад, ки механизмҳои бисёрқисмати компенсаторӣ-мутобиқшавиро дар ҷавоб ба экспансияи пролиферативӣ ва инфилтратсияи илтиҳобӣ, ба гиперплазияи эндометрий ҳамроҳ шуда, бикушояд.

Барои объективизатсияи тасдиққунии морфологии РГПЭ аҳамияти ниҳоиро панели ИГХ дорад. Таҳқиқоти иммуногистохимиявӣ бо арзёбии экспрессияи маркери Ki-67 спектри васеи тағйиротҳои пролиферативиро дар сохторҳои стромалӣ ва ғадудҳои эндометрий ошкор намуд, ки то 22% мерасад. Чунин ифодаи баланди индекси пролиферативӣ фаъол будани тақсимшавии ҳуҷайравиро, ки дар асоси патогенези РГПЭ дар давраи репродуктивӣ қарор доранд, тасдиқ мекунад. Экспрессияи маркери ангиогенези CD34, ба таври масус дар сатҳи ҳуҷайраҳои эндотелиалӣ муайян карда шудаанд, аз васкуляризатсияи возеҳ ва зичии баланди капиллярҳои хунгрди эндометрий гувоҳӣ медиҳанд. Ин феномен аломати хоси патология мебошад, ки ҳам аҳамияти ташхисӣ ва ҳам пешгӯикунанда дорад (расмҳои 3 ва 4).

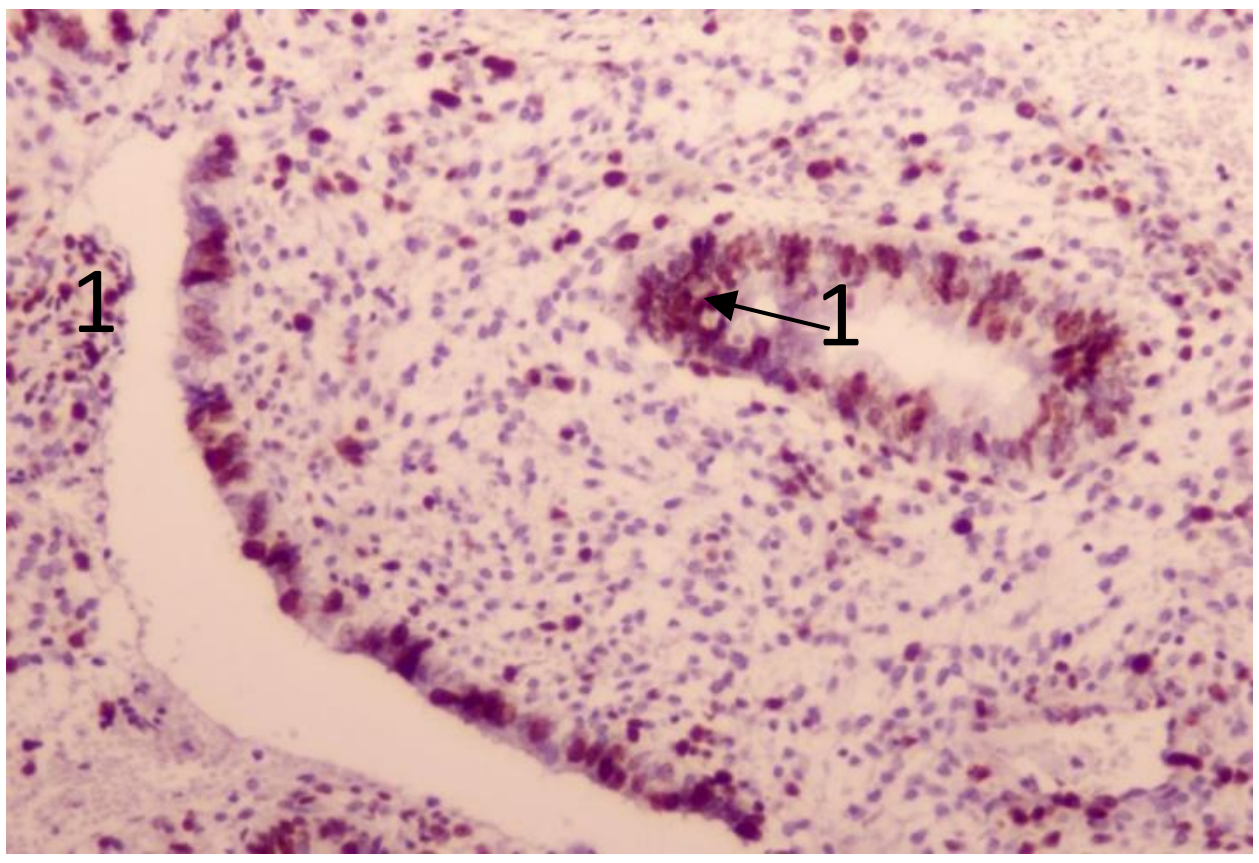

Расми 3. - Экспрессияи ИГХ маркери Ki-67 дар эндометрий ҳангоми РГПЭ. 1 – экспрессияи хоси ядроии Ki-67 дар ҳуҷайраҳои эпителиалии ғадудҳо ва строма. Микрофотограмма. Рангкунӣ диаминобензидин-гематоксилин. Кк. 100

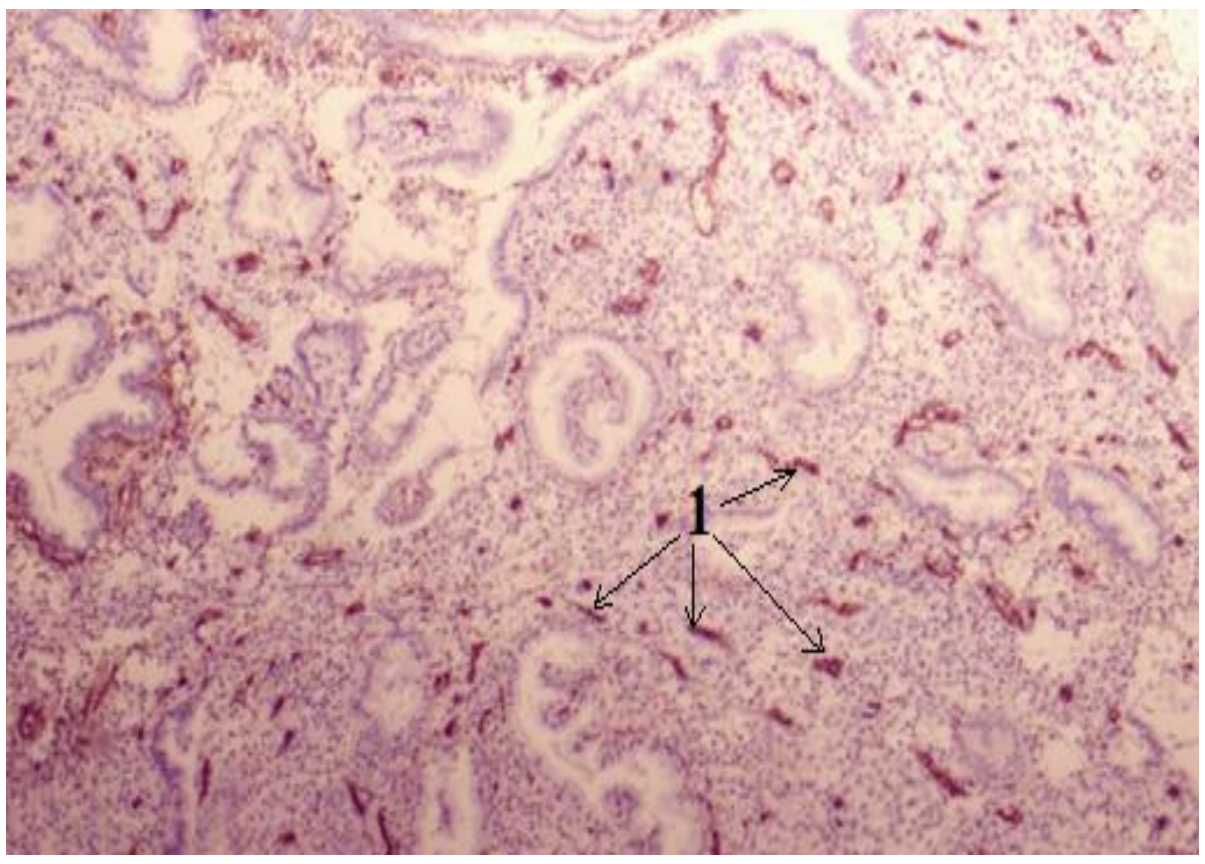

Расми 4. - ИГХ арзёбии CD34-рагҳои мусбат ҳангоми РГПЭ. Рангкунии хоси қаҳваранги рагҳои хунгард (1). Микрофотография. Рангкунӣ диаминобензидин-гематоксилин. Кк. 50

Таҳлили муқоисавии параметрҳои ИВБ дар меъёр нишон дод, ки аз 134 занҳои таҳқиқшуда бештарашон (60%) вазни муътадили бадан доштанд. Ҳиссаи шахсони дорои вазни барзиёди бадан 20,8%-ро ташкил дод, дар ҳоле ки дар 17 зан (12,7%) ИВБ ба фарбеҳии дараҷаи II (30-34 кг/м^2) ва норасоии вазни бадан ба 6,5% ташкил кард.

Мувофиқи натиҷаҳои мо, беморзанон бо РГПЭ ба таври эътимоднок бештар вазни барзиёди бадан доштанд, ки ин ба маълумотҳои адабиёти илмии муосир мувофиқат мекунад. Дар теъдоди бештари беморзани таҳқиқшуда вазни барзиёди бадан дида мешавад (28,3%), аммо 31,3% аз фарбеҳии дараҷаҳои гуногун азият мекашанд, ҳамин тавр, 59,6% вазни барзиёд доранд, назар ба гурӯҳи муқоисавӣ зиёдшавӣ 26,1%-ро ташкил дод.

Дар раванди арзёбии хусусиятҳои конститутсионалӣ муқаррар карда шуд, ки дар гурӯҳи назоратӣ тақсимшавии шаклҳои сохти бадан чунин буд: шакли нормостеникӣ дар 60,7%-и таҳқиқшудагон, гиперстеникӣ – дар 14,7%, астеникӣ – дар 24,6% муайян карда шуд. Ҳамин тавр, тақрибан дар нисфи занҳои солими синну соли репродуктивӣ шакли сохти бадани нормостеникӣ бартарӣ дошт. Дар беморзанони ҳамин гуна гурӯҳи синнусолӣ, гирифторони РГПЭ сохтори тақсимкунии соматотипҳо ба таври назаррас тағйир ёфт: шакли гиперстеникӣ мавқеи пешсафро ишғол кард – 41%, шакли нормостеникӣ – 38%, шакли астеникӣ танҳо дар 21%-и беморзан ба қайд гирифта шуд. Натиҷаҳои скрининги антропометрии гузаронидашуда, имконияти ҷудо кардани гурӯҳи хатар вобаста аз дараҷаи фарбеҳӣ дод, ки ин барои пешгирӣ намудани ҳолатҳои патологӣ бо ихтилолҳои метаболикӣ ҳамбастаро, ва коркарди стандартҳои минтақавии ташхисиро имконияти фароҳам месозад.

Ҳамзамон бо антропометрия, парадигмаи муосири ташхисӣ, ки ба татбиқи густурдаи эхографияи трансвагиналӣ ва трансабдоминалӣ такя

мекунад, имконият медиҳад, ки тағйиротҳои сохтории бачадон тасдиқ карда шаванд.

Дар вақти таҳлили тасвири эхографӣ муқаррар карда шуд, ки дар аксари бештари занҳои гурӯҳи назоратии III (95,5%), новобаста аз шакли конститутсионалӣ, бачадон дорои шакли хоси нокшакл аст, танҳо дар 6 нафари таҳқиқшудаи ин гурӯҳ (4,5%) шакли конусмонанди бачадон ба қайд гирифта шуд. Дар гурӯҳи III асосӣ (n=166) шаклҳои нокмонанд, конусмонанд ва зинмонанд (95,8%, 3%, ва 1,2% мутаносибан) дида шуд.

Таҳлили тасвири эхографӣ имконият дод, то муқаррар карда шавад, ки бачадон ҳангоми РГПЭ дар ковокии коси хурд дар 81,9%-и ҳолатҳо мавқеи anteflexio-ро ишғол мекунад. Ин дар муқоиса аз нишондиҳандаҳои гурӯҳи муқоисавӣ 15,1% кам аст, дар ин ҷо мавқеи мазкур устувортар ба назар мерасад. Мавқеи атипии бачадон (retroversio) – хам шудани узв ба қафо – дар занҳои синну соли репродуктивии бо РГПЭ дар 18,1% ҳолат ба мушоҳида мерасад, ки назар ба гурӯҳи назоратӣ 15,1% бештар аст (расмҳои 5 ва 6).

Расми 5. - ТУС-и беморзани 25 сола, дорои полипи эндометрий дар заминаи мавқеи антифлексио

Расми 6. - Эхограммаи беморзани 29 сола. Полипи эндометрий дар заминаи мавқеи атипии бачадон (retroflexio)

Мувофиқи натиҷаҳои таҳқиқоти ултрасадоӣ дар беморзанон бо РГПЭ андозаҳои ростхата ва ҳаҷми ҷисми бачадон дучори тағйироти муҳим мегардад. Чунончи, дарозии ҷисми бачадон то 24,5% аз нишондиҳандаҳои гурӯҳи назоратӣ баланд аст, васеъгии бачадон аз ҷиҳати оморӣ зиёдшавии

эътимоднокро то 30,9% нишон дод, ғафсии он (андозаи пешу қафо) – то 27,9%. Таваҷҷуҳи махсусро якбора зиёд шудани тағйирёбии ҳаҷми бачадон ҷалб мекунад: ин нишондиҳанда 2,1 маротиба афзудааст, ки ба зиёдшавии то 106,7% мувофиқат мекунад. Параметри ниҳоят муҳими таҳқиқоти мо ғафсии эндометрий (М-эхо) мебошад, чунки маҳз дар ҳамин қабат равандҳои гиперплазӣ инкишоф мешаванд, ки дар онҳр ғафсӣ то 85,7% зиёд мегардад (расми 7).

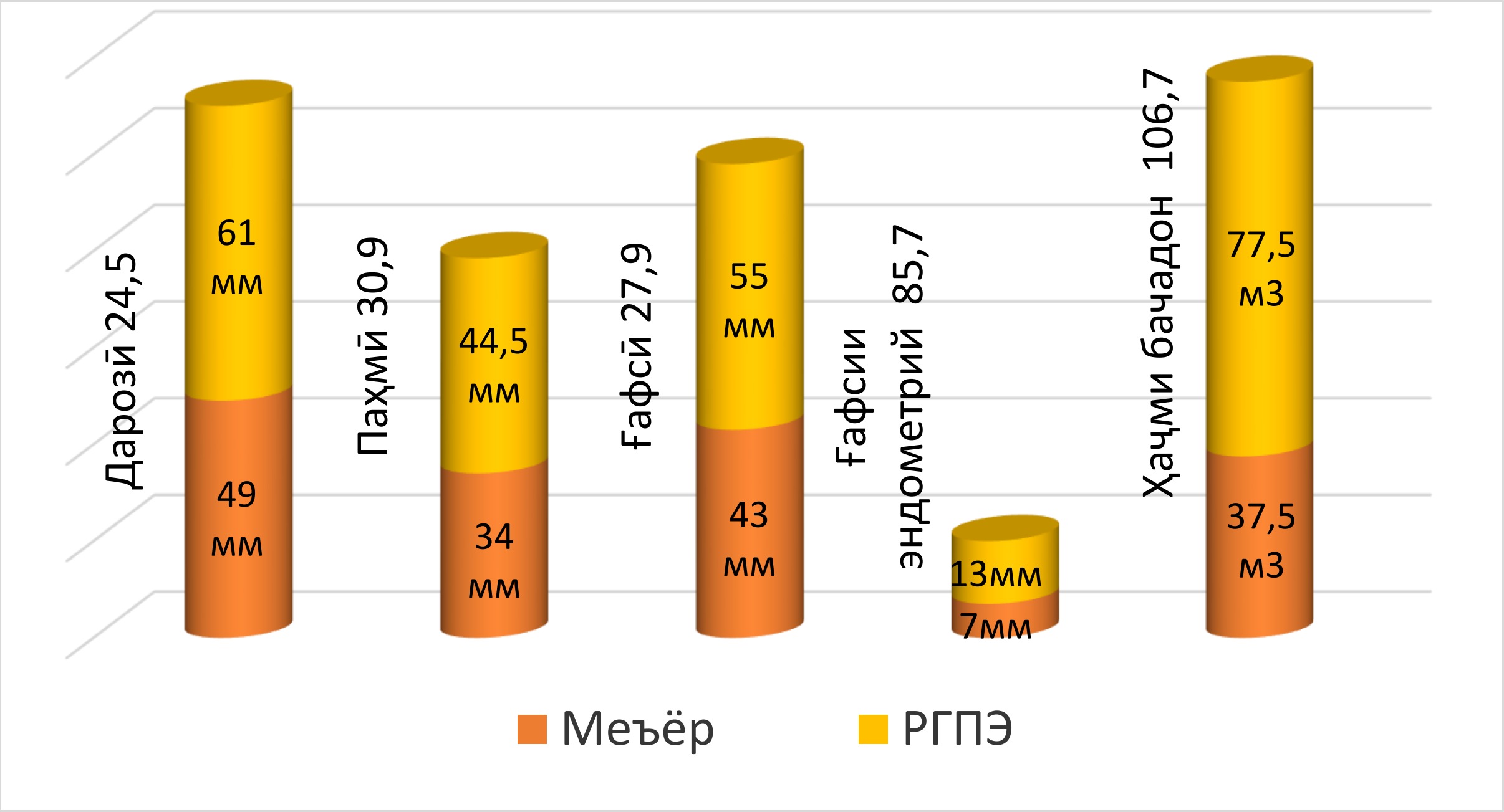

Расми 7. - Тавсифи муқоисавии параметрҳои морфометрии бачадон дар меъёр ва ҳангоми РГПЭ бо %

Далелҳои пешниҳоднамудаи мо аз он шаҳодат медиҳанд, ки равишҳои омехта, ки дар онҳо таҳқиқотҳои морфологӣ, ИГХ, антропометрӣ, ҳамчунин ТУС-и трансвагиналӣ ва ё трансабдоминалӣ якдигарро пурра мекунанд, ҳангоми РГПЭ дорои аҳамияти зиёди ташхисӣ ҳастанд ва имконият медиҳанд, ки инкишофи патология бо хусусиятҳои конститутсионалии беморзанон алоқаманд карда шавад. Ин, дар навбати худ, имкониятҳоро барои ҷудо кардани гурӯҳи хатари ҳосил шудани ин патология аз рӯйи аломатҳои конститутсионалӣ фароҳам месозад. Татбиқ намудани арзёбии экспрессияи омӯзиши маркерҳо дар амалияи клиникӣ

барои пешгӯи кардани ҷараёни беморӣ, арзёбии хатари оризаҳои имконпазир, баланд бардоштани самаранокии табобати гузаронидашуда ва ҳамчун натиҷа, ба беҳтаргардонии сифати ҳаёти беморзанон мусоидат мекунад.

ХУЛОСАҲО

1. Зиччии баланд ва шабакаи ҷафси рагҳо, ки ғадудҳои қабати базалиро печонидаанд, ҳангоми бузургиҳои нисбатан пасти ҳаҷми шабакаи капиллярӣ дар эндометрий дар меъёр муайян карда шуданд. Ин хусусиятҳо аз функсияҳои хоси пардаи луобӣ вобастаанд: таъмин намудани трофика, фароҳам овардани шароит барои имплантатсия ва равандҳои вусътёбии барқароршавии ҳармоҳа. Хусусиятҳои маҷрои микросиркуляторӣи шабакаҳои дохилилуобӣ ҳамчун асоси объективии фарзияи рагии реактивнокии интихобии эндометрияи бачадон дар шароити инкишофи равандҳои гиперплазӣ хизмат мекунанд [1-А; 5-А; 6-А; 7-А; 8-А; 10-А; 11-А; 17-А].

2. Равандҳои гиперплазии эндометрий як қатор дигаргуниҳои гистопатологиро дар сохторҳои рагӣ-бофтавии узв ба вуҷуд меоранд. Вобаста аз шакли патология барои онҳо тағйиротҳои пролиферативӣ ва гиперплазӣ хос аст, ки ба бозсозии сохтории эндометрий (бо редуксияи минбаъдаи он) ва вайроншавии фаъолият то инкишоф ёфтани безуриётӣ оварда мерасонад:

а) таҳлили морфометрӣ нишон дод, ки индекси Керногани шараёнҳои радиалии эндометрий то 0,6 (дар меъёр 1,1) паст шудааст, ки ба раванди микросиркуляторӣи эндометрий таъсири манфӣ мерасонад. Чунин трансформатсияи маҷрои рагҳо бо гипертрофияи девора ва облитератсияи сӯрохии шараёнҳои генезашон склерозӣ муайян мешавад. Дар заминаи дилатасияи венулаҳо ва анастомозҳои амалкунанда динамикаи патологии нишондиҳандаҳои ҳисобкунӣ ба қайд гирифта шуд: индекси венула-артериолярӣ то 1,45 зиёд шуд, аммо коэффитсиенти артериола-венулярӣ то 0,65 паст шудааст(дар меъёр ин нишондиҳандаҳо

1,22 ва 0,76 мутаносибан ташкил медиҳанд) Натиҷаҳои ба даст овардашуда бартарии зуҳуроти инъиқодиро дар минтақаи таҳқиқшуда тасдиқ мекунанд [2-А; 4-А; 9-А; 12-А; 16-А; 21-А].

б) барои полипҳои ғадудӣ инфилтратсияи лимфогистиоситарии возеҳ хос аст, ки ҳам минтақаҳои паравазалӣ ва ҳам бофтаи байнулбайнии эндометрияро фаро мегирад. Манзараи морфологиро аксар вақт бо трансформатсияи кистозии ғадудҳо пурра месозанд, ки дар баъзе мавридҳо бо фаъолнокии баланди фибробластҳо, ҳамчунин бо тағйироти дегенеративию втрофикии эндометрияро иҳотакарда ҳамроҳ мешавад. Барои гиперплазияи содаи типии ғадудии эндометрия бозсозии сохтории ҷузъҳои ғадудӣ ҳангоми набудани аломатҳои атипии ҳуҷайравӣ ва ҳаставӣ хос аст. Вай бо ғафсшавии паҳншудаи пардаи луобӣ то 1,5–2,0 см зоҳир мешавад (дар меъёр 0,5–1,0 см аст). Аломати хоси шаклҳои мураккаби гиперплазияи ғайриатипӣ ин зичии баланди ҷойгиршавии ғадудҳо бо миқдори камтарини стромаҳо дар байни онҳо мебошад. Ташаккулёбии шохаҳои сершумори латералӣ ва интралюминалии эпител ба мушоҳида мерасад, ки дар ҷавфи ғадудҳо ва стромаи дахлдор мебароянд. Мавҷуд будани ғадудҳои кистозӣ-васеъшуда ба деформатсияи дувумии дастгоҳи ғадудҳо оварда мерасонад [2-А; 4-А; 14-А; 15-А; 17-А; 18-А].

3. Муқаррар карда шудааст, ки дар РГПЭ сатҳи экспрессияи маркери Ki-67 дар эндометрий то 22% мерасад. Чунин аҳамияти баланди индекси пролиферативиро хусусияти фаъолии тақсимшавии ҳуҷайраҳо, ки дар асоси патогенези РГПЭ дар давраи репродуктивӣ қарор дорад, тасдиқ мекунад. Экспрессияи маркери ангиогенези CD34 аз васкуляризатсияи возеҳ ва зичии баланди капиллярҳои хунгарди эндометрий шаҳодат медиҳад. Ин феномен аломати хоси патология ба ҳисоб меравад, ки ҳам аҳамияти ташхисӣ ва ҳам пешгӯикунанда дорад [19-А; 22-А].

4. Дар раванди арзёбии хусусиятҳои конститутсионалӣ муқаррар карда шудааст, ки дар гурӯҳи асосӣ беморзанон бо РГПЭ шахсони

гирифтори шаклҳои сохти бадани гиперстенӣ (41%) ва нормостенӣ (38%) бартарӣ доранд, дар ҳоле, ки шакли астенӣ танҳо дар 21% ҳолат ба қайд гирифта шудааст. Дар гурӯҳи назоратӣ тақсимшавии шаклҳои сохти бадан дигар хел буд: 14,7%, 60,7% ва 24,6% мутаносибан. Вазни барзиёди бадан дар 28,3%-и беморзани гурӯҳи асосӣ ва фарбеҳии дараҷаҳои гуногун – дар 31,3% дида шуд. Ҳамин тавр, ҳиссаи умумии шахсони дорои вазни зиёди бадан 59,6%-ро ташкил дод, ки 26,1% аз ҳамин гуна нишондод дар гурӯҳи назоратӣ баланд аст. Ин имконият медиҳад, ки аломати конститутсионалӣ ҳамчун омили муҳими хатари инкишофи ин патология ҷудо карда шавад.

Дар таҳқиқоти ултрасадоӣ дар беморзанон бо РГПЭ зиёдшавии эътимодноки бузургии андозаҳои ростхата ва ҳаҷми ҷисми бачадон ба қайд гирифта шуд: дарозӣ – то 24,5%, васеъгӣ – то 30,9%, ғафсӣ – то 27,7%; дар ин ҳолат ҳаҷми умумии узв то 2,1 баробар афзуд. Параметри ниҳоят муҳими таҳқиқот ғафсии эндометрий (М-эхо) буд, ки 85,7% зиёд шудааст. Ин далел нақши калидии морфометрияи ултрасадоиро дар объективӣ сохтани дараҷаи пролифератсияи эндометрий тасдиқ мекунад [2-А;3-А;13-А; 20-А].

ТАВСИЯҲО БАРОИ ИСТИФОДАИ АМАЛИИ НАТИҶАҲОИ ТАҲҚИҚОТ

1. Аҳамияти амалӣ ва назариявии таҳқиқот аз ин иборат аст, ки нуқтаҳои назариявӣ, методологӣ, хулосаҳо ва тавсияҳои дар диссертатсия пешниҳодшударо метавон дар раванди таълимии кафедраҳои анатомияи одам, акушерӣ ва гинекология, анатомияи патологӣ, рентгенология ва радиология мавриди истифода қарор дод.
2. Нишондиҳандаҳои ИВБ ҳангоми РГПЭ дорои хусусиятҳои зоҳири конститутсионалианд (соматотип). Дар ҷараёни таҳқиқот муқаррар карда шудааст, ки дар 41,0%-и беморзан соматотипи гиперстеникӣ бартарӣ дорад, ки ин омили ниҳоӣ буда, дар вақти арзёбии комплексии солимии

ҷисмонии занҳои синну соли репродуктивӣ, инчунин ҳангоми таҳияи барномаҳои инфиродии пешгиркунанда ва муоинаи диспансерӣ аз ҷониби акушер-гинеколог, баҳисобгирии ҳатмиро талаб мекунад.

3. Истифодаи равиши омехта, ки таҳқиқотҳои якдигарро пурракунандаи морфологӣ, иммуногистохимиявӣ, антропометрӣ, инчунин ТУС-и трансвагиналӣ ё трансабдоминалиро муттаҳид менамояд, аҳамияти баланди ташхисиро ҳангоми гиперплазияи эндометрий таъмин мекунад. Татбиқ намудани экспрессияи маркерҳои омӯхташуда дар таҷрибаии клиникӣ барои пешгӯи кардани ҷараёни беморӣ ва хатари оризаҳои имконпазир, баланд бардоштани самаранокии табобати гузаронидашуда ва беҳтар сохтани сифати ҳаёти беморзанон мусоидат менамояд.

Рӯйхати адабиёти истифодашуда (манбаъҳо)

1. Абдуллозода, Ҷ.А. Основные направления деятельности Таджикского научно-исследовательского института акушерства, гинекологии и перинатологии для улучшения качества помощи матерям и детям в стране [матн] / Ҷ.А. Абдуллозода, Г.К. Давлатзода // Маводҳои съезди V акушер-гинекологҳои Ҷумҳурии Тоҷикистон. - 2022. - С. 8–17.

2. Буланов, М.Н. Ультразвуковая диагностика в гинекологии [матн]: руководство для врачей / М.Н. Буланов. - Москва: Издательский дом Видар -М, 2022. - 712 с.

3. Гиперпластические процессы эндометрия: современные подходы к диагностике и лечению [матн] / Н.И. Свиридова [и др.] // Акушерство, Гинекология и Репродукция. - 2024. - Т. 18, № 1. - С. 83–95.

4. Дамиров, М.М. Современная морфологическая классификация эндометриальной гиперплазии с позиции клинициста [матн] / М.М. Дамиров, Г.А. Нефёдова, А.П. Иерусалимский // Вестник Ивановской медицинской академии. - 2024. - Т. 29, № 3. - С. 53–61.

5. Конститутсияи Ҷумҷурии Тоҷикистон (ба забонҳои тоҷикӣ ва русӣ) [матн]. - Душанбе: Нашриёти Ганҷ, 2016. - 135 с.

6. Макаренко, Т.А. Современный взгляд на диагностику и лечение полипов эндометрия [матн] / Т.А. Макаренко, И.В. Ключаров, Д.Е. Кузнецова // Уральский медицинский журнал. Актуальная гинекология. - 2020. - № 6 (189). - С. 46–55.

7. Морфологическая верификация хронического эндометрита при гиперплазии эндометрия [матн] / Н.И. Волоцкая [и др.] // Крымский журнал экспериментальной и клинической медицины. - 2024. - Т. 14, № 2.- С. 14–20.

8. Назирова, З.М. Гиперпластические процессы эндометрия: оценка, диагностика и пути оптимизации методов лечения [матн] / З.М. Назирова // Journal of Modern Medicine. - 2026. - Т. 2, № 1 (12). - С. 59–63.

9. Нурханова, Н.О. Гистологическая морфологическая структура эндометрия пациенток с гиперплазией эндометрия [матн] / Н.О. Нурханова, Д.И. Туксанова // Вестник фундаментальной и клинической медицины. - 2023. - № 1 (5). - С. 359–366.

10. Показатели ультразвукового исследования гениталий у женщин перименопаузального возраста [матн] / М.Ф. Додхоева [и др.] // Доклады Академии наук Республики Таджикистан. - 2007. - Т. 50, № 3. - С. 278–280.

11. Попова, Ю.Н. Актуальные аспекты проблемы ожирения [Текст] / Ю.Н. Попова // Морфология. - 2020. - Т. 157, № 2–3. - С. 170–171.

12. Развитие соматотипирования в России по данным наукометрического анализа с 2013 по 2023 годы [матн] / Д.Б. Никитюк [и др.] // Морфология. - 2023. - Т. 161, № 3. - С. 79–88.

13. Сафарова, С.М. Апоптоз и ангиогенез в диагностике и выборе тактики лечения гиперпластических процессов [матн] / С.М. Сафарова, М.Х. Курбонова, Д.Б. Сатторова // Маводҳои съезди VII акушер-гинекологҳои Ҷумҳурии Тоҷикистон. - Душанбе, 2022. - С. 283–287.

14. Хакимова, Н.Т. Принципы оперативного лечения женщин репродуктивного возраста с гиперпластическими процессами эндо- и миометрия с патологией шейки матки [матн] / Н.Т. Хакимова, Э.Х.

Хушвахтова // Маводҳои съезди VII акушер-гинекологҳои Ҷумҳурии Тоҷикистон. - Душанбе, 2022. - С. 299–301.

15. Хамдамова, М.Т. Сравнительная характеристика ультразвуковой анатомии матки и яичников при использовании различных средств контрацепции [матн]: автореф. дис. ... д-ра мед. наук / М.Т. Хамдамова. - Бухара, 2020. - 54 с.

16. Хушвахтова, Э.Х. Диагностическая ценность различных методов обследования пациенток репродуктивного возраста с гиперпластическими процессами эндо- и миометрия [матн] / Э.Х. Хушвахтова, М.Х. Курбонова, Ф.М. Акилова // Маводҳои съезди VII акушер-гинекологҳои Ҷумҳурии Тоҷикистон. - Душанбе, 2022. - С. 289–293.

17. Endometrial Polyps: Update Overview on Etiology, Diagnosis, Natural History and Treatment [матн] / De. C. V. Marina [et al.] // Clinical and Experimental Obstetrics & Gynecology. – 2022. – Vol. 49, Issue 10. - P. 1-8. Available from: https://doi.org/10.31083/j.ceog4910232

18. Kossaï, M. Role of Hormones in Common Benign Uterine Lesions: Endometrial Polyps, Leiomyomas, and Adenomyosis [матн] / M. Kossaï, F. Penault-Llorca // Advances in Experimental Medicine and Biology. – 2020. – Vol. 61. – P. 37–58.

19. Sultonova, N.A. Histological Analysis of the Placenta and Endometrium in Cases Where Spontaneous Miscarriage is Observed in Early Pregnancy [матн] / N.A. Sultonova, M.N. Negmatullaeva // American Journal of Medicine and Medical Sciences. – 2025. – № 15, Issue 1. – P. 242–245.

20. The body mass index and the risk of ectopic pregnancy: a 5-year retrospective case – control study. [матн] / J.Sh. Jin [et al.] // BMC Pregnancy and Childbirth. – 2024. - Vol. 128, Issue 3. P. 540-549.

21. The development of the human uterus: morphogenesis to menarche [матн] / M. Habiba [et al.] // Hum Reprod Update. – 2021. – Vol. 27, № 1. – P. 1–26.

22. Uterus Anatomy [Electronic resource] [матн] / T.M. Hoagland [et al.] // Medscape. –2025. –URL: https://emedicine.medscape.com/article/1949215

Интишорот оид ба мавзуи диссертатсия

Мақолаҳо дар маҷаллаҳои тақризшаванда:

[1-А]. Асанбекова, С.Х. Количественный анализ строения артерии матки и маточной трубы [матн] / С. Курбонов, С.Х. Асанбекова, Ф.Р. Кодирова, М. Усманов // Вестник последипломного образования в сфере здравоохранения. – 2024. - № 2. - С. 37-40.

[2-А]. Асанбекова, С.Х. Тасаввуроти муосир дар бораи таҳқиқоти морфологӣ, ултрасадо ва допплерографии бачадон ҳангоми равандҳои гиперплазӣ [матн] / С.Х. Асанбекова // Авҷи Зуҳал. – 2025. - №3(60). - С. 109-118.

[3-А]. Асанбекова, С.Х. Адаптивные и компенсаторные механизмы слизистой оболочки матки и маточных труб у женщин репродуктивного возраста [матн] / С. Курбонов, Ф.Р. Кодирова, С.Х. Асанбекова // Вестник фундаментальной и клинической медицины. – 2025. - №5(19). - С. 412-414.

[4-А]. Асанбекова, С.Х. Антропометрическая характеристика женщин репродуктивного возраста с гиперпластическими процессами эндометрия с позиции индекса массы тела в зависимости от соматотипа [матн] / С.Х. Асанбекова // Симург. – 2026. - № 29(1). - С. 116-121.

[5-А]. Асанбекова С.Х. Тканевые преобразования структуры эндометрия при гиперпластических процессах [матн] / С.Х. Асанбекова, С. Курбонов // Медицинский Вестник Национальной академии наук Таджикистана. – 2026. Ҷ. XVI, № 1(57). – С. 11-17.

Мақолаҳо ва фишурдаҳо дар маҷаллаҳои конференсия

[6-А]. Асанбекова, С.Х. Морфофункциональное значение макромикроскопической анатомии и топографии внутренних женских половых органов человека [матн] / С. Курбонов, Ф.Р. Кодирова, С.Х. Асанбекова // Донишкадаи давлатии тиббии Бухоро ба номи Абу Али ибн

Сино «Перспективные исследования по медицинской химии, биохимии и биофизике в области медицины». – Бухоро, - 2024. - С. 612-615.
[7-А] Асанбекова, С.Х. Морфофункциональный анализ защитных механизмов слизистой оболочки матки и маточных труб [матн] / С. Курбонов, Ф.Р. Кодирова, С.Х. Асанбекова // Термезский филиал Ташкентской медицинской академии «Актуальные проблемы химии и биохимии»; маводҳои конференсияи ҷумҳуриявии илмӣ-амалӣ бо иштироки байналмилалӣ. – Тирмиз, - 2024. - С. 30-31.
[8-А]. Асанбекова, С.Х. Структурно-функциональная организация анатомии сосудов внутренних женских половых органов [матн] / Ф.Р. Кодирова, С.Х. Асанбекова // Конференсияи (солонаи 72-и) илмӣ-амалӣ «Новые горизонты в медицинской науке, образовании и практике» бо иштироки байналмилалии ДДТТ ба номи Абуалӣ ибни Сино. – Душанбе, - 2024. - Ҷ. 2. – С. 207.
[9-А]. Asanbekova, S.Kh. Macromicroscopic characteristics of the topography of female internal genital organs [матн] / S.Kh. Asanbekova, F.R. Qodirova // Конференсияи (солонаи 72-и) илмӣ-амалӣ «Новые горизонты в медицинской науке, образовании и практике» бо иштироки байналмилалии ДДТТ ба номи Абуалӣ ибни Сино. – Душанбе, - 2024. - Ҷ. 2. – С. 429.
[10-А]. Асанбекова, С.Х. Некоторые закономерности изменений микроциркуляторного русла матки при гиперпластических процессах [матн] / С. Курбонов, С.Х. Асанбекова // Сборник научных статей по материалам XVI Международной научно-практической конференции. «Научные исследования в современном мире: опыт, проблемы и перспективы развития». - Уфа, - 2025. - Ҷ. 2. - С. 94-98.
[11-А]. Асанбекова, С.Х. Морфологические особенности слизистой оболочки матки и маточных труб у женщин репродуктивного возраста [матн] / С. Курбонов, Ф.Р. Кодирова, С.Х. Асанбекова //Материалы научно-практического Конгресса научного общество детских хирургов, анестезиологов-реаниматологов Республики Таджикистан имени А.Т. Пулатова с участием международных экспертов «Внедрение

инновационной технологии в педиатрии и детской хирургии». – Душанбе, - 2025. - С.59-60.
[12-А]. Асанбекова, С.Х. Органное кровеносное русло эндометрия в норме [матн] / С.Х. Асанбекова, С. Курбонов // 73-я годичная научно-практическая конференция с международным участием, «Наука и образование для здоровья нации», посвящённая «Годам развития цифровой экономики и инноваций 2025-2030 гг.» ГОУ ТГМУ им. Абуали ибни Сино. – Душанбе, - 2025. - Ҷ. 2. - С. 92.
[13-А]. Asanbekova, S.Kh. Ultrasound anatomy of the uterus in the aspect of its diagnostics [матн] / S.Kh. Asanbekova // XX (юбилейная) научно-практическая конференция молодых учёных и студентов с международным участием, посвящённая годам развития цифровой экономики и инноваций 2025-2030 «Интеллектуальные технологии в медицинском образовании и науке: инновационные подходы» ГОУ ТГМУ им. Абуали ибни Сино. – Душанбе, - 2025. - Ҷ. 2. - С. 522-523.
[14-А]. Асанбекова, С.Х. Факторы, влияющие на развитие гиперпластических процессов эндометрия [матн] / С.Х. Асанбекова // Сборник материалов 79-й международной научно-практической конференции «Достижения фундаментальной, прикладной медицины и фармации». – Самарканд, 2025. - С. 111-112.
[15-А]. Asanbekova, S.Kh. Risk factors for the development of endometrial hyperplastic processes in women of reproductive age [матн] / S.Kh. Asanbekova // Materials of republican scientific and practical conference «Contribution of fundamental sciences to the development of modern medicine» Zarmed University. – Samarkand. - 2025. - P. 112-113.
[16-А]. Асанбекова, С.Х. Морфологические особенности эндометрия при остром эндометрите с нарушением гемодинамики [матн] / С.Х. Асанбекова // XX (юбилейной) научно-практической конференция молодых учёных и студентов с международным участием, посвящённая годам развития цифровой экономики и инноваций 2025-2030 «Интеллектуальные

технологии в медицинском образовании и науке: инновационные подходы» ГОУ ТГМУ им. Абуали ибни Сино. – Душанбе, - 2025. - Ҷ. 2. - С.86-87.
[17-А]. Asanbekova, S.Kh. Microcirculation of the muscular layer the uterus in women of reproductive age [матн] / S.Kh. Asanbekova // 73-я годичная научно-практическая конференция с международным участием, посвященная годам развития цифровой экономики и инноваций 2025-2035 «Наука и образование для здоровья нации» ГОУ ТГМУ им. Абуали ибни Сино – Душанбе, - 2025. - Ҷ. 2. - С. 483-484.
[18-А]. Асанбекова, С.Х. Анализ морфологических особенностей гиперпластических процессов эндометрия у женщин репродуктивного возраста путём гистероскопии [матн] / С.Х. Асанбекова // Маводҳои конференсияи солонаи илмӣ-амалии ҷумҳуриявӣ (VI-и солона) МДТ «Донишгоҳи давлатии тиббии Хатлон» «Дастовардҳо ва дурнамои илми тиб ва таҳсилот», бахшида ба Рӯзи Президент ва Парчами давлатии Ҷумҳурии Тоҷикистон. - Дангара, - 2025. - Ҷ. 2. - С.113-114.
[19-А]. Asanbekova, S.Kh. Morphological and immunohistochemical aspects of endometrial polyps in women of reproductive age [матн] / S. Kh. Asanbekova, S. Qurbonov // Конференсияи ҷумҳуриявии илмӣ-амалӣ бо иштироки байналмилалӣ, “Фундаментальная медицина достижения и перспективы”. - Самарканд, - 2026. - С.56-59.
[20-А]. Асанбекова, С.Х. Ультразвуковая характеристика анатомии матки при гиперпластических процессах эндометрия [матн] / С.Х. Асанбекова // Маводҳои конференсияи солонаи илмӣ-амалии олимони ҷавон ва донишҷӯёни (XXI) МДТ “ДДТТ ба номи Абуалӣ ибни Сино”, бахшида ба 35-солагии Истиқлолияти давлатии Ҷумҳурии Тоҷикситон «Прогресс ва интегратсия: дастовардҳои илмӣ дар клиника». - Душанбе, - 2026. - Ҷ. 2. - С.40-41.
[21-А]. Asanbekova, S.Kh. Hemodynamic restructuring of the vessels of reproductive organs in women with certain pathological processes [матн] / S.

Kh. Asanbekova, F.R. Qodirova, S. Qurbonov // Slovak International scientific journal. – 2026. -№ 104. –P. 49-53. Availabe from: doi:10.5281/zenedo.18677814.
[22-A]. Asanbekova, S.Kh. Immunohistochemical evaluation of endometrial reactivity in hyperplfstic processes [матн] / S.Kh. Asanbekova, S. Kurbonov // Norwegian Journal of development of International Science. – 2026, №175. - P. 47-49. Availabe from: https://doi.org/10.5281/zenodo.18840572.

Феҳристи ихтисораҳо, аломатҳои шартӣ

ВТ ва ҲИА ҶТ – Вазорати тандурустӣ ва ҳифзи иҷтимоии аҳолии Ҷумҳурии Тоҷикистон

ГЭ – гиперплазияи эндометрий

ГПЭ – гиперплазияи эндометрий

ДДТТ – Донишгоҳи давлатии тиббии Тоҷикистон

ИВБ – индекси вазни бадан

Кк. – калонкунӣ

МДТ – Муассисаи давлатии таълимӣ

ММС – маҷрои микросиркуляторӣ

Мкм – микрометр

ПЭ – полипи эндометрий

РГПЭ – раванди гиперплазии эндометрий

ТУТ – Ташкилоти умумиҷаҳонии тандурустӣ

ТУС – таҳқиқоти ултрасадоӣ

ҶТ – Ҷумҳурии Тоҷикистон

АННОТАЦИЯ
АСАНБЕКОВОЙ СОХИБДЖАМОЛ ХУСРАВБЕКОВНЫ

СОСУДИСТО-ТКАНЕВЫЕ И УЛЬТРАЗВУКОВЫЕ ОСОБЕННОСТИ ЭНДОМЕТРИЯ МАТКИ У ЖЕНЩИН РЕПРОДУКТИВНОГО ВОЗРАСТА В НОРМЕ И ПРИ ГИПЕРПЛАСТИЧЕСКИХ ПРОЦЕССАХ

Ключевые слова: эндометрий матки, сосудисто-тканевые преобразования, морфология, морфометрия, иммуногистохимия, антропометрия, УЗИ, гиперпластические процессы.

Цель исследования. Усовершенствовать оценку сосудисто-тканевых, морфометрических, иммуногистохимических, антропометрических и ультразвуковых преобразований эндометрия матки в норме и при гиперпластических процессах (гиперплазии и полипы эндометрия), а также выявление их взаимосвязи с соматотипом пациенток.

Методы исследования и использованная аппаратура: в диссертационной работе применены инъекционные, гистологические, морфометрические, ИГХ, статистические, антропометрические и инструментальные методы исследования матки (диагностическое выскабливание) 71 пациентки, УЗИ у 134 женщины без сопутствующей патологии (третья контрольная группа), а 166 пациенток – с ГППЭ (третья группа сравнения). Изучение гистологических препаратов проведено на микроскопе «Olympus CX 21» и бинокулярном стереоскопическом микроскопе «МБС-9» при разных увеличениях камерой Digital Microscope Camera Specification MC-DO 48 U (E).

Полученные результаты и их новизна. Гиперпластические процессы эндометрия вызывают ряд гистопатологических преобразований в сосудисто-тканевых структурах органа. В зависимости от типа патологии они характеризуются пролиферативными и гиперпластическими изменениями, приводящими к структурной перестройке эндометрия (с его последующей редукцией) и нарушению функционирования вплоть до развития бесплодия.

Установлено, что при ГППЭ уровень экспрессии маркера Ki-67 в эндометрии достигает 22%, что подтверждает активный характер клеточного деления, лежащий в основе патогенеза ГППЭ в репродуктивном периоде. Экспрессия маркера ангиогенеза CD34 свидетельствует о выраженной васкуляризации и высокой плотности кровеносных капилляров эндометрия. Критически важным параметром УЗИ явилась толщина эндометрия (М-эхо), которая увеличилась на 87,5%. Данный факт подтверждает ведущую роль ультразвуковой морфометрии в объективизации степени пролиферации эндометрия.

Рекомендации по использованию: методологические положения, выводы и рекомендации, представленные в диссертации, могут быть использованы в учебном процессе медицинских ВУЗов. Показано, что комбинированный подход, включающий взаимно дополняющие методы (морфологический, иммуногистохимический, антропометрический и ультразвуковой), обладает высокой диагностической эффективностью при гиперпластических процессах эндометрия.

Область применения: морфология, патоморфология, рентгенология и радиология, акушерство и гинекология.

АННОТАТСИЯИ
АСАНБЕКОВА СОҲИБҶАМОЛ ХУСРАВБЕКОВНА

ХУСУСИЯТҲОИ РАГӢ-БОФТАВӢ ВА УЛТРАСАДОИИ ЭНДОМЕТРИЯИ БАЧАДОН ДАР ЗАНҲОИ СИННУ СОЛИ РЕПРОДУКТИВӢ ДАР МЕЪЁР ВА ДАР РАВАНДҲОИ ГИПЕРПЛАСТИКӢ

Калимаҳои калидӣ: эндометрияи бачадон, бозсозиҳои рагию бофтавӣ, морфология, морфометрия, иммуногистохимия, антропометрия, ТУС, равандҳои гиперпластикӣ.

Мақсади таҳқиқот. Такмил додани арзёбии дигаргуниҳои рагӣ-бофтавӣ, морфометрӣ, иммуногистохимиявӣ, антропометрӣ ва ултрасадоии эндометрияи бачадон дар меъёр ва равандҳои гиперплазӣ (гиперплазия ва полипҳои эндометрий), ҳамчунин муайян кардани иртиботи мутақобилаи онҳо бо соматотипи беморзанон.

Усулҳои таҳқиқот ва истифодаи таҷҳизот: дар кори диссертатсионӣ усулҳои тазриқӣ, гистологӣ, морфометрӣ, ИГХ, оморӣ, антропометрӣ ва инструменталии бачадони (тарошидаи ташхисӣ) 71 беморзан, ТУС дар 134 зани бидуни бемориҳои ҳамроҳшуда (гурӯҳи сеюми назоратӣ) ва дар 166 беморзан бо РГПЭ (гурӯҳи сеюми муқоисавӣ) истифода карда шуданд. Омӯзиши препаратҳои гистологӣ дар микроскопи «Olympus CX 21» ва микроскопи бинокулярии стереоскопии «МБС-9» бо калонкуниҳои гуногуни камера Digital Microscope Camera Specification MC-DO 48 U (E) анҷом дода шуд.

Натиҷаҳои ба даст овардашуда ва навгонии онҳо. Равандҳои гиперпластикии эндометрий як қатор дигаргуниҳои гистопатологиро дар сохторҳои рагӣ-бофтавии узв ба вуҷуд меоранд. Вобаста аз шаклҳои патологӣ онҳо бо тағйиротҳои пролиферативӣ ва гиперпластикӣ тавсиф мебошанд, ки ба бозсозии сохтории эндометрий (бо минбаъда редуксияи он) ва ихтилоли фаъолият, то ҳадди инкишофи безуриётӣ оварда мерасонанд.

Муқаррар карда шудааст, ки дар РГПЭ сатҳи экспрессияи маркери Ki-67 дар эндометрий то 22% мерасад, ки хусусияти фаъоли тақсимшавии ҳуҷайраҳо, ки дар асоси патогенези РГПЭ дар давраи репродуктивӣ қарор дорад, тасдиқ мекунад.Экспрессияи маркери ангиогенези CD34 аз васкуляризатсияи возеҳ ва зичии баланди капиллярҳои хунгарди эндометрий шаҳодат медиҳад. Параметри ниҳоят муҳимми ТУС ғафсии эндометрия (М-эхо) ба ҳисоб меравад, ки то 87,5% зиёд шудааст. Ин далел нақши калидии морфометрияи ултрасадоро дар объективизатсияи дараҷаи пролифератсияи эндометрий тасдиқ мекунад..

Тавсияҳо барои истифода: нуқтаҳои методологӣ, хулосаҳо ва тавсияҳои дар диссертатсия пешниҳодшударо метавон дар раванди таълимии муассисаҳои таҳсилоти олии тиббӣ мавриди истифода қарор дод. Нишон дода шудааст, ки равиши омехта, ки таҳқиқотҳои якдигарро пурракунандаро (морфологӣ, иммуногистохимиявӣ, антропометрӣ ва ТУС) дар бар мегирад, дар равандҳои гиперплазияи эндометрий аҳамияти баланди ташхисӣ дорад.

Соҳаи истифода: морфология, патоморфология, рентгенология ва радиология, акушерӣ ва гинекология.

ANNOTATION
ASANBEKOVA SOHIBJAMOL KHUSRAVBEKOVNA

VASCULAR-TISSUE AND ULTRASOUND CHARACTERISTICS OF THE UTERINE ENDOMETRIUM IN WOMEN OF REPRODUCTIVE AGE IN NORMAL CONDITIONS AND IN HYPERPLASTIC PROCESSES

Keywords: uterine endometrium, vascular-tissue transformations, morphology, morphometry, immunohistochemistry, anthropometry, ultrasound, hyperplastic processes.

Purpose of the study. Improving the assessment of vascular-tissue, morphometric, immunohistochemical (IHC), anthropometric and ultrasound transformations of the uterine endometrium in normal conditions and in hyperplastic processes (endometrial hyperplasia and polyps), as well as identifying their relationship with the somatotype of patients.

Research methods and equipment used: the dissertation research used injection, histological, morphometric, IHC, statistical, anthropometric, and instrumental methods to study the uterus (diagnostic curettage) of 71 patients, ultrasound examination in 134 women without concomitant pathology (the third control group), and 166 patients with hyperplastic processes of the endometrium (HPE) (the third comparison group). Histological specimens were examined using an "Olympus CX 21" microscope and an "MBS-9" binocular stereoscopic microscope at various magnifications using a Digital Microscope Camera Specification MC-DO 48 U (E).

The obtained results and their novelty. Endometrial hyperplastic processes cause a number of histopathological changes in the vascular-tissue structures of the organ. They are characterized by proliferative and hyperplastic changes depending on the type of pathology, leading to structural reorganization of the endometrium (with subsequent reduction) and functional impairment, including the development of infertility.

It was established that in HPE, the expression level of the Ki-67 marker in the endometrium reaches 22%, confirming the active nature of cell division underlying the pathogenesis of HPE during the reproductive period. The expression of the angiogenesis marker CD34 indicates pronounced vascularization and a high density of endometrial blood capillaries. Endometrial thickness (M-echo) emerged as a critically important ultrasound parameter, showing an 87.5% increase. This fact confirms the leading role of ultrasound morphometry in objectifying the degree of endometrial proliferation.

Recommendations for use: the methodological provisions, conclusions and recommendations presented in the dissertation can be used in the educational process of medical universities. It has been demonstrated that a combined approach incorporating mutually complementary methods (morphological, immunohistochemical, anthropometric and ultrasound), has high diagnostic efficiency in endometrial hyperplastic processes.

Scope: morphology, pathomorphology, X-ray and radiology, obstetrics and gynecology.

Диссертационная работа выполнена на кафедре анатомии человека им. Я.А. Рахимова и на базе Научно-исследовательского института фундаментальной медицины ГОУ «Таджикский государственный медицинский университет имени Абуали ибни Сино»

Научный руководитель:	**Курбонов Саид** – доктор медицинских наук, профессор кафедры анатомии человека им. Я.А. Рахимова ГОУ «Таджикский государственный медицинский университет имени Абуали ибни Сино»
Официальные оппоненты:	**Ахмедова Сурайё Мухамадовна** – доктор медицинских наук, профессор кафедры анатомии человека, оперативной хирургии и топографической анатомии (ОХТА) Ташкентского государственного медицинского университета Министерства здравоохранения Республики Узбекистан
	Мирзоева Сохиба Рустамовна – кандидат медицинских наук, заведующая кафедрой патологической анатомии и судебной экспертизы НОУ «Медико-социальный институт Таджикистана»
Ведущее учреждение:	Бухарский государственный медицинский институт имени Абу Али ибн Сино Министерства здравоохранения Республики Узбекистан

Защита диссертации состоится «_____» _________ 2026г. в _____ часов на заседании диссертационного совета 6D.КОА-072 при ГОУ «Таджикский государственный медицинский университет имени Абуали ибни Сино» по адресу: Республика Таджикистан, 734026, г. Душанбе, улица Сино, 29-31.

С диссертацией и авторефератом можно ознакомиться в библиотеке ГОУ «Таджикский государственный медицинский университет имени Абуали ибни Сино» по адресу: 734026, Республика Таджикистан, г. Душанбе, улица Сино, 29-31 и на официальном сайте www.tajmedun.tj.

Автореферат разослан «___» __________ 2026 года.

Учёный секретарь
диссертационного совета,
кандидат медицинских наук **Ходжаева М.Х.**

ВВЕДЕНИЕ

Актуальность темы исследования. Гиперпластические процессы эндометрия (ГППЭ) матки (гиперплазия и полипы эндометрия) – это гистопатология изменений эндометрия в результате разрастания слизистой оболочки матки, что приводит к уплотнению и увеличению её объёма, и остаётся наиболее распространённой патологией репродуктивного возраста.

По данным М.М. Дамирова и др. (2024): «Гиперплазию эндометрия (ГЭ) относят к числу наиболее распространённых гинекологических заболеваний. Увеличение частоты ГЭ связано с возрастанием числа случаев заболевания, а также с привлечением внимания врачей к данной патологии. До настоящего времени нет единой точки зрения относительно критериев оценки выраженности пролиферативных изменений эндометрия и терминологии, обозначающей различные виды ГЭ» [4, с. 53].

За последние десятилетия многие учёные отмечают высокую частоту данной патологии среди гинекологических заболеваний и в среднем она составляет 5-6% [3, с. 83-95; 17, с. 1-8; 18, с. 37-58].

По данным сотрудников ГУ «Таджикский научно-исследовательский институт акушерства, гинекологии и перинатологии Министерства здравоохранения и социальной защиты населения Республики Таджикистан (МЗ и СЗН РТ)» Э.Х. Хушвахтовой и др. (2022): «На основании данных трансвагинального УЗИ в двухмерном режиме установлено, что изолированная форма гиперплазии эндометрия в 1,9 раза достоверно чаще диагностировалась у женщин активного репродуктивного возраста – 22 (20,7 ± 3,9%), по сравнению с пациентками позднего детородного возраста – 31 (10,7 ± 1,8%)» [16, с. 290], что определяет актуальность изучаемой проблемы для практического здравоохранения Республики Таджикистан (РТ).

Гиперпластические процессы эндометрия на сегодняшний день являются одной из актуальных и недостаточно изученных проблем гинекологии репродуктивного возраста. Высокая распространённость этих процессов и их роль в развитии злокачественных новообразований эндометрия отрицательно

влияют на общее состояние, работоспособность и качество жизни больных [6, с. 46-55; 13, с. 283-287; 14, с. 299-301; 19, с. 242-245].

Согласно данным З.М. Назировой (2026) отмечено, что: «гиперплазия эндометрия, как и другие гиперпластические процессы, на начальных этапах представляет собой физиологический ответ эндометриальной ткани на пролиферативное воздействие эстрогенов. Однако по мере прогрессирования заболевания железистые клетки гиперплазированного эндометрия могут приобретать резистентность к гормональной регуляции, что сопровождается морфофункциональными изменениями, повышающими риск малигнизации» [8, с. 59].

Однако ряд вопросов, касающихся комплексного изучения морфологических, иммуногистохимических (ИГХ), антропометрических и ультразвуковых аспектов с ГППЭ у пациенток репродуктивного возраста, до сих пор не получил должного решения. Отсутствие системного анализа взаимосвязей между этими параметрами указывает на необходимость продолжения научных изысканий и разработки новых моделей комплексных исследований в данной области.

Воспалительные заболевания репродуктивных органов у женщин многообразны, могут затрагивать как индекс массы тела (ИМТ), формы и размеры органа, так и структуры стенки матки. При данном обстоятельстве ведущим критерием является возраст и телосложение, что требует дальнейшего изучения с целью доработки и дополнения существующих стандартов [12, с. 79-88; 20, с. 540-549].

Данное диссертационное исследование в определённой степени способствует реализации задач (мать и ребёнок находятся под особой защитой и покровительством государства), установленных в Конституции Республики Таджикистан, 2016, глава 2, статья 34 [5, с. 86]. Постановлением Правительства РТ от 31 августа 2023, №418, была принята «Государственная программа репродуктивного здоровья на 2023-2027 годы», Постановлением Правительства РТ от 2 октября 2019, №463, была принята «Программа профилактики

ожирения и формирования здорового питания в Республике Таджикистан на период 2019-2024 годы».

Как отмечают Дж.А. Абдуллозода с соавт. (2022): «Представленная информация доказывает, что усилия по улучшению качества помощи матерям и детям в Республике Таджикистан проводятся и являются возможными благодаря заинтересованности Правительства страны, всех уровней служб здравоохранения, международных партнёров и специалистов, оказывающих непосредственную помощь матерям и детям» [1, с. 14].

Степень научной разработанности изучаемой проблемы. Несмотря на стремительное развитие диагностических технологий, детальная верификация анатомических характеристик морфофункциональной организации структур органов в норме и при патологических состояниях сохраняет статус приоритетной научно-практической задачи. Серьёзное макромикроскопическое изучение ГППЭ в репродуктивном периоде позволяет выявить фундаментальные закономерности структурной изменчивости матки, которые определяют морфологическую основу физиологических и общебиологических процессов.

По данным М.М. Дамирова (2024) обобщены многочисленные морфологические исследования и установлено, что: «морфологическое исследование эндометрия является наиболее точной диагностикой ГЭ. Данный метод является заключительным (определяющим), при котором производится оценка характера патологического процесса на основании детального изучения структуры и клеточного состава материала, причём для её точности используют разное увеличение микроскопа (от 40 до 400 раз), а в некоторых случаях выполняют иммуногистохимическое исследование» [4, с. 54].

В последнее время в мировой медицинской практике, наряду с морфофункциональными методами, ведущую роль в комплексном обследовании женской репродуктивной системы занимает ультразвуковое исследование (УЗИ). Высокая информативность и неинвазивность метода позволяют детально оценить анатомо-функциональное состояние матки,

определить её биометрические параметры, а также своевременно диагностировать аномалии развития и широкий спектр патологических процессов. Анализ литературных источников [2, 712 с.; 10, с. 278-280; 15, 54 с.] свидетельствует о том, что сведения по эхографической морфометрии матки ограничиваются отдельными наблюдениями определённого возраста и, как правило, получены попутно при обследовании их на наличие той или иной патологии, вследствие этого они базируются на недостаточном количестве наблюдений для статистической достоверности результатов, носят весьма усреднённый характер и приводятся без учёта показателей физического развития (антропометрические данные и соматотип) и возрастной изменчивости.

Приведённые выше данные свидетельствуют об актуальности обсуждаемых в науке и практике проблем. Отсутствие адекватного освещения этих вопросов в современной литературе послужило основанием для выбора темы исследования, его методов и контингента женщин, подлежащих обследованию. В связи с этим целесообразно проведение исследования, направленного на разработку мер по снижению материнской и перинатальной смертности.

Связь исследования с программами (проектами), научной тематикой.

Диссертационная работа выполнена в рамках научно-исследовательской работы кафедры анатомии человека имени Я.А. Рахимова ГОУ «Таджикский государственный медицинский университет имени Абуали ибни Сино» на тему: «Сосудисто-тканевые изменения внутренних органов человека в норме и при патологии», ГР № 0123TJ1551 на 2023–2027 гг.

ОБЩАЯ ХАРАКТЕРИСТИКА ИССЛЕДОВАНИЯ

Цель исследования – усовершенствовать оценку сосудисто-тканевых, морфометрических, иммуногистохимических, антропометрических и ультразвуковых преобразований эндометрия матки в норме и при гиперпластических процессах (гиперплазии и полипы эндометрия), а также

выявление их взаимосвязи с соматотипом пациенток.

Задачи исследования:

1. Выявить особенности сосудисто-тканевых структур стенки матки (эндометрия) в норме (контрольная группа) для сопоставления с данными патологии.

2. Определить морфофункциональные преобразования эндометрия матки при гиперпластических процессах (гиперплазиях и полипах эндометрия).

3. Оценить иммуногистохимические изменения эндометрия, с использованием маркеров пролиферации индекса Ki-67 и маркера ангиогенеза CD34.

4. Изучить антропометрические особенности и индекс массы тела у женщин репродуктивного возраста с гиперпластическими процессами эндометрия с позиции ультразвукового исследования.

Объект исследования. Объектом исследования явились 22 препарата матки, полученные от трупов (контрольная группа); результаты проспективного исследования матки (диагностическое выскабливание) 71 пациентки, осуществлённого на базе медицинского центра «Насл» г. Душанбе; антропометрическое и ультразвуковое обследование прошли 300 женщин в возрасте от 18 до 45 лет. Из общего числа обследованных, 134 женщины были без сопутствующей патологии (контрольная группа) и 166 пациенток – с ГППЭ (группа сравнения). Исследование проводилось на базе кафедр акушерства и гинекологии №1 и №2 ГОУ «ТГМУ им. Абуали ибни Сино».

Предмет исследования. Предметом исследования явились комплексные морфологические, морфометрические и иммуногистохимические показатели сосудисто-тканевых преобразований эндометрия, ультразвуковые анатомические характеристики матки и антропометрические показатели женщин репродуктивного возраста в зависимости от конституционального типа телосложения.

Научная новизна исследования. Установлено, что высокая плотность и густая сеть сосудов, оплетающих железы базального слоя, в сочетании с

низкими величинами ёмкости капиллярной сети в эндометрии, обусловлены специфическими функциями слизистой оболочки: обеспечением трофики, созданием условий для имплантации и интенсивными процессами ежемесячной регенерации.

Впервые описаны морфофункциональные, морфометрические и гистохимические изменения эндометрия, характеризующиеся пролиферативными и гиперпластическими процессами, приводящими к перестройке тканевых структур эндометрия (с последующей редукцией) и нарушению его функционирования вплоть до бесплодия. Морфометрический анализ индекса Керногана радиальных артерий эндометрия снижен по сравнению с нормой, что негативно влияет на кровоток в микроциркуляторном русле эндометрия. Такая трансформация сосудистого русла детерминирована гипертрофией стенки и облитерацией просвета артерий склеротического генеза.

На фоне гиперпластических процессов эндометрия определялись пролиферативные и реактивные преобразования, сопровождающиеся изменением экспрессии иммуногистохимических маркеров Ki-67 и CD34, что подтверждает наличие патоморфологических перестроек в эндометрии.

Впервые установлены особенности конституционального статуса женщин с ГППЭ. Показано, что развитие данной патологии чаще ассоциируется с гиперстеническим типом телосложения, избыточной массой тела и ожирением. Это позволило обосновать использование ИМТ в качестве одного из критериев выделения группы риска по развитию гиперпластических процессов эндометрия.

Впервые выявлены эхографические особенности матки и эндометрия у пациенток с ГППЭ в зависимости от конституциональных характеристик организма. Установлено, что данная патология сопровождается увеличением размеров и объёма матки, а также выраженным утолщением эндометрия. Полученные результаты подтверждают высокую диагностическую значимость ультразвуковой морфометрии для объективной оценки степени пролиферативных изменений эндометрия.

Теоретическая и научно-практическая значимость исследования

Получены новые данные фундаментального характера, раскрывающие морфологические, ИГХ, антропометрические и ультразвуковые преобразования эндометрия при ГППЭ. Научная значимость результатов исследования заключается в обосновании целесообразности использования установленных морфологических, антропометрических, морфометрических и гистохимических показателей сосудисто-тканевых преобразований, а также индивидуально-типологической изменчивости параметров матки. Данные показатели имеют практическое значение в акушерстве и гинекологии и могут быть использованы в качестве дополнительных дифференциально-диагностических критериев при интерпретации показаний трансабдоминальной и трансвагинальной сонографии органов малого таза при ГППЭ.

Теоретическая значимость, методологические положения, выводы и рекомендации, представленные в диссертации, могут быть использованы в практическом здравоохранении и в учебном процессе медицинских ВУЗов.

Полученные антропометрические данные, отражающие конституциональные особенности пациенток и определяющие факторы риска развития ГППЭ, позволили разработать методические рекомендации по формированию здорового образа жизни с учётом индивидуального ИМТ.

Положения, выносимые на защиту

1. Установлено, что сосудисто-тканевые преобразования при ГППЭ вызывают ряд патоморфологических изменений (пролиферативные и гиперпластические процессы, облитерация сосудов склеротического генеза), что приводит к глубокой структурной перестройке эндометрия с последующей редукцией его тканевых компонентов, и вызывает нарушение функциональной активности слизистой оболочки матки вплоть до развития бесплодия.
2. Доказана оценка ИГХ исследований экспрессии маркера Ki-67, которая выявила широкий спектр пролиферативных изменений у пациенток с ГППЭ. Экспрессия маркера ангиогенеза CD34 свидетельствует о выраженной

васкуляризации и плотности кровеносных капилляров эндометрия, что является диагностическим признаком данной патологии.

3. Определено, что повышенный ИМТ (избыточный вес и ожирение I–II степени) у женщин репродуктивного возраста является фактором риска развития ГППЭ, что позволяет рассматривать данный антропометрический показатель как значимый при проведении профилактических мероприятий. Эхографическая картина показала, что у подавляющего большинства женщин III контрольной группы (95,5%), независимо от конституционального типа, матка имеет типичную грушевидную форму, лишь у 6 обследованных данной группы (4,5%) была зафиксирована конусовидная форма матки. В III основной группе (n=166) были выявлены грушевидная, конусовидная и седловидная формы (95,8%, 3%, и 1,2% соответственно).

Степень достоверности результатов. Высокая степень достоверности результатов, обоснованность выводов обеспечивается достаточным количеством исследованного материала, использованием современных апробированных методов исследования, адекватной статистической обработкой полученных результатов исследования, критическим подходом при сравнении с данными современной научной литературы.

Соответствие диссертации паспорту научной специальности. Исследование соответствует паспорту ВАК при Президенте Республики Таджикистан по специальности 3.3.1. Анатомия человека. Области исследований: пункт 3.2. Нормативы строения тела человека и отдельных органов с учётом возрастной, половой и другой типологии; пункт 3.3. Анализ и градация индивидуальной изменчивости структур организма как основы для правильной диагностики патологических состояний и исключения вероятности возникновения ятрогенных заболеваний при медицинских манипуляциях; пункт 3.4. Оценка разрешающих способностей современных методов прижизненной визуализации органов человека; пункт 3.5. Влияние средовых факторов на постнатальный морфогенез органов и функциональных систем человека; пункт

3.7. Оценка влияния разных методов анатомического исследования и консервации на структуру биологических препаратов органов человека для возможности их использования в учебных и музейно-просветительных целях.

Личный вклад соискателя учёной степени в исследования. Личное участие автора заключалось в планировании исследования, постановке цели и задач, выборе методов исследования и подборе адекватных маркеров, ведении пациентов, заборе материала для исследования, подготовке публикаций. На каждого обследованного пациента заполнялась карта, разработанная диссертантом, с указанием всех антропометрических и ультразвуковых данных. Теоретические, методологические и практические результаты работы были представлены на международных, республиканских и региональных научно-практических конференциях (2024–2026 гг.). В соавторских исследованиях реализованы научные идеи диссертанта.

Апробация и реализация результатов диссертации. Основные положения диссертационной работы доложены на: научно-практической конференции (72-я годичная) «Новые горизонты в медицинской науке, образовании и практике» с международным участием (Душанбе, Таджикистан, 2024); республиканской научно-практической конференции с международным участием «Актуальные проблемы химии и биохимии» (Термез, Узбекистан, 2024); конференции с международным участием «Научные исследования в современном мире: опыт, проблемы и перспективы развития» (Уфа, Россия, 2025); годичной научно-практической конференции «Наука и образование для здоровья нации» ГОУ ТГМУ им. Абуали ибни Сино (Душанбе, Таджикистан, 2025); 1-й международной конференции «Перспективные исследования по медицинской химии, биохимии и биофизике в области медицины» (Самарканд, Узбекистан, 2025); республиканской научно-практической конференции (VI-я годичная) ГОУ «Хатлонский государственный медицинский университет» «Достижения и перспективы развития медицинской науки и образования», посвящённой Дню Президента и Государственному флагу Республики Таджикистан (Дангара, Таджикистан 2025); 12-ом Международном Конгрессе

SEUD-2026 (Франкфурт, Германия, 2026); 2-й Международной конференции «Фундаментальная медицина: достижения и перспективы» (Самарканд, Узбекистан, 2026); Международной научно-практической конференции молодых учёных и студентов (XXI) ГОУ ТГМУ им. Абуали ибни Сино, посвящённой 35-летию государственной независимости Республики Таджикистан «Прогресс и интеграция: научные достижения в клинике» (Душанбе, Таджикистан, 2026); заседании межкафедральной проблемной комиссии по теоретическим медицинским дисциплинам ГОУ ТГМУ им. Абуали ибни Сино (11.06.2026, Протокол №3).

Основные положения внедрены в учебный процесс кафедр рентгенологии и радиологии, акушерства и гинекологии, патологической анатомии и анатомии человека им. Я.А. Рахимова ГОУ «ТГМУ им. Абуали ибни Сино».

Публикации по теме диссертации. По материалам диссертации опубликовано 22 печатные работы в отечественных и зарубежных изданиях, из которых 5 – в рецензируемых журналах, рекомендованных ВАК при Президенте Республики Таджикистан, 9 – в республиканских научных изданиях, 8 – в зарубежных научных изданиях.

Структура и объём диссертации. Диссертационная работа изложена на 168 страницах компьютерного текста и состоит из: введения, общей характеристики исследования, обзора литературы, главы с материалами и методами исследования, глав, полученных в ходе исследования результатов, обзора результатов исследования, выводов и рекомендаций по практическому использованию результатов исследования, списка литературы (170 источников: 98 отечественных и стран СНГ, 72 зарубежных авторов). Работа содержит 6 таблиц и 37 рисунков.

СОДЕРЖАНИЕ РАБОТЫ

Материал и методы исследования

Дизайн исследования: все обследованные распределены на три группы в зависимости от задач и объекта исследования. Первую группу (контрольную) составил аутопсийный материал – препараты матки, полученные от 22 женщин

(трупов), на которых были проведены макро-морфологические и ИГХ исследования. Аутопсийный материал получен из прозектуры Городской клинической больницы №5.

Вторую группу (основную) составил операционный материал (препараты матки), полученный от 71 пациентки репродуктивного возраста с ГППЭ. Сбор клинического материала осуществлялся на базе медицинского центра «Насл» г. Душанбе.

В третью группу вошли 166 пациенток с гиперпластическими заболеваниями матки. Контрольную третью группу составили 134 практически здоровые женщины репродуктивного возраста, которым проводилось УЗИ, определялись антропометрические показатели и устанавливался тип телосложения (соматотип). Пациентки были обследованы на базе кафедр акушерства и гинекологии №1 и №2 ГОУ «ТГМУ имени Абуали ибни Сино» при Республиканских родильных домах №1 и №2.

Критериями включения в группу являлись: женщины репродуктивного возраста с ГППЭ без патологии эндокринной и иммунной системы, отсутствие травм органов малого таза и беременности, возраст в пределах 18-45 лет, информированное добровольное согласие. Причина смерти и состояние внутренних женских половых органов определялись согласно протоколам патологоанатомического вскрытия.

Критерии исключения: возраст меньше 18 и больше 45 лет, противопоказания к гистероскопии, беременность, острые воспалительные заболевания органов малого таза, злокачественные новообразования тазовых органов, декомпенсированный сахарный диабет, тяжёлые сердечно-сосудистые заболевания, отказ от участия в исследовании.

Исследование проведено с соблюдением биоэтических норм на основании разрешения этического комитета ГОУ «ТГМУ имени Абуали ибни Сино» (протокол №3/2 от 23.12.2025).

Таким образом, для выполнения поставленных задач нами обследовано 393 женщины, из которых 237 составили основную вторую и третью группы

(таблица 1).

Таблица 1. - Распределение фактического материала по характеру исследования эндометрия матки в норме и при гиперпластических процессах

Возраст (в годах)	**Морфологические и иммуногистохимические исследования**		**Антропометрические исследования и УЗИ**	
	Контрольная (I группа)	Основная (II группа)	Контрольная (III группа)	Основная (III группа)
18-45	(n=22)	(n=71)	(n=134)	(n=166)
Всего	93		300	

Методы исследования

Морфологические методы. Объектом исследования послужили фрагменты различных отделов стенки матки как в норме, так и при ГППЭ. Кровеносные сосуды инъецировались раствором чёрной туши с желатином, а также тонкотёртыми масляными красками. После инъекции препарат фиксировался в течение нескольких дней в 10% растворе нейтрального формалина. Затем орган разрезался в сагиттальной плоскости на две равные половины: одна использовалась для изготовления тотальных гистологических препаратов и срезов (окраска гематоксилин-эозином и по Ван-Гизону), а другая просветлялась по методу Шпальтегольца-Жданова.

Морфометрию гистологических срезов, окрашенных гематоксилин-эозином и по Ван-Гизону, проводили с помощью окуляр-микрометра. На срезах изучали следующие параметры: диаметр звеньев микроциркуляторного русла (МЦР), порядковых артерий и вен эндометрия матки.

Изучение гистологических препаратов проведено на микроскопе «Olympus CX 21» и бинокулярном стереоскопическом микроскопе «МБС-9» с использованием окуляров x10 и объективов x10, x20, x40. Иллюстрация материала производилась микрофотографированием просветлённых и гистологических препаратов в проходящем свете.

Иммуногистохимические методы. Для ИГХ исследования гистологические срезы толщиной 2-3 мкм окрашивали антителами к маркерам Ki-67 и маркерам ангиогенеза CD34 с использованием автоматизированной системы Ventana Benchmark Ultra (Roche, Швейцария). Уровень экспрессии оценивали количественно (в процентах) и классифицировали следующим образом: слабая экспрессия – до 20% положительно окрашенных клеток; умеренная экспрессия – от 20% до 60%; выраженная (сильная) экспрессия – более 60% клеток. Исследование было выполнено на базе лаборатории «Биотехнология» Республиканского онкологического научного центра Министерства здравоохранения и социальной защиты населения Республики Таджикистан.

Антропометрические методы. Антропометрические исследования проводились методами антропометрии и соматоскопии с использованием стандартного набора инструментов. С целью выявления сопряжённости гиперпластических процессов с физическими данными пациенток рассчитывали ИМТ. По данным Ю.Н. Поповой (2020): «Индекс массы тела (ИМТ) – это величина, позволяющая оценить степень соответствия массы человека его росту и, тем самым, косвенно заключить, является ли масса тела человека недостаточной, нормальной или избыточной. Данный показатель был разработан в 1869 г. А. Кетле и рассчитывается по формуле: масса тела (кг)/ рост^2 (м^2). Интерпретация производится по шкале, согласно которой ИМТ менее 16 указывает на выраженный дефицит массы тела, в диапазоне от 16 до 18,5 – на недостаточный вес, 18,5-24,9 – норма, 25-29,9 – избыточная масса тела (предожирение), 30-34,9 – ожирение I степени, 35-39,9 – II, более 40 – III» [11, с. 170].

У всех пациенток третьей группы изучали конституциональные особенности организма согласно классификации М.В. Черноруцкого, выделяя следующие соматотипы: астенический, нормостенический и гиперстенический с целью последующего анализа их сопряжённости с морфометрическими параметрами УЗИ матки в норме и при ГППЭ.

Ультразвуковые исследования. Ультразвуковое исследование проводилось всем пациенткам на аппарате «SonoAce X8» (или «SonoAce R3») с использованием трансвагинального датчика с частотой 5-11 МГц на базе кафедр акушерства и гинекологии №1 и №2 ГОУ ТГМУ им. Абуали ибни Сино.

Первоначально выполнялось УЗИ в режиме 2D трансвагинальным доступом по общепринятой методике. Затем с помощью специализированного трёхмерного датчика активировалась функция объёмного изображения; сбор данных проводился автоматически. При анализе оценивали положение, конфигурацию, форму и размеры матки (длину, толщину, а также ширину на уровне трубных углов). Объём матки (см^3) рассчитывали по формуле: V = 0,53× A× B×C, где: V – объём; A, B, C – размеры в трёх взаимно перпендикулярных плоскостях, выраженные в см; 0,53 – постоянный коэффициент.

Статистические методы. Математическая обработка результатов исследования, полученных в ходе выполнения диссертационной работы, проводилась с использованием программы STATISTICA 12.0 (StatSoft Inc., США). Усреднённые данные представляли в виде M±m. Предварительно материал исследования проверяли на нормальность распределения с использованием критерия Колмогорова-Смирнова. В случае нормального распределения определяли минимальное и максимальное значения (min-max), среднее арифметическое (M), ошибку среднего арифметического (m), среднеквадратическое отклонение (s) и коэффициент вариации (Cv, %). В ряде случаев наблюдалось отсутствие нормального распределения, в связи с чем для корректного анализа дополнительно использовались непараметрические методы статистики. Дескриптивная статистика включала определение медианы, а также нижнего и верхнего квартилей – Me [Q1; Q3]. Парные сравнения групп выполняли с использованием t-критерия Стьюдента (для параметрических данных) и U-критерия Манна-Уитни (для непараметрических). Сравнение долей проводили по критерию χ^2 Пирсона для таблиц 2×2 с поправкой Йетса. Надёжность статистических оценок принималась на уровне не менее 95% (p <0,05).

РЕЗУЛЬТАТЫ ИССЛЕДОВАНИЯ

Применение комплексного методологического подхода, включающего анатомическое препарирование, морфометрический анализ, гистологическую технику, а также ИГХ, антропометрические и сонографические методы в сочетании с вариационно-статистической обработкой данных, позволило детально верифицировать структурно-функциональный статус эндометрия матки у женщин репродуктивного возраста в норме и при ГППЭ.

Гистологическая структура эндометрия характеризуется дифференциацией на базальный и функциональный отделы. При этом функциональный слой, обладая селективной чувствительностью к уровню овариальных стероидов, выступает в роли динамического компонента, претерпевающего масштабную структурную реорганизацию в рамках каждого овариально-менструального цикла [21, с. 1-26; 22].

Перфузия эндометрия детерминирована системой радиальных артерий, транзиторно проходящих через миометрий. На гистотопографической границе мышечного и слизистого пластов данные сосуды дихотомически делятся на терминальные ветви диаметром 25-45 мкм. В структуре указанных разветвлений верифицируются два типа сосудов: кустовидные артериолы базального слоя (калибром 14-18 мкм) и спиралевидные артериолы функционального слоя (16-17 мкм), обеспечивающие адресную васкуляризацию соответствующих зон и формируют густую сеть капилляров калибром 6-9 мкм. Данные микрососуды образуют плотный перигландулярный каркас, обеспечивая адекватную перфузию и трофику железистого аппарата функционального слоя.

Интраорганная ангиоархитектоника эндометрия в репродуктивном периоде характеризуется уникальной сложностью, детерминированной ритмическими морфофункциональными трансформациями органа. Экстремально высокая плотность капиллярного русла слизистой оболочки, достоверно превосходящая аналогичные параметры периметрия и миометрия, обусловлена специфической физиологической ролью эндометрия. Данная

сосудистая организация обеспечивает не только оптимальную микросреду для потенциальной имплантации плодного яйца, но и поддерживает высокий регенераторный потенциал тканей в ходе ежемесячной десквамации и последующей пролиферации. Венозные сегменты МЦР демонстрируют выраженную количественную и морфометрическую доминанту над артериальными звеньями. Сформированный массив данных представляет фундаментальную общебиологическую ценность и выступает в качестве необходимого базиса для компаративного анализа морфологических изменений, характерных для патологий гиперпластического генеза.

Клеточный состав эндометрия, представленный дифференцированными популяциями секреторных и реснитчатых эпителиоцитов, обеспечивает экзокринную функцию желёз по синтезу слизистого секрета. Параллельно с этим, клетки лимфоидного ряда, топографически ассоциированные с железистыми структурами и периваскулярными пространствами, реализуют локальный иммунный надзор, обеспечивая контроль за гомеостазом секреторных процессов в эндометрии.

Гистологическая верификация биоптатов, полученных в ходе гистероскопии, позволила дифференцировать различные морфотипы ГППЭ. Анализ структуры выявленной патологии показал выраженное преобладание эндометриальных полипов (ЭП), частота которых составила 79,2%, в то время как на долю ГППЭ пришлось 20,8%.

В ходе гистероскопической визуализации полиповидные структуры определялись как экзофитные образования величиной 0,5-1,5 см. Интенсивная пролиферация железистого компонента и перигландулярной стромы детерминирует формирование данных выростов, фиксированных на широком основании или на фиброзно-сосудистой ножке. «Формирование сосудистой ножки ПЭ рассматривают как результат патологического ангиогенеза» [6, с. 48].

Фундаментальной закономерностью для всех верифицированных морфотипов полипов является наличие деформированных сосудистых

магистралей с гипертрофированными стенками, находящихся в интимной топографической связи с очагами фиброза стромального матрикса. Склеротическое ремоделирование васкулярных стенок наиболее манифестно проявляется в структуре железисто-фиброзных полипов, протекая в синергии с активной лимфоцитарной и гистиоцитарной инфильтрацией.

Гемодинамический дисбаланс, характеризующийся выраженными застойными явлениями, способствует инициации микротромбообразования и развитию вторичного интерстициального отёка матрикса с последующей тканевой дегенерацией**.** По данным Н.И. Волоцкой и др., (2024): «Гемодинамические нарушения имеют различную степень выраженности и мозаичный характер, наблюдается чередование участков гиперемии и паретического расширения сосудов. Часть сосудов с явлениями сладжа эритроцитов, наличием тромбозов и кровоизлияний: от периваскулярных петехиальных до геморрагической инфильтрации» [7, с. 16]. Наличие периваскулярных геморрагий объективизирует глубокую декомпенсацию барьерной функции эндотелия. Наличие десквамированных эндотелиоцитов в просветах сосудов на фоне их эктазии свидетельствует о глубокой структурно-функциональной реорганизации ангиоархитектоники эндометрия. Сосудистый ландшафт представлен разветвлёнными перигландулярными сетями, локализованными преимущественно в складках слизистой оболочки. На гландулярном уровне отмечается кистозная эктазия желёз с признаками интралюминальной пролиферации эпителиоцитов.

В морфологической структуре полиповидных разрастаний эндометрия была выявлена доминирующая роль железисто-фиброзных вариантов, верифицированных в 83,3% – 10 случаев из 12. Железисто-кистозные формы встречались в значительно меньшей пропорции, составляя 16,7% наблюдений. Результаты гистологического исследования объективизируют критические признаки патологической трансформации желёз с формированием внутрижелезистых анастомозов и реализацией феномена «спина-к-спине» («back-to-back»), что свидетельствует о крайне высокой пролиферативной

активности. Ангиоархитектоника очага поражения претерпевает облитерирующее склерозирование. В синергии с фиброзной трансформацией стромы это провоцирует локальный ишемический диссонанс, манифестирующий десквамацией эпителия и формированием эрозивных дефектов на поверхности полипа.

Железистый вариант полипов характеризуется высокой численной плотностью гландулярных структур (55-65 в поле зрения), демонстрирующих признаки выраженной пролиферативной активности: сохранную полярность эпителиоцитов и верифицируемые фигуры митозов. Напротив, в группе пациенток с железисто-фиброзными полипами зафиксирована редукция железистого компонента до 30-35 единиц в поле зрения.

Морфометрическая верификация подтвердила тотальную трансформацию терминального русла, проявляющуюся эктазией всех функциональных сегментов. Установлено, что радиальные артерии, транзитируя через миометрий, терминируются в базальном слое эндометрия в форме кустовидных артериол.

Согласно полученным данным, средний диаметр артериол и прекапиллярных сфинктеров достигает 18,4 ± 1,3 мкм и 15,1 ± 0,9 мкм соответственно. Капиллярное звено и посткапилляры также демонстрируют выраженную дилатацию (11,3 ± 1,1 мкм и 24,6 ± 1,4 мкм соответственно). На фоне эктазии венулярного колена и активации функционирующих анастомозов зафиксирован дисбаланс расчётных коэффициентов, в частности, венуло-артериолярный индекс возрос до 1,45, а артериоло-венулярный коэффициент достиг 0,65. Данная морфометрическая динамика объективизирует декомпенсацию венозного оттока и доминирование застойных явлений в МЦР. Функциональная несостоятельность МЦР выступает детерминирующим фактором инициации каскада патоморфологических преобразований в эндометрии.

Патоморфологический профиль простой неатипической гиперплазии характеризуется выраженной диспропорцией между гландулярным и

стромальным компонентами с превалированием первого. Железистые структуры распределяются в интерстиции относительно гомогенно, при этом критическая агрегация (феномен «спинка к спинке») не верифицируется. Морфологический спектр желёз отличается высокой вариабельностью: от стандартных форм до масштабных кистозных полостей, выстланных пролиферирующим эпителиальным пластом. Фундаментальной чертой данной нозологии является глубокая структурная перестройка желёз при полной интактности клеточного и ядерного аппарата (отсутствие атипии).

Морфологическая картина дополняется выраженным лимфопролиферативным процессом, при котором визуализируются дискретные лимфоидные агрегаты и зрелые фолликулы, содержащие активные центры герминации. По данным Н.И. Волоцкой (2024): «Иммунные клетки стромы диффузно располагаются в перигландулярных и периваскулярных пространствах, отмечается наличие очаговых лимфоидных скоплений вплоть до формирования лимфоидных агрегатов и даже фолликулов с расширенными герминативными центрами, что, по-нашему мнению, является следствием персистирующей антигенной стимуляции» [7, с. 16].

В ходе сравнительного анализа установлено, что для пациенток раннего репродуктивного периода высокая митотическая активность клеточных элементов не является типичной. Доминирующими морфологическими детерминантами в данной подгруппе служат фиброзно-склеротические преобразования, и массивная лимфоцитарная инфильтрация стромы. По данным Н.О. Нурхановой с соавтр. (2023): «В строме можно обнаружить воспалительную инфильтрацию с большим количеством лимфоцитов, плазмоцитов, эозинофилов, макрофагов, локализованных преимущественно вокруг кровеносных сосудов и желёз» [9, с. 364]. Архитектоника сосудистой сети претерпевает значительную деформацию, визуализируя хаотично расположенные сосудистые петли и патологическую дилатацию капилляров. Структурная дезорганизация стенок микрососудов манифестирует образование полиморфных микроварикозностей (узлового, веретеновидного и колбовидного

типов) на фоне активной лимфоидно-клеточной инвазии.

Данный симптомокомплекс деструктивных изменений индуцирует состояние локальной тканевой гипоксии, выступающей триггером для пролиферации адвентициальных клеток.

При сложной форме неатипической гиперплазии ведущим морфологическим критерием служит высокая плотность гландулярных структур при выраженной редукции интерстициального компонента. В условиях массивной лимфоцитарной инфильтрации наблюдаются феномены компрессии смежных гистологических элементов с эктатически расширенными кистозными железами, что обуславливает вторичную деформацию железистого аппарата.

Патогномоничной характеристикой данного процесса является формирование множественных интралюминальных и латеральных эпителиальных пролифератов, инвагинирующих в просвет желёз и окружающую строму (рисунок 1).

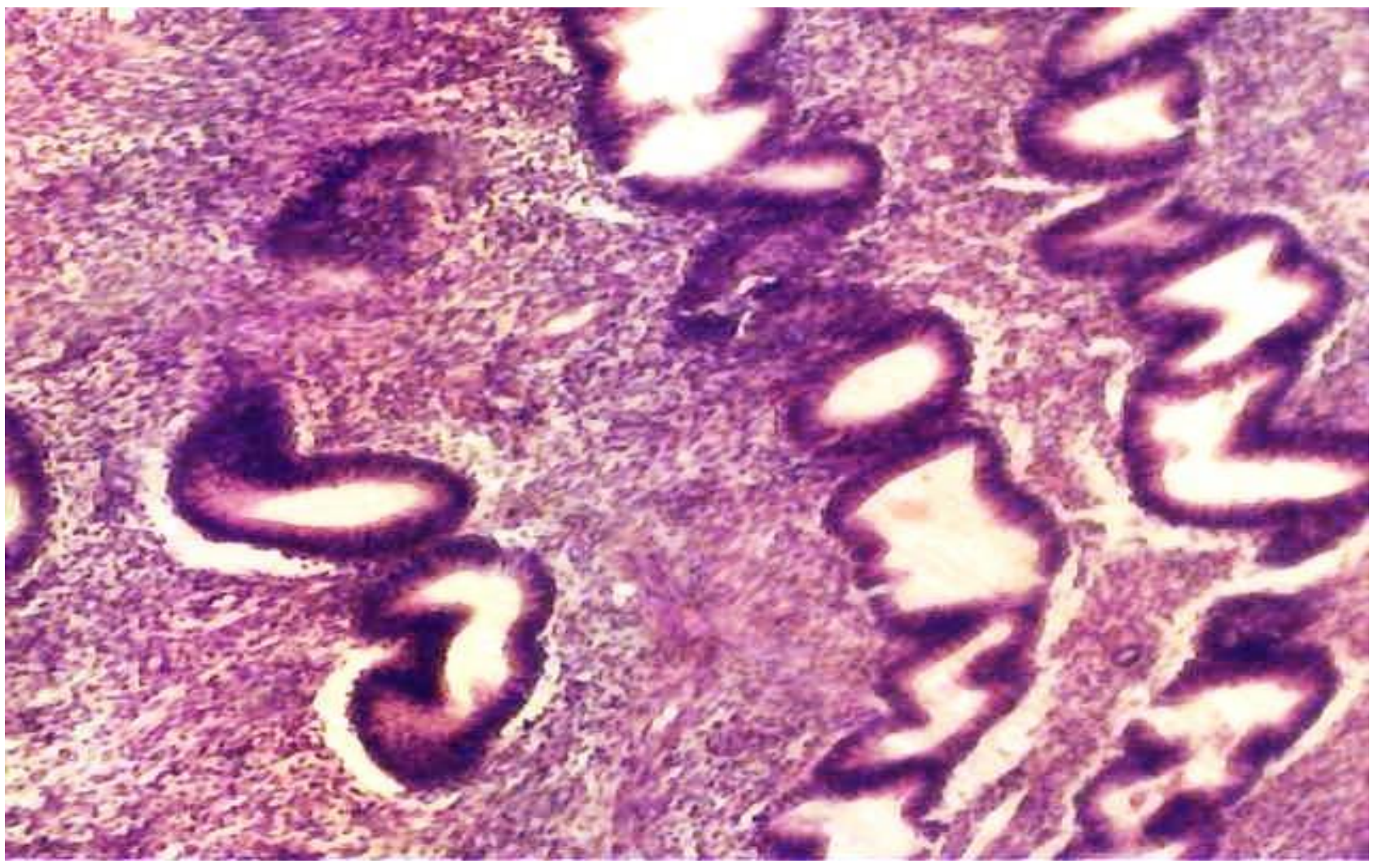

Рисунок 1. - Неатипическая гиперплазия эндометрия. Отмечаются латеральные и внутрижелезистые эпителиальные выросты, формирующие зигзагообразную конфигурацию желёз. Микрофотограмма. Окраска гематоксилином-эозином. Женщина, 39 лет. Ув. 180

В позднем репродуктивном возрасте гиперпластическая трансформация эндометрия сопровождается закономерным уменьшением калибра интраорганных сосудистых структур, что является следствием

прогрессирующей фибросклеротической облитерации их стенок (рисунок 2).

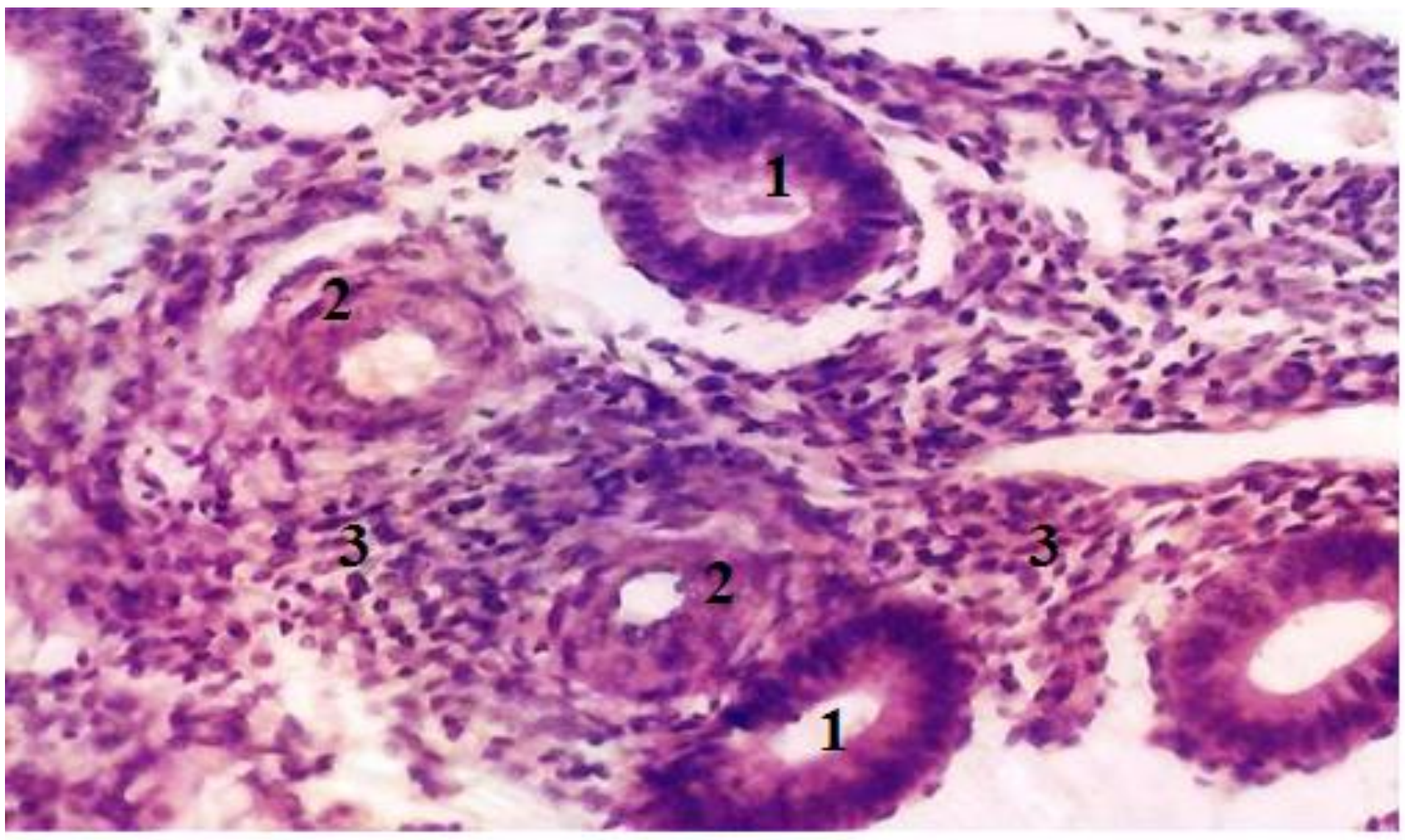

Рисунок 2. - Сосудисто-тканевые взаимоотношения при ГПЭ. 1 – деформация желёз с пролиферацией эпителия и сужением их просвета; 2 – уплотнение и склероз стенок сосудов; 3 – очаговая клеточная инфильтрация стромы. Микрофотограмма. Окраска гематоксилином-эозином. Ув. 240

Исключительная морфофункциональная лабильность эндометрия обуславливает высокий адаптивный потенциал МЦР, способного к динамической реорганизации при переходе от физиологической нормы к патологическим паттернам. Данное свойство позволяет системе микрогемоциркуляции развёртывать многокомпонентные компенсаторно-приспособительные механизмы в ответ на пролиферативную экспансию и воспалительную инфильтрацию, сопутствующие гиперплазии эндометрия.

Для объективизации морфологической верификации ГППЭ критическое значение имеет ИГХ панель. Иммуногистохимическое исследование с оценкой экспрессии маркера Ki-67 выявило широкий спектр пролиферативных изменений в стромальном и железистых структурах эндометрия, что достигает 22%. Столь высокие значения пролиферативного индекса подтверждает активный характер клеточного деления, лежащий в основе патогенеза ГППЭ в репродуктивном периоде. Экспрессия маркера ангиогенеза CD34, специфически выявляемого на поверхности эндотелиальных клеток, свидетельствует о выраженной васкуляризации и высокой плотности кровеносных капилляров эндометрия. Данный феномен является характерным

признаком патологии, имеющий как диагностическое, так и прогностическое значение (рисунки 3 и 4).

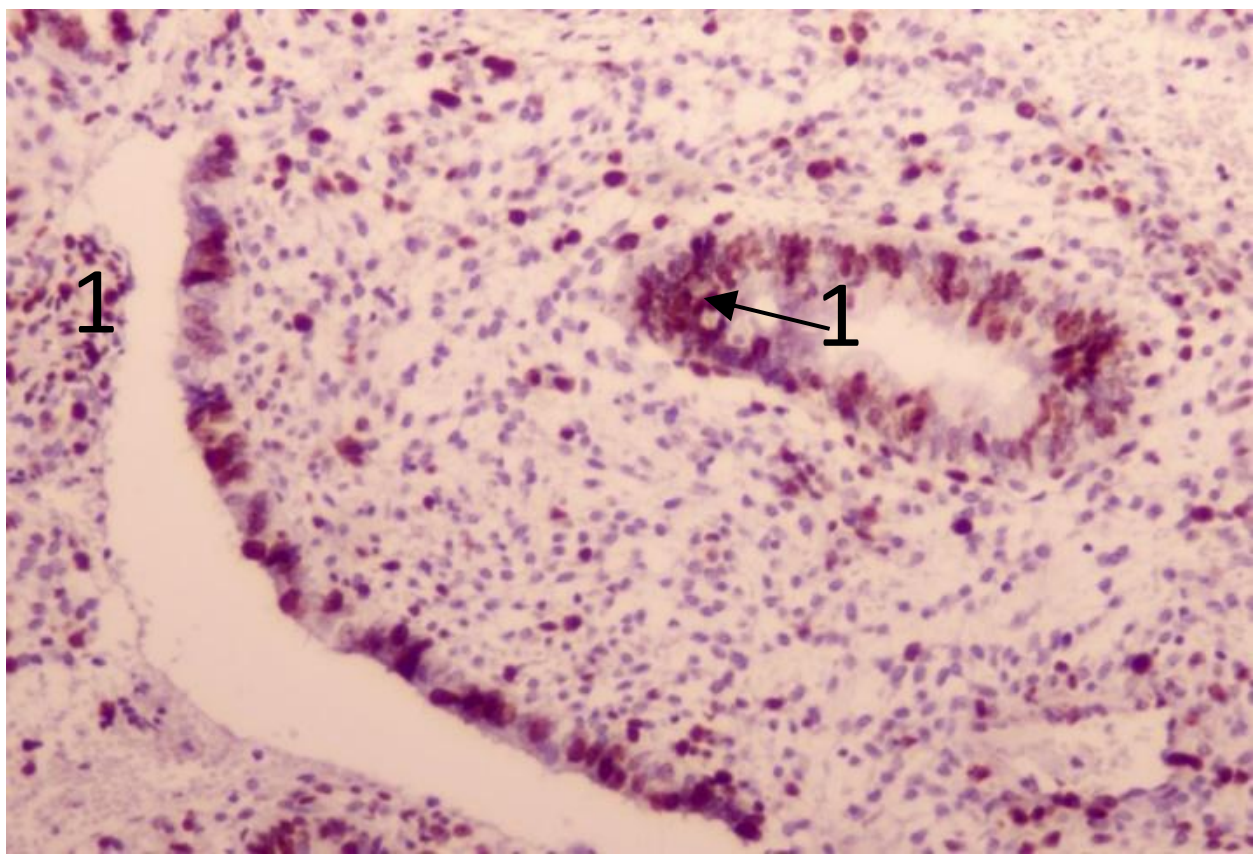

Рисунок 3. - Экспрессия ИГХ маркера Ki-67 в эндометрии при ГППЭ. 1 – специфическая ядерная экспрессия Ki-67 в клетках железистого эпителия и строме. Микрофотограмма. Окраска диаминобензидин-гематоксилин. Ув. 100

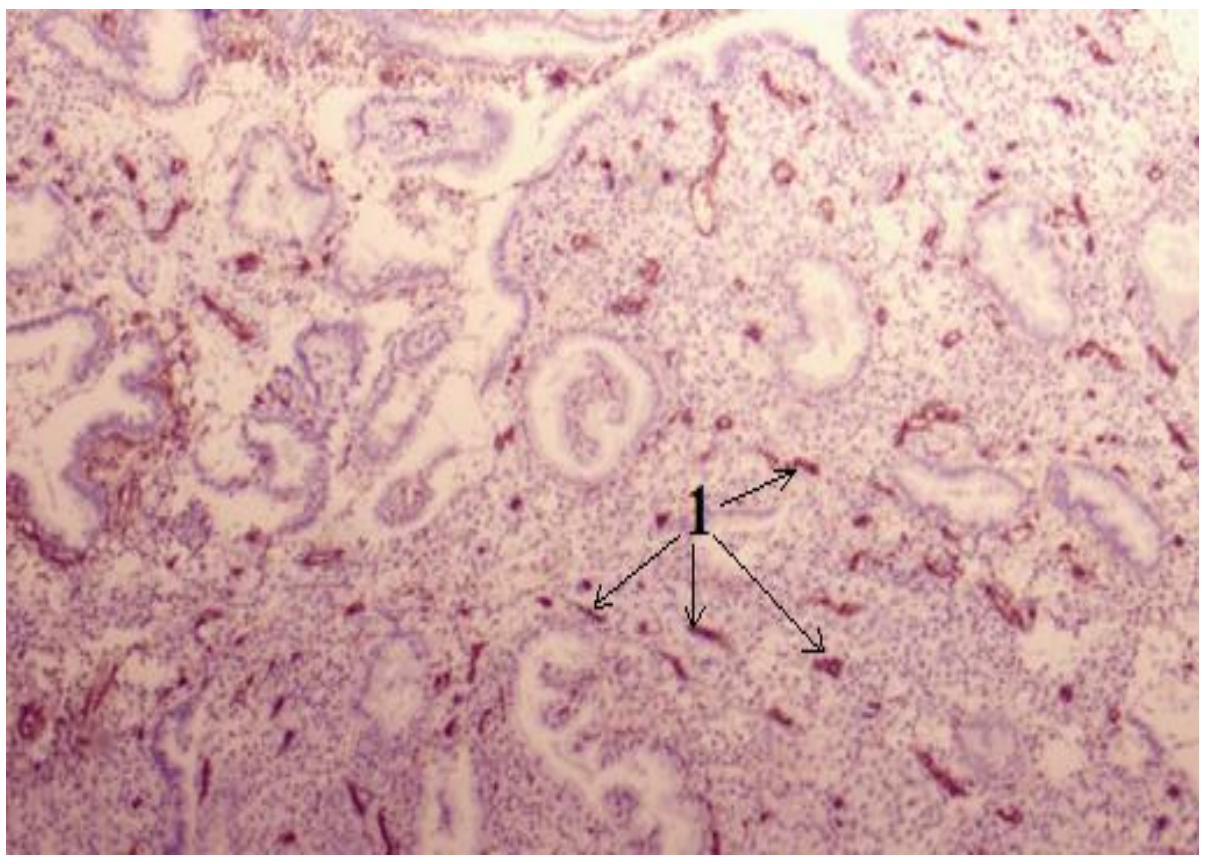

Рисунок 4. - ИГХ оценка CD34-положительных сосудов при ГППЭ. Специфическое коричневое окрашивание эндотелия кровеносных сосудов (1). Микрофотография. Окраска диаминобензидин-гематоксилин. Ув. 50

Сравнительный анализ параметров ИМТ в норме показал, что из 134 обследованных женщин большинство (60%) имели нормальную массу тела. Доля лиц с избыточной массой составила 20,8%, тогда как у 17 женщин (12,7%) ИМТ соответствовал ожирению II степени (30-34 кг/м²) и дефицит массы тела составляет 6,5%.

Согласно нашим результатам, пациентки с ГППЭ достоверно чаще имели избыточную массу тела, что согласуется с данными современной литературы. У большинства количества исследуемых пациенток встречается избыточная масса тела (28,3%), а 31,3% страдают ожирением различной степени, таким образом 59,6% имеют лишний вес, по сравнению с контрольной группой увеличение составило 26,1%.

В процессе оценки конституциональных особенностей установлено, что в контрольной группе распределение типов телосложения было следующим: нормостенический тип выявлен у 60,7% обследованных, гиперстенический – у 14,7%, астенический – у 24,6%. Таким образом, почти у половины здоровых женщин репродуктивного возраста преобладал нормостенический тип

телосложения. У пациенток аналогичной возрастной группы, страдающих ГППЭ, структура распределения соматотипов существенно изменилась: гиперстенический тип занял лидирующую позицию – 41%, нормостенический тип составил 38%, астенический тип констатирован лишь у 21% пациенток. Результаты проведённого антропометрического скрининга позволили выделить группы риска в зависимости от степени ожирения, что открывает возможности для прогнозирования патологических состояний, ассоциированных с метаболическими нарушениями, и разработки региональных диагностических стандартов.

Параллельно с антропометрией, современная диагностическая парадигма, базирующаяся на широком внедрении трансвагинальной и трансабдоминальной эхографии, позволяет детально верифицировать структурные изменения матки.

При анализе эхографической картины установлено, что у подавляющего большинства женщин III контрольной группы (95,5%), независимо от конституционального типа, матка имеет типичную грушевидную форму, лишь у 6 обследованных данной группы (4,5%) была зафиксирована конусовидная форма матки. В III основной группе (n=166) были выявлены грушевидная, конусовидная и седловидная формы (95,8%, 3%, и 1,2% соответственно).

Анализ эхографической картины позволил установить, что при ГППЭ матка занимает в полости малого таза положение anteflexio в 81,9% случаев. Это на 15,1% меньше по сравнению с показателями контрольной группы, где данное положение является более стабильным. Атипичное положение матки (retroversio) – наклон органа кзади – у женщин репродуктивного возраста с ГППЭ встречается в 18,1% случаев, что на 15,1% чаще, чем в контрольной группе (рисунки 5 и 6).

Рисунок 5. - УЗИ пациентки, 25 лет, с полипом эндометрия на фоне положения антифлексио

Рисунок 6. - Эхограмма пациентки, 29 лет. Полип эндометрия на фоне атипичного положения матки (retroflexio)

Согласно результатам ультразвукового исследования, у пациенток с ГППЭ линейные размеры и объём тела матки претерпевают значительные изменения. Так, длина тела матки на 24,5% превышает показатели контрольной группы, ширина матки продемонстрировала статистически достоверное увеличение на 30,9%, толщина (переднезадний размер) – на 27,9%. Особого внимания заслуживает резкое увеличение вариабельности объёма матки: данный показатель возрос в 2,1 раза, что соответствует увеличению на 106,7%. Критически важным параметром нашего исследования является толщина эндометрия (М-эхо), так как именно в этом слое развиваются гиперпластические процессы, при которых толщина увеличивается на 85,7% (рисунок 7).

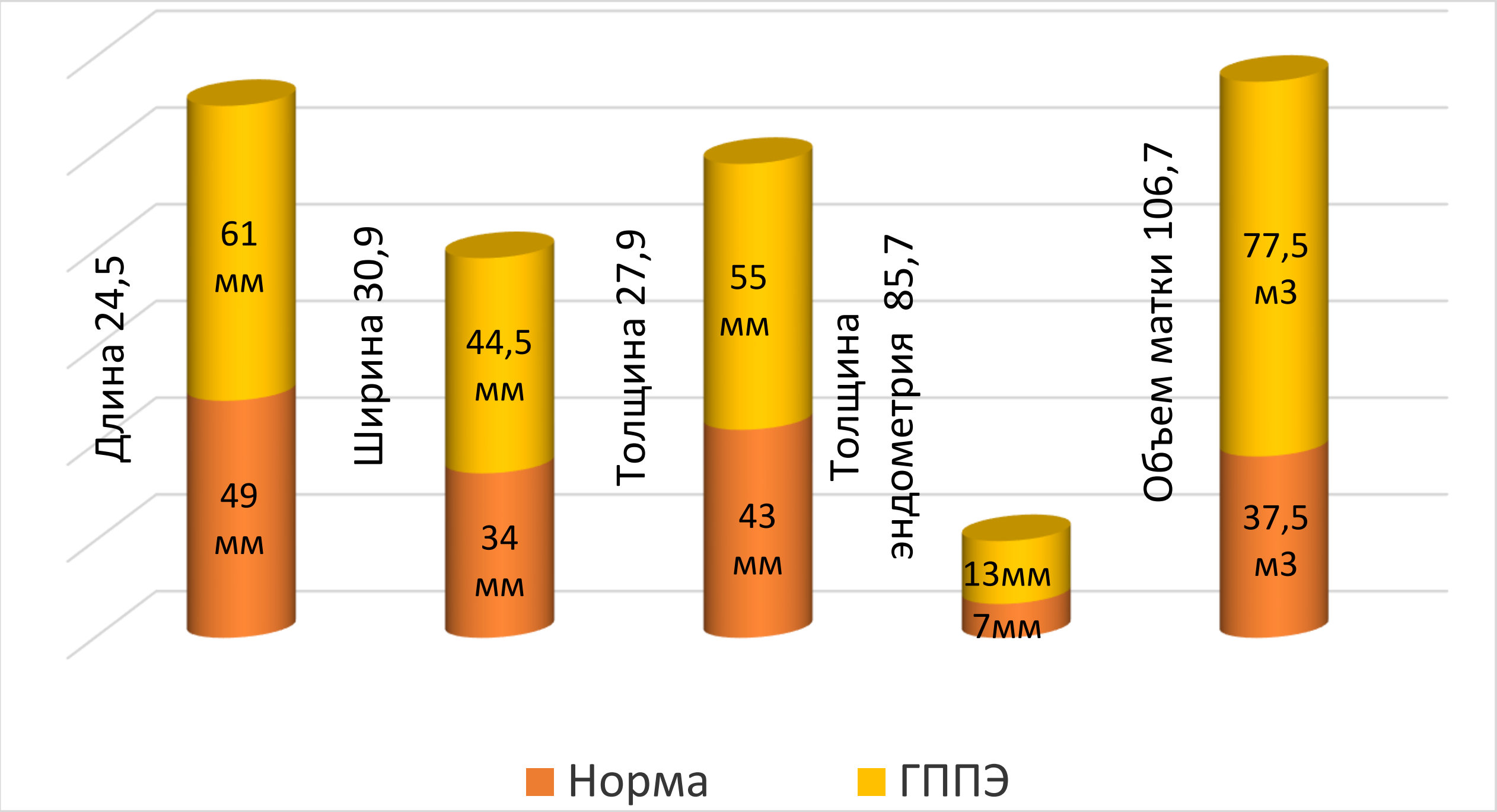

Рисунок 7. - Сравнительная характеристика морфометрических параметров матки в норме и при ГППЭ в %

Изложенные нами факты свидетельствуют о том, что комбинированный подход, объединяющий взаимно дополняющие друг друга морфологическое, ИГХ, антропометрическое, а также трансвагинальное или трансабдоминальное УЗИ, обладает высокой диагностической значимостью при ГППЭ и позволяет связать развитие патологии с конституциональными особенностями пациенток. Это, в свою очередь, открывает возможность для выделения групп риска возникновения данной патологии по конституциональному признаку. Внедрение оценки экспрессии изученных маркеров в клиническую практику будет способствовать прогнозированию течения заболевания, оценке риска возможных осложнений, повышению эффективности проводимого лечения и, как следствие, улучшению качества жизни пациенток.

ВЫВОДЫ

1. Высокая плотность и густая сеть сосудов, оплетающих железы базального слоя, при относительно низких величинах ёмкости капиллярной сети выявлены в эндометрии в норме. Эти особенности обусловлены специфическими функциями слизистой оболочки: обеспечением трофики,

созданием условий для имплантации и интенсивными процессами ежемесячной регенерации. Особенности микроциркуляторного русла внутрислизистых сплетений служат объективным обоснованием сосудистой гипотезы избирательной реактивности эндометрия матки в условиях развития гиперпластических процессов [1-А; 5-А; 6-А; 7-А; 8-А; 10-А; 11-А; 17-А].

2. Гиперпластические процессы эндометрия вызывают ряд гистопатологических преобразований в сосудисто-тканевых структурах органа. В зависимости от типа патологии они характеризуются пролиферативными и гиперпластическими изменениями, приводящими к структурной перестройке эндометрия (с его последующей редукцией) и нарушению функционирования вплоть до развития бесплодия:

а) морфометрический анализ показал, что индекс Керногана радиальных артерий эндометрия снижен до 0,6 (при норме 1,1), что негативно влияет на процесс микроциркуляции в эндометрии. Такая трансформация сосудистого русла детерминирована гипертрофией стенок и облитерацией просвета артерий склеротического генеза. На фоне дилатации венул и функционирующих анастомозов зафиксирована патологическая динамика расчётных показателей: венуло-артериолярный индекс увеличился до 1,45, а артериоло-венулярный коэффициент снизился до 0,65 (в норме данные показатели составляют 1,22 и 0,76 соответственно). Полученные результаты подтверждают превалирование застойных явлений в исследуемой зоне [2-А; 4-А; 9-А; 12-А; 16-А; 21-А].

б) для железистых полипов характерна выраженная лимфогистиоцитарная инфильтрация, охватывающая как паравазальные зоны, так и межуточную ткань эндометрия. Морфологическая картина часто дополняется кистозной трансформацией желёз, которая в ряде случаев сочетается с высокой активностью фибробластов, а также дегенеративными и атрофическими изменениями окружающего эндометрия. Простая типичная железистая гиперплазия эндометрия характеризуется структурной перестройкой железистого компонента при отсутствии признаков клеточной и ядерной атипии. Она проявляется диффузным утолщением слизистой оболочки до 1,5–

2,0 см (при норме 0,5–1,0 см). Характерным признаком сложной формы неатипической гиперплазии является высокая плотность расположения желёз с минимальным количеством стромы между ними. Отмечается формирование многочисленных латеральных и интралюминальных выростов эпителия, выступающих в просвет желёз и подлежащую строму. Наличие кистозно-расширенных желёз приводит к вторичной деформации железистого аппарата [2-А; 4-А; 14-А; 15-А; 17-А; 18-А].

3. Установлено, что при ГППЭ уровень экспрессии маркера Ki-67 в эндометрии достигает 22%. Столь высокие значения пролиферативного индекса подтверждает активный характер клеточного деления, лежащий в основе патогенеза ГППЭ в репродуктивном периоде. Экспрессия маркера ангиогенеза CD34 свидетельствует о выраженной васкуляризации и высокой плотности кровеносных капилляров эндометрия. Данный феномен является характерным признаком патологии, имеющим как диагностическое, так и прогностическое значение [19-А; 22-А].

4. В процессе оценки конституциональных особенностей установлено, что в основной группе пациенток с ГППЭ преобладали лица с гиперстеническим (41%) и нормостеническим (38%) типами телосложения, в то время как астенический тип встречался лишь в 21% случаев. В контрольной группе распределение типов телосложения было иным: 14,7%, 60,7% и 24,6% соответственно. Избыточная масса тела наблюдалась у 28,3% пациенток основной группы, а ожирение различной степени – у 31,3%. Таким образом, суммарная доля лиц с повышенной массой тела составила 59,6%, что на 26,1% выше аналогичного показателя в группе контроля. Это позволяет выделить конституциональный признак как значимый фактор риска развития данной патологии.

При ультразвуковом исследовании у пациенток с ГППЭ зафиксировано достоверное увеличение линейных размеров и объёма тела матки: длины – на 24,5%, ширины – на 30,9%, толщины – на 27,7%; при этом общий объём органа возрос в 2,1 раза. Критически важным параметром исследования явилась

толщина эндометрия (М-эхо), которая увеличилась на 85,7%. Данный факт подтверждает ведущую роль ультразвуковой морфометрии в объективизации степени пролиферации эндометрия [2-А;3-А;13-А; 20-А].

РЕКОМЕНДАЦИИ ПО ПРАКТИЧЕСКОМУ ИСПОЛЬЗОВАНИЮ РЕЗУЛЬТАТОВ ИССЛЕДОВАНИЯ

1. Практическая и научная значимость заключается в том, что теоретические, методологические положения, выводы и рекомендации, представленные в диссертации, могут быть использованы в учебном процессе на кафедрах анатомии человека, акушерства и гинекологии, патологической анатомии, рентгенологии и радиологии.

2. Показатели ИМТ при ГППЭ имеют выраженные конституциональные особенности (соматотип). В ходе исследования установлено, что у 41,0% пациенток преобладал гиперстенический соматотип, что является критическим фактором, требующим обязательного учёта при комплексной оценке физического здоровья женщин репродуктивного возраста, а также при разработке индивидуальных программ профилактики и диспансерного наблюдения акушером-гинекологом.

3. Применение комбинированного подхода, объединяющего взаимно дополняющие друг друга морфологическое, иммуногистохимическое, антропометрическое, а также трансвагинальное или трансабдоминальное УЗИ, обеспечивает высокую диагностическую значимость при гиперпластических процессах эндометрия. Внедрение оценки экспрессии изученных маркеров в клиническую практику будет способствовать прогнозированию течения заболевания и риска возможных осложнений, повышению эффективности проводимого лечения и улучшению качества жизни пациенток.

ПУБЛИКАЦИИ ПО ТЕМЕ ДИССЕРТАЦИИ

Статьи в рецензируемых журналах

[1-А]. Асанбекова, С.Х. Количественный анализ строения артерии матки и маточной трубы [Текст] / С. Курбонов, С.Х. Асанбекова, Ф.Р. Кодирова, М.

Усманов // Вестник последипломного образования в сфере здравоохранения. – 2024. - № 2. - С. 37-40.

[2-А]. Асанбекова, С.Х. Тасаввуроти муосир дар бораи таҳқиқоти морфологӣ, ултрасадо ва допплерографии бачадон ҳангоми равандҳои гиперплазӣ [Текст] / С.Х. Асанбекова // Авҷи Зуҳал. – 2025. - №3(60). - С. 109-118.

[3-А]. Асанбекова, С.Х. Адаптивные и компенсаторные механизмы слизистой оболочки матки и маточных труб у женщин репродуктивного возраста [Текст] / С. Курбонов, Ф.Р. Кодирова, С.Х. Асанбекова // Вестник фундаментальной и клинической медицины. – 2025. - №5(19). - С. 412-414.

[4-А]. Асанбекова, С.Х. Антропометрическая характеристика женщин репродуктивного возраста с гиперпластическими процессами эндометрия с позиции индекса массы тела в зависимости от соматотипа [Текст] / С.Х. Асанбекова // Симург. – 2026. - № 29(1). - С. 116-121.

[5-А]. Асанбекова С.Х. Тканевые преобразования структуры эндометрия при гиперпластических процессах [Текст] / С.Х. Асанбекова, С. Курбонов // Медицинский Вестник Национальной академии наук Таджикистана. – 2026. Т. XVI, № 1(57). - С. 11-17.

Статьи и тезисы в сборниках конференции

[6-А]. Асанбекова, С.Х. Морфофункциональное значение макромикроскопической анатомии и топографии внутренних женских половых органов человека [Текст] / С. Курбонов, Ф.Р. Кодирова, С.Х. Асанбекова // Бухарский государственный медицинский институт имени Абу Али ибн Сино «Перспективные исследования по медицинской химии, биохимии и биофизике в области медицины». – Бухара, - 2024. - С. 612-615.

[7-А]. Асанбекова, С.Х. Морфофункциональный анализ защитных механизмов слизистой оболочки матки и маточных труб [Текст] / С. Курбонов, Ф.Р. Кодирова, С.Х. Асанбекова // Термезский филиал Ташкентской медицинской академии «Актуальные проблемы химии и биохимии» сборник

материалов республиканской научно-практической конференции с международным участием. – Термиз, - 2024. - С. 30-31.

[8-А]. Асанбекова, С.Х. Структурно-функциональная организация анатомии сосудов внутренних женских половых органов [Текст] / Ф.Р. Кодирова, С.Х. Асанбекова // Научно-практическая конференция (72-я годичная) «Новые горизонты в медицинской науке, образовании и практике» с международным участием ГОУ ТГМУ им. Абуали ибни Сино. – Душанбе, - 2024. - Т. 2. – С. 207.

[9-А]. Asanbekova, S.Kh. Macromicroscopic characteristics of the topography of female internal genital organs [Текст] /S.Kh. Asanbekova, F.R. Qodirova // Научно-практическая конференция (72-я годичная) «Новые горизонты в медицинской науке, образовании и практике» с международным участием ГОУ ТГМУ им. Абуали ибни Сино. – Душанбе, - 2024. - Т. 2. - С. 429.

[10-А]. Асанбекова, С.Х. Некоторые закономерности изменений микроциркуляторного русла матки при гиперпластических процессах [Текст] / С. Курбонов, С.Х. Асанбекова // Сборник научных статей по материалам XVI Международной научно-практической конференции «Научные исследования в современном мире: опыт, проблемы и перспективы развития». - Уфа, - 2025. - Ч. 2. - С. 94-98.

[11-А]. Асанбекова, С.Х. Морфологические особенности слизистой оболочки матки и маточных труб у женщин репродуктивного возраста [Текст] / С. Курбонов, Ф.Р. Кодирова, С.Х. Асанбекова // Материалы научно-практического Конгресса научного общество детских хирургов, анестезиологов-реаниматологов Республики Таджикистан имени А.Т. Пулатова с участием международных экспертов «Внедрение инновационной технологии в педиатрии и детской хирургии». – Душанбе, - 2025. - С.59-60.

[12-А]. Асанбекова, С.Х. Органное кровеносное русло эндометрия в норме [Текст] / С.Х. Асанбекова, С. Курбонов // 73-я годичная научно-практическая конференция с международным участием, «Наука и образование для здоровья нации», посвящённая годам развития цифровой экономики и

инноваций 2025-2030. ГОУ ТГМУ им. Абуали ибни Сино. – Душанбе, - 2025. - Т. 2. - С. 92.

[13-А]. Asanbekova, S.Kh. Ultrasound anatomy of the uterus in the aspect of its diagnostics [Текст] / S.Kh. Asanbekova // XX (юбилейная) научно-практическая конференция молодых учёных и студентов с международным участием «Интеллектуальные технологии в медицинском образовании и науке: инновационные подходы», посвящённая годам развития цифровой экономики и инноваций 2025-2030. ГОУ ТГМУ им. Абуали ибни Сино. – Душанбе, - 2025. - Т. 2. - С. 522-523.

[14-А]. Асанбекова, С.Х. Факторы, влияющие на развитие гиперпластических процессов эндометрия [Текст] / С.Х. Асанбекова // Сборник материалов 79-й международной научно-практической конференции «Достижения фундаментальной, прикладной медицины и фармации». – Самарканд, - 2025. - С. 111-112.

[15-А]. Asanbekova, S.Kh. Risk factors for the development of endometrial hyperplastic processes in women of reproductive age [Текст] / S.Kh. Asanbekova // Materials of republican scientific and practical conference «Contribution of fundamental sciences to the development of modern medicine» Zarmed University. – Samarkand. - 2025. - P. 112-113.

[16-А]. Асанбекова, С.Х. Морфологические особенности эндометрия при остром эндометрите с нарушением гемодинамики [Текст] / С.Х. Асанбекова // XX (юбилейной) научно-практической конференция молодых учёных и студентов с международным участием «Интеллектуальные технологии в медицинском образовании и науке: инновационные подходы», посвящённая годам развития цифровой экономики и инноваций 2025-2030. ГОУ ТГМУ им. Абуали ибни Сино. – Душанбе, - 2025. - Т. 2. - С.86-87.

[17-А]. Asanbekova, S.Kh. Microcirculation of the muscular layer the uterus in women of reproductive age [Text] / S.Kh. Asanbekova // 73-я годичная научно-практическая конференция с международным участием «Наука и образование для здоровья нации», посвящённая годам развития цифровой экономики и

инноваций 2025-2030. ГОУ ТГМУ им. Абуали ибни Сино. – Душанбе, - 2025. - Т. 2. - С. 483-484.

[18-А]. Асанбекова, С.Х. Анализ морфологических особенностей гиперпластических процессов эндометрия у женщин репродуктивного возраста путём гистероскопии [Текст] / С.Х. Асанбекова // Достижения и перспективы развития медицинской науки и образования в Таджикистане: материалы республиканской научно-практической конференции (VI-я годичная), посвящённой дню президента и государственному флагу Республики Таджикистан. ГОУ Хатлонский государственный медицинский университет. - Дангара, - 2025. - Т. 2. - С.113-114.

[19-А]. Asanbekova, S.Kh. Morphological and immunohistochemical aspects of endometrial polyps in women of reproductive age [Текст] / S. Kh. Asanbekova, S. Qurbonov // Республиканская научно-практическая конференция с международным участием, “Фундаментальная медицина достижения и перспективы”. - Самарканд, - 2026. - С.56-59.

[20-А]. Асанбекова, С.Х. Ультразвуковая характеристика анатомии матки при гиперпластических процессах эндометрия [Текст] / С.Х. Асанбекова // Сборник материалов международной научно-практической конференции молодых учёных и студентов (XXI) ГОУ ТГМУ имени Абуали ибни Сино, посвящённой 35-летию Государственной Независимости Республики Таджикистан «Прогресс и интеграция: научные достижения в клинике». - Душанбе, - 2026. - Т. 2. - С.40-41.

[21-А]. Asanbekova, S.Kh. Hemodynamic restructuring of the vessels of reproductive organs in women with certain pathological processes [Текст] / S. Kh. Asanbekova, F.R. Qodirova, S. Qurbonov // Slovak International scientific journal. – 2026. - № 104. – P. 49-53. Availabe from: doi:10.5281/zenedo.18677814.

[22-А]. Asanbekova, S.Kh. Immunohistochemical evaluation of endometrial reactivity in hyperplfstic processes [Текст] / S.Kh. Asanbekova, S. Kurbonov // Norwegian Journal of development of International Science. – 2026, №175. - P. 47-49. Availabe from: https://doi.org/10.5281/zenodo.18840572.

Перечень сокращений, условных обозначений

ВОЗ – Всемирная организация здравоохранения
ГОУ – Государственное образовательное учреждение
ГППЭ – гиперпластические процессы эндометрия
ГПЭ – гиперплазия эндометрия
ГЭ – гиперплазия эндометрия
ИМТ – индекс массы тела
МЗ и СЗН РТ – Министерство здравоохранения и социальной защиты населения Республики Таджикистан
Мкм – микрометр
МЦР – микроциркуляторное русло
ПЭ – полип эндометрия
РТ – Республика Таджикистан
ТГМУ – Таджикский государственный медицинский университет
УЗИ – ультразвуковое исследование
Ув. – увеличение
ЭП – эндометральный полип

МУАССИСАИ ДАВЛАТИИ ТАЪЛИМИИ «ДОНИШГОҲИ ДАВЛАТИИ ТИББИИ ТОҶИКИСТОН БА НОМИ АБУАЛӢ ИБНИ СИНО»

Бо ҳуқуқи дастнавис

ВБД: 611.664; 618.145-007.61-073-091

АСАНБЕКОВА СОҲИБҶАМОЛ ХУСРАВБЕКОВНА

ХУСУСИЯТҲОИ РАГӢ-БОФТАВӢ ВА УЛТРАСАДОИИ ЭНДОМЕТРИЯИ БАЧАДОН ДАР ЗАНҲОИ СИННУ СОЛИ РЕПРОДУКТИВӢ ДАР МЕЪЁР ВА ДАР РАВАНДҲОИ ГИПЕРПЛАСТИКӢ

АВТОРЕФЕРАТИ

диссертатсия барои дарёфти дараҷаи
илмии номзади илмҳои тиббӣ
аз рӯйи ихтисоси 3.3.1. Анатомия одам

Душанбе 2026

Кори диссертатсионӣ дар кафедраи анатомияи одам ба номи Я.А. Раҳимов ва дар пойгоҳи Пажӯҳишгоҳи илмӣ-таҳқиқотии тибби бунёдии МДТ “Донишгоҳи давлатии тиббии Тоҷикистон ба номи Абуалӣ ибни Сино” иҷро карда шудааст

Роҳбари илмӣ: **Қурбонов Саид** – доктори илмҳои тиб, профессори кафедраи анатомияи одам ба номи Я.А. Раҳимов МДТ “Донишгоҳи давлатии тиббии Тоҷикистон ба номи Абуалӣ ибни Сино”

Муқарризони расмӣ **Ахмедова Сурайё Мухамадовна** – доктори илмҳои тиб, профессори кафедраи анатомия, ҷарроҳии амалӣ ва анатомияи топографии (ҶААТ) Донишгоҳи давлатии тиббии Тошканд Вазорати тандурустии Ҷумҳурии Узбекистон

Мирзоева Соҳиба Рустамовна – номзади илмҳои тиббӣ, мудири кафедраи антомияи патологӣ ва экспертизаи судии МТҒ «Донишкадаи тиббӣ-иҷтимоии Тоҷикистон»

Муассисаи пешбар: Донишгоҳи давлатии тиббии Бухоро ба номи Абу Али ибн Синои Вазорати тандурустии Ҷумҳурии Узбекистон

Ҳимояи диссертатсия “_____”_________с. 2026 соати “____” дар ҷаласаи шурои диссертатсионии 6D.КОА-072 МДТ «ДДТТ ба номи Абуалӣ ибни Сино» баргузор мегардад.
Суроға: Ҷумҳурии Тоҷикистон, 734026, ш. Душанбе, кӯчаи Сино 29-31.

Бо диссертатсия ва автореферат дар китобхонаи МДТ «ДДТТ ба номи Абуалӣ ибни Сино» дар суроғаи: 734026, Ҷумҳурии Тоҷикистон, ш. Душанбе, кӯчаи Сино 29-31 ва дар сомонаи расмии www.tajmedun.tj. шинос шудан мумкин аст.

Автореферат «___» __________ соли 2026 ирсол гардид.

Котиби илмии
шурои диссертатсионӣ,
номзади илмҳои тиббӣ **Хоҷаева М.Х.**

МУҚАДДИМА

Мубрамии мавзуи таҳқиқот. Равандҳои гиперпластикии эндометрияи (РГПЭ) бачадон (гиперплазия ва полипҳои эндометрий) — ин гистопатологияи тағйирёбии эндометрий дар натиҷаи сабзиши пардаи луобии бачадон мебошад, ки ба сахтшавӣ ва калон шудани ҳаҷми он оварда мерасонад, ва яке аз патологияи бештар паҳншудаи синну соли репродуктивӣ боқӣ мемонад.

Тибқи маълумоти М.М. Дамиров ва диг. (2024): «Гиперплазияи эндометрияро (ГЭ) ба қатори бемориҳои нисбатан паҳншудаи гинекологӣ дохил мекунанд. Афзудани басомади ГЭ бо зиёд шудани миқдори ҳолатҳои беморӣ, инчунин ҷалб шудани таваҷҷуҳи табибон ба ин патология алоқаманд аст. То имрӯз нуқтаи назари ягона нисбат ба критерияҳои арзёбии возеҳии тағйироти пролиферативии эндометрий ва терминология, ки намудҳои гуногуни ГЭ ифода кунанд, мавҷуд нест» [4, с. 53].

Дар даҳсолаҳои охир бештари муҳаққиқон басомади баланди ин патологияро дар байни бемориҳои гинекологӣ мушоҳида кардаанд ва он ба ҳисоби миёна 5-6%-ро ташкил медиҳад [3, с. 83-95; 17, с. 1-8; 18, с. 37-58].

Мувофиқи маълумоти кормандони МД «Донишкадаи илмӣ-таҳқиқотии акушерӣ, гинекология ва перинатологияи Вазорати тандурустӣ ва ҳифзи иҷтимоии аҳолии Ҷумҳурии Тоҷикистон (ВТ ва ҲИА ҶТ)» Э.Х. Хушвахтова ва диг. (2022): «Дар асоси маълумотҳои ТУС-и трансвагиналӣ дар реҷаи дукамерагӣ муқаррар карда шудааст, ки шакли маҳдудшудаи гиперплазияи эндометрий ба таври эътимоднок 1,9 маротиба бештар дар занҳои синну соли фаъоли репродуктивӣ ташхис карда мешавад – 22 (20,7 ± 3,9%), дар муқоиса аз беморзанони синну соли дери қобилияти таваллудкунӣ – 31 (10,7 ± 1,8%)» [16, с. 290], ки мубрамияти проблемаи мавриди омӯзишро барои нигоҳдории тандурустии амалии Ҷумҳурии Тоҷикистон (ҶТ) муайян мекунад.

Равандҳои гиперпластикии эндометрий то имрӯз яке аз проблемаҳои мубрам ва камомӯхташудаи гинекологияи синну соли репродуктивӣ ба ҳисоб меравад. Паҳншавии зиёди ин равандҳо ва нақши онҳо дар инкишофи номияҳои бадсифати эндометрий ба ҳолати умумӣ, қобилияти корӣ ва сифати ҳаёти беморон таъсири манфӣ мерасонанд [6, с. 46-55; 13, с. 283-287; 14, с. 299-301; 19, с. 242-245].

Мувофиқи маълумотҳои З.М. Назирова (2026) мушоҳида карда шуд, ки: «гиперплазияи эндометрий, ба монанди дигар равандҳои гиперпластикӣ дар марҳалаҳои ибтидоӣ чун ҷавоби физиологии бофтаҳои эндометрӣ ба таъсири пролиферативии эстрогенҳо баромад мекунад. Аммо бо пешравии беморҳуҷайраҳои ғадудҳои эндометрияи гиперплазияшуда метавонанд нисбат ба танзими гормоналӣ муқовимат ҳосил кунанд, ки бо тағйиротҳои морфофунксионалӣ ҳамроҳӣ шуда, хатари малгинизатсияро зиёд мекунанд» [8, с. 59].

Аммо як қатор масъалаҳои марбут, ки ба омӯзиши комплексии ҷанбаҳои морфологӣ, иммуногистохимиявӣ (ИГХ), антропометрӣ ва ултрасадоӣ бо РГПЭ дар беморзанони синну соли репродуктивӣ дахл доранд, то ҳол ба таври зарурӣ ҳаллу фасл нашудаанд. Мавҷуд набудани таҳлили системавии иртиботи мутақобилаи байни ин параметрҳо ба зарурати идома додани ҷустуҷӯи илмӣ ва коркарди моделҳои нави таҳқиқоти комплексии дар ин соҳа далолат мекунанд.

Бемориҳои илтиҳобии узвҳои репродуктивӣ дар занҳо гуногунанд, метавонанд ҳам ба ИВБ, шакл ва андозаи узв ва ҳам ба сохтори девораи бачадон таъсир расонанд. Дар ин ҳолат критерияи пешбар синну сол ва сохти бадан ба ҳисоб меравaнд, ки бо мақсади мукаммал сохтан ва пурра кардани стандартҳои мавҷудбуда омӯзиши минбаъдаро талаб мекунанд [12, с. 79-88; 20, с. 540-549].

Таҳқиқоти диссертатсионии мазкур то андозаи муайян барои амалӣ сохтани вазифаҳо (модар ва кӯдак таҳти ҳимояи махсус ва ҳимояи давлат

аст), ки дар Конститутсияи Ҷумҳурии Тоҷикистон, 2016, боби 2, моддаи 34 муқаррар карда шудааст, мусоидат мекунад [5, с. 86]. Бо Қарори Ҳукумати ҶТ 31-уми августи соли 2023, №418 «Барномаи милии солимии репродуктивӣ барои солҳои 2023-2027», аз 2 октябри соли 2019, №463, «Барномаи профилактикаи фарбеҳӣ ва ташаккули ғизои солим дар Ҷумҳурии Тоҷикистон дар давраи солҳои 2019-2024» қабул карда шуданд.

Тавре ки Ҷ.А. Абдуллозода бо ҳаммуал. қайд мекунанд (2022): «Иттилооти пешниҳодшуда исбот месозад, ки кӯшишҳо ҷиҳати беҳтар сохтани сифати ёрӣ ба модару кӯдак дар Ҷумҳурии Тоҷикистон суръат гирифта истодаанд ва бо шарофати таваҷҷуҳи Ҳукумати кишвар дар ҳама сатҳҳои хизматрасониҳои нигоҳдории тандурустӣ, шарикон ва мутахассисони байналмилалӣ, ки ба модару кӯдак бевосита ёрӣ мерасонанд, имконпазир мебошанд» [1, с. 14].

Дараҷаи коркарди илмии проблемаи мавриди омӯзиш. Сарфи назар аз рушди босуръати технологияи ташхисӣ ва тасдиқи дақиқи хусусиятҳои анатомии сохтори морфофунксионалии узвҳо дар меъёр ва дар ҳолати патологӣ статуси вазифаҳои афзалиятноки илмӣ-амалиро ҳифз мекунад. Омӯзиши ҷидии макромикроскопиии РГПЭ дар давраи репродуктивӣ ошкор кардани қонуниятҳои фундаменталии тағйирпазирии сохтори бачадон, ки асоси морфологии равандҳои физиологӣ ва умумибиологиро муайян мекунанд, имконият медиҳад.

Тибқи маълумотҳои М.М. Дамиров (2024) таҳқиқотҳои зиёди морфологӣ ҷамъбаст шудаанд ва муқаррар гаштааст, ки: «таҳқиқоти морфологии эндометрий ташхиси нисбатан дақиқи ГЭ ба ҳисоб меравад. Ин усул ниҳоӣ (муайянкунанда) мебошад, ки дар он арзёбии хусусиятҳои раванди патологӣ дар асоси омӯзиши муфассали сохтор ва таркиби ҳуҷайравии мавод анҷом дода мешавад, барои дақиқ будани он калонкуниҳои гуногуни микроскопро (аз 40 то 400 маротиба) истифода,

дар баъзе ҳолатҳо таҳқиқоти иммуногистохимиявиро иҷро мекунанд» [4, с. 54].

Дар вақтҳои охир дар таҷрибаи тибби ҷаҳонӣ, дар баробари усулҳои морфофунксионалӣ нақши муҳимро дар таҳқиқоти комплексии системаи репродуктивии занҳо таҳқиқоти ултрасадоӣ (ТУС) иҷро мекунанд. Иттилоотнокии баланд ва ғайриинвазивӣ будани усул имконият медиҳад, ки ҳолати анатомӣ-функсионалии бачадон дақиқан арзёбӣ, параметрҳои биометрии он муайян ва ҳамчунин аномалияҳои инкишоф ва спектри васеи равандҳои патологӣ сари вақт ташхис карда шавад. Таҳлили сарчашмаҳои илмӣ [2, 712 с.; 10, с. 278-280; 15, 54 с.] аз он гувоҳӣ медиҳанд, ки маълумот оид ба морфометрияи эхографии бачадон бо муоинаҳои алоҳидаи синну соли муайян маҳдуд мешаванд ва маъмулан, ҳангоми ташхис кардани онҳо аз хусуси мавҷуд будани ин ё он патология ба даст оварда шудаанд, дар натиҷаи ин онҳо ба миқдори нокифояи муоинаҳо барои аз ҷиҳати оморӣ эътимоднок будани натиҷаҳо такя мекунанд, хусусияти миёнагӣ доранд ва бидуни ба ҳисоб гирифтани нишондиҳандаҳои инкишофи ҷисмонӣ (маълумотҳои антропометрӣ ва соматотип) ва тағйирпазирии синнусолӣ оварда мешаванд.

Маълумотҳои дар боло овардашуда аз мубрамияти проблемаҳои дар илм ва амалия муҳокимашаванда шаҳодат медиҳанд. Мавҷуд набудани ба таври муносиб равшансозӣ андохтан ба масъалаҳои мазкур дар сарчашмаҳои илмии муосир асоси интихоби мавзуи таҳқиқоти мазкур, услҳои он ва контингенти занҳои таҳқиқшавандаро ташкил доданд. Вобаста ба ин, гузаронидани таҳқиқоти ба коркарди чорабиниҳои кам кардани фавти модару кӯдак нигаронидашуда, мақсаднок мебошад.

Робитаи таҳқиқот бо барномаҳо (лоиҳаҳо), мавзуи илмӣ.

Кори диссертатсионӣ дар доираи корҳои илмӣ-таҳқиқотии кафедраи анатомияи одам ба номи Я.А. Раҳимови МДТ “Донишгоҳи давлатии тиббии Тоҷикистон ба номи Абуалӣ ибни Сино” дар мавзуи: “Тағйиротҳои

рагию бофтавии узвҳои дарунии одам дар ҳадди меъёр ва ҳангоми патология", рақами қайди давлатӣ №0123TJ1551 барои солҳои 2023–2027, иҷро карда шудааст.

ТАВСИФИ УМУМИИ ТАҲҚИҚОТ

Мақсади таҳқиқот – такмил додани арзёбии дигаргуниҳои рагӣ-бофтавӣ, морфометрӣ, иммуногистохимиявӣ, антропометрӣ ва ултрасадоии эндометрияи бачадон дар меъёр ва равандҳои гиперплазӣ (гиперплазия ва полипҳои эндометрий), ҳамчунин муайян кардани иртиботи мутақобилаи онҳо бо соматотипи беморзанон.

Вазифаҳои таҳқиқот:

1. Муайян кардани хусусиятҳои сохторҳои рагиву бофтавии девораи бачадон (эндометрий) дар меъёр (гурӯҳи назоратӣ) барои муқоиса кардан бо маълумотҳои патология.
2. Муайян кардани дигаргуншавиҳои морфофункционалии эндометрияи бачадон ҳангоми равандҳои гиперпластикӣ (гиперплазияҳо ва полипҳои эндометрий).
3. Арзёбӣ кардани тағйироти иммуногистохимиявии эндометрий бо истифода аз маркерҳои пролифератсияи индекси Ki-67 ва маркери ангиогенези CD34.
4. Омӯхтани хусусиятҳои антропометрӣ ва индекс вазни бадан дар занҳои синну соли репродуктивӣ бо равандҳои гиперпластикии эндометрий аз мавқеи таҳқиқоти ултрасадоӣ.

Объекти таҳқиқот. Объекти таҳқиқот 22 препарати бачадон буд, ки аз ҷасадҳо (гурӯҳи назоратӣ) гирифта шуда буданд; натиҷаҳои таҳқиқоти проспективии бачадони (куртожи ташхисӣ) 71 беморзан, ки дар пойгоҳи маркази тиббии «Насл» ш. Душанбе иҷро карда шуд; таҳқиқоти антропометрӣ ва ултрасадоро 300 зани синну соли аз 18 то 45 сола гузаштанд. Аз миқдори умумии таҳқиқшудагон, 134 зан бидуни бемориҳои ҳамроҳшуда (гурӯҳи назоратӣ) ва 166 беморзан – дорои РГПЭ (гурӯҳи

муқоисавӣ) буданд. Таҳқиқот дар пойгоҳи кафедраҳои акушерӣ ва гинекологии №1 ва №2 МДТ “Донишгоҳи давлатии тиббии Тоҷикистон ба номи Абуалӣ ибни Сино” гузаронида шудааст.

Мавзуи таҳқиқот. Мавзуи таҳқиқот маҷмӯи нишондиҳандаҳои морфологӣ, морфометрӣ ва иммуногистохимиявии дигаргуниҳои рагию бофтавии эндометрий, хусусиятҳои ултрасадоии анатомии бачадон ва нишондиҳандаҳои антропометрии занҳои синну соли репродуктивӣ вобаста аз шаклҳои конститутсионалии сохти бадан ташкил намуданд.

Навгонии илмии таҳқиқот. Муқаррар карда шудааст, ки зичии зиёд ва ҷафсии шабакаи рагҳо, ки қабати базалии ғадудро печонидаанд, дар якҷоягӣ бо бузургиҳои пасти ҳаҷми шабакаи капиллярӣ дар эндометрий, аз функсияҳои махсуси пардаи луобӣ вобастаанд: таъмин кардани трофика, фароҳам сохтани шароит барои имплантатсия ва ҷараёнҳои бовусъати регенератсияи ҳармоҳа.

Бори нахуст тағйиротҳои морфофунксионалӣ, морфометрӣ ва гистохимиявии эндометрий нишон дода шудаанд, ки бо ҷараёнҳои пролиферативӣ ва гиперпластикӣ тавсиф шуда, ба бозсозии сохторҳои бофтаҳои эндометрий (баъдан ба редуксия) ва вайроншавии фаъолияти он то ба безуриётӣ оварда мерасонанд. Таҳлили морфометрии индекси Керногани шараёнҳои радиалии эндометрий дар муқоиса аз меъёр паст шудааст, ки ба хунгардиш дар маҷрои микросиркуляторӣи эндометрий таъсири манфӣ мерасонад. Чунин трансформатсияи маҷрои рагҳо бо гипертрофияи девора ва облитератсияи сӯрохии шараёнҳои генезашон склерозӣ муайян карда мешаванд.

Дар заминаи равандҳои гиперплазии эндометрий дигаргуниҳои пролиферативӣ ва реактивӣ муайян мешуданд, ки бо тағйирёбии экспрессияи маркерҳои иммуногистохимиявии Ki-67 ва CD34 ҳамроҳӣ мешаванд ва ин мавҷуд будани бозсозиҳои патоморфологиро дар эндометрий тасдиқ мекунад.

Бори нахуст хусусиятҳои статуси конститутсионалии занҳо бо РГПЭ муқаррар карда шуааст. Нишон дода шудааст, ки пайдо шудани ин патология аксар вақт бо шакли гиперстеникии сохти бадан, вазни барзиёди бадан ва фарбеҳӣ мувофиқат мегардад. Ин имконият дод, ки истифода намудани ИВБ ба сифати яке аз критерияҳои ҷудо кардани гурӯҳҳои хатар аз рӯйи инкишофи равандҳои гиперплазии эндометрий асоснок карда шавад.

Бори нахуст хусусиятҳои эхографии бачадон ва эндометрий дар беморзанон бо РГПЭ вобаста аз тавсифҳои конститутсионалии организм муайян карда шудаанд. Муқаррар карда шудааст, ки ин патология бо калон шудани андоза ва ҳаҷми бачадон, инчунин ғафсшавии назарраси эндометрий ҳамроҳӣ мешавад. Маълумотҳои ба даст овардашуда моҳияти зиёди ташхисии морфометрияи ултрасадоиро барои арзёбии воқеии дараҷаи тағйиротҳои пролиферативии эндометрий тасдиқ мекунанд.

Аҳамияти назариявӣ ва илмию амалии таҳқиқот

Маълумотҳои нави хусусияташон фундменталӣ ба даст оварда шудаанд, ки дигаргуниҳои морфологӣ, ИГХ, антропометрӣ ва ултрасадоии эндометрияро ҳангоми РГПЭ мекушоянд. Аҳамияти илмии натиҷаҳои таҳқиқот аз асос кардани мақсаднок будани истифодаи нишондиҳандаҳои муқарраршудаи морфологӣ, антропометрӣ, морфометрӣ ва гистохимиявии дигаргуниҳои рагию бофтавӣ, инчунин тағйирпазирии инфиродӣ-типологии параметрҳои бачадон иборат мебошад. Нишондиҳандаҳои мазкур дар акушерӣ ва гинекология аҳамияти амалӣ доранд ва метавонанд ба сифати критерияҳои иловагии тафриқавӣ-ташхисӣ ҳангоми тафсири нишондодҳои сонографияи трансабдоминалӣ ва трансвагиналӣ дар РГПЭ истифода шаванд.

Аҳамияти назариявӣ, нуқтаҳои методологӣ, хулосаҳо ва тавсияҳои дар диссертатсия пешниҳодшуда, метавонанд дар нигоҳдории тандурустии амалӣ ва дар раванди таълими муассисаҳои таҳсилоти олии тиббӣ мавриди

истифода қарор дод.

Натиҷаҳои антропометрии ҳосилшуда, ки хусусиятҳои конститутсионалии беморзанонро инъикос медиҳанд ва омилҳои хатари инкишофи РГПЭ-ро муайян мекунанд, имконият доданд, ки оид ба ташаккули тарзи ҳаёти солим бо назардошти ИВБ-и инфиродӣ тавсияҳои методӣ таҳия карда шаванд.

Нуқтаҳои ба ҳимоя пешниҳодшаванда

1. Муқаррар карда шудааст, ки дигаргуниҳои рагию бофтавӣ ҳангоми РГПЭ як қатор тағйиротҳои патоморфологиро (равандҳои пролиферативӣ ва гиперпластикӣ, облитератсияи рагҳои генезашон склерозӣ) ба вуҷуд меоранд, ки боиси бозсозии амиқи сохтории эндометрий, бо редуксияи минбаъдаи қисматҳои бофтаҳои он, мегардад ва вайроншавии фаъолнокии функсионалии пардаи луобии бачадонро то инкишофи безуриётӣ ба вуҷуд меорад.
2. Исбот карда шудааст, ки арзёбии таҳқиқоти ИГХ-и экспрессияи маркери Ki-67 спектри васеи тағйироти пролиферативиро дар беморзанон бо РГПЭ муайян кард. Экспрессияи маркери ангиогенези CD34 аз васкуляризатсияи возеҳ ва зичии капиллярҳои хунгарди эндометрий шаҳодат медиҳанд, ки аломати ташхисии патологияи мазкур ба ҳисоб меравад.
3. Муайян карда шудааст, ки индекси баланди вазни бадан (вазни барзиёд ва фарбеҳии дараҷаҳои I–II) дар занҳои синну соли репродуктивӣ омили хатари инкишофи РГПЭ мебошад, ки нишондиҳандаи антропометрии мазкурро ҳамчун нишондиҳандаи муҳим ҳангоми гузаронидани чорабиниҳои профилактикӣ имконияти баррасӣ карданро дорад. Тасвири эхографӣ нишон дод, ки дар аксарият бештари занҳои гурӯҳи III назоратӣ (95,5%), новобаста аз шакли конститутсионалӣ, бачадон шакли хоси нокмонанд дорад, ва танҳо дар 6 нафари таҳқиқшудагони гурӯҳи мазкур (4,5%) шакли конусмонанди бачадон ба қайд гирифта шуд. Дар

гурӯҳи III асосӣ (n=166) шаклҳои нокмонанд, конусмонанд ва зинмонанд ба қайд гирифта шуданд (5,8%, 3%, ва 1,2% мутаносибан).

Дараҷаи эътимоднокии натиҷаҳо. Дараҷаи баланди эътимоднокии натиҷаҳо ва асоснок будани хулосаҳо тавассути миқдори кофии маводи таҳқиқшуда, истифодаи усулҳои муосири санҷидашудаи таҳқиқот, коркарди муносиби омории натиҷаҳои ба даст овардашудаи таҳқиқот, муносибатҳои интиқодӣ дар вақти муқоиса кардан бо маълумотҳои адабиёти илмии муосир таъмин карда шудаанд.

Мутобиқати диссертатсия ба шиносномаи ихтисоси илмӣ. Таҳқиқоти диссертатсионӣ ба шиносномаи КОА назди Президенти Ҷумҳури Тоҷикистон ба бандҳои 3.1.1. Анатомияи одам мувофиқат мекунад. Соҳаи таҳқиқот: банди 3.2. Стандартҳои сохтори бадани инсон ва узвҳои алоҳида бо назардошти синну сол, ҷинс ва дигар типологияҳо; банди 3.3. Таҳлил ва градатсияи тағйирпазирии инфиродии сохторҳои бадан ҳамчун асос барои ташхиси дурусти ҳолатҳои патологӣ ва истиснои эҳтимолияти бемориҳои ятрогенӣ ҳангоми иртиботи тиббӣ; банди 3.4. Арзёбии қобилияти резолютсияи равишҳои муосири тасвирӣ дар визуализатсияи узвҳои инсон; банди 3.5. Таъсири омилҳои муҳитӣ бар морфогенези пас аз тавлидӣ бар узвҳо ва системаҳои функсионалии инсон; 3.7. Арзёбии таъсири усулҳои гуногуни тадқиқоти анатомӣ ва консерватсия ба сохтори омодагии биологии узвҳои инсон барои имконияти истифодаи онҳо дар таълим.

Саҳми шахсии довталаби дарёфти дараҷаи илмӣ дар таҳқиқот. Иштироки шахсии муаллиф аз банақшагирии таҳқиқот, тарҳрезии мақсад ва вазифаҳо, интихоби усулҳои таҳқиқот ва маркерҳои муносиб, бурдани беморон, ҷамъоварии мавод барои таҳқиқот, омода кардани мақолаҳои илмӣ барои нашр иборат аст. Барои ҳар як бемори таҳқиқшуда карта, бо қайди ҳама маълумотҳои антропометрӣ ва ултрасадой, пур карда мешуд, ки аз тарафи диссертант таҳия гаштааст. Натиҷаҳои назариявӣ, методологӣ ва амалии таҳқиқот дар конференсияҳои илмӣ-амалии

байналмилалӣ, ҷумҳуриявӣ ва минтақавӣ (солҳои 2024-2026) пешниҳод карда шудаанд. Дар таҳқиқотҳои ҳаммуаллифӣ ғояҳои илмии диссертант амалӣ карда шудаанд.

Тасвиб ва амалисозии натиҷаҳои диссертатсия. Нуқтаҳои асосии диссертатсия дар мавридҳои зерин гузориш ва муҳокима шудаанд: конференсияи солонаи илмӣ-амалии (72-юм) «Уфуққҳои нав дар илми тиб, таҳсиол ва амлия» бо иштироки намояндагони байналмилалӣ «Масъалаҳои мубрами химия ва биохимия» (Душанбе, Тоҷикситон, 2024); конференсияи солонаи илмӣ-амалии ҷумҳуриявӣ бо иштироки намояндагони байналмилалӣ (Тирмиз, Узбекистон, соли 2024); конференсия бо иштироки намояндагони баналмилалӣ «Таҳқиқотҳои илмӣ дар ҷаҳони муосир: таҷриба, мушкилот, дурнамои инкишоф» (Уфа, Россия, 2025); конференсияи илмӣ-амалии «Илм ва таҳсилот барои саломатии миллат» МДТ “ДДТТ ба номи Абуалӣ ибни Сино” (Душанбе, Тоҷикситон,2025); конференсияи якуми байналмилалии «Таҳқиқотҳои умедворкунанда дар химияи тиббӣ, биохимия ва биофизика дар соҳаи тиб» (Самарқанд, Узбекистон, 2025); конференсияи солонаи илмӣ-амалии ҷумҳуриявӣ (VI-и солона) МДТ «Донишгоҳи давлатии тиббии Хатлон» «Дастовардҳо ва дурнамои илми тиб ва таҳсилот», бахшида ба Рӯзи Президент ва Парчами давлатии Ҷумҳурии Тоҷикистон (Данғара, Тоҷикистон, 2025); Конгресси 12-уми байналмилалии SEUD-2026 (Франкфурт, Германия, 2026); конференсияи дуюми байналмилалии «Тибби бунёдӣ: дасттовардҳо ва дурнамо» (Самарқанд, Узбекистон, 2026); конференсияи солонаи илмӣ-амалии олимони ҷавон ва донишҷӯёни (XXI) МДТ “ДДТТ ба номи Абуалӣ ибни Сино”, бахшида ба 35-солагии Истиқлолияти давлатии Ҷумҳурии Тоҷикситон «Прогресс ва интегратсия: дастовардҳои илмӣ дар клиника» (Душанбе, Тоҷикистон, 2026); дар ҷаласаи байникафедравии комиссияи проблемавӣ оид ба фанҳои тибби

назариявии МДТ “ДДТТ ба номи Абуалӣ ибни Сино” баррасӣ ва муҳокима шудааст (11.06.2026, Протоколи №3).

Нуқтаҳои асосии диссертатсия дар раванди таълимии кафедраҳои рентгенология ва радиология, акушерӣ ва гинекология, анатомияи патологӣ ва анатомияи одам ба номи Я.А. Раҳимови МДТ “ДДТТ ба номи Абуалӣ ибни Сино” татбиқ шудаанд.

Интишорот аз рӯйи мавзуи диссертатсия. Аз рӯйи маводҳои диссертатсия 22 таълифоти илмӣ дар маҷаллаҳои илмии ватаниву хориҷӣ нашр шудаанд, аз онҳо 5 мақола – дар маҷаллаҳои тақризшавандаи тавсиянамудаи КОА назди Президенти Ҷумҳурии Тоҷикистон, 9 мақола – дар нашриётҳои илмии ҷумҳуриявӣ, 8 мақола – дар нашриётҳои илмии хориҷӣ.

Сохтор ва ҳаҷми диссертатсия. Диссертатсия дар ҳаҷми 168 саҳифаи матни компютерӣ таълиф шуда, иборат аст, аз: аз муқаддима, тавсифи умумии таҳқиқот, шарҳи адабиёт, бобҳои мавод ва усулҳои таҳқиқот, боби натиҷаҳои аз таҳқиқот ба даст овардашуда, шарҳи натиҷаҳои таҳқиқот, хулосаҳо, тавсияҳои амалӣ ҷиҳати татбиқи амалии натиҷаҳо ва рӯйхати адабиёт (170 манбаъ: 98 ватанӣ ва кишварҳои ИДМ, 72 адабиёти муаллифони хориҷӣ). Дар диссертатсия 6 ҷадвал ва 37 расм оварда шудааст.

МУҲТАВОИ ТАҲҚИҚОТ

Мавод ва усулҳои таҳқиқот

Дизайни таҳқиқот: ҳамаи таҳқиқшудагон вобаста аз вазифаҳо ва объекти таҳқиқот ба 3 гурӯҳ ҷудо карда шуданд. Гурӯҳи якумро (назоратӣ) маводи аутопсӣ ташкил дод – препаратҳои бачадон, ки аз 22 зан (ҷасад) гирифта шудаанд ва дар онҳо таҳқиқоти макро-морфологӣ ва ИГХ гузаронида шуда буд. Маводи аутопсӣ аз прозектураи Беморхонаи клиникии шаҳрии №5 дастрас шуд.

Гурӯҳи дуюмро (асосиро) маводи ҷарроҳӣ (препаратҳои бачадон) ташкил доданд, ки аз 71 беморзани синну соли репродуктивӣ бо РГПЭ гирифта шуд. Ҷамъоварии маводи клиникӣ дар пойгоҳи Маркази тиббии «Насл» ш. Душанбе сурат гирифт.

Ба гурӯҳи сеюм 166 беморзан бо бемории гиперпластикии бачадон дохил карда шуданд. Гурӯҳи назоратии сеюмро 134 зани тақрибан солими синну соли репродуктивӣ ташкил дод, ки дар онҳо ТУС гузаронида шуд, нишондиҳандаҳои антропометрӣ муайян ва шакли сохти бадан (соматотип) муқаррар мегашт. Беморзанон дар пойгоҳи кафедраҳои акушерӣ ва гинекологии №1 ва №2 МДТ "ДДТТ ба номи Абуалӣ ибни Сино" назди таваллудхонаҳои ҷумҳуриявии №1 ва №2 таҳқиқ карда шуданд.

Меъёрҳои дохилкунӣ ба гурӯҳ инҳо буданд: занҳои синну соли репродуктивӣ бо РГПЭ бидуни бемориҳои системаи эндокринӣ ва иммунӣ, набудани садамаҳои узвҳои коси хурд ва ҳомиладорӣ, синну соли аз 18 то 45 сола, розигии хаттии огоҳонидашуда. Сababи марг ва ҳолати узвҳои дохилии таносули занҳо мувофиқи протоколи ташреҳи патологоанатомӣ муайян карда шуд.

Меъёрҳои хориҷкунӣ: синну соли аз 18 камтар ва аз 45 сола болотар, зиддинишондод ба гистероскопия, ҳомиладорӣ, бемориҳои шадиди илтиҳобии узвҳои коси хурд, номияҳои бадсифат дар узвҳои кос, диабети қанди талофнопазир, бемориҳои вазнини дилу рагҳо, даст кашидан аз иштирок дар таҳқиқот. Таҳқиқот бо риояи меъёрҳои биоэтикӣ дар асоси иҷозати кумитаи этикаи МДТ "ДДТТ ба номи Абуалӣ ибни Сино" (протоколи №3/2 аз 23.12.2025) анҷом дода шудааст.

Ҳамин тавр, бо мақсади иҷро намудани вазифаҳои гузоштташуда, мо 393 нафар занро таҳқиқ кардем, ки аз онҳо 237 нафар гурӯҳҳои дуюм ва сеюми асосиро ташкил доданд (ҷадвали 1).

Ҷадвали 1. - Гурӯҳбандии маводи воқеӣ аз рӯйи хусусиятҳои таҳқиқоти эндометрияи бачадон дар меъёр ва дар равандҳои гиперплазӣ

Синну сол	Таҳқиқоти морфологӣ ва иммуногистохимиявӣ		Таҳқиқоти антропометрӣ ва ТУС	
	Назоратӣ (гурӯҳи I)	Асосӣ (гурӯҳи II)	Назоратӣ (гурӯҳи III)	Асосӣ (гурӯҳи III)
18-45-сола	(n=22)	(n=71)	(n=134)	(n=166)
Ҳамагӣ	93		300	

Усулҳои таҳқиқот

Усулҳои морфологӣ. Объекти таҳқиқот порчаҳои қисмҳои алоҳидаи девораи бачадон ҳам дар ҳолати меъёр ва ҳам ҳангоми РГПЭ буд. Рагҳои хунгард тавассути маҳлули туши сиёҳ бо желатин, ҳамчунин рангҳои майдакардашудаи равғанӣ тазриқ карда шуданд. Пас аз тазриқ (инъексия) препарат дар муддати якчанд рӯз дар маҳлули 10%-и формалини нейтралӣ фиксатсия карда шуд. Баъдан узв дар сатҳи сагиталӣ бурида ба ду қисми баробар ҷудо карда шуд: як қисм барои тайёр кардани препаратҳои комили гистологӣ ва буришҳо (ранг кардан бо гематоксилин-эозин ва тибқи Ван-Гизон) истифода карданд, қисми дуюм бошад бо усули Шпалтеголс-Жданов равшан карда шуд.

Морфометрияи буришҳои гистологиро, ки бо гематоксилин-эозин ва бо усули Ван-Гизон ранг карда шудаанд, бо ёрии окуляр-микрометр гузарониданд. Дар буришҳо параметрҳои зеринро омӯхтанд: диаметри звеноҳои маҷрои микросиркуляторӣ (ММС), шараёнҳо ва варидҳои тартибии эндометрияи бачадон.

Омӯзиши препаратҳои гистологӣ дар микроскопи «Olympus CX 21» ва микроскопи бинокулярии стереоскопии «МБС-9» бо истифода аз окулярҳои x10 ва объективҳои x10, x20, x40 анҷом дода шуд. Ороиши мавод тавассути микросуратгирии препаратҳои равшаншуда ва гистологӣ дар нури гузаранда иҷро карда шуд.

Усулҳои иммуногистохимиявӣ. Барои таҳқиқоти ИГХ буришҳои

гистологии ғафсиашон 2-3 мкм-ро бо антителоҳо ба маркерҳои Ki-67 ва маркерҳои ангиогенези CD34 бо истифодаи системаи автоматизатсияшудаи Ventana Benchmark Ultra (Roche, Швейтсария) ранг карданд. Сатҳи экспрессияро ба таври миқдорӣ (бо фоиз) арзёбӣ ва ба таври зерин тасниф намуданд: экспрессияи суст – то 20% ҳуҷайраҳои мусбат ранг кардашуда; экспрессияи мӯътадил – аз 20% то 60%; экспрессияи возеҳ (қавӣ) – зиёда аз 60%-и ҳуҷайраҳо. Таҳқиқот дар пойгоҳи лабораторияи «Биотехнология»-и Маркази ҷумҳуриявии илмии онкологияи Вазорати тандурустӣ ва ҳифзи иҷтимоии аҳолии Ҷумҳурии Тоҷикистон анҷом дода шуд.

Усулҳои антропометрӣ. Таҳқиқотҳои антропометрӣ бо усулҳои антропометрия ва соматоскопия ва бо истифода аз бастаи стандартии асбобҳо гузаронида шуд. Бо мақсади муайян кардани пайвастшавии равандҳои гиперпластикӣ бо маълумотҳои ҷисмонии беморзанон ИВБ ҳисоб карда шуд. Тибқи маълумоти Ю.Н. Попова (2020): «Индекси вазни бадан (ИВБ) – ин бузургиест, ки имконияти арзёбӣ кардани дараҷаи мувофиқат будани вазни одам ба қади он, ва бо ҳамин баровардани хулосаи ғайримустақим, ки оё вазни бадани одам нокифоя аст, ё муътадил ва ё барзиёд аст. Ин нишондиҳанда дар соли 1869 аз ҷониби А. Кетле коркард шудааст ва тибқи формулаи зерин ҳисоб карда мешавад: вазни бадан (кг)/қад^2 (м^2). Тафсир тибқи шкалае гузаронида мешавад, ки мувофиқи он ИВБ поёнтар аз 16 аз норасоии вазни бадан гувоҳӣ медиҳад, дар диапазони аз 16 то 18,5 – вазни нокифоя, 18,5-24,9 – меъёр, 25-29,9 – вазни барзиёди бадан (пеш аз фарбеҳӣ), 30-34,9 – фарбеҳии дараҷаи I, 35-39,9 – дараҷаи II, зиёда аз 40 – дараҷаи III» [12, с.170].

Дар ҳамаи беморзанони гурӯҳи сеюм хусусиятҳои конститутсионалии организмро мувофиқи таснифи М.В. Черноругский ҷудо шуд, соматотипҳои зерин ҷудо карда шуданд: астеникӣ, нормостеникӣ ва гиперстеникӣ бо мақсади минбаъд таҳлил кардани вобастагии онҳо бо параметрҳои морфометрии ТУС-и бачадон дар меъёр ва дар РГПЭ.

Таҳқиқоти ултрасадоӣ. Дар ҳамаи беморзан бо дастгоҳи «SonoAce X8» (ё «SonoAce R3») бо истифода аз ҳисобкунаки трансвагиналӣ бо басомади 5-11 МГс дар пойгоҳи кафедраҳои акушерӣ ва гинекологияи №1 ва №2 МДТ "ДДТТ ба номи Абуалӣ ибни Сино" гузаронида шуд.

Дар аввал ТУС дар режими 2D бо дастраскунии трансвагиналӣ мувофиқи усули умумқабулшуда иҷро карда шуд. Баъдан бо ёрии ҳисобкунаки махсуси секамерадор функсияи тасвири ҳаҷмӣ фаъол карда шуд: ҷамъоварии мавод ба таври автоматикӣ гузарониданд. Ҳангоми таҳлили мавқеъ, конфигуратсия, шакл ва андозаи бачадон (дарозӣ, ғафсӣ, инчунин васеъгӣ дар сатҳи кунҷҳои найчаҳо) баҳогузорӣ карда шуд. Ҳаҷми бачадон (см^3) аз рӯйи формулаи зерин ҳисоб карда шуд: $V = 0,53 \times A \times B \times C$, дар ин ҷо: V – ҳаҷм, A, B, C – андоза дар се ҳамвориҳои бо якдигар перепендикулярӣ қарордошта, ки бо см ифода шудаанд; 0,53 – коэффитсиенти доимӣ.

Усулҳои оморӣ. Коркарди математикии натиҷаҳои таҳқиқот, ки дар рафти иҷро кардани кори диссертатсионӣ ба даст оварда шудаанд, бо истифода аз барномаи STATISTICA 12.0 (StatSoft Inc., ИМА) гузаронида шуд. Маълумотҳои миёна дар намуди M±m дода шуданд. Пешакӣ маводи таҳқиқотро бо истифода аз критерияи Колмогоров-Смирнов аз ҷиҳати меъёр будани тақсимот санҷиданд. Дар сурати дар меъёр будани тақсимот ифодаҳои минималӣ ва максималиро (min-max), миёнаи арифметикӣ (M), хатои миёнаи арифметикӣ (m), инҳирофи миёнаи квадратӣ (s) ва коэффитсиенти вариатсия (Cv, %) муайян карданд. Дар як қатор ҳолатҳо мавчуд будани тақсимоти муътадид мушоҳида нашуд, ки вобаста аз ин барои таҳлили дуруст ба таври илова аз усулҳои ғайрипараметрии оморӣ истифода бурда шуданд. Омори дескриптивӣ муайян кардани медиана, инчунин квартили поёнӣ ва болоӣ – Me [Q1; Q3]-ро дар бар гирифт. Муқоисаҳои ҷуфти гурӯҳҳо бо истифода аз t-критерияи Стюдент (барои маълумотҳои параметрӣ) ва U-критерияи Манн-Уитни (барои

маълумотҳои ғайрипараметрӣ) иҷро карда шуд. Муқоиса кардани ҳиссаҳо тибқи критерияи χ^2 Пирсон барои ҷадвали 2×2 бо ислоҳи Йетс гузаронида шуд. Эътимоднокии арзёбии оморӣ дар сатҳи на камтар аз 95% қабул карда шуд ($p < 0,05$).

НАТИҶАҲОИ ТАҲҚИҚОТ

Истифодаи равиши комплексии методологӣ, аз чумла ташреҳи анатомӣ, таҳлили морфометрӣ, техникаи гистологӣ, инчунин ИГХ, усулҳои антропометрӣ ва сонографӣ дар якҷоягӣ бо коркарди маълумотҳои вариатсионӣ-оморӣ имконият доданд, ки ба таври муфассал статуси сохторӣ-функсионалии эндометрияи бачадон дар занҳои синну соли репродуктивӣ дар меъёр ва дар РГПЭ тасдиқ карда шудаанд.

Сохтори гистологии эндометрий бо дифференсиатсия ба шуъбаҳои асосӣ ва функсионалӣ тавсиф мешавад. Дар ин маврид қабати функсионалӣ дорои ҳиссиёти селективӣ ба сатҳи стероидҳои тухмдонҳо буда, дар нақши қисмати динамикӣ баромад мекунад, ки дар доираи ҳар як сикли тухмдонӣ-менструалӣ ба азнавташкилшавии васеъи сохторӣ дучор мегардад [21, с.1-26; 22].

Перфузияи эндометрий бо системаи шараёнҳои радиалӣ, ки аз миометрий ба таври транзиторӣ мегузарад, муайян карда мешавад. Дар сарҳади гистотопографии қабатҳои мушакӣ ва луобии ин рагҳо ба таври дихотомӣ ба шохаҳои терминалии диаметрашон 25-45 мкм ҷудо мешаванд. Дар сохтори шохаронии зикршуда ду шакли рагҳо фарқ карда мешавад: артериолаҳои буттамонанди қабати базалӣ (бо калибри 14-18 мкм) ва артериолаҳои морпечи қабати функсионалӣ (16-17 мкм), ки васкуляризатсияи тамосии минтақаҳои дахлдорро таъмин ва шабакаи зичи капиллярҳои калибрашон 6-9 мкм-ро ташкил медиҳанд. Ин рагҳои хурд каркаси сахти периглапдуляриро ташкил дода, перфузияи муносиб ва трофикаи дастгоҳи ғадудҳои қабати функсионалиро таъмин мекунанд.

Ангиоархитектоникаи дохилиузвии эндометрий дар давраи репродуктивӣ бо мураккабиҳои нодир тавсиф мешавад, ки дар асари трансформатсияҳои назмии морфофунксионалии узв арзи вуҷуд кардааст. Зичии бениҳоят баланди маҷрои капиллярҳои пардаи луобӣ, ба таври эътимоднок аз ҳамин гуна параметрҳои периметрий ва миометрий афзалият дошта, ба нақши махсуси физиологии эндометрий иртибот доранд. Сохтори рагии мазкур на танҳо муҳити хурди мӯътадилро барои имплантатсияи эҳтимоли тухмҳуҷайраи бордоршуда таъмин мекунад, балки қобилияти барқароршавии бофтаҳоро дар рафти десквамация ҳармоҳа ва пролифератсия минбаъда низ нигоҳ медорад. Сегментҳои варидии ММС доминантаи назарраси миқдорӣ ва морфометриро бар звеноҳои артериолаҳо намоиш медиҳад. Тӯдаи ташаккулёфта арзиши бунёдии умумибиологиро нишон медиҳад ва ба сифати пойгоҳи зарурӣ барои таҳлили компаративии тағйиротҳои морфологӣ хизмат мекунад, ки барои патологияи генезашон гиперпластикӣ хос мебошанд.

Таркиби ҳуҷайравии эндометрий, ки аз популятсияҳои тафриқавии эпителиоситҳои тарашшӯҳӣ ва патмӯякдор иборат аст, функсияи экзокринии ғадудҳоро мувофиқи синтези секрети луобӣ таъмин мекунад. Ҳамзамон бо ин, ҳуҷайраҳои қатори лимфоидӣ, ба таври топографӣ бо сохторҳои ғадудӣ ва фазоҳои периваскулярӣ ҳамбастагӣ доранд, назорати ҷузъии масуниро амалӣ месозанд, ки санҷиши гомеостази ҷараёнҳои тарашшӯҳиро дар эндометрий таъмин мекунанд.

Верификатсияи гистологии биоптатҳо, ки дар рафти гистероскопия ба даст оварда шудаанд, имконият дод, ки морфотипҳои гуногуни РГПЭ фарқ карда шаванд. Таҳлили сохтори патологияи муайянкардашуда бартарии возеҳи полипҳои эндометриалиро (ПЭ) нишон дод, ки басомади онҳо 79,2%-ро ташкил дод, дар ҳоле ки ба ҳисси РГПЭ 20,8% рост меояд.

Дар ҷараёни визуализатсияи гистероскопӣ сохторҳои полипмонанд ҳамчун ҳосилаҳои экзофитии андозаашон 0,5-1,5 см муайян карда шуданд.

Пролифератсияи вусъатёбандаи қисмати ғадудӣ ва стромаҳои перигландулярӣ ташаккул ёфтани ин сабзишҳоро муайян мекунад, ки дар асоси васеъ ва ё дар пойчаи фиброзӣ-рагӣ махкам шудаанд. «Ташаккул ёфтани пойчаи рагии ПЭ-ро ҳамчун натиҷаи ангиогенези патологӣ баррасӣ мекунанд» [6, с.48].

Қонунияти бунёдӣ барои ҳамаи морфотипҳои тасдиқшуда мавҷуд будани магистралҳои рагии деформатсияшуда бо девораҳои гипертрофияшуда мебошад, ки дар робитаи зичи топографӣ бо манбаъҳои фибрози матрикси стромалӣ қарор доранд. Азнавсозии склерозии девораҳои васкулярии бештар дар сохтори полипҳои ғадудӣ-фиброзӣ зоҳир мешаванд, ки дар синергия бо инфилтратсияи фаъоли лимфоситарӣ ва гистиоситарӣ ҷараён мегиранд.

Номутаносибии гемодинамикӣ, ки бо ҳолатҳои зоҳири инъиқодӣ тавсиф мешаванд, ки ба саршавии микросуддаҳосилшавӣ ва инкишофи варами дуюмдараҷаи интерститсиалии матрикс бо дегенератсияи минбаъдаи бофтаҳо мусоидат мекунад. Тибқи маълумоти Н.И. Волотская ва диг. (2024): «Ихтилолҳои гемодинамикӣ дараҷаи гуногуни зоҳиршавӣ ва хусусияти мозаикӣ доранд, пайдарҳамии минтақаҳои гиперемия ва васеъшавии паретикии рагҳо ба мушоҳида мерасад. Як қисми рагҳо бо зуҳуроти слаҷи эритроситҳо, мавҷудияти суддатҳо ва хунрезиҳо: аз инфилтратсияи периваскулярии петехиалӣ то геморрагӣ» [7, с.16]. Мавҷуд будани геморрагияҳои периваскулярӣ талонопазирии амиқи функсияи ҳаддии эндотелияро объективӣ месозад. Мавҷуд будани эндотелиоситҳои десквамтсияшуда дар маҷрои рагҳо дар заминаи эктазияи онҳо азнавташкилшавии ангиоархитектоникаи эндометрий шаҳодат медиҳад. Намуди ҷойгиршавии рагҳо бо шабакаи шохадори перигландулярӣ оварда шудааст, ки асосан дар чинҳои пардаи луобӣ ҷойгир шудаанд. Дар сатҳи гландулярӣ эктазияи кистозии ғадудҳо бо аломатҳои пролифератсияи интралюминалии эпителиоситҳо мушоҳида мешавад.

Дар сохтори морфологии сабзишҳои полипмонанди эндометрий нақши афзалиятноки вариантҳои ғадудиву фиброзӣ муайян карда шуд, ки дар 83,3% – 10 ҳолат аз 12 ҳолат тасдиқ карда шуд. Шаклҳои ғадудиву кистозӣ бо таносуби камтар ба назар расид ва 16,7% муоинаро ташкил дод. Натиҷаҳои таҳқиқоти гистологӣ аломатҳои буҳронии трансформатсияи патологии ғадудҳоро бо ташкилёбии анастомозҳои дохилиғадудӣ ва амалисозии феномени "пушт ба пушт"-ро («back-to-back») объективӣ сохтаанд, ки дар бораи хеле баланд будани фаъолнокии пролиферативӣ шаҳодат медиҳад. Ангиоархитектоникаи манбаъи осеб ба склерозшавии облитерӣ дучор мегардад. Дар синергия бо трансформатсияи фиброзии строма ин боиси диссонанси ҷузъии ишемикӣ мегардад, ки десквамацияи эпителий ва ташаккул ёфтани нуқсонҳои эрозиявиро дар сатҳи полип нишон медиҳад.

Варианти ғадудии полипҳо бо зичии миқдории баланди сохторҳои гландулярӣ (55-65 дар майдони биниш) тавсф меёбад, ки аломатҳои возеҳи фаъолнокии пролиферативиро намоиш медиҳад: қутбдории ҳифзшудаи эпителиоситҳо ва фигураҳои тасдиқшавандаи митозҳо. Дар гурӯҳи беморзанон бо полипҳои ғадудиву фиброзӣ, баръакс, редуксияи қисмати ғадудӣ то 30-35 воҳид дар майдони биниш ба қайд гирифта шуд.

Верификатсияи морфометрӣ трансформатсияи умумии маҷрои терминалиро тасдиқ кард, ки бо эктазияи ҳамаи сегментҳои амалкунанда зоҳир шудааст. Муқаррар карда шудааст, ки шараёнҳои радиалӣ аз миометрий гузашта, дар қабати базалии эндометрий дар шакли артериолаҳои буттамонанд хотима меёбанд.

Мувофиқи маълумотҳои ба даст овардашуда, диаметри миёнаи артериолаҳо ва сфинктерҳои прекапиллярӣ мутаносибан то 18,4 ± 1,3 мкм ва 15,1 ± 0,9 мкм мерасанд. Звенои капиллярӣ ва посткапиллярӣ низ дилататсияи зоҳириро намоиш медиҳанд (мутаносибан 11,3 ± 1,1 мкм ва 24,6 ± 1,4 мкм). Дар заминаи эктазияи зонуи венулярӣ ва фаъолшавии

анастомозҳои амалкунанда номутаносибии коэффитсиентҳои ҳисобкунӣ, аз ҷумла индекси венуло-артериалӣ то 1,45 баланд шуда, коэффитсиенти артериоло-венулярӣ то 0,65 расид. Ин динамикаи морфометрӣ декомпенсатсияи бозгашти варидӣ ва бартарии зуҳуроти инъиқодиро дар ММС муайян мекунад. Норасоии функсионалии ММС омили муайянкунандаи инитсиатсияи (оғози) каскади дигаргуниҳо дар эндометрий маҳсуб мешавад.

Мушахассоти патоморфологии гиперплазияи оддии ғайриатипӣ бо номутаносибии возеҳи байни қисматҳои гландулярӣ ва стромалӣ бо бартарии якумаш мебошад. Сохторҳои ғадудӣ дар интерститсия нисбатан гомогенӣ тақсим мешаванд, дар ин маврид агрегатсияи ниҳоӣ (феномени “пушт ба пушт”) тасдиқ карда намешавад. Спектри морфологии ғадудҳо бо тағйирёбии зиёд фарқ мекунад: аз шаклҳои стандартӣ то ҷавфҳои калони кистозӣ, ки бо қабати эпители афзоянда пӯшонида шудааст. Сарҳади фундаменталии ин беморӣ бозсозии амиқи сохтории ғадудҳо ҳангоми бутунии пурраи дастгоҳи ҳуҷайраҳо ва ҳастаҳо (набудани атипия) ба шумор меравад.

Тасвири морфологиро раванди возеҳи лимфопролиферативӣ пурра мегардонад, ки дар он агрегатҳои дискретии лимфоидӣ ва фолликулҳои болиғ намоён карда мешаванд, ки дорои марказҳои фаъоли герминатсия ҳастанд. Тибқи маълумоти Волотская Н.И. (2024): «Ҳуҷайраҳои иммунии строма ба таври паҳншуда дар фазоҳои перигландулярӣ ва периваскулярӣ ҷойгир шудаанд, мавҷуд будани ҷамъшавиҳои манбаъҳои лимфоидӣ то ҳадди ташаккул ёфтани агрегатҳои лимфоидӣ ва ҳатто фолликулаҳо бо марказҳои герминативии васеъшуда ба мушоҳида мерасад, ки ба андешаи мо, натиҷаи стимулятсияи доимии антигенӣ ба ҳисоб меравад» [7, с. 16].

Дар рафти таҳлили муқоисавӣ муайян карда шуд, ки барои беморзанони давраи барвақти репродуктивӣ фаъолнокии баланди митотикии унсурҳои ҳуҷайравӣ хос намебошад. Детерминантҳои

афзалиятноки морфологӣ дар ин зергурӯҳ дигаргуниҳои фиброзӣ-склерозӣ ва инфилтратсияи шадиди лимфоситарии строма ба ҳисоб мераванд. Тибқи маълумоти Н.О. Нурханова ва ҳаммуал. (2023): «Дар строма мумкин аст, ки инфилтратсияи илтиҳобӣ бо миқдори зиёди лимфоситҳо, плазмоситҳо, эозинофилҳо, макрофагҳо дида шаванд, ки асосан дар атрофи рагҳои хунгард ва ғадудҳо қарор доранд» [9, с. 364]. Архитектоникаи шабакаи рагҳо дучори деформатсияи зиёд мегардад, гиреҳҳои ба таври пароканда ҷойгиршудаи рагҳо ва дилататсияи патологии капиллярҳо дида мешавад. Номуташаккилии сохтории девораҳои микрорагҳо пайдо шудани микроварикозҳои полиморфӣ (дар заминаи шаклҳои гиреҳӣ, дукшакл ва колбашакл) дар заминаи инвазияи фаъоли лимфоидӣ-ҳуҷайравӣ нишон медиҳад.

Ин маҷмӯи аломатҳои тағйиротҳои деструктивӣ ҳолати гипоксияи ҷузъии бофтаҳоро ангезиш медиҳад ва ба ҳайси триггер барои пролифератсияи ҳуҷайраҳои адвентитсиалӣ баромад мекунанд.

Дар шаклҳои мураккаби ғайрихоси гиперплазия критерияи асосии морфологӣ зичии зиёди сохторҳои гландулярӣ ҳангоми редуксияи возеҳи қисмати интерститсиалӣ ба шумор мераванд. Дар шароити инфилтратсияи зиёди лимфоситарӣ феноменҳои компрессияи унсурҳои омехтаи гистологӣ бо ғадудҳои ба таври эктатикӣ васеъшудаи кистозӣ ба мушоҳида мерасанд, ки боиси сар задани деформасияи дуюминдараҷаи дастгоҳи ғадудҳо мешаванд.

Тавсифи патогномониии ин раванд ташаккул ёфтани пролифератҳои эпителиалии сершумори интралюминалӣ ва латералӣ мебошанд, ки дар маҷрои ғадуд ва стромаи атроф инвагинатсия мешаванд (расми 1).

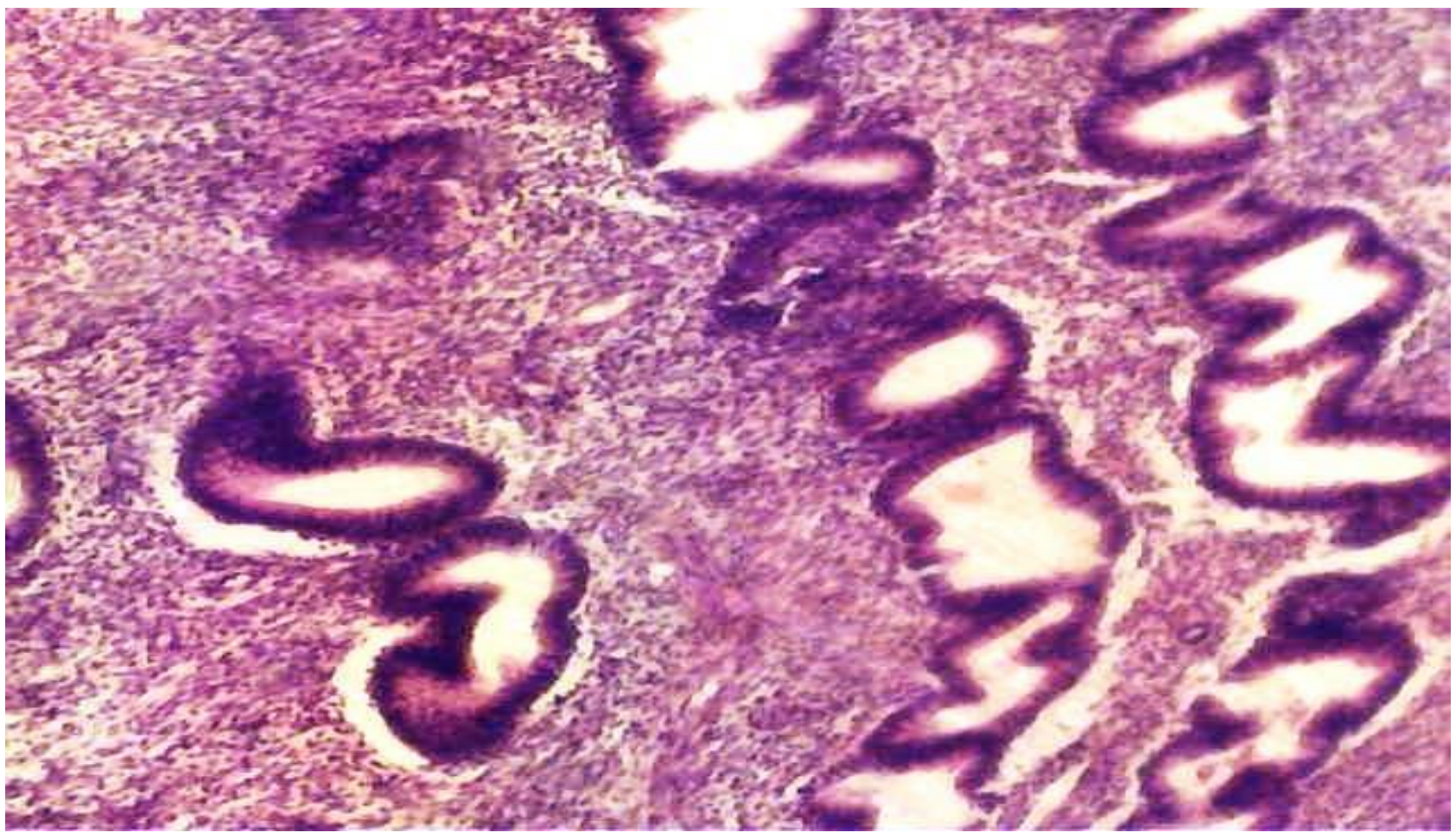

Расми 1. - Гиперплазияи ғайрихосии эндометрий. Шохаҳои латералӣ ва дохилиғадудии эпителиалӣ дида мешаванд, ки конфигуратсияи пурпечутоби ғадудҳоро ба вуҷуд меоранд. Микрофотограмма. Рангкунӣ бо гематоксилин-эозин. Зани 39 сола. Кк. 180

Дар синну соли дери репродуктивӣ трансформатсияи гиперплазии эндометрияро хурдшавии қонунии калибри сохторҳои дохилиузвии рагӣ ҳамроҳӣ мекунанд, ки ин натиҷаи облитератсияи авҷгирандаи фибросклерозии девораҳои онҳо ба ҳисоб меравад (расми 2).

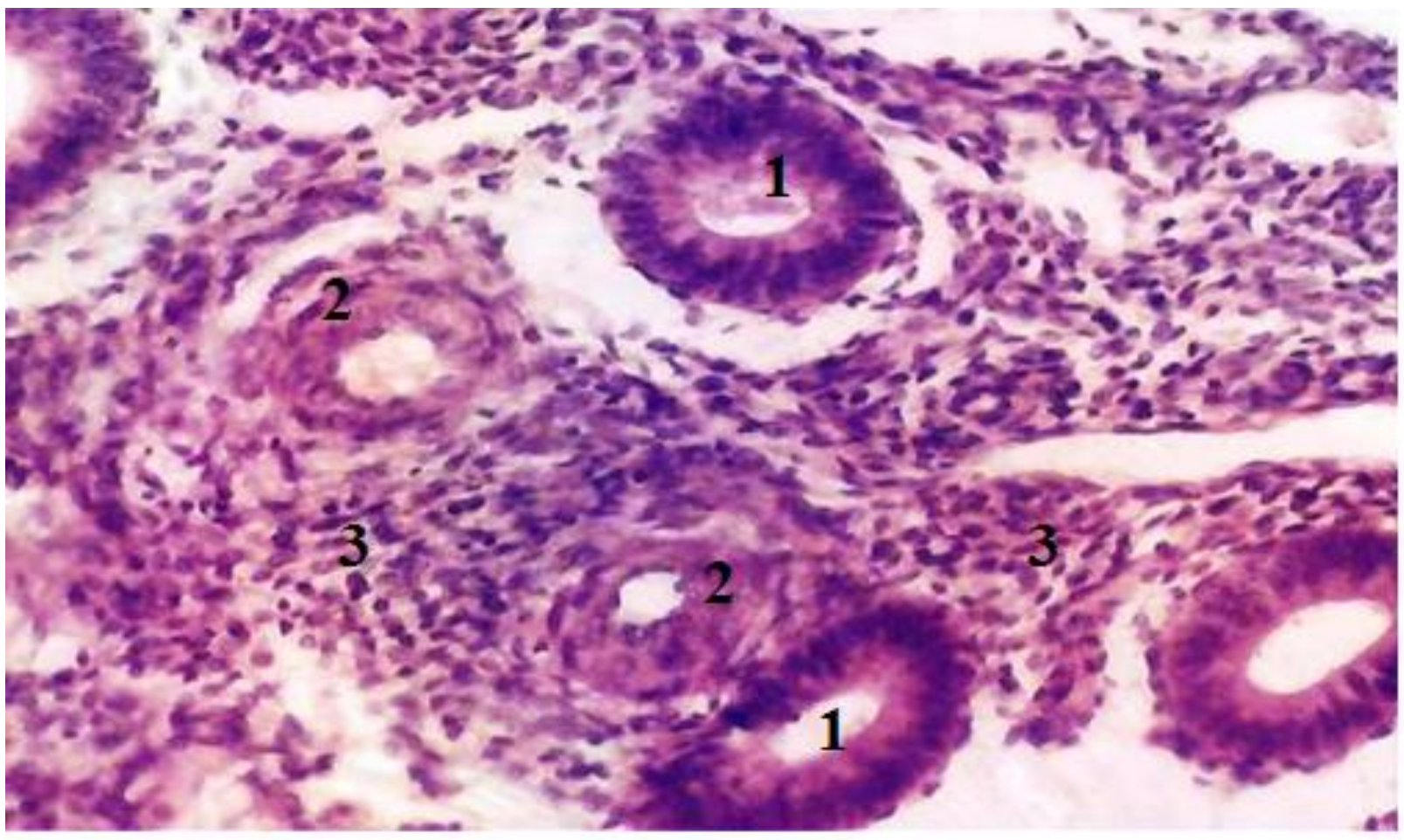

Расми 2. - Иртиботи мутақобилаи рагӣ-бофтавӣ ҳангоми ГПЭ. 1 – деформатсияи ғадудҳо бо пролифератсияи эпителий ва тангшавии сӯрохии онҳо; 2 – сахтшавӣ ва склерози девораи рагҳо; 3 – инфилтратсияи ҷузъии ҳуҷайравии строма. Микрофотограмма. Рангкунӣ бо гематоксилин-эозин. Кк. 240

Ноуустуворӣ истисноии морфофунксионалии эндометрий боиси потенсиали баланди мутобиқшавии ММС мегардад, ки метавонад гузариш аз меъёри физиологӣ ба паттернаҳои патологӣ ба номуташаккилии

динамикӣ оварда расонад. Ин хосият ба системаи микрогемосиркулятсия имконият медиҳад, ки механизмҳои бисёрқисмати компенсаторӣ-мутобиқшавиро дар ҷавоб ба экспансияи пролиферативӣ ва инфилтратсияи илтиҳобӣ, ба гиперплазияи эндометрий ҳамроҳ шуда, бикушояд.

Барои объективизатсияи тасдиқкунии морфологии РГПЭ аҳамияти ниҳоиро панели ИГХ дорад. Таҳқиқоти иммуногистохимиявӣ бо арзёбии экспрессияи маркери Ki-67 спектри васеи тағйиротҳои пролиферативиро дар сохторҳои стромалӣ ва ғадудҳои эндометрий ошкор намуд, ки то 22% мерасад. Чунин ифодаи баланди индекси пролиферативӣ фаъол будани тақсимшавии ҳуҷайравиро, ки дар асоси патогенези РГПЭ дар давраи репродуктивӣ қарор доранд, тасдиқ мекунад. Экспрессияи маркери ангиогенези CD34, ба таври масус дар сатҳи ҳуҷайраҳои эндотелиалӣ муайян карда шудаанд, аз васкуляризатсияи возеҳ ва зичии баланди капиллярҳои хунгрди эндометрий гувоҳӣ медиҳанд. Ин феномен аломати хоси патология мебошад, ки ҳам аҳамияти ташхисӣ ва ҳам пешгӯикунанда дорад (расмҳои 3 ва 4).

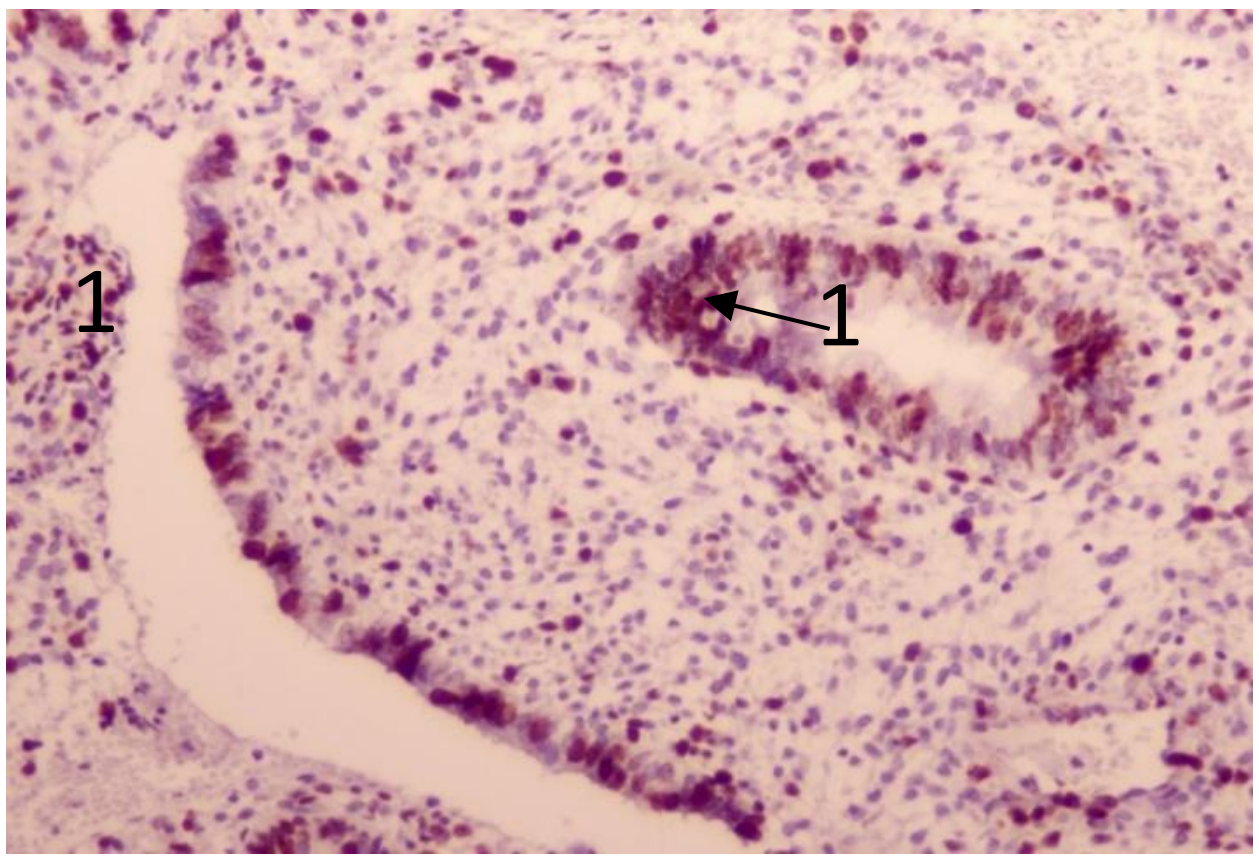

Расми 3. - Экспрессияи ИГХ маркери Ki-67 дар эндометрий ҳангоми РГПЭ. 1 – экспрессияи хоси ядроии Ki-67 дар ҳуҷайраҳои эпителиалии ғадудҳо ва строма. Микрофотограмма. Рангкунӣ диаминобензидин-гематоксилин. Кк. 100

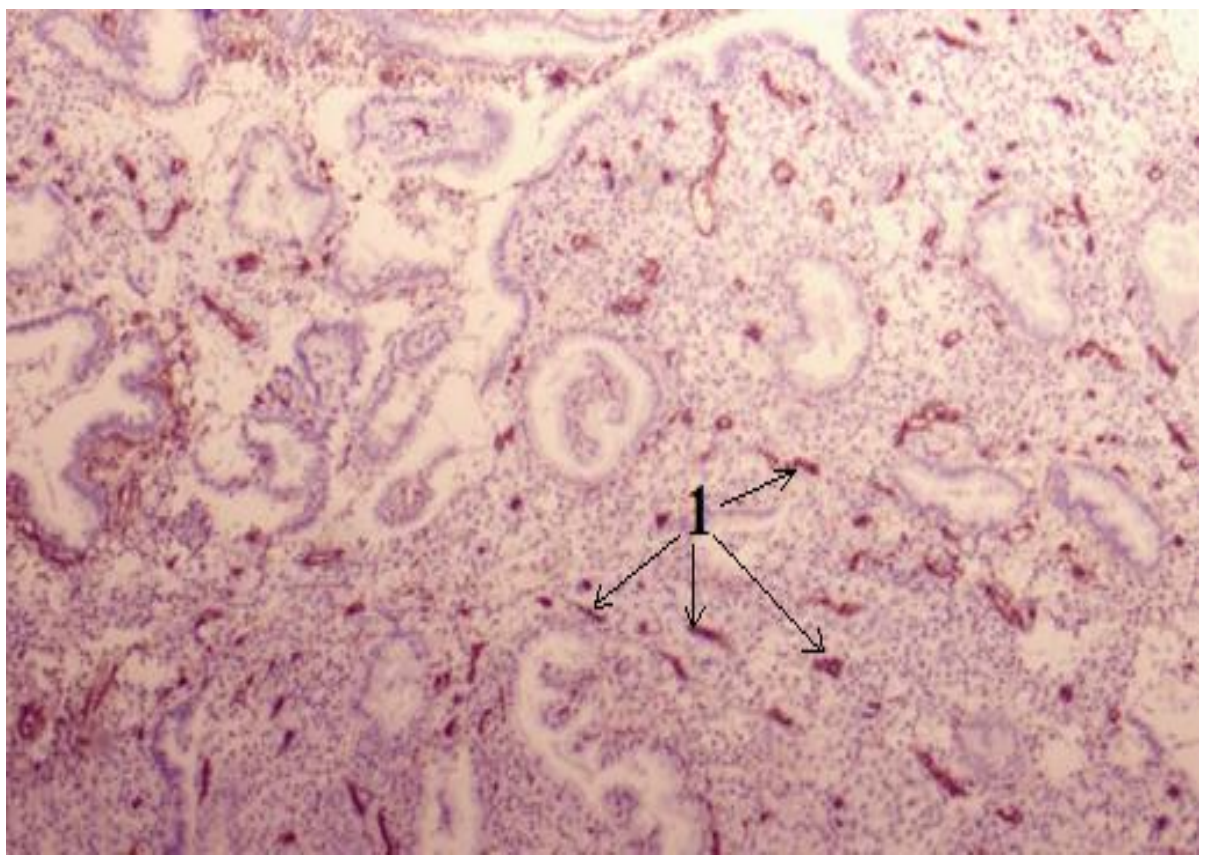

Расми 4. - ИГХ арзёбии CD34-рагҳои мусбат ҳангоми РГПЭ. Рангкунии хоси қаҳваранги рагҳои хунгард (1). Микрофотография. Рангкунӣ диаминобензидин-гематоксилин. Кк. 50

Таҳлили муқоисавии параметрҳои ИВБ дар меъёр нишон дод, ки аз 134 занҳои таҳқиқшуда бештарашон (60%) вазни муътадили бадан доштанд. Ҳиссаи шахсони дорои вазни барзиёди бадан 20,8%-ро ташкил дод, дар ҳоле ки дар 17 зан (12,7%) ИВБ ба фарбеҳии дараҷаи II (30-34 кг/м^2) ва норасоии вазни бадан ба 6,5% ташкил кард.

Мувофиқи натиҷаҳои мо, беморзанон бо РГПЭ ба таври эътимоднок бештар вазни барзиёди бадан доштанд, ки ин ба маълумотҳои адабиёти илмии муосир мувофиқат мекунад. Дар теъдоди бештари беморзани таҳқиқшуда вазни барзиёди бадан дида мешавад (28,3%), аммо 31,3% аз фарбеҳии дараҷаҳои гуногун азият мекашанд, ҳамин тавр, 59,6% вазни барзиёд доранд, назар ба гурӯҳи муқоисавӣ зиёдшавӣ 26,1%-ро ташкил дод.

Дар раванди арзёбии хусусиятҳои конститутсионалӣ муқаррар карда шуд, ки дар гурӯҳи назоратӣ тақсимшавии шаклҳои сохти бадан чунин буд: шакли нормостеникӣ дар 60,7%-и таҳқиқшудагон, гиперстеникӣ – дар 14,7%, астеникӣ – дар 24,6% муайян карда шуд. Ҳамин тавр, тақрибан дар нисфи занҳои солими синну соли репродуктивӣ шакли сохти бадани нормостеникӣ бартарӣ дошт. Дар беморзанони ҳамин гуна гурӯҳи синнусолӣ, гирифторони РГПЭ сохтори тақсимкунии соматотипҳо ба таври назаррас тағйир ёфт: шакли гиперстеникӣ мавқеи пешсафро ишғол кард – 41%, шакли нормостеникӣ – 38%, шакли астеникӣ танҳо дар 21%-и беморзан ба қайд гирифта шуд. Натиҷаҳои скрининги антропометрии гузаронидашуда, имконияти ҷудо кардани гурӯҳи хатар вобаста аз дараҷаи фарбеҳӣ дод, ки ин барои пешгирӣ намудани ҳолатҳои патологӣ бо ихтилолҳои метаболикӣ ҳамбастаро, ва коркарди стандартҳои минтақавии ташхисиро имконияти фароҳам месозад.

Ҳамзамон бо антропометрия, парадигмаи муосири ташхисӣ, ки ба татбиқи густурдаи эхографияи трансвагиналӣ ва трансабдоминалӣ такя

мекунад, имконият медиҳад, ки тағйиротҳои сохтории бачадон тасдиқ карда шаванд.

Дар вақти таҳлили тасвири эхографӣ муқаррар карда шуд, ки дар аксари бештари занҳои гурӯҳи назоратии III (95,5%), новобаста аз шакли конститутсионалӣ, бачадон дорои шакли хоси нокшакл аст, танҳо дар 6 нафари таҳқиқшудаи ин гурӯҳ (4,5%) шакли конусмонанди бачадон ба қайд гирифта шуд. Дар гурӯҳи III асосӣ (n=166) шаклҳои нокмонанд, конусмонанд ва зинмонанд (95,8%, 3%, ва 1,2% мутаносибан) дида шуд.

Таҳлили тасвири эхографӣ имконият дод, то муқаррар карда шавад, ки бачадон ҳангоми РГПЭ дар ковокии коси хурд дар 81,9%-и ҳолатҳо мавқеи anteflexio-ро ишғол мекунад. Ин дар муқоиса аз нишондиҳандаҳои гурӯҳи муқоисавӣ 15,1% кам аст, дар ин ҷо мавқеи мазкур устувортар ба назар мерасад. Мавқеи атипии бачадон (retroversio) – хам шудани узв ба қафо – дар занҳои синну соли репродуктивии бо РГПЭ дар 18,1% ҳолат ба мушоҳида мерасад, ки назар ба гурӯҳи назоратӣ 15,1% бештар аст (расмҳои 5 ва 6).

Расми 5. - ТУС-и беморзани 25 сола, дорои полипи эндометрий дар заминаи мавқеи антифлексио

Расми 6. - Эхограммаи беморзани 29 сола. Полипи эндометрий дар заминаи мавқеи атипии бачадон (retroflexio)

Мувофиқи натиҷаҳои таҳқиқоти ултрасадоӣ дар беморзанон бо РГПЭ андозаҳои ростхата ва ҳаҷми ҷисми бачадон дучори тағйироти муҳим мегардад. Чунончи, дарозии ҷисми бачадон то 24,5% аз нишондиҳандаҳои гурӯҳи назоратӣ баланд аст, васеъгии бачадон аз ҷиҳати оморӣ зиёдшавии

эътимоднокро то 30,9% нишон дод, ғафсии он (андозаи пешу қафо) – то 27,9%. Таваҷҷуҳи махсусро якбора зиёд шудани тағйирёбии ҳаҷми бачадон ҷалб мекунад: ин нишондиҳанда 2,1 маротиба афзудааст, ки ба зиёдшавии то 106,7% мувофиқат мекунад. Параметри ниҳоят муҳими таҳқиқоти мо ғафсии эндометрий (М-эхо) мебошад, чунки маҳз дар ҳамин қабат равандҳои гиперплазӣ инкишоф мешаванд, ки дар онҳр ғафсӣ то 85,7% зиёд мегардад (расми 7).

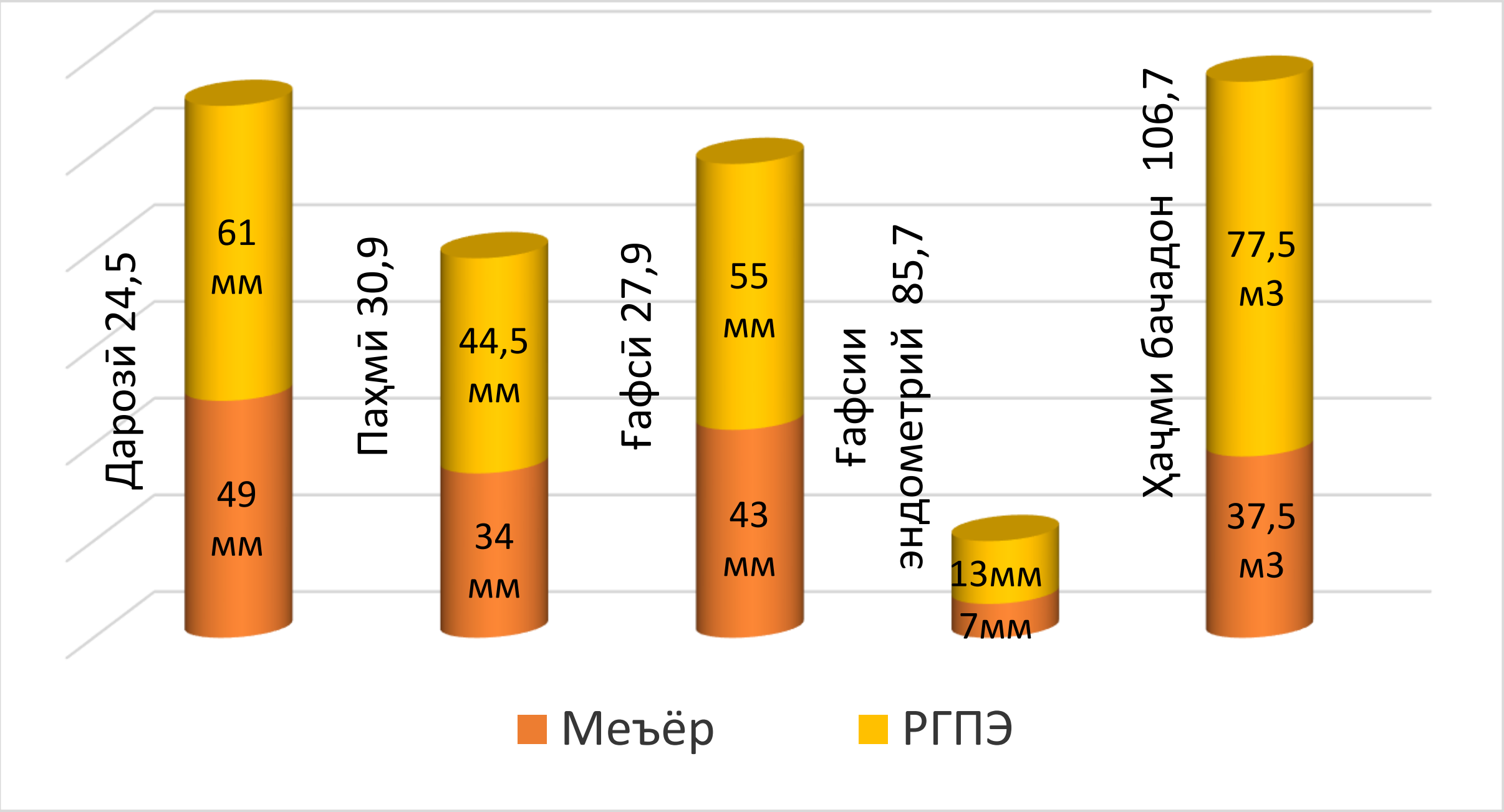

Расми 7. - Тавсифи муқоисавии параметрҳои морфометрии бачадон дар меъёр ва ҳангоми РГПЭ бо %

Далелҳои пешниҳоднамудаи мо аз он шаҳодат медиҳанд, ки равишҳои омехта, ки дар онҳо таҳқиқотҳои морфологӣ, ИГХ, антропометрӣ, ҳамчунин ТУС-и трансвагиналӣ ва ё трансабдоминалӣ якдигарро пурра мекунанд, ҳангоми РГПЭ дорои аҳамияти зиёди ташхисӣ ҳастанд ва имконият медиҳанд, ки инкишофи патология бо хусусиятҳои конститутсионалии беморзанон алоқаманд карда шавад. Ин, дар навбати худ, имкониятҳоро барои ҷудо кардани гурӯҳи хатари ҳосил шудани ин патология аз рӯйи аломатҳои конститутсионалӣ фароҳам месозад. Татбиқ намудани арзёбии экспрессияи омӯзиши маркерҳо дар амалияи клиникӣ

барои пешгӯи кардани ҷараёни беморӣ, арзёбии хатари оризаҳои имконпазир, баланд бардоштани самаранокии табобати гузаронидашуда ва ҳамчун натиҷа, ба беҳтаргардонии сифати ҳаёти беморзанон мусоидат мекунад.

ХУЛОСАҲО

1. Зиччии баланд ва шабакаи ҷафси рагҳо, ки ғадудҳои қабати базалиро печонидаанд, ҳангоми бузургиҳои нисбатан пасти ҳаҷми шабакаи капиллярӣ дар эндометрий дар меъёр муайян карда шуданд. Ин хусусиятҳо аз функсияҳои хоси пардаи луобӣ вобастаанд: таъмин намудани трофика, фароҳам овардани шароит барои имплантатсия ва равандҳои вусъатёбии барқароршавии ҳармоҳа. Хусусиятҳои маҷрои микросиркуляторие шабакаҳои дохилилуобӣ ҳамчун асоси объективии фарзияи рагии реактивнокии интихобии эндометрияи бачадон дар шароити инкишофи равандҳои гиперплазӣ хизмат мекунанд [1-М; 5-М; 6-М; 7-М; 8-М; 10-М; 11-М; 17-М].

2. Равандҳои гиперплазии эндометрий як қатор дигаргуниҳои гистопатологиро дар сохторҳои рагӣ-бофтавии узв ба вуҷуд меоранд. Вобаста аз шакли патология барои онҳо тағйиротҳои пролиферативӣ ва гиперплазӣ хос аст, ки ба бозсозии сохтории эндометрий (бо редуксияи минбаъдаи он) ва вайроншавии фаъолият то инкишоф ёфтани безуриётӣ оварда мерасонад:

а) таҳлили морфометрӣ нишон дод, ки индекси Керногани шараёнҳои радиалии эндометрий то 0,6 (дар меъёр 1,1) паст шудааст, ки ба раванди микросиркуляторие эндометрий таъсири манфӣ мерасонад. Чунин трансформатсияи мачрои рагҳо бо гипертрофияи девора ва облитератсияи сӯрохии шараёнҳои генезашон склерозӣ муайян мешавад. Дар заминаи дилатасияи венулаҳо ва анастомозҳои амалкунанда динамикаи патологии нишондиҳандаҳои ҳисобкунӣ ба қайд гирифта шуд: индекси венула-артериолярӣ то 1,45 зиёд шуд, аммо коэффитсиенти артериола-венулярӣ то 0,65 паст шудааст(дар меъёр ин нишондиҳандаҳо

1,22 ва 0,76 мутаносибан ташкил медиҳанд) Натиҷаҳои ба даст овардашуда бартарии зуҳуроти инъиқодиро дар минтақаи таҳқиқшуда тасдиқ мекунанд [2-М; 4-М; 9-М; 12-М; 16-М; 21-М].

б) барои полипҳои ғадудӣ инфилтратсияи лимфогистиоситарии возеҳ хос аст, ки ҳам минтақаҳои паравазалӣ ва ҳам бофтаи байнулбайнии эндометрияро фаро мегирад. Манзараи морфологиро аксар вақт бо трансформатсияи кистозии ғадудҳо пурра месозанд, ки дар баъзе мавридҳо бо фаъолнокии баланди фибробластҳо, ҳамчунин бо тағйироти дегенеративию втрофикии эндометрияро иҳотакарда ҳамроҳ мешавад. Барои гиперплазияи содаи типии ғадудии эндометрия бозсозии сохтории ҷузъҳои ғадудӣ ҳангоми набудани аломатҳои атипии ҳуҷайравӣ ва ҳаставӣ хос аст. Вай бо ғафсшавии паҳншудаи пардаи луобӣ то 1,5–2,0 см зоҳир мешавад (дар меъёр 0,5–1,0 см аст). Аломати хоси шаклҳои мураккаби гиперплазияи ғайриатипӣ ин зичии баланди ҷойгиршавии ғадудҳо бо миқдори камтарини стромаҳо дар байни онҳо мебошад. Ташаккулёбии шохаҳои сершумори латералӣ ва интралюминалии эпител ба мушоҳида мерасад, ки дар ҷавфи ғадудҳо ва стромаи дахлдор мебароянд. Мавҷуд будани ғадудҳои кистозӣ-васеъшуда ба деформатсияи дувумии дастгоҳи ғадудҳо оварда мерасонад [2-М; 4-М; 14-М; 15-М; 17-М; 18-М].

3. Муқаррар карда шудааст, ки дар РГПЭ сатҳи экспрессияи маркери Ki-67 дар эндометрий то 22% мерасад. Чунин аҳамияти баланди индекси пролиферативиро хусусияти фаъолии тақсимшавии ҳуҷайраҳо, ки дар асоси патогенези РГПЭ дар давраи репродуктивӣ қарор дорад, тасдиқ мекунад. Экспрессияи маркери ангиогенези CD34 аз васкуляризатсияи возеҳ ва зичии баланди капиллярҳои хунгарди эндометрий шаҳодат медиҳад. Ин феномен аломати хоси патология ба ҳисоб меравад, ки ҳам аҳамияти ташхисӣ ва ҳам пешгӯикунанда дорад [19-М; 22-М].

4. Дар раванди арзёбии хусусиятҳои конститутсионалӣ муқаррар карда шудааст, ки дар гурӯҳи асосӣ беморзанон бо РГПЭ шахсони

гирифтори шаклҳои сохти бадани гиперстенӣ (41%) ва нормостенӣ (38%) бартарӣ доранд, дар ҳоле, ки шакли астенӣ танҳо дар 21% ҳолат ба қайд гирифта шудааст. Дар гурӯҳи назоратӣ тақсимшавии шаклҳои сохти бадан дигар хел буд: 14,7%, 60,7% ва 24,6% мутаносибан. Вазни барзиёди бадан дар 28,3%-и беморзани гурӯҳи асосӣ ва фарбеҳии дараҷаҳои гуногун – дар 31,3% дида шуд. Ҳамин тавр, ҳиссаи умумии шахсони дорои вазни зиёди бадан 59,6%-ро ташкил дод, ки 26,1% аз ҳамин гуна нишондод дар гурӯҳи назоратӣ баланд аст. Ин имконият медиҳад, ки аломати конститутсионалӣ ҳамчун омили муҳими хатари инкишофи ин патология ҷудо карда шавад.

Дар таҳқиқоти ултрасадоӣ дар беморзанон бо РГПЭ зиёдшавии эътимодноки бузургии андозаҳои ростхата ва ҳаҷми ҷисми бачадон ба қайд гирифта шуд: дарозӣ – то 24,5%, васеъгӣ – то 30,9%, ғафсӣ – то 27,7%; дар ин ҳолат ҳаҷми умумии узв то 2,1 баробар афзуд. Параметри ниҳоят муҳими таҳқиқот ғафсии эндометрий (М-эхо) буд, ки 85,7% зиёд шудааст. Ин далел нақши калидии морфометрияи ултрасадоиро дар объективӣ сохтани дараҷаи пролифератсияи эндометрий тасдиқ мекунад [2-М;3-М;13-М; 20-М].

ТАВСИЯҲО БАРОИ ИСТИФОДАИ АМАЛИИ НАТИҶАҲОИ ТАҲҚИҚОТ

1. Аҳамияти амалӣ ва назариявии таҳқиқот аз ин иборат аст, ки нуқтаҳои назариявӣ, методологӣ, хулосаҳо ва тавсияҳои дар диссертатсия пешниҳодшударо метавон дар раванди таълимии кафедраҳои анатомияи одам, акушерӣ ва гинекология, анатомияи патологӣ, рентгенология ва радиология мавриди истифода қарор дод.
2. Нишондиҳандаҳои ИВБ ҳангоми РГПЭ дорои хусусиятҳои зоҳири конститутсионалианд (соматотип). Дар ҷараёни таҳқиқот муқаррар карда шудааст, ки дар 41,0%-и беморзан соматотипи гиперстеникӣ бартарӣ дорад, ки ин омили ниҳоӣ буда, дар вақти арзёбии комплексии солимии

ҷисмонии занҳои синну соли репродуктивӣ, инчунин ҳангоми таҳияи барномаҳои инфиродии пешгиркунанда ва муоинаи диспансерӣ аз ҷониби акушер-гинеколог, баҳисобгирии ҳатмиро талаб мекунад.

3. Истифодаи равиши омехта, ки таҳқиқотҳои якдигарро пурракунандаи морфологӣ, иммуногистохимиявӣ, антропометрӣ, инчунин ТУС-и трансвагиналӣ ё трансабдоминалиро муттаҳид менамояд, аҳамияти баланди ташхисиро ҳангоми гиперплазияи эндометрий таъмин мекунад. Татбиқ намудани экспрессияи маркерҳои омӯхташуда дар таҷрибаии клиникӣ барои пешгӯи кардани ҷараёни беморӣ ва хатари оризаҳои имконпазир, баланд бардоштани самаранокии табобати гузаронидашуда ва беҳтар сохтани сифати ҳаёти беморзанон мусоидат менамояд.

Рӯйхати адабиёти истифодашуда (манбаъҳо)

1. Абдуллозода, Ҷ.А. Основные направления деятельности Таджикского научно-исследовательского института акушерства, гинекологии и перинатологии для улучшения качества помощи матерям и детям в стране [матн] / Ҷ.А. Абдуллозода, Г.К. Давлатзода // Маводҳои съезди V акушер-гинекологҳои Ҷумҳурии Тоҷикистон. - 2022. - С. 8–17.

2. Буланов, М.Н. Ультразвуковая диагностика в гинекологии [матн]: руководство для врачей / М.Н. Буланов. - Москва: Издательский дом Видар -М, 2022. - 712 с.

3. Гиперпластические процессы эндометрия: современные подходы к диагностике и лечению [матн] / Н.И. Свиридова [и др.] // Акушерство, Гинекология и Репродукция. - 2024. - Т. 18, № 1. - С. 83–95.

4. Дамиров, М.М. Современная морфологическая классификация эндометриальной гиперплазии с позиции клинициста [матн] / М.М. Дамиров, Г.А. Нефёдова, А.П. Иерусалимский // Вестник Ивановской медицинской академии. - 2024. - Т. 29, № 3. - С. 53–61.

5. Конститутсияи Ҷумҷурии Тоҷикистон (ба забонҳои тоҷикӣ ва русӣ) [матн]. - Душанбе: Нашриёти Ганҷ, 2016. - 135 с.

6. Макаренко, Т.А. Современный взгляд на диагностику и лечение полипов эндометрия [матн] / Т.А. Макаренко, И.В. Ключаров, Д.Е. Кузнецова // Уральский медицинский журнал. Актуальная гинекология. - 2020. - № 6 (189). - С. 46–55.

7. Морфологическая верификация хронического эндометрита при гиперплазии эндометрия [матн] / Н.И. Волоцкая [и др.] // Крымский журнал экспериментальной и клинической медицины. - 2024. - Т. 14, № 2.- С. 14–20.

8. Назирова, З.М. Гиперпластические процессы эндометрия: оценка, диагностика и пути оптимизации методов лечения [матн] / З.М. Назирова // Journal of Modern Medicine. - 2026. - Т. 2, № 1 (12). - С. 59–63.

9. Нурханова, Н.О. Гистологическая морфологическая структура эндометрия пациенток с гиперплазией эндометрия [матн] / Н.О. Нурханова, Д.И. Туксанова // Вестник фундаментальной и клинической медицины. - 2023. - № 1 (5). - С. 359–366.

10. Показатели ультразвукового исследования гениталий у женщин перименопаузального возраста [матн] / М.Ф. Додхоева [и др.] // Доклады Академии наук Республики Таджикистан. - 2007. - Т. 50, № 3. - С. 278–280.

11. Попова, Ю.Н. Актуальные аспекты проблемы ожирения [Текст] / Ю.Н. Попова // Морфология. - 2020. - Т. 157, № 2–3. - С. 170–171.

12. Развитие соматотипирования в России по данным наукометрического анализа с 2013 по 2023 годы [матн] / Д.Б. Никитюк [и др.] // Морфология. - 2023. - Т. 161, № 3. - С. 79–88.

13. Сафарова, С.М. Апоптоз и ангиогенез в диагностике и выборе тактики лечения гиперпластических процессов [матн] / С.М. Сафарова, М.Х. Курбонова, Д.Б. Сатторова // Маводҳои съезди VII акушер-гинекологҳои Ҷумҳурии Тоҷикистон. - Душанбе, 2022. - С. 283–287.

14. Хакимова, Н.Т. Принципы оперативного лечения женщин репродуктивного возраста с гиперпластическими процессами эндо- и миометрия с патологией шейки матки [матн] / Н.Т. Хакимова, Э.Х.

Хушвахтова // Маводҳои съезди VII акушер-гинекологҳои Ҷумҳурии Тоҷикистон. - Душанбе, 2022. - С. 299–301.

15. Хамдамова, М.Т. Сравнительная характеристика ультразвуковой анатомии матки и яичников при использовании различных средств контрацепции [матн]: автореф. дис. ... д-ра мед. наук / М.Т. Хамдамова. - Бухара, 2020. - 54 с.

16. Хушвахтова, Э.Х. Диагностическая ценность различных методов обследования пациенток репродуктивного возраста с гиперпластическими процессами эндо- и миометрия [матн] / Э.Х. Хушвахтова, М.Х. Курбонова, Ф.М. Акилова // Маводҳои съезди VII акушер-гинекологҳои Ҷумҳурии Тоҷикистон. - Душанбе, 2022. - С. 289–293.

17. Endometrial Polyps: Update Overview on Etiology, Diagnosis, Natural History and Treatment [матн] / De. C. V. Marina [et al.] // Clinical and Experimental Obstetrics & Gynecology. – 2022. – Vol. 49, Issue 10. - P. 1-8. Available from: https://doi.org/10.31083/j.ceog4910232

18. Kossaï, M. Role of Hormones in Common Benign Uterine Lesions: Endometrial Polyps, Leiomyomas, and Adenomyosis [матн] / M. Kossaï, F. Penault-Llorca // Advances in Experimental Medicine and Biology. – 2020. – Vol. 61. – P. 37–58.

19. Sultonova, N.A. Histological Analysis of the Placenta and Endometrium in Cases Where Spontaneous Miscarriage is Observed in Early Pregnancy [матн] / N.A. Sultonova, M.N. Negmatullaeva // American Journal of Medicine and Medical Sciences. – 2025. – № 15, Issue 1. – P. 242–245.

20. The body mass index and the risk of ectopic pregnancy: a 5-year retrospective case – control study. [матн] / J.Sh. Jin [et al.] // BMC Pregnancy and Childbirth. – 2024. - Vol. 128, Issue 3. P. 540-549.

21. The development of the human uterus: morphogenesis to menarche [матн] / M. Habiba [et al.] // Hum Reprod Update. – 2021. – Vol. 27, № 1. – P. 1–26.

22. Uterus Anatomy [Electronic resource] [матн] / T.M. Hoagland [et al.] // Medscape. –2025. –URL: https://emedicine.medscape.com/article/1949215

Интишорот оид ба мавзуи диссертатсия

Мақолаҳо дар маҷаллаҳои тақризшаванда:

[1-М]. Асанбекова, С.Х. Количественный анализ строения артерии матки и маточной трубы [матн] / С. Курбонов, С.Х. Асанбекова, Ф.Р. Кодирова, М. Усманов // Вестник последипломного образования в сфере здравоохранения. – 2024. - № 2. - С. 37-40.

[2-М]. Асанбекова, С.Х. Тасаввуроти муосир дар бораи таҳқиқоти морфологӣ, ултрасадо ва допплерографии бачадон ҳангоми равандҳои гиперплазӣ [матн] / С.Х. Асанбекова // Авҷи Зуҳал. – 2025. - №3(60). - С. 109-118.

[3-М]. Асанбекова, С.Х. Адаптивные и компенсаторные механизмы слизистой оболочки матки и маточных труб у женщин репродуктивного возраста [матн] / С. Курбонов, Ф.Р. Кодирова, С.Х. Асанбекова // Вестник фундаментальной и клинической медицины. – 2025. - №5(19). - С. 412-414.

[4-М]. Асанбекова, С.Х. Антропометрическая характеристика женщин репродуктивного возраста с гиперпластическими процессами эндометрия с позиции индекса массы тела в зависимости от соматотипа [матн] / С.Х. Асанбекова // Симург. – 2026. - № 29(1). - С. 116-121.

[5-М]. Асанбекова С.Х. Тканевые преобразования структуры эндометрия при гиперпластических процессах [матн] / С.Х. Асанбекова, С. Курбонов // Медицинский Вестник Национальной академии наук Таджикистана. – 2026. Ҷ. XVI, № 1(57). – С. 11-17.

Мақолаҳо ва фишурдаҳо дар маҷаллаҳои конференсия

[6-М]. Асанбекова, С.Х. Морфофункциональное значение макромикроскопической анатомии и топографии внутренних женских половых органов человека [матн] / С. Курбонов, Ф.Р. Кодирова, С.Х. Асанбекова // Донишкадаи давлатии тиббии Бухоро ба номи Абу Али ибн

Сино «Перспективные исследования по медицинской химии, биохимии и биофизике в области медицины». – Бухоро, - 2024. - С. 612-615.
[7-М] Асанбекова, С.Х. Морфофункциональный анализ защитных механизмов слизистой оболочки матки и маточных труб [матн] / С. Курбонов, Ф.Р. Кодирова, С.Х. Асанбекова // Термезский филиал Ташкентской медицинской академии «Актуальные проблемы химии и биохимии»; маводҳои конференсияи ҷумҳуриявии илмӣ-амалӣ бо иштироки байналмилалӣ. – Тирмиз, - 2024. - С. 30-31.
[8-М]. Асанбекова, С.Х. Структурно-функциональная организация анатомии сосудов внутренних женских половых органов [матн] / Ф.Р. Кодирова, С.Х. Асанбекова // Конференсияи (солонаи 72-и) илмӣ-амалӣ «Новые горизонты в медицинской науке, образовании и практике» бо иштироки байналмилалии ДДТТ ба номи Абуалӣ ибни Сино. – Душанбе, - 2024. - Ҷ. 2. – С. 207.
[9-М]. Asanbekova, S.Kh. Macromicroscopic characteristics of the topography of female internal genital organs [матн] / S.Kh. Asanbekova, F.R. Qodirova // Конференсияи (солонаи 72-и) илмӣ-амалӣ «Новые горизонты в медицинской науке, образовании и практике» бо иштироки байналмилалии ДДТТ ба номи Абуалӣ ибни Сино. – Душанбе, - 2024. - Ҷ. 2. – С. 429.
[10-М]. Асанбекова, С.Х. Некоторые закономерности изменений микроциркуляторного русла матки при гиперпластических процессах [матн] / С. Курбонов, С.Х. Асанбекова // Сборник научных статей по материалам XVI Международной научно-практической конференции. «Научные исследования в современном мире: опыт, проблемы и перспективы развития». - Уфа, - 2025. - Ҷ. 2. - С. 94-98.
[11-М]. Асанбекова, С.Х. Морфологические особенности слизистой оболочки матки и маточных труб у женщин репродуктивного возраста [матн] / С. Курбонов, Ф.Р. Кодирова, С.Х. Асанбекова //Материалы научно-практического Конгресса научного общество детских хирургов, анестезиологов-реаниматологов Республики Таджикистан имени А.Т. Пулатова с участием международных экспертов «Внедрение

инновационной технологии в педиатрии и детской хирургии». – Душанбе, - 2025. - С.59-60.
[12-М]. Асанбекова, С.Х. Органное кровеносное русло эндометрия в норме [матн] / С.Х. Асанбекова, С. Курбонов // 73-я годичная научно-практическая конференция с международным участием, «Наука и образование для здоровья нации», посвящённая «Годам развития цифровой экономики и инноваций 2025-2030 гг.» ГОУ ТГМУ им. Абуали ибни Сино. – Душанбе, - 2025. - Ҷ. 2. - С. 92.
[13-М]. Asanbekova, S.Kh. Ultrasound anatomy of the uterus in the aspect of its diagnostics [матн] / S.Kh. Asanbekova // XX (юбилейная) научно-практическая конференция молодых учёных и студентов с международным участием, посвящённая годам развития цифровой экономики и инноваций 2025-2030 «Интеллектуальные технологии в медицинском образовании и науке: инновационные подходы» ГОУ ТГМУ им. Абуали ибни Сино. – Душанбе, - 2025. - Ҷ. 2. - С. 522-523.
[14-М]. Асанбекова, С.Х. Факторы, влияющие на развитие гиперпластических процессов эндометрия [матн] / С.Х. Асанбекова // Сборник материалов 79-й международной научно-практической конференции «Достижения фундаментальной, прикладной медицины и фармации». – Самарканд, 2025. - С. 111-112.
[15-М]. Asanbekova, S.Kh. Risk factors for the development of endometrial hyperplastic processes in women of reproductive age [матн] / S.Kh. Asanbekova // Materials of republican scientific and practical conference «Contribution of fundamental sciences to the development of modern medicine» Zarmed University. – Samarkand. - 2025. - P. 112-113.
[16-М]. Асанбекова, С.Х. Морфологические особенности эндометрия при остром эндометрите с нарушением гемодинамики [матн] / С.Х. Асанбекова // XX (юбилейной) научно-практической конференция молодых учёных и студентов с международным участием, посвящённая годам развития цифровой экономики и инноваций 2025-2030 «Интеллектуальные

технологии в медицинском образовании и науке: инновационные подходы» ГОУ ТГМУ им. Абуали ибни Сино. – Душанбе, - 2025. - Ҷ. 2. - С.86-87.
[17-М]. Asanbekova, S.Kh. Microcirculation of the muscular layer the uterus in women of reproductive age [матн] / S.Kh. Asanbekova // 73-я годичная научно-практическая конференция с международным участием, посвященная годам развития цифровой экономики и инноваций 2025-2035 «Наука и образование для здоровья нации» ГОУ ТГМУ им. Абуали ибни Сино – Душанбе, - 2025. - Ҷ. 2. - С. 483-484.
[18-М]. Асанбекова, С.Х. Анализ морфологических особенностей гиперпластических процессов эндометрия у женщин репродуктивного возраста путём гистероскопии [матн] / С.Х. Асанбекова // Маводҳои конференсияи солонаи илмӣ-амалии ҷумҳуриявӣ (VI-и солона) МДТ «Донишгоҳи давлатии тиббии Хатлон» «Дастовардҳо ва дурнамои илми тиб ва таҳсилот», бахшида ба Рӯзи Президент ва Парчами давлатии Ҷумҳурии Тоҷикистон. - Дангара, - 2025. - Ҷ. 2. - С.113-114.
[19-М]. Asanbekova, S.Kh. Morphological and immunohistochemical aspects of endometrial polyps in women of reproductive age [матн] / S. Kh. Asanbekova, S. Qurbonov // Конференсияи ҷумҳуриявии илмӣ-амалӣ бо иштироки байналмилалӣ, "Фундаментальная медицина достижения и перспективы". - Самарканд, - 2026. - С.56-59.
[20-М]. Асанбекова, С.Х. Ультразвуковая характеристика анатомии матки при гиперпластических процессах эндометрия [матн] / С.Х. Асанбекова // Маводҳои конференсияи солонаи илмӣ-амалии олимони ҷавон ва донишҷӯёни (XXI) МДТ "ДДТТ ба номи Абуалӣ ибни Сино", бахшида ба 35-солагии Истиқлолияти давлатии Ҷумҳурии Тоҷикситон «Прогресс ва интегратсия: дастовардҳои илмӣ дар клиника». - Душанбе, - 2026. - Ҷ. 2. - С.40-41.
[21-М]. Asanbekova, S.Kh. Hemodynamic restructuring of the vessels of reproductive organs in women with certain pathological processes [матн] / S.

Kh. Asanbekova, F.R. Qodirova, S. Qurbonov // Slovak International scientific journal. – 2026. -№ 104. –P. 49-53. Availabe from: doi:10.5281/zenedo.18677814.
[22-M]. Asanbekova, S.Kh. Immunohistochemical evaluation of endometrial reactivity in hyperplfstic processes [матн] / S.Kh. Asanbekova, S. Kurbonov // Norwegian Journal of development of International Science. – 2026, №175. - P. 47-49. Availabe from: https://doi.org/10.5281/zenodo.18840572.

Феҳристи ихтисораҳо, аломатҳои шартӣ

ВТ ва ҲИА ҶТ – Вазорати тандурустӣ ва ҳифзи иҷтимоии аҳолии Ҷумҳурии Тоҷикистон

ГЭ – гиперплазияи эндометрий

ГПЭ – гиперплазияи эндометрий

ДДТТ – Донишгоҳи давлатии тиббии Тоҷикистон

ИВБ – индекси вазни бадан

Кк. – калонкунӣ

МДТ – Муассисаи давлатии таълимӣ

ММС – маҷрои микросиркуляторӣ

Мкм – микрометр

ПЭ – полипи эндометрий

РГПЭ – раванди гиперплазии эндометрий

ТУТ – Ташкилоти умумиҷаҳонии тандурустӣ

ТУС – таҳқиқоти ултрасадоӣ

ҶТ – Ҷумҳурии Тоҷикистон

АННОТАЦИЯ
АСАНБЕКОВОЙ СОХИБДЖАМОЛ ХУСРАВБЕКОВНЫ

СОСУДИСТО-ТКАНЕВЫЕ И УЛЬТРАЗВУКОВЫЕ ОСОБЕННОСТИ ЭНДОМЕТРИЯ МАТКИ У ЖЕНЩИН РЕПРОДУКТИВНОГО ВОЗРАСТА В НОРМЕ И ПРИ ГИПЕРПЛАСТИЧЕСКИХ ПРОЦЕССАХ

Ключевые слова: эндометрий матки, сосудисто-тканевые преобразования, морфология, морфометрия, иммуногистохимия, антропометрия, УЗИ, гиперпластические процессы.

Цель исследования. Усовершенствовать оценку сосудисто-тканевых, морфометрических, иммуногистохимических, антропометрических и ультразвуковых преобразований эндометрия матки в норме и при гиперпластических процессах (гиперплазии и полипы эндометрия), а также выявление их взаимосвязи с соматотипом пациенток.

Методы исследования и использованная аппаратура: в диссертационной работе применены инъекционные, гистологические, морфометрические, ИГХ, статистические, антропометрические и инструментальные методы исследования матки (диагностическое выскабливание) 71 пациентки, УЗИ у 134 женщины без сопутствующей патологии (третья контрольная группа), а 166 пациенток – с ГППЭ (третья группа сравнения). Изучение гистологических препаратов проведено на микроскопе «Olympus CX 21» и бинокулярном стереоскопическом микроскопе «МБС-9» при разных увеличениях камерой Digital Microscope Camera Specification MC-DO 48 U (E).

Полученные результаты и их новизна. Гиперпластические процессы эндометрия вызывают ряд гистопатологических преобразований в сосудисто-тканевых структурах органа. В зависимости от типа патологии они характеризуются пролиферативными и гиперпластическими изменениями, приводящими к структурной перестройке эндометрия (с его последующей редукцией) и нарушению функционирования вплоть до развития бесплодия.

Установлено, что при ГППЭ уровень экспрессии маркера Ki-67 в эндометрии достигает 22%, что подтверждает активный характер клеточного деления, лежащий в основе патогенеза ГППЭ в репродуктивном периоде. Экспрессия маркера ангиогенеза CD34 свидетельствует о выраженной васкуляризации и высокой плотности кровеносных капилляров эндометрия. Критически важным параметром УЗИ явилась толщина эндометрия (М-эхо), которая увеличилась на 87,5%. Данный факт подтверждает ведущую роль ультразвуковой морфометрии в объективизации степени пролиферации эндометрия.

Рекомендации по использованию: методологические положения, выводы и рекомендации, представленные в диссертации, могут быть использованы в учебном процессе медицинских ВУЗов. Показано, что комбинированный подход, включающий взаимно дополняющие методы (морфологический, иммуногистохимический, антропометрический и ультразвуковой), обладает высокой диагностической эффективностью при гиперпластических процессах эндометрия.

Область применения: морфология, патоморфология, рентгенология и радиология, акушерство и гинекология.

АННОТАТСИЯИ

АСАНБЕКОВА СОҲИБҶАМОЛ ХУСРАВБЕКОВНА

ХУСУСИЯТҲОИ РАГӢ-БОФТАВӢ ВА УЛТРАСАДОИИ ЭНДОМЕТРИЯИ БАЧАДОН ДАР ЗАНҲОИ СИННУ СОЛИ РЕПРОДУКТИВӢ ДАР МЕЪЁР ВА ДАР РАВАНДҲОИ ГИПЕРПЛАСТИКӢ

Калимаҳои калидӣ: эндометрияи бачадон, бозсозиҳои рагию бофтавӣ, морфология, морфометрия, иммуногистохимия, антропометрия, ТУС, равандҳои гиперпластикӣ.

Мақсади таҳқиқот. Такмил додани арзёбии дигаргуниҳои рагӣ-бофтавӣ, морфометрӣ, иммуногистохимиявӣ, антропометрӣ ва ултрасадоии эндометрияи бачадон дар меъёр ва равандҳои гиперплазӣ (гиперплазия ва полипҳои эндометрий), ҳамчунин муайян кардани иртиботи мутақобилаи онҳо бо соматотипи беморзанон.

Усулҳои таҳқиқот ва истифодаи таҷҳизот: дар кори диссертатсионӣ усулҳои тазриқӣ, гистологӣ, морфометрӣ, ИГХ, оморӣ, антропометрӣ ва инструменталии бачадони (тарошидаи ташхисӣ) 71 беморзан, ТУС дар 134 зани бидуни бемориҳои ҳамроҳшуда (гурӯҳи сеюми назоратӣ) ва дар 166 беморзан бо РГПЭ (гурӯҳи сеюми муқоисавӣ) истифода карда шуданд. Омӯзиши препаратҳои гистологӣ дар микроскопи «Olympus CX 21» ва микроскопи бинокулярии стереоскопии «МБС-9» бо калонкуниҳои гуногуни камера Digital Microscope Camera Specification MC-DO 48 U (E) анҷом дода шуд.

Натиҷаҳои ба даст овардашуда ва навгонии онҳо. Равандҳои гиперпластикии эндометрий як қатор дигаргуниҳои гистопатологиро дар сохторҳои рагӣ-бофтавии узв ба вуҷуд меоранд. Вобаста аз шаклҳои патологӣ онҳо бо тағйиротҳои пролиферативӣ ва гиперпластикӣ тавсиф мебошанд, ки ба бозсозии сохтории эндометрий (бо минбаъда редуксияи он) ва ихтилоли фаъолият, то ҳадди инкишофи безуриётӣ оварда мерасонанд.

Муқаррар карда шудааст, ки дар РГПЭ сатҳи экспрессияи маркери Ki-67 дар эндометрий то 22% мерасад, ки хусусияти фаъоли тақсимшавии ҳуҷайраҳо, ки дар асоси патогенези РГПЭ дар давраи репродуктивӣ қарор дорад, тасдиқ мекунад.Экспрессияи маркери ангиогенези CD34 аз васкуляризатсияи возеҳ ва зичии баланди капиллярҳои хунгарди эндометрий шаҳодат медиҳад. Параметри ниҳоят муҳимми ТУС ғафсии эндометрия (М-эхо) ба ҳисоб меравад, ки то 87,5% зиёд шудааст. Ин далел нақши калидии морфометрияи ултрасадоро дар объективизатсияи дараҷаи пролиферацияи эндометрий тасдиқ мекунад..

Тавсияҳо барои истифода: нуқтаҳои методологӣ, хулосаҳо ва тавсияҳои дар диссертатсия пешниҳодшударо метавон дар раванди таълимии муассисаҳои таҳсилоти олии тиббӣ мавриди истифода қарор дод. Нишон дода шудааст, ки равиши омехта, ки таҳқиқотҳои якдигарро пурракунандаро (морфологӣ, иммуногистохимиявӣ, антропометрӣ ва ТУС) дар бар мегирад, дар равандҳои гиперплазияи эндометрий аҳамияти баланди ташхисӣ дорад.

Соҳаи истифода: морфология, патоморфология, рентгенология ва радиология, акушерӣ ва гинекология.

ANNOTATION

ASANBEKOVA SOHIBJAMOL KHUSRAVBEKOVNA

VASCULAR-TISSUE AND ULTRASOUND CHARACTERISTICS OF THE UTERINE ENDOMETRIUM IN WOMEN OF REPRODUCTIVE AGE IN NORMAL CONDITIONS AND IN HYPERPLASTIC PROCESSES

Keywords: uterine endometrium, vascular-tissue transformations, morphology, morphometry, immunohistochemistry, anthropometry, ultrasound, hyperplastic processes.

Purpose of the study. Improving the assessment of vascular-tissue, morphometric, immunohistochemical (IHC), anthropometric and ultrasound transformations of the uterine endometrium in normal conditions and in hyperplastic processes (endometrial hyperplasia and polyps), as well as identifying their relationship with the somatotype of patients.

Research methods and equipment used: the dissertation research used injection, histological, morphometric, IHC, statistical, anthropometric, and instrumental methods to study the uterus (diagnostic curettage) of 71 patients, ultrasound examination in 134 women without concomitant pathology (the third control group), and 166 patients with hyperplastic processes of the endometrium (HPE) (the third comparison group). Histological specimens were examined using an “Olympus CX 21” microscope and an “MBS-9” binocular stereoscopic microscope at various magnifications using a Digital Microscope Camera Specification MC-DO 48 U (E).

The obtained results and their novelty. Endometrial hyperplastic processes cause a number of histopathological changes in the vascular-tissue structures of the organ. They are characterized by proliferative and hyperplastic changes depending on the type of pathology, leading to structural reorganization of the endometrium (with subsequent reduction) and functional impairment, including the development of infertility.

It was established that in HPE, the expression level of the Ki-67 marker in the endometrium reaches 22%, confirming the active nature of cell division underlying the pathogenesis of HPE during the reproductive period. The expression of the angiogenesis marker CD34 indicates pronounced vascularization and a high density of endometrial blood capillaries. Endometrial thickness (M-echo) emerged as a critically important ultrasound parameter, showing an 87.5% increase. This fact confirms the leading role of ultrasound morphometry in objectifying the degree of endometrial proliferation.

Recommendations for use: the methodological provisions, conclusions and recommendations presented in the dissertation can be used in the educational process of medical universities. It has been demonstrated that a combined approach incorporating mutually complementary methods (morphological, immunohistochemical, anthropometric and ultrasound), has high diagnostic efficiency in endometrial hyperplastic processes.

Scope: morphology, pathomorphology, X-ray and radiology, obstetrics and gynecology.