

**ГОСУДАРСТВЕННОЕ ОБРАЗОВАТЕЛЬНОЕ УЧРЕЖДЕНИЕ
«ТАДЖИКСКИЙ ГОСУДАРСТВЕННЫЙ МЕДИЦИНСКИЙ
УНИВЕРСИТЕТ ИМЕНИ АБУАЛИ ИБНИ СИНО»**

УДК 616.212.5-077.24; 616.211-002.

На правах рукописи

**МУРОДОВ
ШАМСИДДИН ДОНАБОЕВИЧ**

**КЛИНИКА, ДИАГНОСТИКА И КОМПЛЕКСНОЕ ЛЕЧЕНИЕ
ДЕФОРМАЦИЙ НОСОВОЙ ПЕРЕГОРОДКИ, СОЧЕТАННЫХ
С АЛЛЕРГИЧЕСКИМ РИНИТОМ**

**Диссертация на соискание ученой степени
доктора PhD по специальности 6D110103 – Болезни уха, горла и носа**

**Научный руководитель:
кандидат медицинских наук,
доцент Махмудназаров
Махмадамин Имомович**

Душанбе – 2023

ОГЛАВЛЕНИЕ

Список сокращений и условных обозначений	4
Введение	5
Общая характеристика работы	8
Глава 1. Современное состояние диагностики и комплексного лечения деформаций перегородки носа, в сочетании с аллергическим ринитом (обзор литературы)	14
1.1. Общие сведения о деформации носовой перегородки и аллергическом рините	14
1.2. Состояние местного иммунитета у больных с аллергическим ринитом	23
1.3. Вопросы хирургического лечения и послеоперационного ухода больных с деформацией перегородки носа, сочетанных с аллергическим ринитом...	25
Глава 2. Материал и методы исследования	32
2.1. Распределение больных.....	33
2.2. Методы исследования.....	34
2.2.1.Оториноларингологическое исследование.....	34
2.2.2.Функциональные методы исследования носа	36
2.2.3.Компьютерная томография (КТ) носа и околоносовых пазух (ОНП).....	38
2.3. Аллергологическое обследование	39
2.3.1.Исследование уровня общего иммуноглобулина Е в крови	40
2.3.2 Исследование назального секрета и крови на эозинофилы.....	41
2.3.3.Скрининг-анкетирование	43
Статистическая обработка материала	43
Глава 3. Результаты собственных исследований	45
3.1. Общая характеристика больных	45
3.2. Результаты риноскопии и эндоскопического исследования.....	48
3.3. Результаты функционального исследования носа.....	51
3.4. Результаты аллергологического и иммунологического исследования....	56
3.5. Хирургическое лечение и послеоперационный уход.....	64

Глава 4. Результаты комплексного лечения больных с деформацией носовой перегородки, сочетанной с аллергическим ринитом	82
4.1. Сравнительный анализ рино-эндоскопических результатов исследовании носа.....	82
4.2. Результаты функционального исследования носа	83
4.3. Результаты иммуноаллергических исследований.....	94
Глава 5. Обсуждение результатов исследований.....	113
Выводы.....	126
Рекомендации по практическому использованию результатов исследования.....	127
Список литературы.....	129
Публикации по теме диссертации	146

Список сокращений и условных обозначений

АЗ – аллергические заболевания

АР – аллергический ринит

АСИТ – аллерген-специфическая иммунотерапия

БА – бронхиальная астма

ВДП – верхние дыхательные пути

ДНП – деформация носовой перегородки

КТ – компьютерная томография

ИПН – искривление перегородки носа

ЛС – лекарственное средство

МЦТ – мукоцилиарный транспорт

НМЦРТ – Национальный медицинский центр РТ

ОНП – околоносовые пазухи

ПАРМ – передняя активная риноманометрия

ПН – перегородка носа

УЗД – ультразвуковая дезинтеграция

IgE – иммуноглобулин E

ВВЕДЕНИЕ

Актуальность темы исследования

Деформация перегородки носа (ПН) относится к числу основных причин возникновения хронической обструкции носовых ходов. (Бойко Н.В. и соавт., 2007, Морозов А.И. 2012). В структуре всех заболеваний, при которых в стационарных условиях проводятся плановые операции по поводу поражения ЛОР-органов, частота встречаемости данных патологий составляет 23-31% случаев (Козаренко Е. А., 2013; Махмудназаров М.И., 2018,).

При нарушениях носового дыхания, продолжающихся в течение длительного периода времени, возникает множество проблем, сопровождающихся развитием синуситов, заболеваний евстахиевой трубы, патологий верхних дыхательных путей. Кроме того, данные нарушения могут отрицательно влиять на развитие зубочелюстной системы и функцию сердечно – сосудистой системы (Крюков А.И. с соавт., 2008; Motesaddi Z.M., 2008; Дайхес Н.А. с соавт., 2009, Вахрамеев И.Н., 2011, Хасанов С.А. 2017).

По данным Mladina R., деформация перегородки носа встречается почти у 90% взрослого населения (HensG. 2008; Bousquet J., 2012; Тарасова Г. Д., Бойкова Н. Э., 2012).

Актуальной проблемой для оториноларингологии остаются патологии носовой полости и околоносовых пазух аллергического характера, что обусловлено продолжающимся ростом заболеваемости, тяжестью клинического течения, сложностями в терапии таких больных, а также отрицательными социально – экономическими последствиями (Гаффарова М.А., Умаров Д.С., 2009; Мухамедова М.Д., Ахророва З.А., 2011, Туровский А.Б., 2011).

Еще одной значимой проблемой является изучение состояния местного иммунитета при патологиях верхних отделов респираторного тракта аллергического характера, таких как аллергический ринит. При сбое в иммунном статусе происходит ослабление защитных сил организма, в

результате чего возрастает риск развития заболеваний ЛОР–органов (Котлуков В.К., 2007; Кудайбергенова С. Ф., 2010; Гуломов З.С., 2014).

Разработка щадящих методов хирургического лечения пациентов с деформациями перегородки носа, сочетающихся с аллергическим ринитом представляет собой одно из сложных задач отечественной ринологии. Это связано с выраженным нарушением функционального состояния носа, связанного сочетанием патологии перегородки носа и аллергии. При этом, необходимо одновременно восстановить основные функции носа путем хирургических вмешательств функционального характера, так и терапевтической реабилитации с целью ликвидировать аллергические проявления в носу.

По этой причине, вопросы разработки оптимальных методов функциональной хирургии и терапевтической реабилитации больных с деформацией носовой перегородки, сочетанной с аллергическим ринитом, остаются актуальными, и работа в этом направлении должна продолжаться.

Ранее в Таджикистане не проводилось исследование, посвященное вопросам изучения особенностей клинического течения, функционального состояния носа, местного иммунного статуса и комплексного хирургического и терапевтического лечения пациентов с деформацией перегородки носа в сочетании с аллергическим ринитом.

В связи с этим, настоящая работа представляется актуальной и направлена на изучение и решение вышеуказанных вопросов, представляющий научно – практический интерес.

Степень изученности научной темы

Вопросы диагностики и комплексного лечения больных с деформацией перегородки носа, сочетанной с аллергическим ринитом мало изучены и в литературе можно встретить только несколько описаний клинических наблюдений без систематизированного исследования взаимосвязи между данными патологиями.

В опубликованных работах приводятся описания анатомических особенностей при деформациях носовой перегородки и способы их оперативного лечения. При этом мало приводится сведения о клинических особенностях течения, риноскопической картине, функциональном состоянии слизистой носовой полости при искривлении носовой перегородки, сочетанной с аллергическим ринитом.

В доступной литературе практически очень мало работ, посвященных вопросам хирургического лечения пациентов с деформацией перегородки носа в сочетании с аллергическим ринитом. По этим проблемам в доступной литературе мы смогли найти лишь 3 публикации.

Таким образом, вопросы изучения клинических особенностей течения, риноскопической картины у больных с деформацией носовой перегородки, сочетанной с аллергическим ринитом, и разработки щадящих методов функциональной хирургии и терапевтической реабилитации представляет научно – практический интерес для отечественной оториноларингологии, что и явилось предметом настоящего исследования.

Связь исследования с программами либо научной тематикой

Диссертационная работа: «Клиника, диагностика и комплексное лечение деформаций носовой перегородки, сочетанных с аллергическим ринитом» выполнена в рамках научно-исследовательской работы кафедры оториноларингологии имени член-корр. РАМН Ю.Б. Исхаки ГОУ «Таджикского государственного медицинского университета имени Абуали ибни Сино» на тему: «Современные методы диагностики и комплексного лечения сочетанных патологий носа и околоносовых пазух» по специальности 14.01.03. – Болезни уха, горла и носа. Гос. регистрация № 0113ТJ 00336.

Общая характеристика работы

Цель исследования. Разработка комплексного метода хирургического лечения и терапевтической реабилитации больных с деформацией носовой перегородки, сочетанной с аллергическим ринитом.

Задачи исследования:

1. Изучить особенностей клинического течения и риноскопической картины при деформациях носовой перегородки, сочетанных с аллергическим ринитом;

2. Исследовать функциональное состояние носа у больных с деформацией носовой перегородки, сочетанной с аллергическим ринитом до и после комплексного лечения;

3. Цитологическое исследование эозинофилов в крови, в назальном секрете и определение общего иммуноглобулина Е в крови у больных с данной патологией до и после комплексного лечения;

4. Разработать комплексный метод лечения больных с деформацией носовой перегородки, сочетанной с аллергическим ринитом, включающий щадящие методы хирургического вмешательства, антигистаминную и кортикостероидную терапию.

Методы исследования. Эндоскопия полости носа, КТ носа и ОНП, ринопневмометрия, ольфактометрия, исследование мукоцилиарного транспорта (МЦТ) слизистой носовой полости и рН носового секрета, цитологическое исследование назального секрета и эозинофилов в периферической крови, определение иммуноглобулина IgE, а также клиническое и биохимическое исследование крови, мочи и кала.

Объект исследования. Объектом исследования были 148 больных с деформацией носовой перегородки, сочетанной с аллергическим ринитом в возрасте от 15 до 53 лет, из которых мужчин было 102, женщин – 46. Больные обследовались в оториноларингологических отделениях ГУ «Национальный медицинский центр» Республики Таджикистан в период 2016-2019гг.

Предмет исследования. Предметом исследования было изучение клинических особенностей течения, риноскопической картины, функционального состояния слизистой полости носа и местного иммуноаллергологического статуса больных с деформацией носовой перегородки, сочетанной с аллергическим ринитом и разработка щадящих методов хирургии и адекватной антигистаминно – глюкокортикоидной терапии.

Теоретическая и практическая значимость исследования заключается в том, что теоретические, методологические положения, выводы и рекомендации, представленные в материалах диссертации, могут быть широко использованы в учебном процессе кафедр оториноларингологии ГОУ “ТГМУ имени Абуали ибни Сино и института последипломного образования в сфере здравоохранения Республики Таджикистан.

Особенности клинического течения и риноскопической картины у пациентов с деформацией носовой перегородки, сочетанной с аллергическим ринитом выражаются своеобразными и характерными жалобами, выраженным отеком, инфильтрацией и изменчивостью цвета слизистой оболочки от бледно – розового до мраморно – белого, а также обильным выпотом серозной, серозно – водянистой жидкости в полости носа и деформацией перегородки носа, чаще в виде острого одно или двустороннего шипа или гребня различных её участков.

Применение эндоскопии носа и КТ ОНП у больных с деформацией носа, сочетанной с аллергическим ринитом, позволяет более точно выявить патологические изменения со стороны внутриносовых структур и ОНП, что необходимо учитывать при планировании лечебных мероприятий и возможного оперативного вмешательства.

На фоне деформации носовой перегородки, нередко возникает симптомы аллергического ринита, в результате которых происходит заметные нарушения дыхательной, защитной и обонятельной функций носа, что необходимо учитывать практикующим врачам при работе с данной категорией больных.

Наличие повышенной концентрации эозинофилов в периферической крови в обеих группах указывает на характер воспалительно – аллергического процесса в полости носа у обследованных больных, что имеет важное значение для планирования лечебной тактики.

Предложенный автором план обследования и щадящий метод хирургического лечения больных с деформацией носовой перегородки, сочетанной с аллергическим ринитом, на фоне антигистаминной и кортикостероидной терапии имеет непосредственное практическое значение для врачей оториноларингологов.

Научная новизна исследования. 1. В условиях Таджикистана, впервые проведено исследование по изучению особенностей клинического течения и риноскопической картины, функционального состояния носа и местного иммунитета у больных с деформацией носовой перегородки, сочетанной с аллергическим ринитом.

2. С применением современной риноэндоскопии полости носа и КТ ОНП впервые достоверно изучен характер патологических изменений со стороны внутриносовых структур, происходящих при сочетании деформации носовой перегородки с аллергическими проявлениями слизистой полости носа.

3. Исследованиями функционального состояния носа выявлено, что у пациентов с деформацией носовой перегородки, сочетанной с аллергическим ринитом, происходят наиболее выраженные нарушения проходимости носовых ходов, снижение транспортной функции мерцательного эпителия, повышение порогов обоняния и смещения рН носовой слизи в кислую сторону.

4. Цитологическое исследование носового секрета показало увеличение эозинофилов в назальном секрете у больных с сочетанной патологией внутриносовых структур по сравнению к лимфоцитам, нейтрофилам и моноцитам, свидетельствующим о повышенном уровне аллергизации, чем параметры воспалительного характера, что важно в плане дифференциальной диагностики патологического процесса в полости носа.

5. Исследованиями впервые выявлено, что при деформации носовой перегородки, сочетанной с аллергическим ринитом, различной степени клинического течения наблюдается тенденция к повышению концентрации иммуноглобулина IgE в периферической крови, что свидетельствует о нарушении иммунного ответа у данной категории больных.

6. С учетом особенностей клинического течения, риноскопической картины, функционального состояния носа и местного иммунитета у больных с деформаций носовой перегородки, сочетанных с аллергическим ринитом разработан эффективный и щадящий метод хирургического лечения на фоне антигистаминной и кортикостероидной терапии.

Основные положения, выносимые на защиту

1. Современная риноэндоскопия и КТ ОНП позволяют достоверно определить характер, локализацию и глубину патологических изменений внутриносовых структур, что необходимо при планировании комплексного лечения больных с деформацией носовой перегородки, сочетанной с аллергическим ринитом.

2. Клиническое течение у пациентов с деформацией носовой перегородки, сочетанной с аллергическим ринитом, выражаются своеобразными жалобами и характерной риноскопической картиной, а также выраженными расстройствами функционального состояния носа.

3. Использование щадящих методов хирургии и оптимизация послеоперационного ведения пациентов с деформацией носовой перегородки, сочетанной с аллергическим ринитом, позволяет добиваться улучшения дыхательной, защитной и обонятельной функций.

Достоверность результатов диссертации. Подтверждается достоверностью данных, достаточным объемом материалов исследования, статистической обработкой результатов исследований и публикациями в научно – практических журналах республиканского и международного значения, в том числе в журналах, входящих в реестр ВАК при Президенте РТ.

Выводы и рекомендации основаны на научном анализе данных комплексного исследования, результатов хирургического и терапевтического лечения больных с деформацией носовой перегородки, сочетанной с аллергическим ринитом.

Соответствие диссертации паспорту научной специальности. Соответствует паспорту ВАК при Президенте Республики Таджикистан по специальности доктора философии (PhD) по специальности 6D110103 – Болезни уха, горла и носа, областям исследований №1 (разработка оптимального метода послеоперационного лечения больных с сочетанной патологией полости носа) и №6 (разработка и совершенствование методов организации и оказания оториноларингологической помощи населению и развития специальности в новых условиях хозяйствования) отвечает всем требованиям раздела 3 п. 31, 33, 34 «Порядок присуждения ученых степеней» Высшей аттестационной комиссии при Президенте Республики Таджикистан от 30 июня 2021 г. № 267, предъявляемым к диссертациям доктора философии в медицине (PhD). Экспериментальная и клиническая разработка методов лечения ЛОР – заболеваний и внедрение их в клиническую практику.

Личный вклад соискателя ученой степени состоит в непосредственном участии на всех этапах проведенных исследований, сборе научного материала (148 обследованные лица), подготовке тезисов и научных статей, публикации результатов исследований, участие с докладами на научных конференциях, разработке диагностических исследований, проведение ЛОР – осмотра и дополнительных методов исследований, в выборе тактики хирургического лечения и выполнение их 148 больным, а также послеоперационного ухода за больными с деформацией носовой перегородки, сочетанной с аллергическим ринитом.

Апробация применения результатов диссертации. Основные положения диссертации доложены на научно – практической конференции молодых ученых и студентов ТГМУ имени Абуали ибни Сино с международным

участием, посвящённой “Году молодёжи” - “Роль молодёжи в развитие медицинской науки” (Душанбе; 28.04.2017); заседании научного общества оториноларингологов Республики Таджикистан (Душанбе; 15.03.2017); клинической конференции ЛОР врачей Национального медицинского Центра Республики Таджикистан (Душанбе – 2018,); научно – практической конференции молодых ученых и студентов ТГМУ имени Абуали ибни Сино с международным участием, посвящённой “Году развития туризма и народных ремесел” – Медицинская наука: новые возможности” (Душанбе; 27.04.2018); республиканской научно – практической конференции оториноларингологов Республики Таджикистан с международным участием - “Современные аспекты диагностики и лечения в оториноларингологии” (Душанбе; 19.10.2018); научно – практической конференции молодых ученых и студентов ТГМУ имени Абуали ибни Сино с международным участием, посвященной “Годам развития села, туризма и народных ремисел (2019 – 2021)” (Душанбе; 19.04.2019); международной VI – ой Евразийской ассамблеи оториноларингологов «Современные проблемы оториноларингологии» (Самарканд, Узбекистан; 27-28.09. 2019).

Публикации по теме диссертации. По теме научного исследования опубликовано 26 печатных работ, из них входящих в реестр ВАК при Президенте РТ – 6, патент на изобретения -1, рационализаторские предложения -3.

Структура и объем диссертации. Диссертационная работа представлена на 151 страницах, состоит из введения, общей характеристики работы, обзора литературы, характеристики больных и методов исследования, 2 главы собственных исследований, обсуждение результатов, выводов, практических рекомендаций и списка литературы, содержащего 145 источника (90 отечественных и 55 зарубежного). Работа иллюстрирована 43 таблицами, 12 рисунками.

Глава 1. Современное состояние диагностики и комплексного лечения деформаций перегородки носа, в сочетании с аллергическим ринитом (обзор литературы)

1.1. Общие сведения о деформации носовой перегородки и аллергическом рините

Носовое дыхание является нормальным физиологическим актом, при этом рефлекс, идущий со стороны слизистой носовой полости, помогает организму человека в регуляции и поддержании нормальной его жизнедеятельности [1, 13, 28, 47, 58, 70, 126].

Основными показателями функционального состояния слизистой носовой полости являются ее рН, температура, порог болевой чувствительности и время мукоцилиарного транспорта (МЦТ) [6, 18, 63, 109, 127].

Мукоцилиарный аппарат полости носа является главным действующим звеном в защите полости носа и околоносовых пазух от физических и биологических агентов. Очищение полости носа, т.е. мукоцилиарный клиренс осуществляется благодаря мерцательному эпителию, клетки которого имеют 200 – 250 мерцательных ресничек, совершающих колебательные движения в обоих направлениях [6, 28, 46, 53, 73, 111].

В защитной функции слизистой носовой полости большую роль играет функциональное состояние мерцательного эпителия, активность и интенсивность движений ресничек, которые, в свою очередь, зависят от количества выделяемого секрета, уровня рН слизистой среды, температуры носовой полости, состояния влажности на эпителиальной поверхности и наличия различных факторов механического характера, которые образуют препятствие на эпителиях слизистой носа [18, 59, 63, 80, 141].

Носовая перегородка – анатомическое образование, занимающее центральное место в полости носа, создавая парность органа, обеспечивает цикличность и симметричное функционирование носовых ходов. Полноценный

цикл возможен только при правильном положении носовой перегородки [2, 28, 77, 96].

Стоит отметить, что искривление носовой перегородки относится к числу наиболее встречаемых заболеваний в структуре патологий ЛОР-органов. Так, в течение последних двух десятилетий уровень распространенности патологий носа и ОНП, к которым относятся и деформации перегородки носа, увеличился в 10 и более раз. Удельный вес деформаций носовой перегородки в общей структуре всех патологий ЛОР-органов, диагностируемых с помощью передней риноскопии, доходит до 22,4% [1, 21, 40, 72, 118].

Деформация носовой перегородки считается одной из наиболее распространенной ринологической патологий, с которой нередко приходится сталкиваться оториноларингологу в практической работе. Причинами деформации носовой перегородки могут быть врожденные дефекты в лицевом скелете, рахит, травматические повреждения и т.д. Так как в структуре носовой перегородки содержится хрящевая и костная ткань, а их сочетанное развитие очень редко наблюдается, одной из основополагающих причин возникновения деформации носовой перегородки являются неравномерные темпы развития костно – хрящевых структур лицевого черепа в детском возрасте [9, 24, 45, 76, 97].

К примеру, по данным P. Andrades et al., распространенность различных вариантов деформации носовой перегородки среди взрослых составляет до 48,0%, а по статистике I. Sumaily et al. – 56,9% [93, 138].

По результатам исследований R. Mladina и других, искривление носовой перегородки встречается почти у 89,2% населения. При этом выявлена, что эта патология чаще встречается у мужчин и соотношение к женщинам составляет 92,5%, – 84,6%. По данным R. Mladina (1997), различные варианты (шип, гребень, вывих, искривление и т.д.) деформаций носовой перегородки встречается у 68% взрослого населения [125].

Типы искривлений перегородки носа очень разнообразны, чем и обусловлено сложность разработки научно – обоснованной классификации.

В зависимости от этиологического фактора подразделяют посттравматические и нетравматические искривления перегородки носа. Наиболее частой причиной возникновения нетравматических искривлений является неравномерный рост в детском возрасте костных структур перегородки носа и других костей лицевого черепа. Образование гребней и шипов чаще наблюдается в участках костно – костных и костно – хрящевых соединений, а деформации хрящевой перегородки возникают в случае неравномерного роста хрящевых и костных структур [45, 75, 82, 119, 143].

В зависимости от выраженности искривления носовой перегородки, Г.З. Пискунов и Т. Radulesco et al. выделяют три степени деформации: при I степени искривления наблюдается незначительное смещение перегородки носа от срединной линии; при II степени искривления носовой перегородки наиболее деформированная область носовой перегородки располагается примерно посередине между средней линией и боковой стенкой носовой полости, при III степени деформации – искривленный участки носовой перегородки тесно прилепит к боковой стенке носовой полости. К основным минусам указанной классификации можно отнести то, что в случае гипертрофического изменения носовых раковин боковая стенка полости носа тесно контактирует с носовой перегородкой, в результате чего возникают трудности в оценке степени деформации перегородки носа [58, 132].

А.С. Лопатин с учетом широкой разнообразности нетравматических вариантов искривления носовой перегородки предлагает классифицировать следующие их виды: 1) С – образная деформация, 2) S – образная деформация, 3) гребень, 4) вывих четырехугольного хряща, 5) утолщение (бугор) перегородки носа. В данную классификацию не включены тяжелые посттравматические переломы перегородки носа, при которых отломки располагаются под разными углами с наложением их друг на друга. При этом,

предложенная классификация является удобной для систематизации вариантов искривления носовой перегородки и выбора методов оперативного лечения [43, 44].

Морозов А.Д. и Царапкин Г.Ю. в результате осмотра 2153 взрослых лиц наличие деформации носовой перегородки обнаружили у 58,5% из них, при этом преобладали мужчины, доля которых составила – 76,3%. [51, 68].

Arsov B. et al. и Boyko N.V. при исследовании 2112 взрослых, в 79% случаев встречал различные варианты искривления перегородки носа [94, 99].

По данным Махмудназарова М.И. и соавторов, среди всех пациентов с патологиями полости носа, поступивших в отделение оториноларингологии Национального медицинского центра РТ период с 2010 по 2020 годы, у 67% имелись деформации перегородки носа, что свидетельствует о широкой распространенности данной патологии и в Таджикистане [21, 48, 82, 83, 115].

При нарушениях носового дыхания, продолжающихся в течение длительного периода времени, возникает множество проблем, сопровождающихся развитием синуситов, заболеваний евстахиевой трубы, патологий верхних дыхательных путей, что неблагоприятно отражается на функциональном состоянии других органов и систем организма [8, 20, 26, 42, 81, 90].

В последние годы проблема аллергического ринита (АР) приобретает все большее медико – социальное значение в связи с общим ростом числа аллергических заболеваний и существенным влиянием их на качество жизни пациентов во всем мире. [4, 16, 36, 52, 79, 98].

По данным исследований разных стран, распространенность АР составляет от 4 до 32% в общей популяции. В частности, частота встречаемости АР в России составляет от 10 до 24%. Согласно данным российского эпидемиологического исследования, во взрослой популяции России, симптомы АР отмечали 18% респондентов [3, 21, 50, 66, 91, 121].

По данным ВОЗ, более 40% населения развитых стран имеют признаки предрасположенности к аллергии, в частности к аллергическому риниту. При этом научные прогнозы свидетельствуют о дальнейшем росте уровня аллергических заболеваний. К примеру, распространенность АР в США и в Китае составляет 31% и приводит к значительному финансово – экономическому ущербу, куда входят финансовые затраты на посещения врача, стоимость диагностики и курса лечения [88, 133, 136, 145].

Согласно результатам исследования участников программы ISAAC, которое проводилось в 56 государствах мира, уровень распространенности данной патологии составлял 40% [122].

В нынешнем столетии, согласно прогнозу экспертов ВОЗ, патологии аллергического характера поднимутся на вторую строчку по всему миру, при этом в их структуры удельный вес сезонных аллергических ринитов (САР) составляет 29% [21, 71, 112, 129].

Основной организацией, которая занимается изучением различных аспектов аллергического ринита является ARIA (Allergic Rhinitis and its Impact on Asthma), что означает аллергический ринит и его влияние на астму. На сегодняшний день, с позиции доказательной медицины наиболее качественными являются рекомендации ARIA-2016, в которых четко указаны общепринятые стандарты диагностики аллергического ринита и приведены критерии определения степени тяжести персистирующего аллергического ринита (ПАР) [74, 100, 130].

Согласно новой классификации, принятой в 2011 г. Европейской академией аллергологии и клинической иммунологии (ЕААСИ), этиопатогенетически риниты подразделяются на 3 группы – аллергический, инфекционный и неаллергический неинфекционный. При этом, аллергический ринит по клиническому течению делится на интермиттирующую и персистирующую формы, а по степени тяжести процесса на легкий, средний и тяжелый [128, 130].

Интермитирующая форма аллергического ринита характеризуется клиническими симптомами, продолжительность которых меньше 4 дней в неделю или меньше 4 недель в году, а при персистирующем аллергическом рините длительность симптомами больше 4 дней в неделю или более 4 недель в году. Надо заметить, что при персистирующей форме аллергического ринита заложенность носа и затруднение носового дыхания более выражены, чем зуд в носу и чихание, что можно объяснить повышенной кровонаполняемостью и проницаемостью сосудов полости носа [11, 12, 15, 39, 120].

Вопросы диагностики и лечения круглогодичного аллергического ринита (КАР) также занимает особое место в аллергологии и оториноларингологии. Клиническое течение КАР, в отличие от интермитирующей и персистирующей формы, менее выражено, однако проявляется в течение всего года и оказывает негативное влияние на качество жизни пациентов. Поэтому пациенты с круглогодичным аллергическим ринитом нуждаются в постоянном контроле и в лечении у врача аллерголога или оториноларинголога [3, 10, 55, 100].

Круглогодичный аллергический ринит может вызывать хроническую патологию носоглотки, придаточных пазух носа, дисфункцию слуховой трубы и заболеваний среднего уха [101, 121, 139]. Поэтому, больным с этой патологией необходима поэтапная комплексная терапия, направленная на снижение или устранение симптомов аллергии в носу, с учетом тяжести и длительности воспалительно – аллергического процесса в носовой полости [66, 104, 140].

Что касается вопроса определения тяжести течения аллергического ринита, главными критериями являются выраженность аллергических симптомов в течении рабочего дня или учебы, а также нарушение сна, что непосредственно действуют на качество жизни пациентов. В этом плане, АР можно рассматривать как серьезную медико – социальную проблему для здоровья населения из – за возможные осложнений со стороны околоносовых пазух, среднего уха и бронхо – легочного дерева [4, 39, 50, 79, 98].

Вопросы современной диагностики и особенно лечения аллергического ринита представляют большие трудности не только ЛОР врачам, но и аллергологам. Современный подход к диагностике и адекватной терапии аллергического ринита требует участия как оториноларинголога, так и врача аллерголога. В связи с чем, в клинических рекомендациях Минздрава Российской Федерации от 2016 года указано, что «Обследование и лечение больных аллергическим ринитом должно проводиться параллельно врачами двух специальностей: оториноларингологами и аллергологами, что позволяет обеспечить оптимальный комплексный подход к терапии аллергического ринита» [10, 36, 41, 54, 71].

В механизме развития аллергических заболеваний, в том числе аллергического ринита лежит IgE – опосредованное воспаление слизистой оболочки дыхательных путей. Следует отметить, что частое сочетание АР с аллергическим конъюнктивитом и бронхиальной астмой объясняется общим для аллергических заболеваний IgE – опосредованным механизмом воспаления слизистой оболочки полости носа и нижних дыхательных путей в ответ на воздействие аллергена [11, 49, 100, 112, 142].

Заболевание представляет собой совокупность симптомов, среди которых особое место занимают приступы чихание, заложенность носа, обильная ринорея, кашель и затекание патологического содержимого в полость глотки. Аллергические заболевания, в частности аллергический ринит, ложится тяжелым экономическим бременем, как на самого пациента, так и на систему здравоохранения в целом [15, 16, 36, 50, 79].

В настоящее время имеются достаточное количество доказательств, которые подтверждают, что АР выступает фактором риска развития БА, в связи с чем вопросы своевременного проведения рациональной терапии аллергического ринита приобретает большое значение. Подтверждение сказанному является тот факт, что у большинства пациентов аллергическим ринитом выявляются симптомы гиперреактивности бронхов, в то же время

бронхиальная астма нередко сочетается аллергическим ринитом, что ухудшает клиническое течение основного заболевания [3, 12, 49, 74, 91, 100, 120, 145].

Основной целью консервативной терапии аллергического ринита является достижение полного контроля симптомов заболевания путем широкого применения антигистаминных, антилейкотриеновых препаратов, топических и системных глюкокортикостероидов, а также аллерген – специфическую иммунотерапию (АСИТ) [12, 41].

Применяемые топические противоаллергические средства в виде аэрозолей обладают лучшей способностью достижения слизистой полости носа, чем это было до хирургического лечения, что обусловлено ликвидацией механического барьера, в результате чего возрастает противоаллергический эффект и улучшается качество жизни больных [133, 136, 139, 140, 142].

К сожалению, даже современная комплексная терапия аллергического ринита не всегда позволяет добиваться контролировать симптомы заболевания. Причинами недостаточной эффективности лечения могут быть факторы, связанные с тяжелым течением болезни, сопутствующими заболеваниями, проблемами диагностики и проведением неадекватной терапией [4, 16, 39, 41, 54].

Недаром, крупные ученые аллергологи и иммунологи высказывают мнение о том, что аллергия – это рукотворная болезнь, которая развивается параллельно с бурным ростом цивилизации, высокой технологии и промышленности [66, 71, 91, 92, 112].

Большую проблему в клинической практике представляет сочетание аллергического ринита с другими патологиями органов респираторного тракта. При этом особое значение имеют те патологии, которые значительно усугубляют течение ринита, приводят к утяжелению гипоксии ассоциированной с астмой, и снижают результативности стандартных методов лечения. К числу таких патологий относится деформация носовой перегородки [5, 29, 64, 124].

В случаях сочетания АР с деформацией носовой перегородки перед врачом часто возникает вопрос в плане консервативной терапии или хирургического лечения. Если сильно искривленная перегородка полностью перекрывает одну из половин полости носа, то вопрос хирургического лечения предпочтителен, а в случае менее выраженной деформации перегородки носа, выбор тактики лечения вызывает определенные трудности [7, 32, 56, 78, 131].

Литературные сведения, затрагивающие вопросы взаимосвязи между аллергическим ринитом и деформацией перегородки носа, а также о функциональном состоянии носа и морфологических изменениях слизистой носа при сочетании деформации перегородки носа с АР мало освещены. Нами было найдено лишь 5 публикации, в которых упоминается данная проблема [31, 37, 60, 67, 123].

Аллергические риниты нередко сочетаются с патологией со стороны носовой перегородки и ОНП, в связи, с чем у этих больных часто обнаруживается нарушение носового дыхания в разной степени. С целью раннего выявления носовой обструкции у больных с аллергическими ринитами необходимо исследование вентиляционной способности носа [22, 24, 53, 61, 85, 111].

При искривлении носовой перегородки возникают структурные изменения в слизистой носовой полости, выраженности которых зависит от степени искривления носовой перегородки. Это неблагоприятно отражается на функциональной активности слизистой полости носа, приводит к развитию компенсаторных гипертрофических процессов, дыхательной гипоксии, возникновению застойных и воспалительных процессов в ОНП и в области носоглотки [14, 30, 35, 43, 69].

Остроконечные гребни и шипы, расположенные на носовой перегородке имеющие контакт с боковой стенкой носовой полости, нередко становятся причиной образования хронического реактивного отека на участках слизистой полости носа. Деформация носовой перегородки не только приводит к

расстройству носового дыхания и осложнению элиминации аллергена, но и затрудняет поступление топических лекарственных средств ко всем участкам носовой полости [45, 59, 62, 108, 113].

Авторы заключают, что самой сложной задачей для хирурга при лечении больных с АР в сочетании с деформацией перегородки носа является выбор наиболее оптимальной тактики хирургического вмешательства [17, 34, 38, 44, 65, 86, 95].

Таким образом, остаются полностью не изученными вопросы о роли взаимодействия аллергического ринита с другими заболеваниями ЛОР – органов, при этом в литературе можно встретить только единичные клинические наблюдения, не имеющие систематизированного анализа и без оценки роли взаимосвязи. По этой причине является сложным создание условий для одновременного воздействия на все патогенетические звенья данной патологии, чем обусловлена необходимость проведения тщательного обследования аллергологического статуса у пациента с АР до проведения хирургического вмешательства на носовой перегородке либо на носовых раковинах.

1.2. Состояние местного иммунитета у больных с аллергическим ринитом

Нос является начальным участком респираторной системы, играет роль защитного барьера, который передает импульсы регуляторным центрам в случае попадания экзогенных агентов. Важно отметить, что нос обладает свойствами предотвращения попадания в организм внешних агентов и способностью их устранения при попадании на слизистую носовой полости и верхние дыхательные пути [59, 75, 96, 111].

Аллергические патологии респираторного тракта представляют сложную проблему для практической медицины, что обусловлено продолжающимся ростом заболеваемости, усугублением тяжести клинического течения,

сложностью их диагностирования и терапии, а также негативными последствиями социально – экономического характера [52, 107, 110].

В основе механизмов развития аллергических патологий органов респираторного тракта лежит возникновение гиперчувствительности немедленного типа, вследствие чего повышается IgE – зависимая активность тучных клеток в слизистой носовой полости и начальных отделов респираторной системы. В результате выхода медиаторов наблюдаются некоторые клинические проявления патологических изменений, характер и выраженность которых зависят от типа высвободившихся цитокинов и особенностей их воздействия. Такие медиаторы, как гистамин, триптаза и т.д., выделяясь из гранул либо из оболочки клеток (лейкотриены В4 и С4, простагландин Д2), способствуют вазодилатации и приводят к увеличению проницаемости сосудов, в результате чего возникает заложенность носа и насморк [11, 49, 112, 142].

Выработка иммуноглобулина Е в большей степени обусловлена наследственными факторами, в отличие от других иммуноглобулинов. Следует отметить, что в течение последних несколько лет обнаруживаются выраженные расстройства в иммунной реакции у пациентов с аллергическими ринитами, что отражается в увеличении концентрации IgE [12, 74, 100, 145].

Такие клинические проявления ринита как, затрудненное носовое дыхание, зуд в носу, частое чихание, ринорея являются следствием происходящих в организме больного аллергических реакций немедленного типа. При этом отмечается взаимодействие экзоаллергена (пыльцы растений, домашней пыли и др.) с вырабатываемыми иммунологической системой организма антителами [15, 16, 36, 50, 79].

По данным ряда авторов, у пациентов с аллергическими патологиями ЛОР-органов обнаруживаются выраженные расстройства со стороны клеточного и гуморального иммунитета. Кроме того, у пациентов с атопическими формами аллергического ринита наблюдаются значительные расстройства в иммунной

реакции, которые проявляются, в первую очередь, повышением уровня IgE [3, 4, 11, 12, 104, 107].

В норме в сыворотке крови не должно выявляться повышенное содержание IgE. Следует сказать, что количество IgE в сыворотке крови здоровых людей колеблется от 80 до 130 МЕ/мл. При этом, нормальные уровни IgE в разных популяциях у разных групп населения могут весьма существенно отличаться (пороговый уровень IgE у мужчин от 20 до 60 лет может достигать 380 МЕ/мл, а у женщин того же возраста – 175 МЕ/мл). У больных с аллергическим ринитом уровень IgE в сыворотке крови колеблется от нескольких сотен до тысяч МЕ на 1 мл [11, 12, 15, 39, 120].

IgE играет значительную роль в фиксировании антигенов, благодаря чему предотвращается их попадание в организм. Этим обусловлен тот факт, что почти весь процесс выработки иммуноглобулина Е происходит в тканях, которые имеют контакт с внешней средой, включая ткани дыхательных путей. Было определено, что развитию аллергических патологий органов респираторного тракта также способствует и изменению общего числа Т- и В-лимфоцитов [5, 29, 64, 124].

Таким образом, согласно литературным данным, при аллергических патологиях респираторной системы наблюдаются изменения в иммунном статусе, ведущие к ослаблению защитных сил организма, увеличивая, тем самым, риск развития ринитов аллергического характера. Также отмечается возникновение ряда осложнений со стороны ОНП, хронизация патологического процесса и утрата трудоспособности на продолжительный период времени.

1.3. Вопросы хирургического лечения и послеоперационного ухода больных с деформацией перегородки носа, сочетанных с аллергическим ринитом

К числу наиболее часто проводимых в ЛОР-отделениях операций относится хирургическая коррекция деформаций носовой перегородки, так

называемая септум – операция, которая позволяет улучшить качество носового дыхания и повысить эффективность лечения больных с сочетанными патологиями полости носа [2, 20, 45, 80, 116].

Септум – операция или септопластика, которая проводится по поводу различных вариантов деформации носовой перегородки является наиболее часто выполняемая операция в клинической ринологии. Хотя, история развития хирургии перегородки носа насчитывает более 200 лет, тем не менее, дальнейшее изучение современных методов коррекции перегородки носа и в настоящее время представляет научно-практический интерес [8, 19, 42, 81].

Из истории хирургии перегородки носа известно, что Adams W.P. в 1875 году описал технику выпрямления перегородки носа путем ее перелома с последующим шинированием [106]. Метод подслизистой резекции деформированной перегородки носа разработали независимо друг от друга Freer O. T. (1903) и G. Killian (1912) [103, 117]. Широкому распространению этой операции в России способствовали труды Л. Т. Левина (1912) и М. А. Самойленко (1913) [47, 68, 87, 144].

В 1936 г. А.В. Метценбаум заявил, что возникновение большого числа осложнений при проведении классической резекции носовой перегородки обусловлено чрезмерным её резецированием. Авторами было предложено новое понятие «реконструкция носовой перегородки» [134, 135].

В 1941 году В.И. Воячек впервые предложил сразу несколько методов коррекционного хирургического лечения при искривлениях носовой перегородки: мобилизационная методика, циркулярные резекционные вмешательства, редрессация, частичные подслизистые резекционные коррекции, благодаря которым повысилась эффективность хирургического лечения деформаций носовой перегородки, позволяющего почти полностью сохранить её опорные структурные элементы [19, 114].

В 1956 году М.Г. Дангунов, учителем которого являлся В.И. Воячек, провел исследование результатов проведения различных способов септопластики, оценив

их отрицательные и положительные стороны. Автор отметил, что основными достоинствами данных методик являлись менее значительные атрофические изменения в слизистой носовой полости, уменьшение риска перфорации носовой перегородки, образования седловидной её формы и ретракции колумеллы [40, 46, 58, 93].

Несколько позднее, в 1958 году Cottle М.Н. разработал новый хирургический доступ максиллярно – премаксиллярный, который намного облегчает проведение манипуляций на всех участках носовой перегородки. В результате по полученным автором результатам в клиническую практику был внедрен способ консервативной септопластики, который способствует благоприятному течению послеоперационного периода [45, 102].

В настоящее время, при проведении септум – операции особое внимание уделяется на сохранения опорной функции перегородки носа и её слизистой оболочки. Успешность и эффективность хирургического вмешательства во многом зависит от техники и тактики щадящего отношения ко всем структурам перегородки носа и от высокой квалификации ринохирурга, особенно, если это касается деформации носовой перегородки, сочетающейся с аллергическим ринитом.

В 2010 году Gandomi В с коллегами изучали результаты проведенных септопластики в течение 6 месяцев после хирургического лечения и установили, что эффективность носового дыхания заметно улучшалась спустя 3 месяца после операции [104, 105].

Перед специалистом всегда встает вопрос о выборе наиболее оптимального способа лечения больных с АР в сочетании с деформацией носовой перегородки. В случае полного закрытия полости носа по причине деформации носовой перегородки ставит вопрос о необходимости проведения оперативного вмешательства. При этом сложным является вопрос о выборе тактики лечения у больных с менее выраженным искривлением носовой перегородки [87, 89, 105].

Известно, что основным показанием к септум – операции является обструкция носовых ходов с одной или обеих половин носа. Правда, есть случаи, когда септум – операцию выполняют с целью остановки рецидивирующего носового кровотечения из зоны Киссельбаха, для доступа к околоносовым пазухам при их хроническом течении, а также при синдроме обструктивного апноэ [2, 45, 68, 80].

С развитием эндоскопической техники на современном этапе, популярность приобретает метод коррекции носовой перегородки под контролем эндоскопа. Благодаря хорошей видимости всех отделов перегородки носа появляется возможность щадящей резекции костно – хрящевого остова, что повышает эффективность септопластики [25, 43, 44, 75, 137, 144].

На сегодняшний день чаще стали применяться различные методы консервативной септопластики, заключающиеся в проведении хирургической коррекции искривлений с восстановлением в дальнейшем костных структур носовой перегородки с использованием ауто – или аллотрансплантатов на участках резецированных костно-хрящевых структур. [26, 47, 58, 72, 95].

При определении показаний для проведения оперативных вмешательств, при сочетании искривления перегородки носа и АР, необходимо учитывать, что хирургическая коррекция значительно повысит эффективность носового дыхания, позволит ликвидировать факторы, оказывающие повреждающее воздействие на слизистую носовой полости, однако при этом зачастую отсутствует воздействие на аллергический воспалительный процесс [30, 56, 67, 85, 124].

При наличии сочетания АР с деформацией перегородки носа больному можно выполнить септопластику с использованием некоторых вариантов снижения объема нижних носовых раковин. В этом случае оперативным вмешательствам подвергаются гипертрофически и необратимо измененные ткани, обусловленные сезонным или круглогодичным влиянием аллергенов, а также чрезмерным применением сосудосуживающих препаратов [7, 29, 35, 69,

78, 108].

По данным Chung (2014 г.) и его коллег после проведения эндоскопической септопластики у больных с деформациями носовой перегородки в 55,2% случаев был установлен аллергический ринит. В то же время до сих пор не была изучена роль влияния деформации носовой перегородки на развитие АР [101].

По данным A.D. Karatzanis и коллег при проведении септопластики 149 больных, наличие АР было установлено у 62 из них, а у 87 пациентов не наблюдалось наличие аллергии. В послеоперационном периоде улучшение носового дыхания отмечали пациенты из обеих групп, но при этом у пациентов с деформациями носовой перегородки отмечалось более значительное субъективное уменьшение клинических проявлений [13, 18, 20, 51, 113]. Результаты ПАРМ свидетельствовали о том, что после септопластики у больных обеих групп увеличение воздушного потока было более заметным на стороне деформации. При этом у больных с деформациями носовой перегородки увеличение воздушного потока было выше по сравнению с группой пациентов с сочетанием деформации носовой перегородки и АР. Авторы заключают, что больные с сочетанием деформации носовой перегородки и АР реже оценивали результаты лечения как удовлетворительные, чем больные без аллергического анамнеза [22, 23, 34, 63].

A Kim S.W. с коллегами (2013 г.) изучили взаимосвязь между проведением септопластики и изменением клинического течения АР. Клинические проявления оценивались по шкале ВАШ (визуальная аналоговая шкала), также с помощью опросника изучалось изменение дозировок используемых лекарственных веществ и изменение качества жизни у больных с АР, подвергшихся септопластике и радиочастотной турбинопластике (62 пациента), и у больных, подвергшихся исключительно турбинопластике (26 пациента) [118, 123].

При оценке показателей ARMS (среднее число лекарственных средств, используемых с целью купирования симптомов) перед хирургическим вмешательством и после него было установлено, что у всех пациентов наблюдались улучшение данных показателей в послеоперационном периоде с отсутствием значимых различий между наблюдаемыми группами [23, 48, 83].

Аналогичная картина наблюдалась и в оценках по шкале ВАШ – у всех пациентов наблюдалось заметное улучшение показателей при оценке всех симптомов закупорки носа, насморка, зуда и чихания перед хирургическим лечением и после него, при этом также отсутствовали значимые различия между наблюдаемыми группами [27, 51, 83, 84]. В группе пациентов, где выполнялась септопластика, наблюдалось более значимое улучшение носового дыхания и более высокие показатели оценки качества жизни, чем в другой группе пациентов. Это может быть обусловлено нормализацией транспортной функции мукоцилиарного аппарата и своевременным устранением аллергенных факторов из полости носа [13, 18, 22].

При определении показаний для проведения оперативных вмешательств, при сочетании искривления перегородки носа и АР, необходимо учитывать, что хирургическая коррекция значительно повысит эффективность носового дыхания, позволит ликвидировать факторы, оказывающие повреждающее воздействие на слизистую носовой полости, однако при этом зачастую отсутствует воздействие на аллергический воспалительный процесс [53, 78, 105, 131].

Кроме того, до сих пор остается много спорных вопросов относительно случаев возникновения деформаций перегородки носа и гипертрофических изменений носовых раковин, обусловленных аллергическим ринитом. Некоторые авторы сообщают, что при проведении септопластики у больных с деформациями перегородки носа в сочетании с АР отмечалось менее значительное уменьшение клинических проявлений в послеоперационном периоде [5, 7, 29, 31, 37, 38].

Тактика послеоперационного ведения больных с сочетанной патологией полости носа во многом зависит от объёма хирургического вмешательства, состояния иммунной системы и характера развития послеоперационного реактивно-воспалительного процесса. При этом наибольшую значимость имеют механические факторы, которые приводят к развитию воспалительного процесса в послеоперационном периоде, обусловленное повреждением тканей во время проведения операции [18, 23, 30, 51, 83].

В результате механического повреждения слизистой оболочки полости носа во время хирургического вмешательства, замедляется двигательная активность ресничек мерцательного эпителия и происходит смещение Ph среды слизистой полости носа в кислую сторону, в результате чего формируются благоприятные условия для бактерий и развития воспалительного процесса в послеоперационном периоде [13, 22, 28, 59].

Учёными из Уэльского университета, на основании своих исследований показано, что первые две недели после проведения эндоназальных хирургических вмешательств, отмечается снижение показателей мукоцилиарного транспорта по сравнению с дооперационными его значениями, в результате сохранения отёчности слизистой оболочки полости носа в послеоперационном периоде, а присоединение вторичной бактериальной инфекции, период восстановления МЦТ удлинится до одного месяца [27, 28, 33, 84, 111].

Восстановительный процесс после проведения эндоназальных хирургических вмешательств во многом зависит от тактики послеоперационной терапии, что также влияет на отдаленный результат лечения.

Из вышеизложенного следует, что вопросы комплексного лечения (хирургического и терапевтического) пациентов с искривлениями перегородки носа в сочетании с аллергическим ринитом, направленных на улучшение результатов диагностики, оперативного лечения и послеоперационного ведения остаются актуальными и требуют их решения.

Глава 2. Материал и методы исследования

Работа выполнена в оториноларингологическом отделении ГУ «Национальный медицинский центр РТ», где в течение 2017 – 2020 годов нами обследовано и прооперировано 148 больных с деформацией носовой перегородки, сочетанной с аллергическим ринитом.

Для выполнения поставленных в работе цели и задач были использованы следующие методы обследования: клинико – лабораторные, функциональные, отоларингологические, рентгенологические, аллерго – иммунологические методы и цитологическое исследование мазков со слизистой оболочки полости носа.

При этом, на каждого пациента заводилась тематическая карта, имеющая разделы для внесения паспортных данных, имеющихся у больного жалоб, анамнестические данные, показатели клинического обследования, результаты эндоскопического исследования носовой полости, показатели функционального состояния носа перед проведением хирургического лечения и после него, протоколы хирургических вмешательств и данные послеоперационного наблюдения больных.

Критериями включения в исследование были больные с различными вариантами (шип, гребень, вывих хряща и др.) деформации носовой перегородки, в сочетании с аллергическим ринитом;

- наличие интермиттирующего или персистирующего аллергического ринита в фазе ремиссии, подтвержденного результатами аллергологического обследования;

- наличие деформации носовой перегородки в виде шипа, гребени, С и S – образного искривления, вывиха и смещения четырехугольного хряща перегородки носа с выраженным нарушением функционального состояния носа и носового дыхания;

- согласие больных на обследование и хирургическое лечение

Критериями исключения были:

- пациенты с деформацией наружного носа;
- наличие у пациента гнойно – полипозных риносинуситов;
- обструктивный бронхит и бронхиальная астма;
- острые воспалительные процессы верхних дыхательных путей.

2.1. Распределение больных

Возраст пациентов составлял от 15 до 53 лет, мужчин было 100, женщин – 48. По возрастным группам больные распределялись следующим образом (таблица. 2.1.).

Таблица 2.1. – Распределение больных по полу и по возрасту

Пол	15-30лет	31-40лет	41-55лет	Всего
мужчины	69	17	14	100
женщины	38	8	2	48
Всего	107	25	16	148

Из таблицы следует, что большую долю (72,6% случаев) составили пациенты в возрасте от 15 до 28 лет.

Больные в стационар поступали из различных регионов республики (табл. 2.2). Основной контингент больных поступили из Хатлонской области, г. Душанбе и районов республиканского подчинения.

Таблица 2. 2. – Распределение больных по регионам республики

Регионы проживания больных	Число	%
г. Душанбе	43	29,1
Районы республиканского подчинения	40	27
Хатлонская область	54	36,5
Согдийская область	11	7,4
Всего	148	100

Больные за медицинской помощью обратились в различные сроки от начала заболевания. Из анамнеза выяснилось, что основными причинами обращения пациентов к оториноларингологу были затрудненное носовое дыхание и симптомы аллергического ринита. Давность заболевания обследованных пациентов приведена в таблице 2.3.

Таблица 2.3. – Распределение пациентов по давности заболевания

Длительность заболевания в годах	Количество больных
1-2	52
2-5	65
5-10	22
>10	9
Всего	148

Таким образом, давность заболевания обследованных нами больных составила от 1 года до 10 – 12 лет.

2.2. Методы исследования

Всем пациентам исследовали общий анализ крови с подсчетом количества эозинофилов, биохимию крови, коагулограмму, общий иммуноглобулин IgE в крови, анализы мочи и кала, а также ЭКГ, флюорографию ОГК и КТ ОНП по показаниям. В условиях стационара проводили осмотр ЛОР органов, эндоскопию носа и функциональные методы исследования носа, (ринопневмометрия, ольфактометрия, МЦТ и Ph-метрия носовой слизи).

2.2.1. Оториноларингологическое исследование

Осмотр ЛОР-органов проводили первично до операции и неоднократно в период послеоперационного наблюдения. Передняя и задняя риноскопии в плане диагностики патологии полости носа, безусловно, играет важную роль. При осмотре обращали внимание на цвет слизистой оболочки полости носа, ее отечность, размеры носовых раковин, характер и количество выделений из

носа, положение перегородки носа, наличие полипозной ткани. Поскольку современные концепции трактуют аномалии строения перегородки носа, крючковидного отростка и средней носовой раковины как факторы, предрасполагающие к развитию рецидивирующего или хронического воспаления в ОНП, то передняя риноскопия имела цель выявление этих изменений.

При фарингоскопии уделяли внимание на состояние (цвет, влажность) слизистой оболочки глотки, мягкого неба, небных миндалин и регионарных лимфатических узлов глотки. При осмотре гортани давали оценку на состояние слизистой гортаноглотки, преддверия гортани, голосовых и вестибулярных складок и подскладкового пространства.

Во время отоскопии обращали внимание на характер содержимого (сера, эпидермис, серно – эпидермальные массы) наружного слухового прохода, цвет и опознавательные пункты барабанной перепонки (световой конус, рукоятка молоточка, передние и задние переходные складки) и на её целостность.

Эндоскопия полости носа. Основной задачей при проведении эндоскопического исследования носовой полости было определение состояния интраназальных структур, наличие анатомических изменений, состояние и цвет слизистой носа при аллергических проявлениях. При проведении данного метода исследования использовалось видео – эндоскопическое оборудование фирмы «Karl Storz» и эндоскопы диаметром 4 мм и углом обзора 0° и 30°.

При эндоскопии оценивали состояние внутреннего носового клапана, цвет слизистой носовой полости, характер и объем отделяемого в носовой полости. Обращали внимание на состояние различных отделов носовой перегородки, носовых раковин и остеомеатального комплекса, которых при обычной передней риноскопии определить практически очень трудно.

В случаях выраженной деформации перегородки носа и невозможности вводить жесткий тубус эндоскопа в полость носа, мы использовали гибкий

эндоскоп фирмы Olympus – 10, позволяющий рассмотреть и изучать практически все отделы полости носа.

Во время эндоскопического исследования сначала эндоскоп проводили по нижнему носовому ходу, обращая внимание на цвет слизистой оболочки нижней носовой раковины, наличие и характер выделений на дне полости носа. Затем, по мере продвижения эндоскопа в носоглотку, оценивали размеры задних концов нижних носовых раковин, а также состояние глоточной миндалины и устьев слуховых труб. При исследовании носоглотки отмечали размеры трубных миндалин, т.к. гипертрофия которых приводит к воронкообразному сужению просвета носоглотки.

Далее эндоскоп проводили по среднему носовому ходу, осматривая передний конец средней носовой раковины и крючковидный отросток, затем проводили конец тубуса эндоскопа между указанными образованиями и осматривали область воронки и решетчатую буллу. В третьем этапе эндоскоп вводили в верхний носовой ход и по мере видимости осматривали область верхней носовой раковины, верхнего носового хода и естественных отверстий задних клеток решетчатого лабиринта.

2.2.2. Функциональные методы исследования носа

Исследование дыхательной функции

Одним из значимых компонентов носового дыхания считается носовое сопротивление. В современных условиях для определения проходимости носовых ходов и носового сопротивления чаще используют акустическую риноманометрию.

Из – за отсутствия данной дорогостоящей аппаратуры, исследование дыхательной функции носа проводили с помощью ринопневмометрии. Проходимость носовых ходов оценивалось как нормальное при показателях ринопневмометрии в 8-10 мм.вод.ст.

По шкале ринопневмометра различали три степени нарушения проходимости носовых ходов. Нарушениям I степени соответствуют показатели 11-30 мм.вод.ст., при II степени эти показатели составляют 31-60 мм.вод.ст. и при III степени они увеличиваются до 61-90 мм.вод.ст. Исследование проводили в кабинете функциональной диагностики кафедры оториноларингологии.

Исследование времени мукоцилиарного транспорта

Данный показатель позволяет объективно оценить состояние мерцательного эпителия верхних отделов респираторной системы, в первую очередь слизистой оболочки полости носа. В своей работе, двигательную активность мукоцилиарного транспорта исследовали с помощью сахаринового теста.

На слизистую носовой полости в области переднего отдела нижней носовой раковины помещали кристаллик сахараина размером 1 мм и регистрировали временной интервал от начала помещения сахараина до появления во рту у больного сладкого вкуса. При этом исследовали обе половины носа по очереди и фиксировали средний показатель.

Функциональное состояние мерцательного эпителия слизистой носовой полости оценивали до выполнения хирургического вмешательства и после него на 20-е сутки и спустя 90 и 180 суток.

Исследование обонятельной функции носа

Для проведения данного исследования применялись стандартные пахучие вещества уксусной кислоты, валериановой настойки, спирта, и нашатырного спирта, каждый из которых вызывает раздражение окончаний одного из трех нервов (обонятельный, тройничный, языкоглоточный), участвующих в акте обоняния. При понижении обоняния (гипосмия) теряется чувствительность к перечисленным выше пахучим веществам в том же порядке.

При оценке состояния обонятельной функции носа по очереди применяли 4 раствора в порядке нарастания интенсивности их запахов. С учетом этого, были выделены четыре степени понижения обоняния: 0,5% раствор уксусной кислоты (свидетельствует о слабом запахе, что соответствует I степени); чистый винный спирт (свидетельствует о среднем запахе, что соответствует II степени); настойка валерианы (свидетельствует о сильном запахе, что соответствует III степени) и нашатырный спирт (свидетельствует об ультрасильном запахе, что соответствует IV степени). Данное исследование, как правило, выполнялось в утреннее время.

Методика проведения исследования заключалась в поочередном подношении к открытой ноздре кусочка фильтровальной бумаги, предварительно помещенный в пахучий раствор. Первым подносили бумагу, смоченную в уксусной кислоте и далее по нарастанию, с учетом наблюдаемых результатов определяли степень понижения обоняния.

Исследование рН носовой полости

В состав отделяемого слизистой оболочки полости носа, кроме воды, входят белки, углеводы, фосфолипиды и электролиты, которые создает кислотно-щелочное равновесие (КЩР). Носовой секрет у здоровых людей имеет рН $7,4 \pm 0,3$. Состояние рН оказывает существенное влияние на многие биохимические процессы, происходящие в организме человека, в частности и в полости носа. Для исследования рН носовой слизи использовали индикаторную полоску «PHAN» (Чехия), которую укладывали на медиальную часть нижней носовой раковины и по изменению цвета индикаторной бумаги, сравнивали её с эталоном.

2.2.3. Компьютерная томография (КТ) носа и околоносовых пазух (ОНП)

С помощью КТ – исследования носа и ОНП можно более точно определить состояние анатомических структур полости носа и околоносовых пазух,

выявить точную локализацию и характер деформации носовой перегородки, и состояние носовых раковин.

Возможности КТ позволяют получать мультипланарные реконструкции томограмм в различных плоскостях, что расширяет представление о индивидуальной КТ – анатомии.

КТ носа и ОНП проводили в диагностическом центре компьютерных исследований «Арасту», на компьютерной установке «Somatom – 16» фирмы Siemens. Исследования выполнялись в аксиальной и коронарной проекциях и проведено под руководством Ахмедовой М.

Томография в аксиальной проекции осуществлялась в положении больного на спине, плоскость томографии – параллельно инфраорбито – меатальной линии, начало сканирования – горизонтальная пластинка небной кости.

Томография в коронарной проекции выполнялась в положении больного лежа на спине, плоскость сканирования – перпендикулярно орбито – меатальной линии, начало сканирования – передний край орбиты. Шаг томографа составлял 4 мм, толщина выделяемого слоя – 4мм.

КТ носа и ОНП применили с целью точной диагностики патологии медиальной и латеральной стенок полости носа, где планировалось хирургическое вмешательство.

2.3. Аллергологическое обследование

С целью оценки аллергологического статуса производили сбор аллергологического, фармакологического, алиментарного анамнеза, а также изучались показатели общего IgE. Аллергологический анамнез собирали по общепринятой методике, разработанной в НИАЛ АМН СССР под руководством академика АМН СССР А.Д. Адо.

При сборе аллергологического анамнеза уделяли внимание наличию генетической предрасположенности к развитию аллергических патологий, влияние сезонного фактора, наличие патологий вирусной и бактериальной этиологии.

Тщательный сбор аллергологического анамнеза позволяет выявить: факторы риска, способствующих развитию аллергических заболеваний; наличие у больного генетической и наследственной предрасположенности к аллергическим заболеваниям; влияние факторов внешней среды; связь клинических проявлений заболевания с сезонным фактором; негативное действие перенаселенности, сырость в помещении, наличие в квартире ковров, домашних животных, птиц и т. д.; наличие сопутствующих заболеваний; сезонность проявления симптомов заболевания и выявление связи проявления симптомов заболевания с приемом пищи или медикаментов.

При изучении фармакологического анамнеза определялись лекарственные препараты, которые вызывают у больного аллергические реакции, а также изучались предварительные данные о патогенезе гиперчувствительности. При изучении пищевого анамнеза устанавливали наличие у пациента аллергии на какие – либо пищевые продукты, определяли факторы, способствующие возникновению реакции гиперчувствительности после приема продуктов питания.

2.3.1. Исследование уровня общего иммуноглобулина Е в крови

При аллергических заболеваниях верхних дыхательных путей, в частности, при аллергическом рините происходит заметные нарушения в иммунном ответе у больных, которые проявляются, в первую очередь повышением уровня IgE.

На сегодняшний день необходимость определения содержания IgE становится очевидной в связи с неуклонным ростом аллергических заболеваний среди населения всех возрастов. Следует сказать, что количество IgE в сыворотке крови здоровых людей колеблется от 50 до 100 МЕ/мл, а у больных с аллергическим ринитом уровень IgE в сыворотке крови колеблется от нескольких сотен до тысяч МЕ на 1 мл.

Исследование уровня общего иммуноглобулина Е в крови проводили методом иммуноферментного анализа. Единицы измерения – МЕ/мл.

Материал для исследования. Венозная кровь, сыворотка крови (в специальную желтую пробирку с штрих-кодом).

Учреждение. Диагностический центр «Диамед», проводилось под руководством Шомуродовой З.Б.

Оборудование. Закрытая система eCOBAS 411 (Германии).

Подготовка. Кровь из вены допускается сдавать после 8-х часового периода голодания. Накануне и в день сдачи крови следует исключить интенсивную физическую нагрузку, прием алкоголя, курение. Можно пить воду.

2.3.2. Исследование назального секрета и крови на эозинофилы

Цитологический метод исследования широко используется в ринологической и аллергологической практике. Исследования по диагностическим методам изучения аллергических процессов в носовой полости продолжают вызывать интерес. Выявлено, что назальная эозинофилия сопровождается активный воспалительный ринит. Однако, разные методы дают разные результаты.

Данный метод исследования выполняли с целью проведения дифференциальной диагностики причин развития ринита, т.к. наиболее информативным показателем, свидетельствующим в пользу аллергического ринита, считается характер выделяемого в полости носа секрета. Так, у больных с АР наблюдается увеличение числа эозинофилов в назальном мазке, доля которых в общем количестве клеток может варьировать от 10% до 80%. С этой целью производится микроскопическое исследование мазка отделяемого из носовой полости секрета с его предварительным окрашиванием по Романовскому – Гимза. Данный способ определения эозинофилов в назальном секрете провела инновационно-диагностическая лаборатория «Ахвват» под руководством заведующего лабораторией Усмонова И.М.

В мазках, взятых из поверхности слизистой оболочки и слизистого секрета полости носа исследовали эозинофилы, бокаловидные, тучные клетки, которые могут свидетельствовать о местной аллергии. В норме и при банальном воспалении эти клетки в секрете и в полости носа не обнаруживаются или отношение эозинофилов к нейтрофилам составляет 1:10.

Выявление в большом количестве этих клеток в носовом секрете отражает аллергическую реакцию организма на внедрение аллергенов в верхние дыхательные пути. Местная диагностика аллергического процесса облегчается тем, что относительное содержание эозинофилов на поверхности слизистой оболочки носа при аллергическом рините резко превышает их содержание в периферической крови.

Цитограмма носового секрета позволяет относительно просто следить за локальной реакцией слизистой полости носа у больных с аллергическими проявлениями в носу в разные периоды его течения и определять эффективность проводимой комплексной терапии. В мазках, взятых непосредственно щеткой, клетки хорошо сохраняются и наиболее пригодны для цитологического исследования.

Показанием к исследованию цитологии назального секрета было наличие клинических симптомов аллергического ринита, т.е. выделения из носа, затруднение носового дыхания, чихание и зуд в полости носа.

После предварительной очистки полости носа от патологического содержимого, с помощью ватной палочки брали мазок со слизистой носовой полости, после чего полученный материал в виде тонкого и равномерно распределенного слоя помещали в центре предметного стекла. По достижении полного высыхания полученный мазок направляли в клинко-диагностическую лабораторию для проведения цитологического анализа.

Оценку результатов цитологического исследования мазка из носа проводили по концентрации форменных элементов крови, в первую очередь по наличию нейтрофилов и эозинофилов. При этом, количество эозинофилов в мазке из

носа, превышающее 10%, свидетельствовало об аллергической этиологии ринита, большое количество нейтрофилов указывало на инфекционную природу ринита, а незначительное количество эозинофилов и нейтрофилов более характерно для вазомоторного ринита.

2.3.3. Скрининг – анкетирование

В исследовании использовалась разработанная специальная карта обследования пациентов, куда регистрировались паспортные данные, отмечались имеющиеся у больного жалобы, анамнестические данные, показатели клинического обследования, результаты эндоскопического исследования носовой полости, показатели функционального состояния носа перед проведением хирургического лечения и после него.

С целью выявления аллергической природы ринита у больных с деформацией носовой перегородки мы применили скрининг – анкету, разработанную в ФГБУ «ГНЦ Институт иммунологии» ФМБА России при проведении массовых иммуноэпидемиологических исследований.

Для определения аллергической этиологии всем пациентам с деформацией носовой перегородки было предложено заполнить модифицированную нами скрининг-анкету. В данной анкете имеется 10 не сложных вопросов, по ответам на которые судили о вероятности наличия аллергического фактора в развитии клинических проявлений деформации носовой перегородки.

2.3.4. Статистическая обработка материала

Статистическая обработка цифровых данных диссертационной работы произведена с применением стандартного пакета прикладных программ «Statistica-10» фирмы StatSoft (США). Нормальность распределения выборок определяли с помощью критериев Шапиро-Уилка и Колмогорова-Смирнова. Количественные значения представлены в виде $M \pm m$, где M – среднее значение и m – стандартная ошибка, а качественные показатели представлены в виде

абсолютных показателей с вычислением процентов. Парные сравнения между группами по количественным признакам оценивались при помощи критериев Манна-Уитни и Вилкоксона, по качественным признакам – по критерию χ^2 и точному критерию Фишера, зависимые – по критерию Мак Немара. Множественные сравнения между независимыми количественными группами проводились с использованием H-критерия Краскела-Уоллиса, а качественных – с использованием Q-критерия Кохрена. Различия показателей считались статистически значимыми при $p < 0,05$.

Глава 3. Результаты собственных исследований

3.1. Общая характеристика больных

В оториноларингологическом отделении ГУ «Национальный медицинский центр РТ» нами обследованы и прооперированы 148 больных с деформацией носовой перегородки, сочетанной с аллергическим ринитом. Больные были выделены методом рандомизации на две группы по 74 человек. Обеим группам проведены одинаковые по объему методы обследования, но разного объема хирургического вмешательства.

Длительность заболевания выявляли на основании анамнеза с учетом упоминания характерных жалоб и появления первых признаков заболевания, а также даты обращения к ЛОР – врачу. Всем больным предложен составленный нами вопросник – анкета. Тщательно анализировались жалобы, особенности течения и лечения заболевания.

Особенности клинических проявлений у больных с деформацией перегородки носа, сочетанной с аллергическим ринитом, характеризовались обострением в весенний период года (с марта по июнь) и соответствовало цветению растений и повышению концентрации пыльцы в воздухе. У 52% больных обострение соответствовало цветению деревьев и было относительно кратковременным от 2 до 4 недель. У 36% больных обострение начиналось в начале марта и длилось до мая, когда отмечалось пыление злаковых трав. У 12% - обострение совпадало с цветением сложноцветных, коноплевых и длилось с конца июля до поздней осени.

Основными факторами, способствующими возникновению и развитию аллергического ринита, кроме деформации носовой перегородки и гипертрофии носовых раковин были наследственная предрасположенность к аллергическим заболеваниям.

У больных с деформацией носовой перегородки в сочетании с круглогодичной формой аллергического ринита обострение длилось дольше, в связи с длительным контактом с бытовыми аллергенами (домашняя, библиотечная пыль, перо подушки домашние животные и др.).

Следует отметить, что по существу жалоб, анамнеза заболевания, аллергологического анамнеза, клинической и риноскопической картины, а также функционального состояния слизистой носовой полости между группами, особых различий не отмечалось. Обеим группам до операции и в послеоперационном периоде проведена одинаковая по схеме антигистаминная и кортикостероидная терапия и местное лечение.

При определении показаний для проведения оперативных вмешательств, при сочетании деформации носовой перегородки и АР, необходимо учитывать, что хирургическая коррекция значительно повысит эффективность носового дыхания, позволяет ликвидировать факторы, оказывающие повреждающее воздействие на слизистую носовой полости, однако при этом зачастую отсутствует воздействие на аллергический воспалительный процесс.

В плане хирургического лечения, больным первой группы проведены септум – операция и ультразвуковая дезинтеграция (УЗД) носовых раковин одновременно, а во второй группе объем операции ограничивался только проведением УЗД носовых раковин.

Пациенты обеих групп в основном жаловались на затруднение носового дыхания с одной или с обеих сторон полости носа, наличие обильных слизистых, слизисто-водянистых, либо водянистых выделений из полости носа, снижение обоняния, приступообразное чиханье, зуд в носу и головные боли. Часть пациентов предъявила жалобы на сонливость, снижение аппетита и работоспособности, раздражительность и заложенность в ушах. Более 75% пациентов отмечали, что симптомы аллергии носа появлялись в весеннее – осенний период на фоне постоянного затрудненного носового дыхания, по поводу которого они периодически или постоянно принимали сосудосуживающие капли в нос. В этот период, как заметили абсолютное большинство пациентов, сосудосуживающие капли практически не помогали. Характеристика жалоб пациентов указана в таблице 3.1.

Таблица 3.1. – Характеристика жалоб пациентов

Жалобы	Группа	
	I – n=74 (%)	II – n=74 (%)
Нарушение носового дыхания	74 (100%)	74 (100%)
а) одностороннее	47 (63,5%)	44 (59,4%)
б) двустороннее	23 (31,1%)	25 (33,8%)
в) отсутствие носового дыхания	4 (5,4%)	5 (6,8%)
Выделения из носа	73 (98,6%)	71 (95,9%)
а) слабые выделения;	31 (41,9%)	29 (39,2%)
б) умеренные выделения;	27 (36,5%)	30 (40,5%)
в) выраженные выделения;	15 (20,2%)	12 (16,2%)
Обоняние	60(81,1%)	69 (78,3%)
а) обоняния в норме	7 (9,4%)	11 (14,9%)
б) сниженное обоняние	47 (63,5%)	46 (62,1%)
в) отсутствие обоняние	13 (17,6%)	12 (16,2%)
Чихания	70 (94,6%)	72 (97,3%)
а) чихание слабо выражено	21 (28,4%)	24 (32,4%)
б) чихание умеренно выражено	37 (50%)	38 (51,4%)
в) чихание выражено резко	12 (16,2%)	10 (13,5%)
Зуд в носу	64 (86,5%)	68 (91,9%)
а) слабо выраженный зуд	30 (40,6%)	32 (43,3%)
б) умеренный зуд	26 (35,1%)	22 (29,7%)
в) выраженный зуд	8 (10,8%)	14 (18,9%)
Головная боль	71 (95,9%)	70 (94,6%)
а) слабые головные боли	14 (18,9%)	19 (25,7%)
б) умеренные головные боли	37 (50%)	39 (52,7%)
в) выраженные головные боли	20 (27%)	12 (16,2%)
Нарушение сна	59 (79,7%)	63 (85,1%)
а) легкое нарушение сна	27 (36,5%)	31 (41,9%)
б) умеренное нарушение сна	21 (28,4%)	23 (31,1%)
в) выраженное нарушение сна	11 (14,8%)	9 (12,1%)

Как видно из таблицы, у пациентов обеих групп имелись жалобы, которые характеризуют многообразие клинических проявлений в случаях сочетания деформации перегородки носа с явлениями аллергического ринита.

При анализе жалоб больных выяснилось, что у 63,5% больных 1-й, у 59,4% пациентов 2 – й группы отмечалось одностороннее, у 31,1% и у 33,8%

обследованных соответствующих групп – двустороннее затруднение носового дыхания. При этом, 5,4% больных первой и 6,8% пациентов второй группы жаловались на полное отсутствие носового дыхания. Наличие выделений слизистого или слизисто – водянистого характера из носа отмечали 98,6% пациентов первой и 95,9% обследованных второй группы.

Ослабление обоняния отмечали 63,5% больных 1 – й и 62,1% пациентов 2-й группы, а на отсутствие обоняния жаловались 17,6% и 16,2% больных обеих групп. На приступы чихания жаловались 94,6% пациентов первой и 97,3% больных второй группы. Зуд в носу отмечали 86,5% и 91,9% пациентов соответствующих групп.

Жалобы на головную боль различного характера предъявили 95,9% больных первой и 94,6% обследованных второй группы. Нарушение сна отмечали 79,7% первой и 85,1% обследованных второй группы. Зависимость от сосудосуживающих препаратов в нос отметили 125(84,5%) больных обеих групп, что негативно отражалось на качестве жизни больных.

3.2. Результаты риноскопии и эндоскопического исследования

При проведении данных методов исследования во всех случаях у пациентов были обнаружены деформации носовой перегородки различного характера, наличие умеренной отёчности слизистой носовой полости, гипертрофические изменения в области нижних носовых раковин, а также отделяемое в полости носа слизистого, серозного, либо водянистого характера.

Цвет слизистой носовой полости имел разнообразный характер, от бледно – розового до синюшного, бледно – синюшного и бледного. За счет набухлости и увеличения в объеме носовых раковин и из-за искривления перегородки носа, носовые ходы были сужены (Рисунок 3.1.).

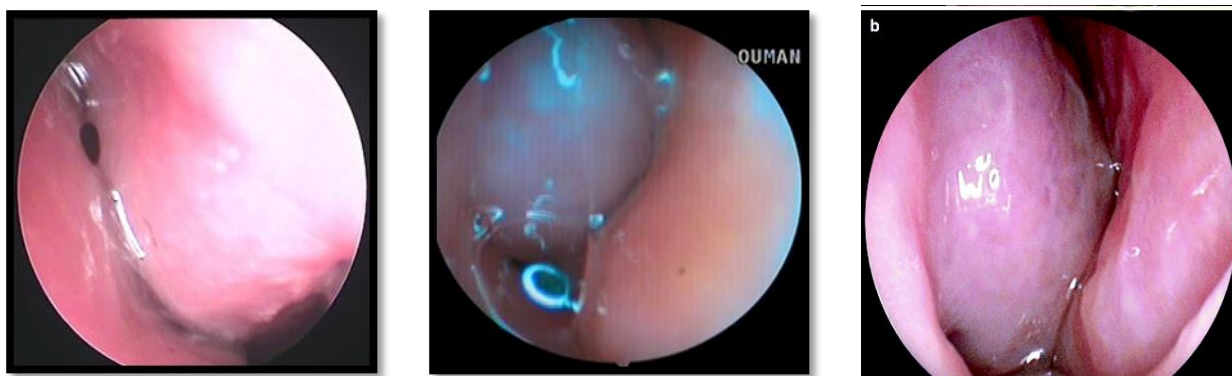


Рисунок 3.1. – Эндоскопическая картина полости носа у больных с деформацией носовой перегородки и аллергическим ринитом до лечения

Данные передней риноскопии и эндоскопии указаны в таблице 3.2.

Таблица 3.2. – Данные передней риноскопии и эндоскопии

Патологические находки	Группа	
	I – n=74 (%)	II – n=74 (%)
Искривление перегородки носа	74 (100%)	74 (100%)
а) вправо	27 (36,5%)	25 (33,8%)
б) влево	34 (45,9%)	37 (50%)
в) в обе стороны	13 (17,6%)	12 (16,2%)
Гипертрофия нижних носовых раковин	62 (83,8%)	67 (90,5%)
а) односторонняя	52 (70,3%)	54 (72,9%)
б) двусторонняя	10 (13,5%)	13 (17,6%)
Гипертрофия средних носовых раковин	17 (23,0%)	21 (28,4%)
а) односторонняя	14 (18,9%)	17 (23,0%)
б) двусторонняя	3 (4,1%)	4 (5,4%)
Окраска слизистой полости носа	74 (100%)	74 (100%)
а) бледно-розовая	14 (18,9%)	16 (21,6%)
б) синюшная	31 (41,9%)	27 (36,5%)
в) бледно-мраморная	29 (39,2%)	31 (41,9%)
Содержимое в носовых ходах	74 (100%)	74 (100%)
а) слизистое	46(62,2%)	42(56,8%)
б) слизисто-серозное	12 (16,2%)	14 (18,9%)
в) водянистое	16 (21,6%)	18 (24,3%)

Как видно из представленной таблицы, у всех пациентов наблюдалась деформация перегородки. При этом, искривление перегородки вправо

выявлена у 52 (35,1%), влево у 71 (48,0%) и в обе стороны – 16,9% больных обеих групп. Гипертрофия нижних носовых раковин выявлена у 83,8% больных из первой и у 90,5% пациентов второй группы. При этом, односторонняя гипертрофия обнаружена у 83,9% и 80,6%, а двусторонняя – у 16,1% и 19,4 % пациентов соответствующих групп. Гипертрофия средних носовых раковин обнаружена у 23,0% и 28,4% больных 1-й и 2-й групп, в том числе, односторонняя гипертрофия в 18,9% и в 23,0% случаях, а двусторонняя – в 4,1% и 5,4 % случаях соответствующих групп. Синюшный цвет слизистой оболочки полости носа наблюдался в 41,9% и в 36,5% случаях, а бледно-мраморный цвет – в 39,2% и в 41,9% случаях в обеих группах. Слизистое содержимое отмечено у 62,2% больных первой и у 56,8% пациентов второй группы. Слизисто-серозные выделения выявлены в 16,2% и в 18,9% случаях, а водянистые – у 21,6% больных первой и у 24,3% пациентов второй группы. При риноэндоскопии выявлены различные варианты и характер деформации носовой перегородки, которые приведены в таблице 3.3.

Таблица 3.3. – Разновидности деформаций носовой перегородки

Отдел носовой перегородки	Абс. число	%	Характер девиации	Всего	
				Абс.	%
хрящевой	76	51,3	С-образная	16	10,8
			S-образная	13	8,8
			Вывих	9	6,1
			Гребень	30	20,3
			Шип	23	15,5
костный	59	39,9	Дугообразная	15	10,1
			Углообразная	22	14,9
			Смещение	7	4,7
костно-хрящевой	13	8,8	Комбинированная	13	8,8
Итого	148	100		148	100

Из представленной таблицы видно, что деформации в хрящевом отделе были обнаружены у 76 (51,3%) пациентов, в костном отделе - у 59(39,9%), а в костно-хрящевом отделе – в 13 (8,8%) случаях. Также было установлено превалирование деформаций носовой перегородки в виде гребня в 30 (20,3%) случаях и шипа – в 23 (15,5%) случаях. Углообразное смещение перегородки носа отмечено у 22 (14,9%), а дугообразное смещение – у 15 (10,1%) больных. С-образная деформация перегородки носа выявлена – у 16 (10,8 %) и S-образное ее искривление – у 13 (8,8%) обследованных. Наличие вывиха четырехугольного хряща носовой перегородки было обнаружено у 9 (6,1%) больных,

3.3. Результаты функционального исследования носа

Результаты исследования проходимости носовых ходов

По данным ринопневмометрии, проводимой по методу Л.Б. Дайняк и Н.С. Мельниковой, оценивали степень нарушения проходимости носовых ходов. При этом за норму принимались показатели давления в носовой полости, составляющие 8-10 мм.вод.ст. Нарушения проходимости I степени (с показателями интраназального давления 11-30 мм.вод.ст.) была установлена у 9 (12,2%) больных из первой и у 12 (16,2%) пациентов второй группы, II степень нарушения (31-60 мм.вод.ст.) –у 43 (58,1%) и у 41 (55,4%) обследованных соответствующих групп. Выраженное нарушение проходимости носовых ходов III степени (61-90 мм.вод.ст.) выявлено у 22 (29,1%) пациентов первой и 21 (28,4%) больного второй группы.

Следует отметить, что выраженное нарушение дыхательной функции носа обследованных нами пациентов объясняется значительным сужением носовых ходов, вследствие деформации носовой перегородки, сочетанной с аллергическим отеком слизистой носовой полости и увеличением в объеме носовых раковин, а также повышенной сопротивляемостью носовых ходов к проходящему через полость носа воздушному потоку.

Результаты исследования мукоцилиарного транспорта (МЦТ)

Для проведения данного метода исследования применялся тест с сахаринном. С учетом полученных результатов были выделены 3 степени нарушения. При первой степени нарушения МЦТ, время появления сладкого вкуса во рту у пациента составляло 20-30 минут; при II степени нарушения, оно увеличивалось до 31-60 минут; а при III степени оно удлинялось до 60 минут и выше. В среднем нормальными считались значения МЦТ, составляющие $14,2 \pm 3,5$ мин.

Снижение двигательной активности МЦТ слизистой носовой полости было отмечено у всех пациентов. При этом, I степень нарушения была установлена у 10 (13,5%) больных первой и у 13 (17,6%) пациентов второй группы, II степень нарушения - у 45 (60,8%) и 43 (58,1%) и III степень нарушения - у 19 (25,7%) и 18 (24,3%) больных соответствующих групп.

Средние значения данного показателя варьировались от 32,5 до 75,2. Результаты исследования показали, что практически у всех обследованных пациентов отмечалось значительное ослабление транспортной функции мерцательного эпителия. При этом, существенных различий в показателях МЦТ между группами не наблюдается.

Результаты исследования обонятельной функции

У более чем 90% больных имелись жалобы на ослабление обоняния. Одориметрическое исследование выполнялось в утреннее время перед завтраком. Больного просили закрыть пальцем одну ноздрю. После этого к другой ноздре подносили кусок фильтровальной бумаги, предварительно опущенный в пахучий раствор. На протяжении 2 - 3 секунд больной должен был определить пахучее вещество, при этом первым подносили раствор уксусной кислоты.

Результаты данного теста показали, что у всех пациентов наблюдалось ослабление обоняния. При этом, у 16 (21,6%) больных 1-й и у 17 (23,0%) пациентов 2-й группы была установлена I степень снижения обоняния, у 35

(47,3%) и 36 (48,6%) больных наблюдалась II степень снижения обоняния. В 19 (25,7%) и 18 (24,3%) случаях выявлена III степень ослабления обоняния в соответствующих группах и только в 7 (4,7%) случаях – IV степень снижения обоняния.

Данные нарушения у больных с искривлением носовой перегородки в сочетании с АР обусловлены сужением просвета либо полным закрытием обонятельной щели отечными и увеличенными в объеме носовыми раковинами.

Результаты исследования рН полости носа

После получения результатов вышеуказанных исследований мы приступили к определению рН среды носовой полости у всех пациентов.

Результаты данного исследования свидетельствовали об изменении числа содержания протонов водорода в назальном секрете и смещении рН среды носовой полости в кислую сторону, что было обусловлено обструктивными изменениями в носовой полости за счет деформации носовой перегородки, наличии аллергических проявлений в слизистой носовой полости и гипертрофических изменений в носовых раковинах, в результате чего формируются условия для снижения скорости выделения слизи и развития воспаления.

Для изучения состояния кислотно-щелочного равновесия (КШР) использовались полоски индикаторной бумаги “Phan”. Эти полоски помещали в носовую полость и следили за изменением их окраски, по интенсивности которой определяли рН назальной слизи. В норме рН в среднем составляет $7,4 \pm 0,31$.

По данным рН-метрии у 59 (79,7%) больных 1-й и у 60 (81,1%) 2-й группы рН назального секрета составлял (7,6-8,1) и у 15 (20,3%) 14 (18,9%) 7,3-7,5. Показатели рН назального секрета в среднем составил $7,63 \pm 0,02$.

Результаты данного исследования свидетельствуют о том, что сочетания деформации носовой перегородки и аллергического ринита с

гипертрофическими изменениями носовых раковин, вызывают не только анатомические нарушения в структуре носовой полости, но и приводит к изменению электролитного баланса в назальном секрете.

Результаты проведенных исследований представлены в таблице 3.4.

Таблица 3.4. – Результаты функционального исследования носа до лечения

Функциональные методы исследования носа	Результаты исследований	
	Группа (n=148)	
	I – n=74 (%)	II – n=74 (%)
Ринопневмометрия n – 8-10 мм.водн.ст.) Проходимость I ст. Проходимость II ст. Проходимость III ст.	9 (12,2%) 43 (58,1%) 22 (29,7%)	12 (16,2%) 41 (55,4%) 21 (28,4%)
Мукоцилиарный транспорт Норма – (n -14,2+3,5 мин) Снижение МЦТ I ст. Снижение МЦТ II ст. Снижение МЦТ III ст.	10 (13,5%) 45 (60,8%) 19 (25,7%)	13 (17,6%) 43 (58,1%) 18 (24,3%)
Ольфактометрия Гипосмия I ст. Гипосмия II ст. Гипосмия III ст. Гипосмия IV ст.	16 (21,6%) 35 (47,3%) 19 (25,7%) 4 (5,4%)	17 (23,0%) 36 (48,6%) 18 (24,3%) 3 (4,1%)
pH носовой слизи Кислый (7,6-8,1) Слабо кислый (7,3-7,5)	59 (79,7%) 15 (20,3%)	60 (81,1%) 14 (18,9%)

Из представленной таблицы видно, что у всех больных наблюдалось наличие нарушений со стороны дыхательной, барьерной и обонятельной функций носа, которые обусловлены сужением носовых ходов из-за выраженного отека слизистой оболочки носовой полости, в результате чего ухудшается проходимость носовых ходов, снижается транспортная функция мерцательного эпителия, нарушается чувство обоняние, отмечается смещение pH назального секрета и нарушение вентиляции околоносовых пазух.

Статистическая обработка результатов функциональных исследований носа у обследованных больных обеих групп проведено по U-критерию Манна-Уитни. Полученные данные представляется в виде нескольких таблиц.

Таблица 3.5. – Результаты ринопневмометрия (mmH₂O; M±SD) до лечения

Группа	До лечения	p ₂
I (n =74)	40,1±15,2	>0,05 (U =2673,5; Z =-0,24)
II (n =74)	40,3±15,4	

Примечание: p₁ – статистическая значимость различий показателей до лечения (по критерию Фридмана); p₂ – статистическая значимость различий между показателями I и II группами (по U-критерию Манна-Уитни).

По данным таблицы 3.5. полученные результаты при ринопневмометрии свидетельствует о наличии нарушения проходимости носовых ходов различной степени и дыхательной функции носа у больных обеих групп с разницей между группами 2±0,2 мм.вод.ст.

При этом по степени снижения проходимости носовых ходов и степени аллергизации полости носа между группами большой разницы не отмечается.

Таблица 3.6. – Результаты мукоцилиарного транспорта до лечения

Группа	До лечения	p ₂
I (n =74)	47,4±20,3	>0,05 (U =2635,0; Z =-0,39)
II (n =74)	48,4±20,1	

Примечание: p₁ – статистическая значимость различий показателей до лечения и после при сроках 1, 3 и 6 месяцев (по критерию Фридмана); p₂ – статистическая значимость различий между показателями I и II группами (по U-критерию Манна-Уитни).

Из таблицы 3.6. следует, что результаты МЦТ указывают на снижение и нарушение двигательной активности мерцательного эпителия слизистой

носав обеих группах с небольшой разницей в $1,0 \pm 0,2$, что свидетельствуют об отсутствие заметных отличий показателей между группами.

Таблица 3.7. – Результаты рН носовой слизи до лечения

Группа	До лечения	p_1 (df =3)
I (n =74)	$7,68 \pm 0,22$	$<0,001$ (Fr =218,6)
II (n =74)	$7,67 \pm 0,25$	$<0,001$ (Fr =78,81)
p_2	$>0,05$ (U =2633,5; Z =-0,40)	

Примечание: p_1 – статистическая значимость различий показателей до лечения (по критерию Фридмана); p_2 – статистическая значимость различий между показателями I и II группами (по U-критерию Манна-Уитни).

Динамика изменения и различия уровня рН в носовой слизи ($M \pm SD$) до лечения у обследуемых больных обеих групп показывает тенденцию рН назального секрета в сторону слабокислой и кислой среды. При этом, статистическое значимое различие между группами не выявлено, что свидетельствует о наличие аналогичного патологического процесса в полости носа у пациентов обеих групп (табл. 3.7.).

3.4. Результаты аллергологического и иммунологического исследования

Результаты аллергологического исследования показали, что у 27 (18,2%) пациентов аллергологический анамнез был отягощен. Установлено, что у ближайших родственников данных больных имелись аллергические заболевания различного характера (аллергический ринит, конъюнктивит, атопический дерматит и т.д.). У 21 (14,2%) больного отмечалась лекарственная аллергия, при этом у 9 (42,9%) больных имелась непереносимость к антибактериальным препаратам, у 5 (23,8%) пациентов - к нестероидным противовоспалительным препаратам, а у 7 (33,3%) больных - к витаминам группы В.

Наличие аллергии к некоторым пищевым продуктам отмечалось у 25 (16,9%) больных, среди которых непереносимость к цитрусовым была

отмечена у 10 (40%) больных, в 15 (60%) случаях у пациентов имелась аллергия на семена подсолнечника.

Наличие сенсibilизации к клещам, находящихся в домашней пыли, было обнаружено у 12 (8,1%) пациентов, сенсibilизация к библиотечной пыли наблюдалась у 11 (7,4%) пациентов, аллергия на перьевые подушки имелась у 8 (5,4%) пациентов, к шерсти домашних животных – у 14 (9,5%) пациентов, еще у 30 (20,3%) было установлено наличие аллергии на растительную пыльцу. У 78 (52,7%) пациентов было установлено наличие сенсibilизации сразу на несколько типов пыльцевых аллергенов.

Полученные нами результаты показали превалирование случаев сенсibilизации у наблюдаемых пациентов к бытовым и эпидермальным аллергенам.

Клинический анализ крови с определением лейкоцитарной формулы необходим для определения количества эозинофилов. В данном исследовании важно провести микроскопию мазка, которая позволяет достоверно подсчитать количество эозинофилов, но и выявить наличие в крови специфических клеток, характерных для некоторых аутоиммунных заболеваний. Эозинофилия является характерным проявлением аллергических заболеваний и состояний, таких как: аллергический ринит, конъюнктивит, атопический дерматит, бронхиальная астма и пищевая аллергия и др.

Эозинофилия – это состояние, при котором отмечается повышение уровня эозинофилов в крови. Повышение их количества отмечается при аллергических заболеваниях, инфекционных процессах и некоторых других состояниях, и заболеваниях, требующих полноценного обследования и специфической терапии.

По количеству клеток в единице крови различают следующие эозинофилии: легкая, когда содержание эозинофилов составляет от 500 до 1500 ($0,5-1,5 \times 10^9/\text{л}$) в микролитре крови; умеренная, когда содержание эозинофилов составляет от 1500 до 5000 ($1,5-5 \times 10^9/\text{л}$) в микролитре крови;

выраженная, когда содержание эозинофилов составляет более 5000 ($> 5 \times 10^9/\text{л}$) в микролитре крови.

Таблица 3.8. – Показатели общего анализа крови у больных обеих групп до лечения (M±SD)

Показатель	I группа (n =74)	II группа (n =74)	p
лимфоциты (%)	29,1±6,2	28,7±6,6	>0,05 (U =2644,0; Z =0,36)
п/я нейтрофилы (%)	3,6±1,8	3,6±1,8	>0,05 (U =2735,5; Z =-0,01)
с/я нейтрофилы (%)	51,6±6,4	52,0±6,7	>0,05 (U =2638,5; Z =-0,38)
эозинофилы (%)	9,7±2,1	9,6±2,0	>0,05 (U =2724,0; Z =0,05)
базофилы (%)	0,6±0,5	0,5±0,5	>0,05 (U =2664,0; Z =0,33)
моноциты (%)	5,4±2,2	5,5±2,3	>0,05 (U =2698,5; Z =-0,15)

Примечание: p – статистическая значимость различий между показателями I и II группами (по U-критерию Манна-Уитни).

По данным проведенного в таблице 3.8., после статистической обработки полученных данных параметров крови по U-критерию Манна-Уитни при наличии $p > 0,05$, значение форменных элементов общего анализа крови до лечения между группами статистически значимо не отличались.

Показатели процентного содержания эозинофилов в крови у больных с искривлением перегородки носа, сочетанной с аллергическим ринитом, в зависимости от формы и клинического течения заболевания указаны в таблице 3.9.

Из представленной ниже таблицы видно, что при легкой степени течения интермитирующей формы заболевания эозинофилия составила от $6,3 \pm 0,3$ до $7,0 \pm 0,6$, при средней степени течения интермитирующей формы заболевания варьирует от $8,8 \pm 0,2$ до $9,2 \pm 0,2$, а в случаях тяжелой степени течения заболевания показатели эозинофилов составили от $13,0 \pm 0,4$ до $13,3 \pm 0,3$.

При легкой степени течения персистирующей формы заболевания показатели эозинофилов составили от $7,0 \pm 0,6$ до $7,7 \pm 0,3$, при средней степени течения составили от $9,5 \pm 0,3$ до $9,8 \pm 0,3$ и при тяжелой степени течение этой формы заболевания – от $13,0 \pm 0,7$ до $13,7 \pm 0,3$.

Таблица 3.9. – Средние показатели эозинофилов в периферической крови до лечения в %

Форма АР		Группа «А»		Группа «В»	
		<i>1-2 лет</i>	<i>3-5 лет</i>	<i>1-2 лет</i>	<i>3-5 лет</i>
Интермиттирующая	<i>Легкий</i>	6,3±0,3	6,7±0,3	6,7±0,3	7,0±0,6
	<i>Средний</i>	8,9±0,2	9,2±0,2	8,8±0,2	9,0±0,2
	<i>Тяжелый</i>	13,0±0,4	13,0±0,6	13,0±0,6	13,3±0,3
Персистирующая	<i>Легкий</i>	7,3±0,3	7,7±0,3	7,0±0,6	7,5±0,5
	<i>Средний</i>	9,5±0,3	9,7±0,3	9,6±0,2	9,8±0,3
	<i>Тяжелый</i>	13,0±0,7	13,5±0,3	13,3±0,5	13,7±0,3

Таким образом, показатели процентного содержания эозинофилов в крови у больных с искривлением перегородки носа, сочетанной с аллергическим ринитом, в зависимости от формы и клинического течения заболевания различаются.

Наличие повышенной концентрации эозинофилов в периферической крови в обеих группах указывает на характер воспалительно – аллергического процесса в полости носа у обследованных больных.

Определение концентрации эозинофилов назального секрета является одним из местных показателей аллергического процесса в полости носа. Для исключения или подтверждения воспалительного процесса в носовой полости, одновременно изучали содержание лимфоцитов, нейтрофилов и моноцитов в назальном секрете. Результаты исследования назального секрета приведены в таблице 3.10.

Судя по данным показателей таблицы 3.10. видно, что концентрация эозинофилов назального секрета у обследованных больных обеих групп выше, чем по отношению к другим параметрам носового отделяемого.

Среднее значение эозинофилов назального секрета у больных I-ой группы составило 59,2±12,0, а во II-ой группы - 59,5±12,1. При этом, статистическая значимость различия показателей между основной и сравнительной группами по U-критерию Манна-Уитни составила >0,05 (U =2716,5; Z =-0,08).

Таблица 3.10. – Результаты исследования назального секрета до лечения (M±SD)

Показатель	I группа (n =74)	II группа (n =74)	p
лимфоциты	4,4±2,9	4,2±3,1	>0,05 (U =2596,5; Z =0,54)
эозинофилы	59,2±12,0	59,5±12,1	>0,05 (U =2716,5; Z =-0,08)
нейтрофилы	32,5±12,2	32,2±12,4	>0,05 (U =2677,5; Z =0,23)
моноциты	3,8±3,0	4,1±3,2	>0,05 (U =2619,0; Z =-0,46)

Примечание: p – статистическая значимость различий между показателями I и II группами (по U-критерию Манна-Уитни).

В ходе исследования отделяемого секрета в носовой полости было установлено увеличение эозинофилов в назальном секрете у всех больных по сравнению к лимфоцитам, нейтрофилам и моноцитам, концентрация которых были в пределах нормы. Этот факт свидетельствует о повышенном уровне аллергизации, чем параметров воспалительного характера.

Статистическая значимость полученных данных проведено по U-критерию Манна-Уитни, данные которых представлены в таблице 3.11.

Как видно в таблице 3.11., у обследованных пациентов обеих групп имеется статистически значимая динамика повышения уровня IgE, при этом между группами, до лечения статистически значимые различия не выявлены. При этом, $p_2 > 0,05$ (U =2593,0; Z =-0,55).

Таблица 3.11. – Динамика изменения и различия уровня IgE (M±SD) у больных обеих групп до лечения

Группа	До лечения	p ₂
I (n =74)	711,0±177,8	>0,05 (U =2593,0; Z =-0,55)
II (n =74)	722,9±169,8	

Примечание: p₂ – статистическая значимость различий между показателями I и II группами (по U-критерию Манна-Уитни).

В патогенезе развития аллергических заболеваний полости носа и верхних дыхательных путей большую роль играет формирование реакции гиперчувствительности немедленного типа, которая приводит к IgE-

зависимой активации тучных клеток в слизистой носовой полости, что выражается появлением зуда в носу, чиханием и водянистыми выделениями из носа, а вследствие сужения просвета носовых ходов затрудняется носовое дыхание. На сегодняшний день значимость определения содержания IgE становится очевидной в связи с расширением алергизации населения.

Таблица 3.12. – Среднее значение показателей общего IgE в крови у больных обеих групп, в зависимости от длительности заболевания до лечения

Форма АР	Клин. течение	Группа «А»		Группа «В»	
		1-2 лет	3-5 лет	1-2 лет	3-5 лет
Интермитирующая	<i>Легкое</i>	299,4±44,4	347,6±46,1	299,9±33,6	349,0±47,9
	<i>Среднее</i>	677,9±5,2	736,7±4,0	695,9±4,0	756,6±4,9
	<i>Тяжелое</i>	887,9±4,6	951,7±10,1	875,3±11,4	939,3±29,3
Персистирующая	<i>Легкое</i>	353,6±34,6	427,0±51,3	385,1±26,2	466,1±83,4
	<i>Среднее</i>	758,9±5,7	794,2±5,8	762,3±6,6	796,8±7,7
	<i>Тяжелое</i>	885,2±4,9	934,3±31,8	887,1±5,4	973,9±22,3

Как видно из представленной таблицы 3.12., средние значения общего иммуноглобулина Е у больных с искривлением перегородки носа, сочетанных с аллергическим ринитом, в зависимости от формы и течения заболевания различаются.

Например, при легкой степени течения интермитирующей формы заболевания IgE составляет от 299,4±44,4 до 347,6±46,1 в первой и от 299,9±33,6 349,0±47,9 МЕ/мл во второй группе. При средней степени течения - от 677,9±5,2 до 736,7±4,0 в 1-й и от 695,9±4,0 до 756,6±4,9 МЕ/мл. во 2 – й группе. При тяжелой степени течения данной формы заболевания показатели IgE составили от 885,2±4,9 до 951,7±10,1 и от 875,3±11,4 до 973,9±22,3 МЕ/мл. в соответствующих группах.

Следует отметить, что у больных, проживающих в сельской местности, преобладает персистирующая форма заболевания. При легкой степени течения данной формы заболевания показатели IgE составили от $353,6 \pm 34,6$ до $427,0 \pm 51,3$ в первой и от $385,1 \pm 26,2$ до $466,1 \pm 83,4$ МЕ/мл во второй группе, при средней степени течения - от $758,9 \pm 5,7$ до $794,2 \pm 5,8$ и от $762,3 \pm 6,6$ до $796,8 \pm 7,7$ МЕ/мл. и при тяжелой степени течения - от $885,2 \pm 4,9$ до $934,3 \pm 31,8$ и от $887,1 \pm 5,4$ до $973,9 \pm 22,3$ МЕ/мл. в соответствующих группах.

С учетом жалоб, длительности заболевания, риноскопической картины и степени аллергизации полости носа (содержание IgE, эозинофилия в носовом секрете и в крови) определяли интермитирующий или персистирующий характер течения заболевания и степени тяжести аллергического процесса в полости носа.

В I-й группе больных, страдающих с интермитирующим и персистирующим течением болезни в течении от 1 до 2 лет было 37 (25,0%) человек, из которых с легким течением – 6 (16,2%), со средней тяжестью течения- 24 (64,8%) и тяжелым течением 7 (18,9%) больных.

Во II-й группе, больные, страдающие аллергическим ринитом в течение 1 – 2 года составили 39(26,3%) человек. Из них, с легким течением 6 (14,4%), со средней степенью тяжести – 26 (66,6%) и с тяжелым клиническим течением – 7 (17,9%) больных. При этом, больных, страдающих аллергическими проявлениями в носу в течение 3 – 4 лет, в I-й группе было 38 (25,3%), а во II-й - 36 (24%) человек.

В зависимости от особенностей клинического течения, частоты рецидивов, риноскопической картины и содержания IgE, а также эозинофилов в назальном секрете и в периферической крови определяли степень тяжести аллергического процесса в носу.

Распределение больных по степени тяжести аллергического процесса, в сочетании с искривлением перегородки носа до лечения указано в таблице 3.13.

Таблица 3.13. – Распределение больных по степени тяжести аллергического процесса до лечения

Форма АР	Клин. течение	Группа «А»		Группа «В»	
		<i>1-2 лет</i>	<i>3-5 лет</i>	<i>1-2 лет</i>	<i>3-5 лет</i>
Интермитирующая	<i>Легкое</i>	3 (4,1%)	3 (4,1%)	3(4,1%)	3(4,1%)
	<i>Среднее</i>	12 (16,2%)	12 (16,2%)	12 (16,2%)	12 (16,2%)
	<i>Тяжелое</i>	4 (5,3%)	3 (4,1%)	3(4,1%)	3(4,1%)
Персистирующая	<i>Легкое</i>	3 (4,1%)	3 (4,1%)	3(4,1%)	2 (2,7%)
	<i>Среднее</i>	12 (16,2%)	12 (16,2%)	13 (17,5%)	13 (17,5%)
	<i>Тяжелое</i>	3 (4,1%)	4 (5,3%)	4 (5,3%)	3(4,1%)

По результатам данного исследования видно, что пациентов с легкой степенью тяжести интермитирующей формы аллергического ринита в обеих группах было по 6 (8,1%), со средней степенью тяжести – по 24 (32,4%) и с тяжелой степенью тяжести аллергического процесса было 7 (9,4%) в первой и 6 (8,1%) во второй группе пациентов.

Что касается персистирующей формы, то у 6(8,1%) пациентов первой и у 5 (6,7%) пациентов второй группы выявлено легкое течение, у 24 (32,4%) из 1-й и у 26 (35,1%) из II-й группы – среднее течение и по 7 (9,4%) больных из обеих групп – тяжелое течение.

Таким образом, что у больных с искривлением носовой перегородки, сочетанной с аллергическим ринитом персистирующая форма заболевания, которая выявлена у 75 (50,7%) пациентов, слегка превалирует над интермитирующей формой, выявленной у 73 (49,3%) больных.

Данное соотношение больных объясняется тем, что при риноскопическом исследовании были выявлены различные варианты деформаций перегородки носа, которые долгое время раздражали слизистую оболочку носовых раковин, что способствовало к длительному существованию аллергена в носовой полости, тем самым нарушая функциональное состояние носа.

Таким образом, клиническое течение искривлений носовой перегородки, сочетанных с аллергическим ринитом, характеризуется затруднением носового дыхания, снижением обоняния, появлением в полости носа в

большом количестве слизисто-водянистых или водянистых выделений, приступообразным чиханьем, зудом в носу и головными болями.

Риноскопически определяется различные виды деформации носовой перегородки, умеренная отёчность слизистой носовой полости, гипертрофические изменения нижних носовых раковин, серозное или водянистое отделяемое в назальных ходах. Цвет слизистой носовой полости изменчив от бледно – розового до синюшного и бледно-синюшного.

В плане функционального состояния носа выявлены заметные нарушения проходимости носовых ходов, ослабления обоняния и снижение двигательной активности ресничек мерцательного эпителия, что привело к нарушению дыхательной, обонятельной и защитной функций слизистой полости носа.

Наличие повышенной концентрации эозинофилов в периферической крови в обеих группах указывает на характер воспалительно-аллергического процесса в полости носа у обследованных больных

В ходе исследования отделяемого секрета в носовой полости было установлено увеличение эозинофилов в назальном секрете у всех больных по сравнению к лимфоцитам, нейтрофилам и моноцитам, концентрация которых были в пределах нормы. Этот факт свидетельствует о повышенном уровне аллергизации, чем параметров воспалительного характера.

В ходе исследования определено, что в зависимости от формы и тяжести клинического течения аллергического ринита в сочетании с деформацией носовой перегородки, концентрация иммуноглобулина Е изменяется и имеет тенденцию к повышению.

3.5. Хирургическое лечение и послеоперационный уход

Согласно цели и задачи исследования больные были распределены методом свободного выбора на две группы по 74 человека. В плане хирургического лечения больным первой группы с деформацией носовой перегородки, сочетанной с аллергическим ринитом произведена септум-

операция и ультразвуковая дезинтеграция (УЗД) носовых раковин. У больных второй группы с такими же заболеваниями носовой полости была произведена лишь УЗД носовых раковин.

Учитывая, что причиной затруднения носового дыхания при деформации носовой перегородки, сочетанной с аллергическим ринитом, является искривление хрящевого, костного или костно-хрящевого отделов перегородки носа, а также увеличение носовых раковин, используемые в практике хирургические методы щадящего характера предназначены для достижения лечебного эффекта за счет коррекции носовой перегородки и уменьшения размеров гипертрофированных носовых раковин.

Показаниями для хирургического лечения больных первой группы служили существенное нарушение носового дыхания и обоняния, патологические изменения анатомических структур носовой полости в виде деформации носовой перегородки и увеличения в объеме носовые раковин, отсутствие клинического эффекта от медикаментозной терапии АР и наконец, согласие больных на предложенный план оперативного вмешательства.

Особенности предоперационной подготовки

Проведение любых оперативных вмешательств в полости носа у больных с аллергическими проявлениями требует тщательной предоперационной подготовки и проведения максимально щадящих методов операции и послеоперационного ухода.

В дооперационном периоде больным выполнялось клиническое исследование крови, мочи и кала, эндоскопическое исследование носовой полости и КТ – исследование ОНП.

Для улучшения эффективности хирургического лечения искривлений носовой перегородки в сочетании с АР, а также с целью снижения риска развития осложнений, операции необходимо выполнять лишь после

установления причинно – значимых аллергенов и в стадии ремиссии аллергического заболевания.

Отдельно уделяли внимание наличию лекарственной непереносимости к обезболивающим препаратам и антибиотикам. В случае подозрения на непереносимость к вышеуказанным лекарственным препаратам консультировались с врачом-аллергологом и только после отрицательного результата соответствующих тестов планировали оперативное вмешательство.

Перед оперативным вмешательством с целью достижения ремиссии АР больным назначали антигистаминные (лоратадин или цетиризин в таблетках) и интраназальные кортикостероиды (глазакор или дексанем) в течение 10 дней до поступления в клинику. Больным назначались антигистаминные препараты 2 – 3-го поколения, начиная с первых дней нахождения в стационаре и в течение 7 дней после хирургического лечения.

При появлении менструации у пациентов женского пола, а также при ожидании её появления накануне операции, хирургическое вмешательство временно откладывали.

В случаях использования лекарственных средств, обладающих противосвертывающими свойствами (аспирин, диклофенак, ортофен и т.д.), их назначение отменялось за 14 дней до хирургического вмешательства, а также в течение 14 дней после него.

Все хирургические вмешательства у больных с искривлением носовой перегородки в сочетании с АР, выполнялись в условиях стационара с применением эндотрахеального наркоза.

При хирургических вмешательствах на носовой перегородке носа, а также на носовых раковинах, выполнялись щадящие резекции носовой перегородки с последующей коррекцией носовых раковин. При проведении септум – операции использовался распатор - отсос нашей модификации и микроножи из набора инструментов для отомикрохирургии.

На сегодняшний день широкое применение нашел метод септопластики, который основан на хирургической коррекции искривлений носовой перегородки с последующим восстановлением её скелетных структур с использованием аутотрансплантатов (резицированных костно – хрящевых структур перегородки носа), с возможностью использования эндоскопической техники.

При проведении септопластики выполнялся традиционный полупроницающий разрез, начиная от преддверия носовой полости, продолжаясь вдоль каудального участка четырехугольного хряща и вплоть до дна носовой перегородки. При использовании данного разреза значительно облегчаются дальнейшие манипуляции хирурга при выполнении септопластики с экспозицией дна носовой полости носа. Как правило, после выполнения разреза и выделения края четырехугольного хряща с помощью распатора на стороне деформации перегородки выполняется отслойка слизистой совместно с надхрящницей и надкостницей, после чего в зависимости от формы деформации носовой перегородки выполняются различные виды резекции перегородки носа и её коррекция.

Традиционный способ отслойки мукоперихондрия и мукопериоста перегородки носа при септум-операциях по поводу деформации носовой перегородки проводятся односторонними или двусторонними металлическими распаторами заводского изготовления (Рисунок 3.2).



Рисунок 3.2. – Распаторы для отслойки слизистой носовой перегородки

Следует отметить, что наш опыт использования традиционных распаторов при септум – операции у больных с деформацией носовой перегородки, сочетанной с аллергическим ринитом, показали, что отслойка слизистой оболочки носовой перегородки обычным распатором нередко сопровождается умеренным, иногда значительным кровотечением, затрудняющий работу хирурга, что удлиняет время оперативного вмешательства.

При этом, из-за кровотечения и плохого обзора операционного поля нередко наблюдается повреждение слизистой оболочки носовой перегородки с последующей её перфорацией. Кроме того, хирург во время отслойки тканей перегородки носа нуждается в помощи ассистента, который постоянно будет отсасывать кровь, выделяемой из раневой полости.

С целью ускорения процедуры отслойки мукоперихондрия и мукопериоста перегородки носа и минимизации кровопотери во время вмешательства, а также сокращения времени оперативного вмешательства мы изобрели и успешно использовали распатор-отсос нашей модификации (Патент № ТУ1024 от 22.07.2019г.), который изготавливается из металлической трубки длиной до 10-12 см и диаметром в 2 мм, при этом остро затачивался конец данной трубки (Рисунок 3.3.).

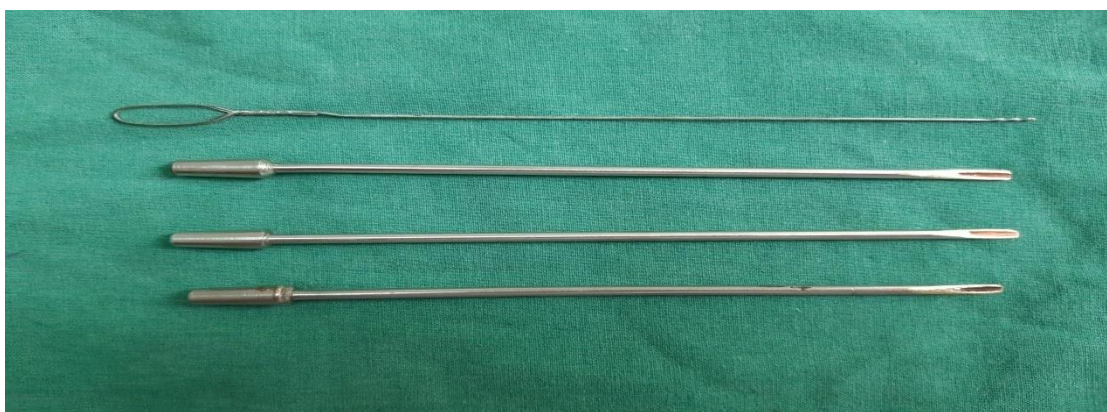

Рисунок 3.3. – Трубчатые распаторы нашей модификации

При проведении манипуляций, проксимальный конец трубки–распатора подключается к электроотсосу. Такой распатор дает возможность сравнительно легко отслаивать ткани перегородки носа с одновременным отсасыванием крови из раневой полости, что значительно облегчает работу хирурга во время операции и необходимость обязательного участие ассистента во время операции отпадает.

После разреза мягких тканей скальпелем, острым концом распатора обнажали хрящевой край перегородки носа и далее, поступательными движениями распатора производили отслойку мукоперихондрия и мукопериоста на левой стороне перегородки носа. При этом, по ходу отслойки тканей одновременно отсасываем кровяные выделения из раневой полости и контролируем ход операции изнутри операционного туннеля, что в итоге позволяет ускорить ход хирургического вмешательства с незначительной кровопотерей.

Клинические применения модифицированного трубчатого распатора – отсоса во время септум – операции у больных с искривлением носовой перегородки, сочетанное с аллергическим ринитом показали преимущества и удобства данного способа отслойки слизистой оболочки вместе с надхрящницей и надкостницей перегородки носа перед традиционным, т.к. случаев значительного кровотечения из носа и повреждения слизистого лоскута не отмечалось.

Одним из популярных методов консервативной септопластики при деформациях носовой перегородки является максилло-премаксилярный подход по Cottle. Данный способ позволяет облегчить манипуляции хирурга при оперативных вмешательствах на носовой перегородке и во время проведения ее реконструкции. Этот метод поддержан Европейским ринологическим обществом и широко распространен во многих странах мира, включая и нашу страну

Согласно максилло-премаксилярного доступа по Cottle, после разреза мягких тканей слева по каудальному краю 4-х угольного хряща, с помощью

распатора производится отслойка слизистой одновременно с надхрящницей на протяжении всей длины носовой перегородки и до передней стенки клиновидной пазухи информируется переднее – задний левый верхний туннель. После этого вдоль основания носовой перегородки под крылом премаксиллы формируется переднезадний нижний туннель, затем с помощью острых ножниц либо скальпеля выполняется рассечение находящейся между туннелями соединительнотканной перемычки, обеспечивая, тем самым, просторный доступ к левой половине носовой перегородки. При наличии доступа к деформированным участкам носовой перегородки из него выполняется коррекция искривлений с отделением хрящевой перегородки от премаксиллы.

С целью обеспечения достаточного доступа к задней поверхности носовой перегородки формируется правый переднезадний верхний и нижний туннели, которые соединяют между собой. Затем выполняется коррекция лишь деформированных участков перегородки с минимальной их резекцией (Рисунок 3.4.).

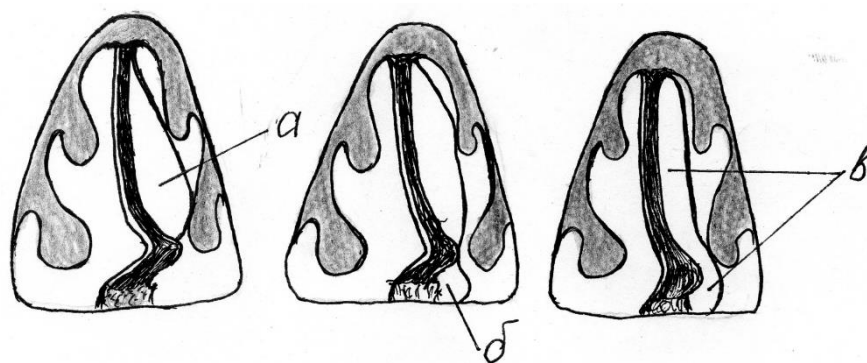


Рисунок 3.4. – Максилло-премаксилярный доступ по Cottle. а - переднезадний левый верхний туннель; б – переднезадний нижний туннель; в – общий туннель создает широкий доступ к левой поверхности перегородки носа для манипуляций

Наш опыт работы с больными, у которых имелась деформация носовой перегородки, сочетанной с аллергическим ринитом показал, что выполнение

любых оперативных вмешательств в полости носа у больных с аллергическими проявлениями требует тщательной предоперационной подготовки и проведения максимально щадящих методов операции и послеоперационного ухода.

С целью оптимизации оперативного лечения, минимизации объема операции и травматизации слизистой оболочки перегородки носа у больных с костным или хрящевым шипом, а также односторонним гребнем носовой перегородки, сочетанные с аллергическим ринитом мы предложили и успешно внедряем в практику ЛОР отделений НМЦ РТ «Шифобахш» модифицированный способ максилло – премаксиллярного доступа по Cottle при септум – операции (**рац. предлож. №3413/R404 от 04.02.2021г.**).

Сущность нашей модификации заключается в том, что в отличие от доступа по Cottle, после разреза мягких тканей слева, мы распатором нашей конструкции отсепаровываем слизистую вместе с надхрящницей вдоль основания перегородки носа под крылом премаксиллы чуть дальше места локализации шипа или гребня перегородки и создаем слегка ограниченный, но достаточный для манипуляций переднезадний левый туннель без образования отдельных туннелов. Далее при таком достаточном для манипуляции доступе долотом или ножом устраняем только деформированные участки перегородки с минимальной их резекцией (Рисунок 3.5.).

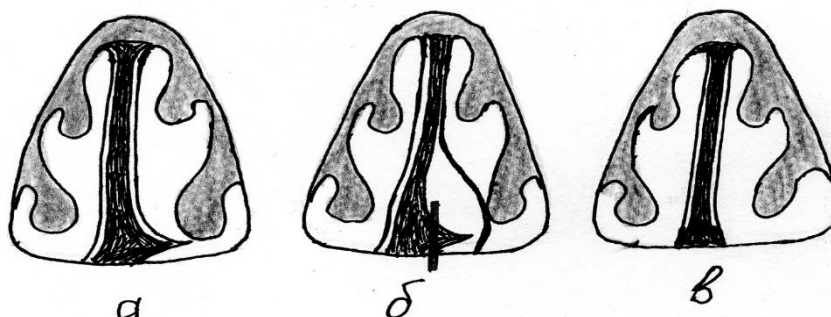


Рисунок 3.5. – Модифицированный максилло-премаксиллярный доступ по Cottle. а - перегородка носа до начала операции; б - создание единого переднезаднего общего туннеля и резекция костного шипа; в - вид перегородки носа после операции

Способ направлен на минимизацию травмы мягких тканей перегородки носа и уменьшение операционного поля путем ограничения отслойки мукоперихондрия только в пределах деформированного участка медиальной стенки. Предложенный способ минимизирует травму слизистой оболочки и надхрящницы перегородки носа и объем операции в результате создания ограниченного туннеля, достаточного для устранения шипов и гребней костного или хрящевого отделов носовой перегородки, тем самым ускоряет ход оперативного вмешательства.

Методика является более эффективным в плане экономии времени проведения оперативного вмешательства.

При двустороннем костном шипе основания перегородки носа отслойка мукопериоста производится также доступом по Cottle с созданием переднезадних нижних туннелей вдоль основания перегородки с обеих сторон в области деформации с последующим сбиванием костных выступов долотом с обеих сторон (Рисунок 3.6.). Операцию завершают двусторонней передней марлевой тампонадой.

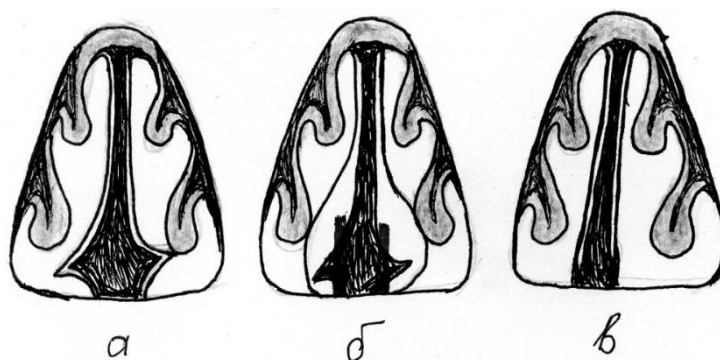


Рисунок 3.6. – Техника устранения двустороннего шипа перегородки носа по нашей модификации. а – до операции; б – отслойка мукопериоста с обеих сторон в пределах деформации и удаление костных шипов; в – перегородка носа после операции

Как было отмечено выше, выполнение хирургических операций в полости носа у больных с аллергическими проявлениями требует максимально щадящего отношения к слизистой оболочке и костно-хрящевым

структурам носовой перегородки, с учетом чрезмерно выраженных реактивных явлений со стороны слизистой носовой полости на любые виды вмешательства в носовой полости. Для достижения этих задач мы усовершенствовали хирургические подходы к известным методам септопластики при различных видах искривления перегородки носа.

В результате работы, мы установили, что путем ограничения отслойки слизистого лоскута в пределах искривленного участка перегородки носа, создания туннеля небольшого по объему, но достаточного для манипуляций и минимальной резекции костно – хрящевого остова можно добиться хорошего анатомического и функционального результата операций.

При С – образной девиации перегородки, многие авторы выпрямление хряща осуществляют либо путем иссечения множественных клиновидных участков хряща на выпуклой стороне деформации или нанесением нескольких рядов горизонтальных сквозных разрезов на вогнутой поверхности хрящевой пластинки и удалением хрящевых полосок (Рисунок 3.7.).

На основании собственного опыта септопластики у больных с С-образной девиацией перегородки носа, сочетанной с аллергическим ринитом, считаем, что наносить многочисленные насечки нецелесообразно, с учетом более выраженной и продолжительной реакции тканей перегородки носа в ответ на хирургическую травму.

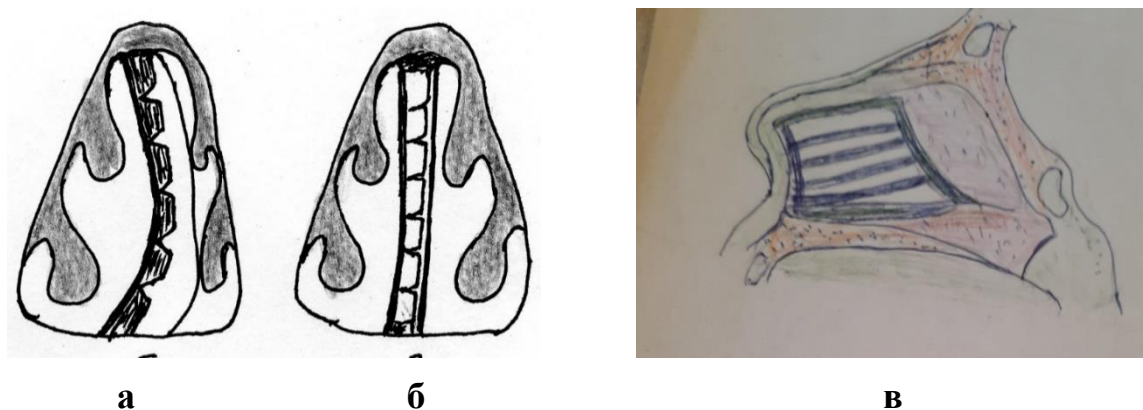


Рисунок 3.7. – Иссечение клиновидных участков (а) на выпуклой стороне хряща; б, в – перегородка после операции

Для уменьшения травматизации хрящевой ткани мы успешно применили наш вариант коррекции путем нанесения два параллельно горизонтального разреза на середине самой вогнутой части хряща и удалением хрящевой полоски размером до 0,2см между разрезами (рацпредложение №3414/R405 от 04.02.2021г).

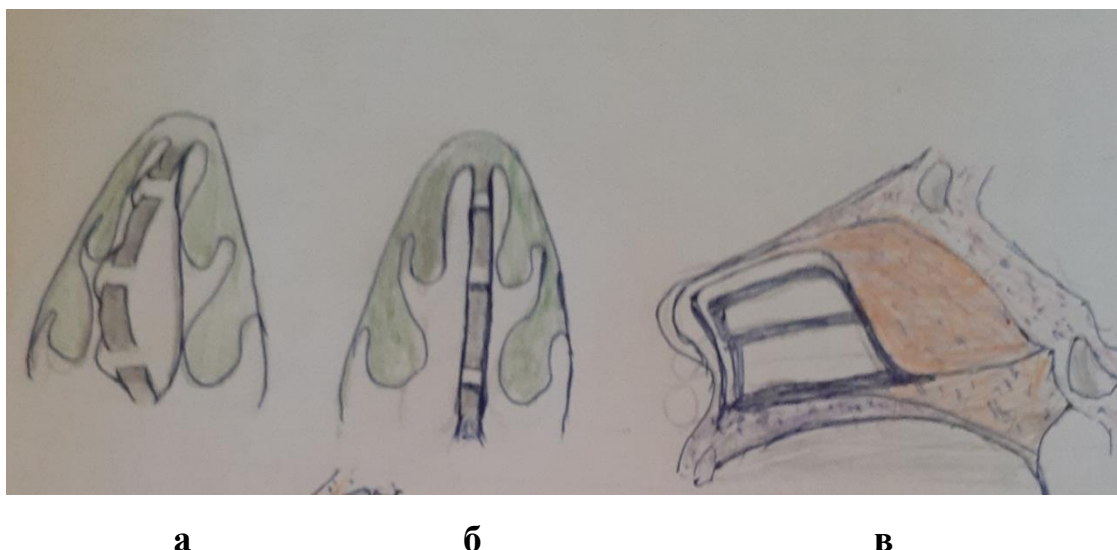


Рисунок. 3.8. – Наш вариант коррекции С-образной девиации перегородки носа. а – перегородка во время операции; б, в – перегородка после операции

После этого, нижняя часть хрящевой пластинки становится мобильной и её можно сместить в нужную сторону. Для обеспечения подвижности верхней части хрящевой пластинки под сводом спинки носа, таким же образом удаляем хрящевую полоску меньшего размера, примерно до 0,1 см., после чего, и верхняя часть хряща также становится подвижной (Рисунок 3.8.).

Операцию завершаем вставлением в полость носа две встроенные друг на друге воздухоподводящие трубки № 6 или №7 из набора интубационных труб для фиксации перегородки носа в срединном положении и для обеспечения носового дыхания впервые сутки в послеоперационном периоде.

При S – образной деформации носовой перегородки, в отличие от традиционной, производили отслойку слизистого лоскута в пределах деформации с минимальной резекцией грубо деформированных сегментов хряща или кости с последующей коррекцией остальных участков перегородки методом мобилизации, описанной выше (Рисунок 3.9.).

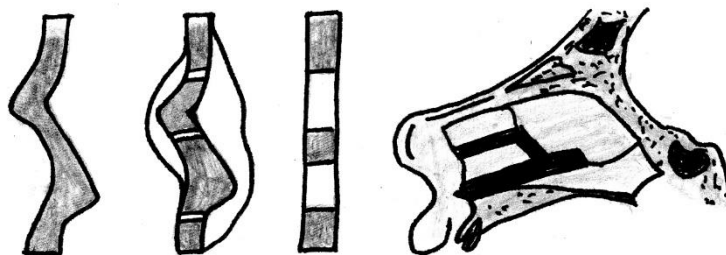


Рисунок 3.9. – Способ отслойки слизистого лоскута и резекции деформированных участков хрящевой и костной части перегородки носа

Порядок выполнения операции при деформации носовой перегородки, сочетанной с аллергическим ринитом и гипертрофией носовых раковин во многом зависит от ограниченной или распространенной формы гипертрофии носовых раковин.

В случае наличия увеличения передних либо задних отделов нижних раковин носа хирургическое вмешательство начинали с перегородки, после чего производили УЗД. Однако, у 16 пациентов с деформацией носовой перегородки и гипертрофией раковин носа, первым этапом операции выполнили УЗД носовых раковин, а затем септум – операцию. Такой выбор был обоснован затруднением обзора средних и задних отделов полости носа и созданием возможных сложностей во время септопластики. Следует отметить, что после проведенной ультразвуковой дезинтеграции раковины на глазах сокращались в размере, тем самым улучшался обзор операционного поля во время последующей септум-операции.

Показаниями к выполнению УЗД носовых раковин у пациентов с искривлением перегородки носа в сочетании с АР, являлись отсутствие эффекта после проводимой ранее терапии с использованием сосудосуживающих и антигистаминных лекарственных средств, а также выраженные расстройства основных функций носа. Для проведения УЗД носовых раковин применялось УЗ – оборудование ЛОРА-ДОН с использованием набора хирургических инструментов (Рисунок 3.10.). Для УЗД носовых раковин используется ультразвуковой зонд (УЗ) с вышеуказанными физическими параметрами. Физиологичность, простота и кратковременность выполняемых манипуляций позволяет эффективно выполнить УЗД носовых раковин и у пациентов с аллергическим ринитом.

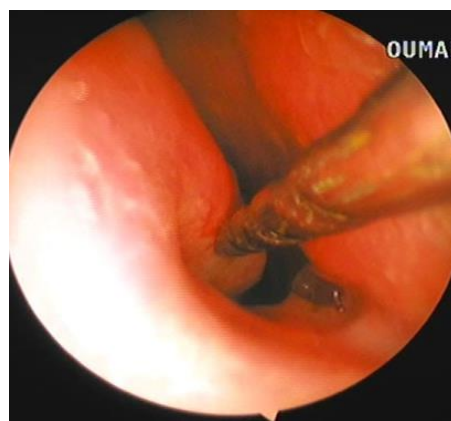



Рисунок 3.10. – Ультразвуковой хирургический аппарат ЛОРА – ДОН и методика УЗ дезинтеграции нижней носовой раковины

После дополнительного локального обезболивания слизистой носовой раковины с использованием 3,0 – 4,0 мл 1% р-ра новокаина, вглубь нижней раковины носа на расстояние 2 – 3 см проводили ультразвуковой зонд и на протяжении 10–12 секунд выполняли дезинтеграцию раковины массирующими движениями зонда. Если имелись гипертрофические изменения в средней носовой раковине, то тогда УЗ зонд проводили в передний её отдел и таким же способом выполнялась дезинтеграция стромы раковины. С помощью данного способа можно добиться щадящего

разрушения патологически измененной стромы носовой раковины, с сохранением физиологически значимого эпителиального покрова слизистой оболочки с образованием рубцов в области операционного канала. Необходимо подчеркнуть, что у УЗ зонда отмечаются довольно хорошие кровоостанавливающие свойства, благодаря чему все хирургические вмешательства, проводимые с использованием данного ультразвука, практически не сопровождались кровопотерей.

В нашей практике было 3 случая аномального расположения носовых раковин, когда гипертрофированные нижние носовые раковины, достаточно далеко отходя от латеральной стенки, соприкасались с перегородкой носа, что приводило к значительному сужению общего носового хода и резкому нарушению носового дыхания.

При гипертрофических изменениях в носовых раковинах и аномальных их расположениях выполняли УЗД с последующей латеропозицией раковин носа к боковой стенке. С этой целью, после завершения УЗД носовых раковин с помощью носового зеркала Киллиана, используя его длинные бранши, производили надлом костной составляющей нижней носовой раковины в области основания, после чего прикрепляли её к боковой стенке, при этом просвет нижнего носового хода должен быть достаточно свободным.

Благодаря прижиманию носовой раковины к боковой стенке просвет общего носового хода расширяется, в результате чего носовое дыхание улучшается. При гипертрофических изменениях в носовых раковинах и аномальных их расположениях выполняли УЗД с одномоментной латеропозицией раковин носа к боковой стенке, после этого выполняли септум – операцию, способы которой были описаны выше, с учетом варианта и характера искривления перегородки носа.

На последнем этапе при проведении многих хирургических вмешательств на полости носа выполняется передний вариант марлевой тампонады носа с целью предотвращения формирования гематом, раневых

геморрагий, а также для фиксации перегородки носа и интраназальных структур в правильном положении.

Для того, чтоб носовое дыхание не перекрылось, перед проведением тампонады по дну носовой полости проводили воздуховодные силиконовые трубочки, а полость носа закрывали резиновыми пальчиками, заполненными марлевыми тампонами.

Послеоперационное наблюдение

Первые сутки послеоперационного периода во всех случаях протекали практически одинаково. Пациенты жаловались на наличие головной боли, чувство компрессии в носовой полости, сухость во рту, слезотечение, а также вялость и понижение аппетита. Головная боль и болевые ощущения в области носа были в разной степени выраженности и уменьшались или прекращались после применения обезболивающих препаратов. Больным предписывали покой в течение 2-3 дней. В зависимости от выраженности болевых ощущений пациентам назначали 2,0 анальгина и 1,0 димедрола внутримышечно, трамадол, кетанол и другие анальгетики 2 – 3 раза в течении первых суток.

На следующий день больным удаляли тампоны. С целью предупреждения возможного кровотечения, тампоны предварительно размачивали с раствором перекиси водорода, затем постепенно их удаляли из обеих половин носа. При таком подходе, кровотечение практически не возникало, за исключением редких случаях в виде небольшого и непродолжительного кровотечения.

Впервые сутки после операции, реактивные явления со стороны полости носа проявлялись выраженным отеком слизистой полости носа, появлением фибрина на слизистой носовой перегородки и раковин носа. В течении 24 часов в носовой полости скапливалось обильное слизистое, слизисто – водянистое и слизисто – сукровичные содержимые, которые закрывали

носовые ходы и затрудняли носовое дыхание. В связи с этим, пациентам до трех раз в сутки выполнялась обработка носовой полости.

Утреннюю и дневную процедуру по очистке носа выполнял лечащий хирург, а вечернюю – дежурный врач. Патологическое отделяемое удаляли с помощью элетроотсоса, полость носа орошали сосудосуживающими средствами (нафтизин, галазолин, отривин), в носовой ход вставляли марлевые турунды с кортикостероидной мазью два раза в сутки.

Однако, впервые сутки после операции, все проводимые лечебные мероприятия были не очень эффективными, т.к. затрудненное носовое дыхание, обильные слизисто-серозные выделения в носу и частые чихания продолжали, беспокоит больных. При риноскопии определяли выраженный отек слизистой носовых раковин, носовой перегородки, сужение общего носового хода и наличие обильного слизисто-серозного содержимого в полости носа.

С учетом более выраженной реакции тканей полости носа на проведенную операцию, после удаления тампонов из носа и после очистки полости носа от патологических отделяемых, начали применять местно кортикостероидный препарат дексаметазон путем внутрислизистой инъекции (рац.предложение №3412/R403 от 04.02.2021г).

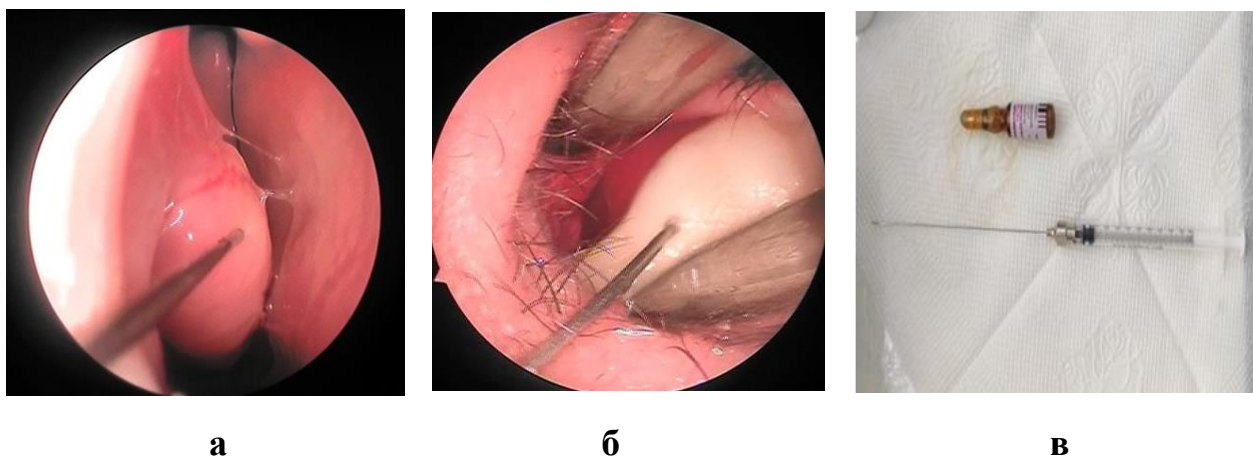


Рисунок 3.11. – Шприц с иглой (а), подслизистая интратурбинная (б) и интрасептальная (в) инъекция дексаметазона

Больным, которым выполнили сразу две операции, т.е. септопластику и УЗД носовых раковин в передний отдел перегородки носа и нижних носовых раковин, с каждой стороны внутрислизисто вводили по 0,2 мл раствора дексаметазона (Рисунок 3.11.) с помощью инсулинового шприца, после местной анестезии с 10% аэрозольным раствором лидокаина.

Инъекцию проводили ежедневно, в течении 5–6 дней, в период нахождения больного в стационаре. В группе больных, которым выполняли только УЗД носовых раковин, внутрислизистую инъекцию проводили в передний конец нижних носовых раковин в объеме 0,5 мл. с каждой стороны.

Для определения эффективности местной кортикостероидной терапии в послеоперационном периоде у больных с деформацией носовой перегородки в сочетании с аллергическим ринитом проводили ежедневный мониторинг жалоб больных, риноскопической картины и функционального состояния носа.

Следует отметить, что в группе пациентов, которые получали местную эндоназальную внутрислизистую кортикостероидную терапию, реактивные явления начали спадать значительно быстрее и заметнее, чем в группе больных, которые получали стандартную послеоперационную местную и антигистаминную терапию. Эффективность данного способа местной кортикостероидной терапии проявилась в быстром улучшении риноскопической картины и в улучшении функционального состояния носа.

Способ эндоназальной кортикостероидной терапии в послеоперационном периоде у больных с деформацией перегородки носа в сочетании с аллергическим ринитом успешно внедрили в клиническую практику ЛОР отделений национального медицинского центра РТ «Шифобахш».

В период послеоперационного наблюдения, у 5 больных отмечалась тенденция к смещению четырехугольного хряща в прежнюю позицию, что приводило к сужению общего носового хода на стороне смещения и затрудняло носовое дыхание. Для предупреждения смещения

корригированного хряща мы успешно использовали способ односторонней пролонгированной тампонады носа.

Суть способа заключалась в том, в соответствующую половину носа, где наблюдалась тенденция к смещению корригированного хряща вставили воздуховод из эндотрахеальной трубки №6, длиной 6-8 см, а в свободную часть полости носа над воздухопроводной трубкой вставили резиновый пальчик, заполненный марлевым тампоном сразу на 4-5 суток. Это время позволяет четырехугольному хрящу прочно фиксироваться к окружающим их тканям носовой перегородки и принимать срединное положение, а наличие воздухопроводной трубки обеспечивает носовое дыхание за период нахождения тампона в носу. Таким образом, во всех случаях добились хорошей фиксации перегородки носа в срединном положении и улучшения носового дыхания

Пациентов выписывали из стационара на 5–7 сутки после операции при условии гладкого течения. Рекомендовалось дальнейшее наблюдение в амбулаторных условиях.

Всем пациентам при выписке давались следующие рекомендации: 3–4 раза в сутки производить промывание носовой полости носа физиологическим раствором либо Аквамарисом, производя по 1–2 впрыскивания в левую и правую половину носа по 3–6 раз в сутки на протяжении 14 – 21 дня.

Глава 4. Результаты комплексного лечения пациентов с деформацией носовой перегородки, сочетанной с аллергическим ринитом

Как было сказано в предыдущей главе, в плане хирургического лечения больным первой группы проведены септум – операция и УЗД носовых раковин одновременно, а во второй группе объем операции ограничивался только проведением УЗД носовых раковин.

Оценку результатов хирургического лечения в обеих группах проводили в конце первого, третьего и 6 месяцев послеоперационного наблюдения с учетом жалоб пациентов, данных риноэндоскопии, результатов исследования функционального состояния носа, концентрации эозинофилов в назальном секрете, в периферической крови и IgE в сыворотке крови.

4.1. Сравнительный анализ рино – эндоскопических результатов исследования носа

Оценку анатомических результатов хирургического лечения пациентов с искривлением перегородки носа, сочетанной с аллергическим ринитом, проводили в разные сроки после операции.

Результаты лечения оценивали в конце первого и третьего месяцев, а также по истечении 6 месяцев послеоперационного наблюдения за пациентами. Как было отмечено выше, первый итог лечения подводили по истечению 1 месяца после операции и наблюдения.

При анализе жалоб пациентов выяснилось, что 52, 5% больных из первой группы и 38,8% больных из контрольной группы особых жалоб на общее состояние и самочувствие не предъявляли. Они были удовлетворены состоянием носового дыхания и обоняния, отмечали улучшение самочувствия и возвращения к активному образу жизни.

При эндоскопии у данной группы пациентов слизистая полости носа выглядела бледно – розовой и влажной, нижние носовые раковины были слегка набухшими, однако не суживали общий носовой ход и не

препятствовали дыханию. Носовая перегородка находилась практически в срединном положении. В момент риноскопии, в носовых ходах патологических выделений не было (Рис. 12). Параметры функционального состояния носа (дыхание, обоняние и МЦТ) находились близко к норме.

У другой части, т.е. более 47, 5% больных I – ой группы и более 61, 2% пациентов II – ой группы, наблюдалось улучшение носового дыхания и общего самочувствия. Однако, сохранялось некоторое затруднение носового дыхания, которое чаще отмечалось ночью, а также периодические выделения слизистого секрета из носовой полости. Некоторые из этих пациентов все еще пользовались сосудосуживающими средствами в нос, после которых носовое дыхание восстанавливалось. При риноскопии, у этой категории пациентов все ещё сохранялись умеренная гиперемия и набухлость слизистой оболочки носовых раковин и наличие слизистого секрета в общем носовом ходе (Рисунок 4.1.).

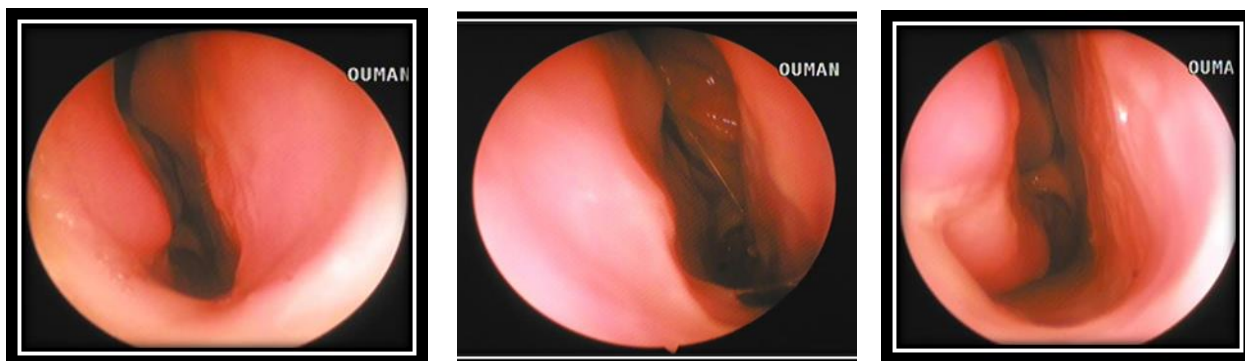


Рисунок 4.1. – Эндоскопическая картина полости носа у больных с деформацией перегородки носа, сочетанной с аллергическим ринитом после лечения

4.2. Результаты функционального исследования носа

Сравнительный анализ результатов исследования дыхательной функции носа

Предварительное исследование дыхательной функции до оперативного лечения по данным таблицы 3.4. показало, что в обеих группах наблюдаются выраженные расстройства проходимости носовых ходов в результате

сужения носовых ходов вследствие искривления перегородки носа и гипертрофии носовых раковин. Данные ринопневмометрии выявили нарушение проходимости носовых ходов II – III степени у 88,8% первой и у 84,8% пациентов II-й группы. Ниже представляется полученные результаты ринопневмометрии у обследованных больных обеих групп до лечения и в зависимости от периодов наблюдения после проведенной статистической обработки по критерию Фридмана и по U-критерию Манна-Уитни. Таблица 4.1.

Таблица 4.1. – Результаты риноманометрии больных в разные периоды наблюдения (mmH₂O; M±SD)

Группа	До лечения	После лечения			p ₁ (df =3)
		ч/з 1 месяц	ч/з 3 месяц	ч/з 6 месяц	
I (n =74)	40,1±15,2	18,7±13,8	13,5±9,5	10,1±6,0	<0,001 (Fr =222,0)
II (n =74)	40,3±15,4	25,4±14,2	18,6±12,5	14,3±11,2	<0,001 (Fr =222,0)
p ₂	>0,05 (U =2673,5; Z =-0,24)	<0,001 (U =1813,5; Z =-3,67)	<0,001 (U =1834,0; Z =-3,52)	<0,001 (U =1890,0; Z =-3,33)	

Примечание: p₁ – статистическая значимость различий показателей до лечения и после при сроках 1, 3 и 6 месяцев (по критерию Фридмана); p₂ – статистическая значимость различий между показателями I и II группами (по U-критерию Манна-Уитни).

Через месяц после хирургического лечения, согласно данным, приведенным в таблице 4.1., в обеих группах наблюдается улучшение проходимости носовых ходов со статистически значимыми различиями в параметрах дыхательной функции носа.

В таблице 4.2. приведены данные ринопневмометрии обеих групп до операции и в разные сроки послеоперационного наблюдения.

Как видно из данной таблицы, через месяц после комплексного лечения у 63,52% больных 1-й и у 25,67% обследованных второй группы проходимость носовых ходов восстановилась. При этом разница между основной и контрольной группами составила 37,85%.

К данному периоду времени, нарушение проходимости носовых ходов I степени среди пациентов первой и сравнительной группы отмечались в 16 (21,62%) и в 33 (44,59%) случаях, соответственно, а разница между группами составила 22,97%, что является достаточно существенной. При этом, затруднение проходимости II степени все еще наблюдалось у 9 (12,16%) больных из первой группы и у 17 (22,98%) больных из контрольной группы. Разница по этому параметру между обеими группами составила 10,82%. Нарушение проходимости III степени среди больных первой и контрольной группы были отмечены в 2 (2,70%) и в 5 (6,76%) случаях, соответственно, с разницей в показателях между группами 4,06%.

Таблица 4.2. – Результаты ринопневмометрии до операции и в разные сроки послеоперационного наблюдения абс (%)

Группа больных (n =148)	Сроки наблюд.	Данные ринопневмометрии			
		Норма (8-10 mmH ₂ O)	Проход-сть I степени	Проход-сть II степени	Проход-сть III степени
I (n =74)	До опер.	-	9 (12,2%)	43 (58,1%)	22 (29,7%)
	Через 1 мес.	47 (63,52%)	16 (21,62%)	9 (12,16%)	2 (2,70%)
	Через 3 мес.	54 (72,97%)	17 (22,98%)	2 (2,70%)	1 (1,35%)
	Через 6 мес.	57 (77,03%)	15 (20,27%)	2 (2,70%)	-
II (n =74)	До опер.	-	12 (16,2%)	41 (55,4%)	21 (28,4%)
	Через 1 мес.	19 (25,67%)	33 (44,59%)	17 (22,98%)	5 (6,76%)
	Через 3 мес.	27 (36,49%)	31 (41,89%)	13 (17,57%)	3 (4,05%)
	Через 6 мес.	38 (51,35%)	27 (36,49%)	7 (9,46%)	2 (2,70%)

Таким образом, спустя 30 суток после операции у 63,52% больных из первой группы отмечалось восстановление проходимости носовых ходов и носового дыхания. В то же время, в контрольной группе аналогичные положительные изменения были отмечены только в 25,67% случаев. При риноскопии у данной группы больных наблюдалось спадание реактивного отека слизистой носовой полости, прекращение патологического отделяемого из носа и нормализация обонятельной функции носа.

Далее, через 3 месяца после операции, на фоне продолжающегося медикаментозного лечения с использованием антигистаминных и кортикостероидных препаратов, проводили повторное обследование пациентов с изучением дыхательной функции носа.

Согласно полученным результатам, нормализация носового дыхания в основной группе больных наблюдалась уже в 72,97% случаев, а в контрольной – в 36,49% случаев. При этом, разница между группами составила 36,49%, которая является достаточно заметной.

За этот периода лечения и наблюдения, число больных в первой группе с нарушением проходимости носовых ходов I степени составило 17 (22,98%), а в контрольной - 31 (41,89%) человек, с разницей в показателях – 18,91%.

Затруднение проходимости носовых ходов II степени, среди пациентов первой группы наблюдалось в 2 (2,70%) случаях, в контрольной – в 13 (17,57%) случаях, с разницей в показателях 14,87%. Нарушение проходимости носовых ходов III степени в первой группе было отмечено только у 1(1,35%) больного, а в контрольной – у 3 (4,05%) пациентов.

Через 6 месяцев после операции и на фоне консервативной терапии проведено заключительное динамическое исследование дыхательной функции носа с проведением ринопневмометрии.

Было установлено, что у пациентов основной группы нормализация дыхательной функции носа отмечена у 77,03%, а в контрольной – у 51,35% больных с разницей в показателях 25,68%, что свидетельствует об эффективности одномоментной септопластики и УЗД носовых раковин на фоне послеоперационной антигистаминно-кортикостероидной терапии.

Следует отметить, что во второй группе больных, которым на фоне аналогичной терапии была выполнена только УЗД носовых раковин, носовое дыхание восстановилось только у 51,35% пациентов, что свидетельствует о недостаточной эффективности данного хирургического вмешательства у больных с деформацией перегородки носа, сочетанной с аллергическим ринитом.

Сравнительный анализ результатов исследования транспортной функции мерцательного эпителия

В предварительных исследованиях состояния МЦТ, у всех наблюдаемых нами пациентов были выявлены снижение двигательной функции мерцательного эпителия, данные которых приведены в главе 3.

В последующем, мы изучили динамические изменения состояния двигательной активности мерцательного эпителия слизистой носовой полости в различные периоды времени после выполнения операции и проведения консервативного лечения с использованием антигистаминных, кортикостероидных и противовоспалительных средств. Полученные данные представлены в таблице 4.3.

Таблица 4.3. – Показатели мукоцилиарного клиренса (M±SD)

Группа	До лечения	После лечения			p ₁ (df =3)
		ч/з 1 месяц	ч/з 3 месяца	ч/з 6 месяцев	
I (n =74)	47,4±20,3	26,3±9,0	19,8±5,9	14,7±4,2	<0,001 (Fr =218,7)
II (n =74)	48,4±20,1	32,3±12,3	23,7±8,8	17,4±6,9	<0,001 (Fr =222,0)
p₂	>0,05 (U =2635,0; Z =-0,39)	=0,002 (U =1920,0; Z =-3,14)	=0,012 (U =2080,5; Z =-2,52)	=0,019 (U =2128,5; Z =-2,34)	

Примечание: p₁ – статистическая значимость различий показателей до лечения и после при сроках 1, 3 и 6 месяцев (по критерию Фридмана); p₂ – статистическая значимость различий между показателями I и II группами (по U-критерию Манна-Уитни).

В зависимости от длительности проведения консервативной терапии у пациентов обеих групп отмечались значимые различия в показателях, отражающих состояние мукоцилиарного транспорта (МЦТ) слизистой носовой полости. Данные результатов мукоцилиарного клиренса, в зависимости от степени восстановления двигательной активности и периодов наблюдения показаны в таблице 4.4.

Таблица 4.4. – Показатели мукоцилиарного клиренса в группах до операции и в разные сроки послеоперационного наблюдения абс. (%)

Группа больных (n =148)	Сроки наблюдений	Данные мукоцилиарного транспорта			
		Норма	Снижение МЦТ I степени	Снижение МЦТ II степени	Снижение МЦТ III степ.
I (n =74)	До операции	-	10 (13,5%)	45 (60,8%)	19 (25,7%)
	Через 1 мес.	30 (40,54%)	19 (25,68%)	25 (33,78%)	-
	Через 3 мес.	44 (59,46%)	25 (33,78%)	5 (6,76%)	-
	Через 6 мес.	68 (91,89%)	6 (8,11%)	-	-
II (n =74)	До операции	-	13 (17,6%)	43 (58,1%)	18 (24,3%)
	Через 1 мес.	17 (22,98%)	15 (20,27%)	39 (52,70%)	3 (4,05%)
	Через 3 мес.	31 (41,89%)	24 (32,43%)	19 (25,68%)	-
	Через 6 мес.	51 (68,92%)	20 (27,03%)	3 (4,05%)	-

Как следует из таблицы 4.4., спустя 30 суток после операции и проведения комплексного лечения у 30 (40,54%) пациентов основной и у 17 (22,98%) больных контрольной группы наблюдалось восстановление двигательной активности мерцательного эпителия слизистой носовой полости. При этом, разница между группами к данному периоду времени составила 17,56%.

В то же время, у 19 (25,68%) пациентов из первой и у 15 (20,27%) больных из второй группы все ещё наблюдалось снижение активности ресничек мерцательного эпителия I степени, с разницей между группами – 5,41%. Ослабление МЦТ II степени было установлено у 25 (33,78%) пациентов основной и у 39 (52,70%) больных контрольной группы с разницей в показателях-18,92%. Стоит также отметить, что снижение МЦТ III степени было отмечено у 3 (4,05%) больных из контрольной группы.

Таким образом, спустя 30 суток после операции на фоне комплексной терапии у 40,5% пациентов основной группы, напротив 22,98% в контрольной группе, восстановилась двигательная активность мерцательного эпителия, что указывает на эффективность комплексного (хирургического и терапевтического) лечения.

Повторное исследование МЦТ, проведенное через 3 месяца после операции и комплексной терапии показало, что в основной группе больных нормализация МЦТ наступила у 44 (59,46%) пациентов первой и у 31 (41,89%) больных контрольной группы с разницей в показателях 17,6%. Пониженный МЦТ I степени отмечен у 25 (33,78%) больных первой и у 24 (32,43%) пациентов второй группы. Сниженная двигательная активность мерцательного эпителия слизистой полости носа II степени была выявлена у 5 (6,76%) больных 1-ой и у 19 (25,68%) обследованных 2-ой группы со существенной разницей в показателях -18,9%.

При исследовании состояния МЦТ спустя полгода после операции и проведения комплексного лечения нормализация МЦТ отмечалась у 68 (91,89%) больных из 1-й и у 51 (68,92%) пациентов из 2-й группы.

Таким образом, через 6 месяцев наблюдения в основной группе, общее количество больных с восстановлением двигательной активности МЦТ увеличилось с 44 (59,46%) до 68 (91,89%), то есть возросло на 32,43%. При этом, в контрольной группе число больных с восстановленным МЦТ возросло с 31 (41,89%) до 51 (68,92%), то есть увеличилось на 27,03%. При этом, разница между обеими группами по данному показателю составила 22,97%.

Таким образом, после 6 месяцев послеоперационного наблюдения и комплексной антигистаминно-кортикостероидно-противовоспалительной терапии у 91,89% больных основной и у 68,92% пациентов контрольной группы наступила нормализация двигательной активности МЦТ, что свидетельствует о более высокой эффективности одномоментной септум-операции и УЗД носовых раковин в сочетании с комплексной терапией.

Сравнительные результаты изучения обонятельной функции

Исходные результаты изучения обонятельной функции носа у больных с деформацией перегородки носа, сочетанной с аллергическим ринитом и гипертрофией нижних носовых раковин, до проведения хирургической

коррекции и комплексного лечения показали, что у многих из наблюдаемых лиц в обеих группах отмечались значительные расстройства обоняния, обусловленные сужением или закрытием обонятельной щели искривленной перегородкой носа или гипертрофированной средней носовой раковиной.

При исследовании функции обоняния в динамике послеоперационного наблюдения, на фоне проведения комплексной противовоспалительной, антигистаминной, кортикостероидной и местной терапии у пациентов обеих групп наблюдалось постепенное улучшение и нормализация обонятельной функции носа, более выраженной у пациентов первой группы.

Результаты качественного ольфактометрического исследования приведены в таблице 4.5.

Как видно из представленной ниже таблицы, через 30 суток от начала комплексного лечения нормализация обонятельной функции в первой группе пациентов была отмечена у 51 (68,9%), а в контрольной группе - у 44 (59,4%) пациентов с разницей в показателях между группами 9,5%.

Наличие гипосмии I степени к данному периоду наблюдения отмечалось у 12 (16,2%) пациентов первой и у 15 (20,3%) больных второй группы. Среди пациентов основной группы гипосмии II степени была установлена в 6 (8,1%) случаях, а во второй группе – в 7 (9,5%) случаях, наличие гипосмии III степени в основной группе была установлена у 3 (4,1%) пациентов, а во второй группе - у 4 (5,4%) больных.

Наличие гипосмии IV степени спустя 30 суток наблюдения было отмечено у 2 (2,7%) пациентов из первой и у 4 (5,4%) пациентов из второй группы, с разницей в показателях между обеими группами в 2,7%.

Таблица 4.5. – Результаты ольфактометрии у больных до операции и в разные сроки послеоперационного наблюдения абс. (%)

Группа больных (n =148)	Сроки наблюд.	Данные ольфактометрии				
		Норма	Гипосмия I степени	Гипосмия II степени	Гипосмия III степени	Гипосмия IV степени
	До опер.	-	16 (21,6%)	35 (47,3%)	19 (25,7%)	4 (5,4%)

Продолжение таблицы 4.5.

I (n =74)	Через 1м.	51 (68,9%)	12 (16,2%)	6 (8,1%)	3 (4,1%)	2 (2,7%)
	Через 3м.	57 (77%)	9 (12,2%)	4 (5,4%)	3 (4,1%)	1 (1,3%)
	Через 6м.	64 (86,5%)	7 (9,5%)	2 (2,7%)	1 (1,3%)	-
II(n =74)	До опер.	-	17 (23%)	36 (48,6%)	18 (24,3%)	3 (4,1%)
	Через 1м.	44 (59,4%)	15 (20,3%)	7 (9,5%)	4 (5,4%)	4 (5,4%)
	Через 3м.	47 (63,5%)	14 (18,9%)	6 (8,1%)	4 (5,4%)	3 (4,1%)
	Через 6м.	55 (74,3%)	10 (13,5%)	4 (5,4%)	3 (4,1%)	2 (2,7%)

Следующее исследование обоняния проводили спустя 3 месяца после хирургического вмешательства. Нормализация обоняния в основной группе пациентов была отмечена у 57 (77,0%) случаях, а в контрольной - в 47 (63,5%) случаях с разницей в показателях между группами в 13,5%.

Общее число пациентов в основной группе с гипосмией I степени к данному периоду наблюдения уменьшилось с 12 (16,2%) до 9 (12,2%), а с гипосмией II степени – с 4 (5,4%) до 2 (2,7%). В контрольной группе за этот период наблюдения, нарушение обоняния в виде гипосмии I степени выявлено у 14 (18,9%), гипосмия II степени - у 6 (8,1%) и III степень гипосмии - у 4 (5,4%) больных.

К данному сроку наблюдения, лишь у 1 (1,3%) больного из основной и у 3 (4,1%) пациентов из второй группы, отмечалось сохранение выраженной гипосмии, что возможно связано с частичной потерей обонятельных клеток, гипертрофией средней носовой раковины и длительным течением аллергического процесса со стороны слизистой носа.

По истечении 6 месяца наблюдения и окончания курса комплексной антигистаминно-противовоспалительной и местной кортикостероидной терапии, проводили заключительное исследование обонятельной функции носа.

Через 6 месяцев наблюдения у 64 (86,5%) больных первой и у 55 (74,3%) обследованных второй группы полностью восстановилось обоняние. При этом, у 7 (9,5%) и у 10 (13,5%) пациентов соответствующих групп

отмечалось сохранение гипосмии I степени. Наличие гипосмии II степени среди пациентов первой группы было отмечено в 2 (2,7%) случаях, а среди пациентов второй группы – в 4 (5,4%) случаях. Число больных с гипосмией III степени в первой группе было 1 (1,3%), а во второй – 3 (4,1%).

Следовательно, после выполнения внутриносовых щадящих операций и проведения комплексной антигистаминно – противовоспалительной и местной кортикостероидной терапии у пациентов с деформацией перегородки носа, сочетанной с аллергическим ринитом и гипертрофией нижних носовых раковин, нормализация обонятельной функции носа наступила у 64 (86,5%) больных основной и у 55 (74,3%) пациентов контрольной группы с разницей между группами 12,2%, что говорит об эффективности одномоментной септопластики с УЗД нижних носовых раковин.

Результаты исследования pH слизистой полости носа

Как было указано выше, у абсолютного большинства пациентов наблюдалось изменение уровня содержания протонов водорода в назальной слизи и смещение её pH в кислую сторону, причину которых можно объяснить обструкцией носовых ходов в результате деформации перегородки носа и выраженных проявлений местной аллергии слизистой полости носа. Результаты pH – метрии у обследованных больных обеих групп до лечения и в разных сроках наблюдения после лечения показано в таблице 4.6.

Таблица 4.6. – Результаты pH-метрии у больных до операции и в разные сроки послеоперационного наблюдения абс. (M±SD)

Группа	До лечения	После лечения			p1 (df =3)
		ч/з 1 месяц	ч/з 3 месяца	ч/з 6 месяцев	
I (n =74)	7,68±0,22	7,45±0,18	7,36±0,14	7,23±0,25	<0,001 (Fr =218,6)
II (n =74)	7,67±0,25	7,52±0,16	7,48±0,11	7,38±0,09	<0,001 (Fr =78,81)
p2	>0,05 (U =2633,5;	=0,039 (U =2209,0;	<0,001 (U =1410,5;	<0,001 (U =1016,0;	

Продолжение таблицы 4.6.

	Z =-0,40)	Z =-2,06)	Z =-5,22)	Z =-6,83)	
--	-----------	-----------	-----------	-----------	--

Примечание: p_1 – статистическая значимость различий показателей до лечения и после при сроках 1, 3 и 6 месяцев (по критерию Фридмана); p_2 – статистическая значимость различий между показателями I и II группами (по U-критерию Манна-Уитни).

После полученных результатов рН-метрии больные распределены следующим образом. Данные рН-метрии показаны в таблице 4.7.

Таблица 4.7. – Распределение больных в зависимости от изменения рН среды слизистой оболочки полости носа

Группа больных (n =148)	Сроки наблюдений	Данные рН - метрия		
		Норма (7,2±0,2)	Слабо кислый (7,3-7,5)	Кислый (7,6-8,1)
I (n =74)	До операции	-	15 (20,3%)	59 (79,7%)
	Через 1 мес.	28 (37,8%)	14 (18,9%)	32 (43,3%)
	Через 3 мес.	41 (55,4%)	8 (10,8%)	25 (33,8%)
	Через 6 мес.	66 (89,2%)	5 (6,7%)	3 (4,1%)
II (n =74)	До операции	-	14 (18,9%)	60 (81,1%)
	Через 1 мес.	25 (33,8%)	11 (14,9%)	38 (51,3%)
	Через 3 мес.	28 (37,8%)	7 (9,5%)	39 (52,7%)
	Через 6 мес.	31 (41,9%)	6 (8,1%)	37 (50%)

Из сводной таблицы 4.7. следует, что за период 6–ти месячного послеоперационного наблюдения, в обеих группах намечается тенденция к постепенной стабилизации кислотно – основного равновесия с заметной разницей в показателях между группами. К примеру, через 1 месяца послеоперационной местной противовоспалительной и кортикостероидной терапии у 37,8% первой и у 33,8% пациентов 2-й группы среднее значение рН носовой слизи составило $7,46 \pm 0,02$ и $7,52 \pm 0,02$, соответственно. По истечении 6 месяцев у 89,2% пациентов 1-й и у 41,9% 2-й группы КЩР приблизилось к норме с существенной разницей в показателях. Меньший процент больных с нормальными показателями рН слизистой носа во второй группе можно объяснить наличием не устраненной деформации носовой перегородки, частичной обструкций носовых ходов и снижением аэрации полости носа.

4.3. Результаты иммуноаллергических исследований

Сравнительный анализ результатов аллергологического и иммунологического исследования

В предыдущей главе было показано, что показатели процентного содержания эозинофилов в крови у больных с деформацией перегородки носа, сочетанной с аллергическим ринитом, в зависимости от формы и клинического течения заболевания различаются. Ниже представляется полученные данные общего анализа крови (ОАК) у обследованных больных после 1 месяца лечения (таблица 4.8).

Таблица 4.8. – Результаты ОАК через 1 месяц после лечения (M±SD)

Показатель в %	I группа (n =74)	II группа (n =74)	p
лимфоциты	29,1±6,1	29,3±5,6	>0,05 (U =2678,0; Z =-0,23)
п/е нейтрофилы	3,6±1,9	3,6±1,8	>0,05 (U =2712,5; Z =0,10)
с/е нейтрофилы	55,2±6,8	53,2±6,7	>0,05 (U =2321,5; Z =1,60)
эозинофилы	6,1±1,8	7,8±2,1	<0,001 (U =1495,5; Z =-4,83)
базофилы	0,5±0,5	0,6±0,5	>0,05 (U =2644,0; Z =-0,83)
моноциты	5,5±2,3	5,5±2,2	>0,05 (U =2728,0; Z =-0,04)

Примечание: p – статистическая значимость различий между показателями I и II группами (по U-критерию Манна-Уитни).

Как видно из таблицы 4.8. через 1 месяц после лечения уровень эозинофилов статистически значимо ниже у пациентов I группы, в то время как все остальные показатели статистически значимо не отличались. Ниже представляется результаты концентрации элементов общего анализа крови у обследованных больных после 3 месяца наблюдения. Таблица 4.9.

Таблица 4.9. – Результаты ОАК через 3 месяц после лечения (M±SD)

Показатель	I группа (n =74)	II группа (n =74)	p
лимфоциты (%)	30,2±6,3	29,4±6,4	>0,05 (U =2544,5; Z =0,74)
п/е нейтрофилы (%)	3,7±1,8	3,8±1,8	>0,05 (U =2654,0; Z =-0,32)
с/е нейтрофилы (%)	55,1±6,7	53,6±7,1	>0,05 (U =2371,5; Z =1,41)
эозинофилы (%)	5,2±1,8	7,2±2,1	<0,001 (U =1239,5; Z =-5,81)
базофилы (%)	0,5±0,5	0,6±0,5	>0,05 (U =2553,0; Z =-0,83)
моноциты (%)	5,5±2,3	5,4±2,4	>0,05 (U =2650,0; Z =0,34)

Примечание: p – статистическая значимость различий между показателями I и II группами (по U-критерию Манна-Уитни).

Результаты ОАК через 3 месяца показывает, что после оперативного вмешательства и комплексного лечения уровень эозинофилов, как и через 1 месяц после лечения, статистически значимо ниже у пациентов I группы, в то время остальные показатели ОАК статистически значимо не отличались. Ниже приведены результаты ОАК через 6 месяцев после лечения.

Из представленной таблицы 4.10. следует, что через 6 месяцев после лечения уровень сегментоядерных нейтрофилов у пациентов I группы несколько выше, чем у пациентов II группы, что указывает на более выраженную воспалительную реакцию слизистой полости носа и организма на проведенную одномоментную операцию в медиальной и латеральной стенках носовой полости.

Таблица 4.10. – Результаты ОАК через 6 месяцев после лечения (M±SD)

Показатель в %	I группа (n =74)	II группа (n =74)	p
лимфоциты	29,0±6,2	30,1±6,6	>0,05 (U =2443,5; Z =-1,13)
п/е нейтрофилы	3,6±1,7	3,6±1,8	>0,05 (U =2719,0; Z =0,07)
с/е нейтрофилы	56,7±7,0	53,5±7,4	=0,014(U =2096,0; Z =2,46)
эозинофилы	4,7±1,6	6,8±2,0	<0,001 (U =1122,5; Z =-6,27)
базофилы	0,6±0,5	0,6±0,5	>0,05 (U =2738,0; Z =0,00)
моноциты	5,5±2,3	5,4±2,3	>0,05 (U =2718,5; Z =0,07)

Примечание: p – статистическая значимость различий между показателями I и II группами (по U-критерию Манна-Уитни).

Однако, уровень эозинофилов у пациентов I группы был значительно ниже, чем у пациентов II группы, что возможно объясняется ликвидацией фактора раздражения слизистой носа в лице искривления перегородки носа и снижением уровня аллергизации организма.

Показатели содержания эозинофилов в крови по отношению к другим форменным элементам крови в зависимости от разных периодов наблюдения после лечения приведены в таблицы 4.11.

Таблица 4.11. – Динамика изменения ОАК у пациентов I группы (M±SD; n =74)

Показатель в %	До лечения	После лечения			p (df =3)
		ч/з 1 месяц	ч/з 3 месяца	ч/з 6 месяца	
лимфоциты	29,1±6,2	29,1±6,1	30,2±6,3	29,0±6,2	>0,05 (Fr =1,60)

Продолжение таблицы 4.11.

п/е нейтрофилы	3,6±1,8	3,6±1,9	3,7±1,8	3,6±1,7	>0,05 (Fr =0,56)
с/е нейтрофилы	51,6±6,4	55,2±6,8	55,1±6,7	56,7±7,0	=0,003 (Fr =14,33)
эозинофилы	9,7±2,1	6,1±1,9	5,2±1,8	4,7±1,6	<0,001 (Fr =201,0)
базофилы	0,6±0,5	0,5±0,5	0,5±0,5	0,6±0,5	>0,05 (Fr =0,14)
моноциты	5,4±2,2	5,5±2,3	5,5±2,3	5,5±2,3	>0,05 (Fr =2,64)

Примечание: р – статистическая значимость различий показателей до лечения и после сроках 1, 3 и 6 месяцев (по критерию Фридмана).

Статистическая обработка результатов динамического изменения ОАК по критерию Фридмана в разные сроки наблюдения выявила некоторые изменения параметров крови в пределах допустимой нормы и выходящими за пределы нормы. Изменения этих параметров ОАК больше всего проявлялись в первом месяце после хирургического лечения. По данным таблицы № 4.11.у пациентов I группы наблюдалась статистически значимая динамика увеличения уровня сегментоядерных нейтрофилов и статистически значимая динамика снижения уровня эозинофилов в крови.

Изменения сегментоядерных нейтрофилов по результатам исследования в разные периоды наблюдения (до лечения-51,6±6,4, через 1 месяц-55,2±6,8, через 3 месяцев и – 55,1±6,7 и через 6 месяцев – 56,7±7,0), показывает значительный сдвиг в 1 месяце наблюдения. При этом, показатели достоверности по критерию Фридмана=0,003 (Fr =14,33).

Так как, сегментоядерные нейтрофилы является показателем изменения параметров бактериального характера и повышение их содержание в ближайшем послеоперационном периоде объясняется, возможно, травмирующим действием тампонады на слизистую оболочку полости носа, временным изменением кровообращения и нарушением дыхательной функции носа. Эти параметры, возможно, способствуют нарушению аэрации ОНП, что является условием для развития инфекции и способствует к увеличению параметров показателей сегментоядерных нейтрофилов в 1 месяце наблюдения.

В I группе больных, концентрация эозинофилов в крови имела тенденцию к уменьшению в период послеоперационного наблюдения. Полученные данные показывает следующие вариации показателей

эозинофилов в крови в разных периодах наблюдения (до лечения- $9,7\pm 2,1$; после 1 месяца- $6,1\pm 1,9$; через 3 месяца- $5,2\pm 1,8$ и после 6 месяцев- $4,7\pm 1,6$).

При этом, разница уменьшения концентрации эозинофилов в 1 месяце наблюдения по сравнению с данными дооперационного состояния составляет $3,6\pm 0,3$, между 1 и 3 месяцев составляет $0,9\pm 0,1$, а между 3 и 6 месяцев наблюдения показывает $0,5\pm 0,2$. При этом, показатели достоверности по критерию Фридмана $< 0,001$ ($Fr = 201,0$).

Так как, эозинофилы является одним из основных параметров показателей аллергического процесса в организме, уменьшение их концентрации показывает на снижение уровня алергизации организма после устранения нескольких раздражающих факторов аллергии, в данном случае деформации перегородки носа и гипертрофии нижних носовых раковин. Другие форменные элементы крови, такие как лимфоциты, палочкоядерные нейтрофилы, базофилы и моноциты до лечения и во всех сроках наблюдения остались в пределах нормы.

Таким образом, подводя итоги полученных анатомических и функциональных результатов после оперативного вмешательства и комплексного лечения, а также показателей гуморального иммунитета, в зависимости от степени тяжести аллергического ринита у обследованных I – ой группы можно отметить явную тенденцию к улучшению показателей функционального и иммуно-аллергологического состояния носа.

Результаты, динамического изменения параметров ОАК у больных сравнительной группы в разных сроках послеоперационного наблюдения приведены в таблицы 4.12.

Таблица 4.12. – Динамика изменения ОАК у пациентов II группы ($M\pm SD$; $n = 74$)

Показатель в %	До лечения	После лечения			p (df =3)
		ч/з 1 месяц	ч/з 3 месяца	ч/з 6 месяцев	
лимфоциты	$28,7\pm 6,6$	$29,3\pm 5,6$	$29,4\pm 6,4$	$30,1\pm 6,6$	$> 0,05$ ($Fr = 2,63$)
п/е нейтрофилы	$3,6\pm 1,8$	$3,6\pm 1,8$	$3,8\pm 1,8$	$3,6\pm 1,8$	$> 0,05$ ($Fr = 0,61$)

Продолжение таблицы 4.12.

с/е нейтрофилы	52,0±6,7	53,2±6,7	53,6±7,1	53,5±7,4	>0,05 (Fr =2,44)
эозинофилы	9,6±2,1	7,8±2,0	7,2±1,9	6,8±1,8	<0,001 (Fr =197,0)
базофилы	0,5±0,5	0,6±0,5	0,6±0,5	0,6±0,5	>0,05 (Fr =1,15)
моноциты	5,5±2,3	5,5±2,2	5,4±2,4	5,4±2,3	>0,05 (Fr =1,70)

Примечание: р – статистическая значимость различий показателей до лечения и после сроках 1, 3 и 6 месяцев (по критерию Фридмана).

Из представленной таблицы видно, что наблюдается заметное изменение только концентрации эозинофилов в крови в сторону уменьшения. Остальные параметры крови остается в пределах нормы.

В отношении концентрации сегментоядерных нейтрофилов у больных группы сравнения изменения параметров не наблюдается. Так как, в плане лечения больных этой группы применено УЗД носовых раковин, что не требует последующей тампонады носа, тем самым, способствует к уменьшению влияние раздражающего фактора слизистой оболочки носа и предотвращению развитию инфекционного процесса в полости носа.

Из доступной нам литературы известно, что один из проявления гуморального иммунитета при аллергических процессах является сдвиг параметров эозинофила в крови.

Результаты мониторинга концентрации эозинофилов в периферической крови у больных контрольной группе показали, что в разные периоды послеоперационного наблюдения тенденция к уменьшению содержание эозинофилов в крови. К примеру, если до лечения содержание эозинофилов периферической крови составило – 9,6±2,1, то после 1 месяца оно уменьшилось до 7,8±2,0, через 3 месяца – до 7,2±1,9, а после 6 месяцев наблюдения концентрация эозинофилов составила 6,8±1,8.

При этом, разница уменьшения концентрация эозинофилов в крови у больных сравнительной группы в 1 месяце наблюдения по сравнению с данными до лечения составляет 1,8±0,1, между 1 и 3 месяцев - 0,6±0,1, а между 3 и 6 месяцев наблюдения показывает 0,4±0,1. При этом, показатели достоверности по критерию Фридмана - <0,001 (Fr =197,0).

По сравнению с полученными результатами в контрольной группе, концентрация эозинофилов можно увидеть достоверное снижение этого параметра у больных основной группы. Этим объясняется комплексное устранение раздражающего фактора на слизистую оболочку полости носа и эффективности выбранного комплексного подхода в плане лечения у больных с искривлением перегородки носа, сочетанной с аллергическим ринитом у больных основной группы.

Одним из основных симптомов у больных с деформацией перегородки носа, сочетанной с аллергическим ринитом, является обструктивный синдром, то есть затруднение носового дыхания и постоянное раздражение слизистой оболочки носовой полости.

Устранение этого синдрома методом хирургического вмешательства является фактором снижения раздражительности слизистой оболочки, восстановления физиологии носовой полости, тем самым, способствующий к снижению процесса аллергизации в полости носа.

Полученные результаты исследования концентрации эозинофилов в ОАК в разных периодах наблюдения у больных обеих групп, приведенных в таблицах 4.11. и 4.12. показывают правильность выбора тактики комплексного лечения у пациентов основной группы.

Таким образом, результаты исследования содержания эозинофилов в периферической крови, в разные сроки послеоперационного наблюдения показали, что у пациентов основной группы наблюдается более заметная тенденция к достоверному уменьшению концентрации эозинофилов по сравнению с контрольной группой.

Цитограмма носового секрета позволяет следить за локальной реакцией слизистой полости носа у больных с аллергическими проявлениями в носу в разные периоды его течения и определять эффективность проводимой комплексной терапии.

Следующим этапом нашего исследования явилось определение показателей местного иммунитета, т.е. концентрации эозинофилов в назальном секрете, данные которых приведены в таблице 4.13.

Как видно из таблицы 4.13. результаты клеточного иммунитета показывает, что через 1 месяц после лечения в назальном секрете уровень эозинофилов статистически значимо меньше у пациентов I группы, чем у пациентов II группы, при этом уровень нейтрофилов статистически значимо выше у пациентов I группы, чем у пациентов II группы.

Таблица 4.13. – Показатели назального секрета через 1 месяц после лечения (M±SD)

Показатель в %	I группа (n =74)	II группа (n =74)	p
лимфоциты	4,3±3,1	4,2±3,1	>0,05 (U =2676,0; Z =0,24)
эозинофилы	38,3±10,6	47,5±10,9	<0,001 (U =1381,5; Z =-5,20)
нейтрофилы	53,2±11,1	44,2±11,5	<0,001 (U =1528,0; Z =4,64)
моноциты	4,2±3,2	4,1±3,0	>0,05 (U =2701,5; Z =0,14)

Примечание: p – статистическая значимость различий между показателями I и II группами (по U-критерию Манна-Уитни).

Ниже представляется данные показателей назального секрета после 3 месяца лечения. Таблица 4.14.

Таблица 4.14. – Показатели назального секрета через 3 месяца после лечения (M±SD)

Показатель в %	I группа (n =74)	II группа (n =74)	p
лимфоциты	5,4±2,8	5,0±3,1	>0,05 (U =2506,5; Z =0,89)
эозинофилы	26,0±9,7	41,6±10,7	<0,001 (U =725,5; Z =-7,72)
нейтрофилы	63,8±9,4	48,8±11,3	<0,001 (U =806,0; Z =7,41)
моноциты	4,8±2,8	4,6±2,9	>0,05 (U =2591,0; Z =0,56)

Примечание: p – статистическая значимость различий между показателями I и II группами (по U-критерию Манна-Уитни).

Через 3 месяца после лечения у пациентов I группы уровень эозинофилов имеет тенденцию к уменьшению, а уровень нейтрофилов больше по сравнению с таковыми показателями у пациентов II группы,

причем полученные различия статистически значимы. Ниже приводятся показатели назального секрета через 6 месяцев наблюдения после лечения. Таблица 4.15.

Таблица 4.15. – Показатели назального секрета через 6 месяцев после лечения (M±SD)

Показатель в %	I группа (n =74)	II группа (n =74)	p
лимфоциты	8,4±1,0	4,7±3,1	<0,001 (U =855,5; Z =7,29)
эозинофилы	12,9±6,6	31,2±6,4	<0,001 (U =248,5; Z =-9,55)
нейтрофилы	66,3±9,1	55,9±9,9	<0,001 (U =1010,5; Z =6,63)
моноциты	8,4±1,0	4,3±2,9	<0,001 (U =629,5; Z =8,19)

Примечание: p – статистическая значимость различий между показателями I и II группами (по U-критерию Манна-Уитни).

Данные таблицы 4.15. показывают, что через 6 месяцев после лечения в назальном секрете уровень эозинофилов статистически значимо ниже у пациентов I группы, чем у пациентов II группы. В то время, как значения лимфоцитов, нейтрофилов и моноцитов статистически значимо выше.

Для сравнительной оценки параметров назального секрета в зависимости от периодов наблюдения ниже приводится сумма этих данных. Таблица 4.16.

Таблица 4.16. – Динамика изменения назального секрета у пациентов I группы (M±SD; n =74)

Показатель в %	До лечения	После лечения			p (df =3)
		ч/з 1 месяц	ч/з 3 месяца	ч/з 6 месяцев	
лимфоциты	4,4±2,9	4,3±3,1	5,4±2,8	8,4±1,0	<0,001 (Fr =81,75)
эозинофилы	59,2±12,0	38,3±10,6	26,0±9,7	12,9±6,6	<0,001 (Fr =222,0)
нейтрофилы	32,5±12,2	53,2±11,1	63,8±9,4	66,3±9,1	<0,001 (Fr =202,7)
моноциты	3,8±3,0	4,2±3,2	4,8±2,8	8,4±1,0	<0,001 (Fr =79,47)

Примечание: p – статистическая значимость различий показателей до лечения и после сроках 1, 3 и 6 месяцев (по критерию Фридмана).

По данным таблицы 4.16. у пациентов I группы наблюдалась статистически значимая динамика изменений всех показателей назального

секрета: уменьшение уровня эозинофилов, а также увеличение уровней лимфоцитов, нейтрофилов и моноцитов.

Таблица 4.17. – Динамика изменения назального секрета у пациентов II группы (M±SD; n =74)

Показатель в%	До лечения	После лечения			p (df =3)
		ч/з 1 месяц	ч/з 3 месяца	ч/з 6 месяцев	
лимфоциты	4,2±3,1	4,2±3,1	5,0±3,1	4,7±3,1	>0,05 (Fr =4,09)
эозинофилы	59,5±12,1	47,5±10,9	41,6±10,7	31,2±6,4	<0,001 (Fr =222,0)
нейтрофилы	32,2±12,4	44,2±11,5	48,8±11,3	55,9±9,9	<0,001 (Fr =184,4)
моноциты	4,1±3,2	4,1±3,0	4,6±2,9	4,3±2,9	>0,05 (Fr =3,33)

Примечание: p – статистическая значимость различий показателей до лечения и после сроках 1, 3 и 6 месяцев (по критерию Фридмана).

По данным таблицы 4.17.у пациентов II группы в назальном секрете уровень лимфоцитов и моноцитов не менялся; статистически значимые изменения наблюдались по уровню эозинофилов (уровень снизился) и по уровню нейтрофилов (уровень увеличился).

Для сравнение показателей местного иммунитета наряду исследованием назального секрета, изучали изменение параметров гуморального иммунитета, таких как иммуноглобулина E в крови, данные которого в зависимости от периодов наблюдения приведены в таблицы 4.18.

Таблица 4.18. – Динамика изменения и различия уровня IgE (M±SD)

Группа	До лечения	После лечения			p ₁ (df =3)
		ч/з 1 месяц	ч/з 3 месяца	ч/з 6 месяцев	
I (n =74)	711,0±177,8	606,2±173,8	566,8±178,7	532,8±181,9	<0,001 (Fr =222,0)
II (n =74)	722,9±169,8	622,2±169,7	574,4±172,4	535,7±175,3	<0,001 (Fr =222,0)
p ₂	>0,05 (U =2593,0; Z =-0,55)	>0,05 (U =2484,0; Z =-0,97)	>0,05 (U =2677,5; Z =-0,23)	>0,05 (U =2734,5; Z =0,01)	

Примечание: p₁ – статистическая значимость различий показателей до лечения и после сроках 1, 3 и 6 месяцев (по критерию Фридмана); p₂ – статистическая значимость различий между показателями I и II группами (по U-критерию Манна-Уитни).

Судя по ниже представленной данной таблице, в обеих групп имеется статистически значимая динамика снижения уровня IgE, при этом между

группами, как до лечения, так и в разные сроки послеоперационного наблюдения статистически значимые различия не выявлены.

**Анализ результатов средних показателей эозинофилов и IgE в крови
в зависимости от степени тяжести аллергического ринита
после 1 месяца лечения**

В предыдущей главе было показано, что показатели процентного содержания эозинофилов в крови у больных с деформацией перегородки носа, сочетанной с аллергическим ринитом, в зависимости от формы и клинического течения заболевания различаются. При легкой степени течения интермиттирующей формы заболевания содержание эозинофилов в крови составило от $6,3 \pm 0,3$ до $7,0 \pm 0,6$. При средней степени течения заболевания варьировало от $8,8 \pm 0,2$ до $9,2 \pm 0,2$ и в случаях тяжелой степени течения – от $13,0 \pm 0,4$ до $13,3 \pm 0,3$. При легкой степени течения персистирующей формы заболевания показатели эозинофилов составили от $7,0 \pm 0,6$ до $7,7 \pm 0,3$, при средней степени течения – от $9,5 \pm 0,3$ до $9,8 \pm 0,3$. и при тяжелой степени течения заболевания от $13,0 \pm 0,7$ до $13,7 \pm 0,3$.

Средние показатели эозинофилов в периферической крови больных с интермиттирующей и персистирующей формой заболевания после 1 месяца лечения показаны в таблице 4.19.

Таблица 4.19. – Средние показатели эозинофилов в периферической крови больных после 1 месяца лечения

Форма АР		Группа «А»		Группа «В»	
		1-2 лет	3-5 лет	1-2 лет	3-5 лет
Интермиттирующая	<i>Легкий</i>	$5,7 \pm 0,2$	$5,8 \pm 0,2$	$6,1 \pm 0,2$	$6,3 \pm 0,2$
	<i>Средний</i>	$7,2 \pm 0,1$	$7,3 \pm 0,2$	$8,3 \pm 0,1$	$8,8 \pm 0,2$
	<i>Тяжелый</i>	$11,2 \pm 0,3$	$11,9 \pm 0,4$	$12,2 \pm 0,5$	$12,7 \pm 0,8$
Персистирующая	<i>Легкий</i>	$5,8 \pm 0,1$	$5,9 \pm 0,1$	$6,1 \pm 0,1$	$6,2 \pm 0,1$
	<i>Средний</i>	$7,4 \pm 0,2$	$7,5 \pm 0,2$	$8,8 \pm 0,2$	$9,1 \pm 0,2$
	<i>Тяжелый</i>	$11,4 \pm 0,3$	$12,1 \pm 0,3$	$12,6 \pm 0,6$	$12,9 \pm 0,3$

Как видно из представленной таблицы 4.19., после 1 месяца послеоперационной терапии и наблюдения, содержание эозинофилов в периферической крови колебалось в зависимости от клинического течения заболевания.

Например, при легком течении интермитирующей формы заболевания эозинофилия составила от $5,7 \pm 0,2$ до $5,8 \pm 0,2$ в первой и от $6,1 \pm 0,2$ до $6,3 \pm 0,2$ в контрольной группе, при средней степени течения заболевания варьировала эозинофилия от $7,2 \pm 0,1$ до $7,3 \pm 0,2$ и от $8,3 \pm 0,1$ до $8,8 \pm 0,2$ и при тяжелой степени течения заболевания от $11,2 \pm 0,3$ до $11,9 \pm 0,4$ и от $12,2 \pm 0,5$ до $12,7 \pm 0,8$ в соответствующих группах.

При легкой степени течения персистирующей формы заболевания показатели эозинофилов в крови составили от $5,8 \pm 0,1$ до $5,9 \pm 0,1$ и от $6,1 \pm 0,1$ до $6,2 \pm 0,1$, при средней степени течения - от $7,4 \pm 0,2$ до $7,5 \pm 0,2$ и от $8,8 \pm 0,2$ до $9,1 \pm 0,2$ и при тяжелой степени течения – от $11,4 \pm 0,3$ до $12,1 \pm 0,3$ и от $12,6 \pm 0,6$ до $12,9 \pm 0,3$ –соответственно группам.

Таким образом, содержание эозинофилов в крови после одного месяца послеоперационного лечения имеет тенденцию к уменьшению. К примеру, при легкой степени течения интермитирующей формы заболевания содержание эозинофилов в крови от $6,3 \pm 0,3$ - $7,0 \pm 0,6$ снизилось до $5,7 \pm 0,2$ - $5,8 \pm 0,2$ 1-й, при средней степени течения – от $8,8 \pm 0,2$ - $9,2 \pm 0,2$ до $7,4 \pm 0,2$ - $7,5 \pm 0,2$ и при тяжелой степени течения – от $13,0 \pm 0,4$ - $13,3 \pm 0,3$ до $11,2 \pm 0,3$ до $11,9 \pm 0,4$ в основной группе,

При легком течении персистирующей формы болезни показатели эозинофилов в крови снизились от $7,0 \pm 0,6$ - $7,7 \pm 0,3$ до $5,8 \pm 0,1$ - до $5,9 \pm 0$, при средней тяжести течения – от $9,5 \pm 0,3$ - $9,8 \pm 0,3$ до $7,4 \pm 0,2$ до $7,5 \pm 0,2$ и при тяжелой форме – от $13,0 \pm 0,7$ - $13,7 \pm 0,3$ до $11,4 \pm 0,3$ - $12,1 \pm 0,3$, что свидетельствует об эффективности оперативного лечения в сочетании антигистаминной и кортикостероидной терапии.

В предыдущей главе было указано, что среднее значение общего иммуноглобулина Е у больных с деформацией перегородки носа, сочетанной

с аллергическим ринитом, в зависимости от формы и течения заболевания имело различие. При легкой степени течения интермитирующей формы заболевания содержание IgE составляло от $299,4 \pm 44,4$ до $349,0 \pm 47,9$ МЕ/мл, при средней степени варьировало от $677,9 \pm 5,2$ до $756,6 \pm 4,9$ МЕ/мл и при тяжелой степени течения показатель IgE составил от $885,2 \pm 4,9$ до $973,9 \pm 22,3$ МЕ/мл.

При легкой степени течения персистирующей формы болезни показатели IgE составили от $353,6 \pm 34,6$ до $466,1 \pm 83,4$ МЕ/мл, при средней степени - от $758,9 \pm 5,7$ до $796,8 \pm 7,7$ МЕ/мл, и при тяжелой степени течения болезни - от $885,2 \pm 4,9$ до $973,9 \pm 22,3$ МЕ/мл.

Данные, полученные при исследовании IgE в крови у обследованных больных после 1 месяца показывают, что среднее значение общего иммуноглобулина E в зависимости от формы и течения заболевания имело различие. Через 1 месяц послеоперационного наблюдения на фоне противовоспалительной, антигистаминной и кортикостероидной терапии концентрация общего IgE в крови существенно изменилась, показатели которых указаны в таблице 4.20.

Таблица 4.20. – Средние показатели общего IgE в крови после 1 месяца лечения

Форма АР		I – группа (n=74)		II – группа (n=74)	
		<i>1-2 лет</i>	<i>3-5 лет</i>	<i>1-2 лет</i>	<i>3-5 лет</i>
Интермитирующая	<i>Легкий</i>	$220,0 \pm 10,1$	$275,7 \pm 22,8$	$227,0 \pm 16,0$	$271,6 \pm 26,8$
	<i>Средний</i>	$561,5 \pm 3,6$	$626,1 \pm 4,1$	$592,4 \pm 3,9$	$647,1 \pm 5,1$
	<i>Тяжелый</i>	$831,5 \pm 26,8$	$870,1 \pm 44,5$	$792,7 \pm 43,8$	$859,3 \pm 23,5$
Персистирующая	<i>Легкий</i>	$277,6 \pm 18,9$	$322,7 \pm 23,7$	$284,6 \pm 14,9$	$348,4 \pm 7,6$
	<i>Средний</i>	$641,6 \pm 6,7$	$670,0 \pm 6,8$	$648,7 \pm 7,4$	$684,4 \pm 7,2$
	<i>Тяжелый</i>	$811,2 \pm 31,3$	$851,5 \pm 17,6$	$833,7 \pm 32,5$	$880,7 \pm 26,4$

Показатели IgE у больных основной группы, при легкой степени интермитирующей формы аллергического ринита составили от $220,0 \pm 10,1$ до $275,7 \pm 22,8$ МЕ/мл, при средней степени - от $561,5 \pm 3,6$ до $626,1 \pm 4,1$ МЕ/мл и при тяжелой степени течения - от $831,5 \pm 26,8$ до $870,1 \pm 44,5$ МЕ/мл. В

сравнительной группе содержание IgE в зависимости от степени клинического течения варьировало от $227,0 \pm 16,0$ - $271,6 \pm 26,8$ до $792,7 \pm 43,8$ - $859,3 \pm 23,5$ МЕ/мл.

У больных I-й группы с персистирующей формой аллергического ринита показатели IgE при легкой степени течения составили от $277,6 \pm 18,9$ до $322,7 \pm 23,7$ МЕ/мл, при средней степени - от $641,6 \pm 6,7$ до $670,0 \pm 6,8$ МЕ/мл и при тяжелой степени течения болезни – от $811,2 \pm 31,3$ до $851,5 \pm 17,6$ МЕ/мл. Во II-й группе показатели IgE колебались от $284,6 \pm 14,9$ - $348,4 \pm 7,6$ до $833,7 \pm 32,5$ - $880,7 \pm 26,4$ МЕ/мл.

Таким образом, на фоне комплексного послеоперационного лечения у пациентов с деформацией перегородки носа, сочетанной с аллергическим ринитом, наблюдается уменьшение количественных показателей IgE от $93,2 \pm 24,2$ МЕ/мл до $79,4 \pm 22,1$, что свидетельствует о снижении интенсивности аллергического процесса в носовой полости.

После 1 месяца послеоперационного лечения произошли заметные изменения в плане уменьшения числа больных с тяжелым клиническим течением интермитирующей и персистирующей формы аллергического ринита, данные которых указаны в таблице 4.21.

Таблица 4.21. – Распределение больных по степеням тяжести и длительности заболевания после 1 месяца лечения

Форма АР	Течение болезни	I – группа (n=74)				II– группа (n=74)			
		1-2 лет		3-5 лет		1-2 лет		3-5 лет	
		До	После	До	После	До	После	До	После
Интермитирующая	Легкое	3	6	3	5	3	5	3	4
	Среднее	12	9	12	10	13	11	12	11
	Тяжелое	4	4	3	3	3	3	3	3
Персистирующая	Легкое	3	7	3	5	3	4	2	2
	Среднее	12	8	13	11	13	12	13	13
	Тяжелое	3	3	4	4	4	4	3	3

Как видно из представленной таблицы, на фоне комплексной послеоперационной терапии, число больных со средним и тяжелым

клиническим течением болезни в обеих группах немного уменьшились, переходя в более легкое течение, что выразалось в уменьшении клинических проявлений болезни и в улучшении риноскопической картины.

К примеру, после месяца послеоперационного лечения, число больных из первой группы со средним клиническим течением интермитирующей формы болезни уменьшилось от 24 до 19, а во второй группе - от 25 до 22 человека, а количество пациентов с персистирующей формой заболевания, соответственно - от 25 до 19 и от 26 до 25, что указывает на эффективность комбинированной (хирургической + консервативной) терапии больных с деформацией носовой перегородки, сочетанной с симптомами аллергического ринита и вторичной гипертрофией нижних носовых раковин.

Анализ результатов средних показателей эозинофилов и IgE в крови в зависимости от степени тяжести аллергического ринита после 3 месяца лечения

По окончании 3 месяца послеоперационного наблюдения содержание эозинофилов в периферической крови заметно снизилось, что отразилось на снижении активности клинического течения аллергического процесса в обеих группах, но более выраженное в основной группе (таблицы 4.22., 4.23.).

Из представленной ниже таблицы видно, что концентрация эозинофилов у больных I-й группы с легким течением интермитирующей формы заболевания составили от $4,0 \pm 0$ до $4,3 \pm 0,3$, против $5,7 \pm 0,2$ - $5,8 \pm 0,2$ после 1 месяца лечения, при средней степени течения варьировала от $7,1 \pm 0,2$ до $7,2 \pm 0,1$, против $7,2 \pm 0,1$ - $7,3 \pm 0,2$ и при тяжелом течении заболевания - от $10,8 \pm 0,4$ до $11,2 \pm 0,4$, против $11,2 \pm 0,3$ - $11,9 \pm 0,4$. Эти же показатели во II-й группе в зависимости от тяжести клинического течения колебались от $4,3 \pm 0,3$ до $12,7 \pm 0,3$, против $6,3 \pm 0,2$ - $12,9 \pm 0,3$.

При легкой степени течения персистирующей формы заболевания процентное соотношение эозинофилов в крови в основной группе составило от $5,2 \pm 0,2$ до $5,4 \pm 2,1$ против $5,8 \pm 0,1$ - $5,9 \pm 0,1$, при средней степени течения -

от $7,1 \pm 0,2$ до $7,2 \pm 0,1$ против $7,4 \pm 0,2$ до $7,5 \pm 0,2$ и при тяжелом течении заболевания - от $11,2 \pm 0,5$ до $11,9 \pm 0,3$ против $11,4 \pm 0,3$ до $12,1 \pm 0,3$. Эти параметры в сравнительной группе варьировало от $6,1 \pm 0,2$ до $12,7 \pm 0,3$ против $6,2 \pm 0,1$ до $12,9 \pm 0,3$ после 1 месяца послеоперационного наблюдения.

Содержание эозинофилов в периферической крови в обеих группах имело явную тенденцию к уменьшению, более заметной в первой группе пациентов, которым была проведена септум-операция и УЗД носовых раковин одновременно. Наблюдается уменьшения процентного соотношения эозинофилов в крови от $1,3 \pm 0,2$ до $1,3 \pm 1,4$, что свидетельствует о снижении активности аллергического процесса в полости носа.

Таблица 4.22. – Средние показатели эозинофилов в периферической крови больных после 3 месяцев лечения

Форма АР		Группа «А»		Группа «В»	
		1-2 лет	3-5 лет	1-2 лет	3-5 лет
Интермиттирующая	<i>Легкий</i>	4,0±0	4,3±0,3	4,3±0,3	4,7±0,3
	<i>Средний</i>	7,1±0,2	7,2±0,1	7,5±0,2	7,8±0,2
	<i>Тяжелый</i>	10,8±0,4	11,2±0,4	12,2±0,6	12,7±0,3
Персистирующая	<i>Легкий</i>	5,2±0,2	5,4±2,1	6,1±0,2	6,2±0,7
	<i>Средний</i>	7,1±0,2	7,2±0,1	8,6±0,2	9,1±0,3
	<i>Тяжелый</i>	11,2±0,5	11,9±0,3	12,5±0,3	12,7±0,3

Исследование общего иммуноглобулина Е в крови у пациентов I-й группы, после третьего месяца наблюдения дали следующие результаты, которые приведены в таблице 4.23.

Таблица 4.23. – Усредненные показатели общего IgE в крови больных после 3 месяца лечения

Форма АР		I – группа (n=74)		II – группа (n=74)	
		1-2 лет	3-5 лет	1-2 лет	3-5 лет
Интермиттирующая	<i>Легкий</i>	192,0±8,5	225,2±14,9	187,8±10,3	235,4±27,1
	<i>Средний</i>	515,7±3,8	586,3±5,1	540,6±3,8	592,5±4,7
	<i>Тяжелый</i>	812,2±36,3	839,1±57,0	763,9±55,1	830,9±30,3
Персистирующая	<i>Легкий</i>	249,0±14,8	261,2±12,9	240,4±21,0	300,7±68,9
	<i>Средний</i>	594,5±7,2	633,2±6,4	593,2±6,5	628,9±6,7
	<i>Тяжелый</i>	787,6±40,8	829,3±27,3	806,7±44,4	848,6±39,3

Из данной таблицы следует, что при легкой степени течения интермитирующей формы заболевания содержание IgE колебалось от $192,0 \pm 8,5$ до $225,2 \pm 14,9$ МЕ/мл, при средней степени – от $515,7 \pm 3,8$ до $586,3 \pm 5,1$ МЕ/мл и при тяжелой степени – от $812,2 \pm 36,3$ до $839,1 \pm 57,0$ МЕ/мл. У больных II–ой группы показатели IgE были от $187,8 \pm 10,3$ – $235,4 \pm 27,1$ до $763,9 \pm 55,1$ – $830,9 \pm 30,3$ МЕ/мл.

При легкой степени течения персистирующей формы заболевания показатели IgE в основной группе составили от $249,0 \pm 14,8$ до $261,2 \pm 12,9$ МЕ/мл, при средней степени - от $594,5 \pm 7,2$ до $633,2 \pm 6,4$ МЕ/мл и при тяжелом течении от $787,6 \pm 40,8$ до $829,3 \pm 27,3$ МЕ/мл. В сравнительной группе, показатели IgE в зависимости от тяжести клинического течения болезни составили от $240,4 \pm 21,0$ – $300,7 \pm 68,9$ до $806,7 \pm 44,4$ - $848,6 \pm 39,3$ МЕ/мл.

В итоге, усредненные показатели общего IgE у пациентов с деформацией перегородки носа, сочетанной с аллергическим ринитом, после 3 месяца лечения заметно уменьшились от $33,4 \pm 10,2$ до $32,1 \pm 32,2$ МЕ/мл, что указывает на значительное снижение аллергических проявлений в полости носа.

Следует отметить, что на третьем месяце послеоперационного наблюдения отмечается тенденция к уменьшению число больных со средним и тяжелым клиническим течением болезни в обеих группах, более заметное в основной группе, результаты которых показаны в таблице 4.24.

Таблица 4.24. – Распределение больных по степеням тяжести и длительности заболевания после 3 месяцев лечения

Форма АР	Течение болезни	I – группа (n=74)				II– группа (n=74)			
		1-2 лет		3-5 лет		1-2 лет		3-5 лет	
		До	После	До	После	До	После	До	После
Интермитирующая	<i>Легкое</i>	3	9	3	8	3	6	3	4
	<i>Среднее</i>	12	7	12	8	13	10	12	11
	<i>Тяжелое</i>	4	3	3	2	3	3	3	3
Персистирующая	<i>Легкое</i>	3	10	3	9	3	7	2	3
	<i>Среднее</i>	12	6	13	8	13	10	13	11
	<i>Тяжелое</i>	3	2	4	3	4	3	3	4

К примеру, количество больных в основной группе (31) со средним и тяжелым течением интермитирующей формы аллергического ринита, после оперативного лечения сократилось до 20, а в сравнительной группе (31), оно снизилось до 27 человек.

Тенденция к уменьшению число больных с тяжелой степенью заболевания наблюдается и у пациентов с персистирующей формой аллергического ринита. Число пациентов I-й группы со средним и тяжелым течением из 32 сократились до 19, а во II-й группе, из 33 уменьшились до 28 человек в связи с переходом болезни в легкую форму.

**Анализ результатов средних показателей эозинофилов и IgE в крови
в зависимости от степеней тяжести аллергического ринита
после 6 месяца лечения**

По истечении 6 месяцев послеоперационного наблюдения проведено заключительное исследование крови на наличие эозинофилии и оценка клинического течения интермитирующей и персистирующей формы аллергического ринита, результаты которых приведены в таблицах 4.25.

Таблица 4.25. – Средние показатели эозинофилов в периферической крови больных после 6 месяцев лечения

Форма АР		Группа «А»		Группа «В»	
		<i>1-2 лет</i>	<i>3-5 лет</i>	<i>1-2 лет</i>	<i>3-5 лет</i>
Интермитирующая	<i>Легкий</i>	3,9±0,1	4,1±0,2	4,3±0,4	4,7±0,1
	<i>Средний</i>	6,9±0,2	6,9±0,2	7,4±0,2	7,5±0,2
	<i>Тяжелый</i>	9,8±0,5	10,2±0,6	12,1±0,2	12,5±0,3
Персистирующая	<i>Легкий</i>	4,2±0,4	4,4±0,3	5,9±0,1	6,1±0,1
	<i>Средний</i>	6,9±0,2	7,1±0,2	8,3±0,2	8,9±0,1
	<i>Тяжелый</i>	9,9±0,6	10,1±0,4	12,4±0,3	12,5±0,3

Из представленной таблицы видно, что концентрация эозинофилов в крови у больных с интермитирующей формой заболевания, в зависимости от тяжести клинического течения составила в пределах 3,9±0,1-10,2±0,6 в первой и 4,3±0,4- 12,5±0,3 в контрольной группе напротив 6,3±0,3- 13,3±0,3 до

начало комплексного лечения. С персистирующей формой заболевания эти показатели находились в пределах $4,2\pm 0,4$ - $9,9\pm 0,6$ в первой и $6,1\pm 0,1$ - $12,5\pm 0,3$ - во второй группе, что намного меньше, чем показателей эозинофилии ($7,0\pm 0,6$ - $13,7\pm 0,3$) до начала лечебных мероприятий.

Таким образом, на фоне комплексного лечения наблюдается явная тенденция к уменьшению содержания эозинофилов в обеих группах, но более выраженная в основной группе, что свидетельствует об эффективности одномоментной септопластики и УЗД носовых раковин в сочетании с антигистаминной и кортикостероидной терапией, что выражается в стихании аллергических проявлений в носу и постепенном восстановлении основных функций носа у абсолютного большинства пациентов.

По окончании 6-месячного послеоперационного наблюдения проведено заключительное исследование общего IgE в крови пациентов, усредненные показатели которых приведены в таблице 4.26.

Таблица 4.26. – Усредненные показатели общего IgE после 6 месяцев лечения

Форма АР		I – группа (n=74)		II – группа (n=74)	
		1-2 лет	3-5 лет	1-2 лет	3-5 лет
Интермиттирующая	<i>Легкий</i>	170,4±11,0	197,3±9,1	154,0±18,0	199,6±20,5
	<i>Средний</i>	491,7±5,8	543,1±5,4	499,5±4,3	552,3±4,8
	<i>Тяжелый</i>	797,3±43,0	811,0±68,5	734,1±65,9	795,8±42,9
Персистирующая	<i>Легкий</i>	204,7±13,4	217,3±9,5	200,7±15,0	257,5±62,5
	<i>Средний</i>	555,0±7,1	594,1±5,2	551,2±5,3	586,0±5,9
	<i>Тяжелый</i>	766,7±49,4	812,8±33,8	782,9±55,3	817,2±53,2

Следует отметить, что показатели содержания IgE в крови по сравнению с предыдущими исследованиями заметно изменились в сторону снижения его концентрации в крови в обеих группах, но более выраженное в основной группе. В основной группе, с обеими формами аллергического ринита отмечена явная тенденция к снижению содержания IgE в крови и среднее его значение при легком течении составило от $170,4\pm 11,0$ - $197,3\pm 9$ до

204,7±13,4 - 217,3±9,5МЕ/мл, а при тяжелом клиническом течении болезни - от 797,3±43,0 - 8; 11,0±68,5 до 766,7±49,4 - 812,8±33,8МЕ/мл.

В сравнительной группе, показатели IgE колебались от 154,0±18,0 - 199,6±20,5 до 200,7±15,0 - 257,5±62,5МЕ/мл при легком клиническом течении и 766,7±49,4 - 812,8±33,8 до 782,9±55,3 - 817,2±53,2МЕ/мл, при тяжелом течении аллергического процесса (табл. 4.26).

Таблица 4.27. – Распределение больных по степеням тяжести и длительности заболевания после 6 месяцев лечения

Форма АР	Течение болезни	I – группа (n=74)				II – группа (n=74)			
		1-2 лет		3-5 лет		1-2 лет		3-5 лет	
		До	После	До	После	До	После	До	После
Интермиттирующая	Легкое	3	16	3	17	3	8	3	7
	Среднее	12	10	12	9	13	10	12	10
	Тяжелое	4	2	3	1	3	3	3	3
Персистирующая	Легкое	3	8	3	7	3	7	2	5
	Среднее	12	1	13	3	13	8	13	9
	Тяжелое	3	0	4	1	4	3	3	2

В таблице 4.27. показано, что в результате комплексного лечения, количество пациентов в основной группе с невыраженной клинической симптоматикой аллергического ринита увеличилось до 48 (64,9%), а в контрольной – до 27(36,5%) человек. Число пациентов с тяжелым клиническим течением в I-й группе уменьшилось с 63 (85, 1%) до 27 (36,5%), а во II-й группе – от 64(86,5%) до 48 (64,8%), что свидетельствует о стихании симптомов аллергии у абсолютного большинства пациентов.

Глава 5. Обсуждение результатов исследований

Актуальной проблемой для оториноларингологии остаются патологии носовой полости и околоносовых пазух аллергического характера, что обусловлено продолжающимся ростом заболеваемости, тяжестью клинического течения патологий, некоторыми сложностями в терапии таких больных, а также отрицательными социально–экономическими последствиями.

В доступной литературе практически очень мало работ, посвященных вопросам хирургического лечения пациентов с деформацией перегородки носа в сочетании с аллергическим ринитом. В связи с чем, вопросы изучения клинических особенностей течения, риноскопической картины у больных с деформацией носовой перегородки, сочетанной с аллергическим ринитом и разработки щадящих методов функциональной хирургии и терапевтической реабилитации представляет научно – практический интерес для отечественной оториноларингологии, что и явилось предметом настоящего исследования.

Разработка щадящих методов хирургического лечения пациентов с искривлением носовой перегородки, сочетанным с аллергическим ринитом, представляют собой актуальную проблему и требует своего решения. При этом, выбор метода хирургического вмешательства для каждого пациента должен проводиться на основе тщательного изучения состояния внутриносовых структур, а также функционального состояния слизистой носовой полости.

В оториноларингологическом отделении ГУ «Национальный медицинский центр РТ» в период от 2016 до 2020 гг. нами обследовано и прооперировано 148 больных с деформацией носовой перегородки, сочетанной с аллергическим ринитом. Возраст пациентов варьировался от 15 до 53 лет, мужчин было 100, женщин – 48.

Больные были выделены методом рандомизации на две группы по 74 человек. Обеим группам проведены одинаковые по объему методы обследования, которые включали эндоскопию полости носа, КТ носа и ОНП, ринопневмометрию, ольфактометрию, исследование мукоцилиарного транспорта (МЦТ) слизистой носовой полости, рН носового секрета, цитологическое исследование назального секрета и эозинофилов в крови, определение общего иммуноглобулина IgE, а также клиническое и биохимическое исследование крови, мочи и кала.

На каждого пациента заводилась тематическая карта, имеющая разделы для внесения паспортных данных, имеющихся у больного жалоб, анамнестические данные, показатели клинического обследования, результаты эндоскопического исследования носовой полости, показатели функционального состояния носа перед проведением хирургического лечения и после него, протоколы хирургических вмешательств и данные послеоперационного наблюдения больных.

Критериями включения в исследования были больные с различными вариантами (шип, гребень и др.) деформации носовой перегородки в сочетании с аллергическим ринитом. Критериями исключения были пациенты с деформацией наружного носа, полипозными гнойными риносинуситами, бронхиальной астмой и гнойно-воспалительными заболеваниями ЛОР - органов.

В плане хирургического лечения, больным первой группы проведены септум-операция и УЗД носовых раковин одновременно, а во второй группе объем операции ограничивался только проведением УЗД носовых раковин.

Пациенты обеих групп в основном жаловались на затруднение носового дыхания с одной или с обеих сторон полости носа, наличие обильных слизистых, слизисто – водянистых либо водянистых выделений из полости носа, снижение обоняния, приступообразное чиханье, зуд в носу и головные боли. Часть пациентов предъявила жалобы на сонливость, снижение аппетита и работоспособности, раздражительность и заложенность в ушах.

Более 75% пациентов отмечали, что симптомы аллергии носа появлялись в весенне-осенний период на фоне постоянного затрудненного носового дыхания.

При проведении передней риноскопии и эндоскопии во всех случаях у пациентов были обнаружены деформации носовой перегородки различного характера, наличие умеренной отёчности слизистой носовой полости, гипертрофические изменения в области нижних носовых раковин, а также отделяемое в полости носа слизистого, серозного, либо водянистого характера. Цвет слизистой носовой полости имел разнообразный характер, от бледно – розового до синюшного, бледно-синюшного и бледного. За счет набухлости и увеличения в объеме носовых раковин и из – за искривления перегородки носа, носовые ходы были сужены.

Следует отметить, что картина полости носа обследованных нами больных особо не отличалась от риноскопической картины, характерной для сочетанных патологий полости носа и описанных другими авторами.

Деформации в хрящевом отделе были обнаружены у 76 (51,3%) пациентов, в костном отделе - у 59 (39,9%) пациентов, в костно – хрящевом отделе у 13 (8,8%) больных. Было установлено превалирование деформаций в виде шипа – в 23 (15,5%) случаях, и в виде гребня – в 30 (20,3%) случаях. Вывих четырехугольного хряща носовой перегородки было выявлено у 9 (6,1%) больных, углообразное смещение перегородки – у 22 (14,9%), дугообразное смещение – у 15 (10,1%), С – образная деформация – у 16 (10,8 %) и S – образное её искривление – у 13 (8,8%) пациентов, что несколько отличается от данных других авторов.

Гипертрофия нижних носовых раковин выявлена у 83,8% больных из 1-ой группы и у 90,5% пациентов 2-й группы. При этом, односторонняя гипертрофия обнаружена у 83,9% и 80,6%, двусторонняя – у 16,1% и 19,4 %.

Нарушения проходимости I степени (с показателями интраназального давления 11-30 мм.вод.ст.) была установлена у 21 (14,2%) больного, II степень (31-60 мм.вод.ст.) – у 84 (56,7%) обследованных. Выраженное

нарушение проходимости носовых ходов III степени (61-90 мм.вод. ст.) выявлено у 43 (29,1%). Выраженное нарушение проходимости носовых ходов, т.е. дыхательной функции, объясняется значительным сужением носовых ходов вследствие деформации носовой перегородки в сочетании с аллергическим отеком слизистой носовой полости и увеличением в объеме носовых раковин.

Ослабление МЦТ слизистой носовой полости было отмечено у всех пациентов. При этом, I степень нарушения была установлена у 23 (15,5%) больных, II степень нарушения – у 88 (59,5%) пациентов, а III степень нарушения – у 37 (25%) больных. Средние значения данного показателя варьировались от 32,5 до 75,2. Нормальными считались показатели 15-25 минут. Таким образом, у наблюдаемых пациентов отмечалось значительное снижение транспортной функции мерцательного эпителия.

При оценке состояния обонятельной функции носа у всех пациентов наблюдалось ослабление обоняния. В 33 (22,3%) случаях у пациентов была установлена I степень снижения обоняния, в 71 (48%) случае установлена II степень, в 37 (25%) случаях была установлена III степень нарушения, а в 7 (4,7%) случаях была установлена IV степень. Данные нарушения у больных с искривлением носовой перегородки в сочетании с АР были обусловлены сужением просвета, либо полным закрытием обонятельной щели отечными и увеличенными в объеме носовыми раковинами.

По данным рН-метрии у 29 (19,6%) пациентов рН назального секрета составлял 7,3-7,5, у 119 (80,4%) пациентов – 7,6-8,1. У пациентов первой группы данный показатель в среднем составил $7,63 \pm 0,02$.

Результаты данного исследования свидетельствуют о том, что сочетания деформации носовой перегородки и АР с гипертрофическими изменениями носовых раковин приводит не только к анатомическим нарушениям в структуре носовой полости, но и изменяет электролитный баланс назального секрета.

В целом, результаты функционального исследования носа при сочетании деформации носовой перегородки с проявлениями аллергического ринита показали более серьезные нарушения дыхательной и защитной функций носа, связанные с выраженным отеком слизистой оболочки и закрытием носовых ходов с двух сторон.

Результаты аллергологического исследования показали, что у 27 (18,2%) пациентов аллергологический анамнез был отягощен, и было установлено, что ближайшие родственники данных больных имели аллергические патологии различного характера (аллергический ринит и конъюнктивит, атопический дерматит и т.д.). У 21 (14,2%) больного отмечалась лекарственная аллергия, при этом у 9 (42,9%) больных имелась непереносимость к антибактериальным препаратам, у 5 (23,8%) пациентов - непереносимость к НПВП (анальгин), а у 7 (33,3%) больных - непереносимость к витаминам группы В.

Наличие аллергии к некоторым пищевым продуктам отмечали 25 (16,9%) больных, среди которых непереносимость к цитрусовым была отмечена у 10 (40%) больных, а в 15 (60%) случаях у пациентов имелась аллергия на семена подсолнечника.

Наличие сенсibilизации к клещам, находящимся в домашней пыли, было обнаружено у 12 (8,1%) пациентов, сенсibilизация к библиотечной пыли наблюдалась у 11 (7,4%) пациентов, аллергия на перьевые подушки имелась у 8 (5,4%) пациентов, к шерсти домашних животных – у 14 (9,5%) пациентов, еще у 30 (20,3%) было установлено наличие аллергии на растительную пыльцу. У 78 (52,7%) пациентов было установлено наличие сенсibilизации сразу на несколько типов пыльцевых аллергенов.

Полученные нами результаты показали превалирование случаев сенсibilизации у наблюдаемых пациентов к бытовым и эпидермальным аллергенам.

В зависимости от особенностей клинического течения, частоты рецидивов, риноскопической картины и содержания иммуноглобулина IgE, а

также эозинофилов в назальном секрете и в периферической крови определяли степень тяжести аллергического процесса в носу.

Показатели процентного содержания эозинофилов в крови у больных с искривлением перегородки носа, сочетанной с аллергическим ринитом, в зависимости от формы и клинического течения заболевания различались. При легкой степени течения интермиттирующей формы заболевания составляет от $6,3 \pm 0,3$ до $7,0 \pm 0,6$, при средней степени течения интермиттирующей формы заболевания варьирует от $8,8 \pm 0,2$ до $9,2 \pm 0,2$. В случаях тяжелой степени течения заболевания показатели эозинофилов составили от $13,0 \pm 0,4$ до $13,3 \pm 0,3$.

При легкой степени течения персистирующей формы заболевания показатели эозинофилов составили от $7,0 \pm 0,6$ до $7,7 \pm 0,3$, при средней степени течения персистирующей формы заболевания, эти показатели составляли от $9,5 \pm 0,3$ до $9,8 \pm 0,3$, а при тяжелой степени течения этой формы заболевания от $13,0 \pm 0,7$ до $13,7 \pm 0,3$.

Среднее значение общего иммуноглобулина Е у больных с искривлением перегородки носа, сочетанных с аллергическим ринитом, в зависимости от формы и течения заболевания также различалось. Например, при легкой степени течения интермиттирующей формы заболевания IgE составляет от $299,4 \pm 44,4$ до $349,0 \pm 47,9$ МЕ/мл, при средней степени – от $677,9 \pm 5,2$ до $756,6 \pm 4,9$ МЕ/мл и при тяжелой степени - от $885,2 \pm 4,9$ до $973,9 \pm 22,3$ МЕ/мл.

При легкой степени течения персистирующей формы заболевания показатели IgE составили от $353,6 \pm 34,6$ до $466,1 \pm 83,4$ МЕ/мл, при средней степени течения - от $758,9 \pm 5,7$ до $796,8 \pm 7,7$ МЕ/мл и при тяжелой степени течения - от $885,2 \pm 4,9$ до $973,9 \pm 22,3$ МЕ/мл.

По результатам исследования выявлено, что у больных с искривлением носовой перегородки, сочетанной с аллергическим ринитом персистирующая форма заболевания (50,7%) превалирует над интермиттирующей формой (49,3%). Данное соотношение больных объясняется тем, что при

риноскопическом исследовании были выявлены различные варианты деформаций перегородки носа, которые долгое время раздражали слизистую оболочку носовых раковин, что способствовало к длительному существованию аллергена в носовой полости, тем самым нарушая функциональное состояние носа.

Показаниями для хирургического лечения больных первой группы служили существенное нарушение носового дыхания и обоняния, патологические изменения анатомических структур носовой полости в виде деформации носовой перегородки и увеличения в объеме носовые раковин, отсутствие клинического эффекта от медикаментозной терапии и наконец, согласие больных на предложенный план оперативного вмешательства.

Перед оперативным вмешательством с целью достижения ремиссии АР больным назначали антигистаминные (лоратадин или цетиризин в таблетках) и интраназальные кортикостероиды (глазакор или дексанем) в течение 10 дней до поступления в клинику. Больным назначались антигистаминные препараты 2-3-го поколения, начиная с первых дней нахождения в стационаре и в течение месяца после хирургического лечения.

При хирургических вмешательствах на носовой перегородке носа, а также на носовых раковинах, выполнялись щадящие резекции носовой перегородки с последующей коррекцией носовых раковин. При проведении септум - операции использовался распатор – отсос нашей модификации и микроножи из набора инструментов для отомикрохирургии.

С целью ускорения процедуры отслойки мукоперихондрия и мукопериоста перегородки носа и минимизации кровопотери во время вмешательства, а также сокращения времени оперативного вмешательства мы изобрели и успешно использовали распатор-отсос нашей модификации (Патент №ТТ1024 от 22.07.2019 г.), который изготавливается из металлической трубки длиной до 10-12 см и диаметром в 2мм, при этом остро затачивался конец данной трубки. Такой распатор давал возможность сравнительно легко отслаивать ткани перегородки носа с одновременным

отсасыванием крови из раневой полости, что значительно облегчило работу хирурга во время операции.

Клинические применения модифицированного трубчатого распатора – отсоса во время септум – операции у больных с искривлением носовой перегородки, сочетанное с аллергическим ринитом показали преимущества и удобства данного способа отслойки слизистой оболочки вместе с надхрящницей и надкостницей перегородки носа перед традиционным, т.к. случаев значительного кровотечения из носа и повреждения слизистого лоскута не отмечалось.

С целью оптимизации оперативного лечения, минимизации объема операции и травматизации слизистой оболочки перегородки носа у больных с костным или хрящевым шипом, а также односторонним гребнем носовой перегородки, сочетанные с аллергическим ринитом мы предложили и успешно внедряем в практику ЛОР отделений НМЦ РТ «Шифобахш» модифицированный способ максилло-премаксиллярного доступа по Cottle при септум – операции (**рац.предлож. №3413/R404 от 04.02.2021г.**).

Предложенный способ минимизирует травму слизистой оболочки и надхрящницы перегородки носа и объем операции в результате создания ограниченного туннеля, достаточного для устранения шипов и гребней костного или хрящевого отделов носовой перегородки, тем самым ускоряет ход оперативного вмешательства. Методика является более эффективным в плане экономии времени проведения оперативного вмешательства.

На основании собственного опыта септопластики у больных с S-образной девиацией перегородки носа, сочетанной с аллергическим ринитом считаем, что наносить многочисленные насечки нецелесообразно, с учетом более выраженной и продолжительной реакции тканей перегородки носа в ответ на хирургическую травму.

Для уменьшения травматизации хрящевой ткани мы успешно применили наш вариант коррекции путем нанесения два параллельно горизонтального разреза на середине самой вогнутой части хряща и

удалением хрящевой полоски размером до 0,2см между разрезами **(рац.предложение №3414/R405 от 04.02.2021г)**. После этого, нижняя часть хрящевой пластинки становится мобильной и её можно сместить в нужную сторону. Для обеспечения подвижности верхней части хрящевой пластинки под сводом спинки носа, таким же образом удаляем хрящевую полоску меньшего размера, примерно до 0,1 см., после чего, и верхняя часть хряща также становится подвижной.

Порядок выполнения операции при деформации носовой перегородки, сочетанной с аллергическим ринитом и гипертрофией носовых раковин во многом зависит от ограниченной или распространенной формы гипертрофии носовых раковин.

В послеоперационном периоде, с учетом более выраженной реакции тканей полости носа на проведенную операцию, после удаления тампонов из носа и после очистки полости носа от патологических отделяемых, начали применять местно кортикостероидный препарат дексаметазон путем внутрислизистой инъекции **(рац.предложение №3412/R403 от 04.02.2021г)**.

Больным, которым выполнили сразу две операции, т.е. септопластику и УЗД носовых раковин в передний отдел перегородки носа и нижних носовых раковин, с каждой стороны внутрислизисто вводили по 0,2 мл раствора дексаметазона с помощью инсулинового шприца, после местной анестезии с 10% аэрозольным раствором лидокаина. Инъекцию проводили ежедневно, в течении 5-6 дней, в период нахождения больного в стационаре. В группе больных, которым выполняли только УЗД носовых раковин, внутрислизистую инъекцию проводили в передний конец нижних носовых раковин в объеме 0,5 мл с каждой стороны.

Следует отметить, что в группе пациентов, которые получали местную эндоназальную внутрислизистую кортикостероидную терапию, реактивные явления начали спадать значительно быстрее и заметнее, чем в группе больных, которые получали стандартную послеоперационную местную и антигистаминную терапию. Эффективность данного способа местной

кортикостероидной терапии проявилась в быстром улучшении риноскопической картины и в улучшении функционального состояния носа.

Оценку результатов хирургического лечения в обеих группах проводили в конце первого, третьего и 6 месяцев послеоперационного наблюдения с учетом жалоб пациентов, данных риноэндоскопии, результатов исследования функционального состояния носа, концентрации эозинофилов в назальном секрете, в периферической крови и IgE в сыворотке крови.

Далее, через 3 месяца после операции, на фоне продолжающегося медикаментозного лечения с использованием антигистаминных и противовоспалительных средств, выполнялось контрольное обследование пациентов с изучением дыхательной функции носа. Согласно полученным результатам, нормализация носового дыхания в основной группе больных наблюдалась в 72,97% случаев, а в контрольной – в 36,49% случаев. Таким образом, разница между группами составила 36,49%.

Через 6 месяцев после операции и консервативной терапии выполнялось контрольное динамическое исследование дыхательной функции носа. Было установлено, что у пациентов основной группы нормализация дыхательной функции носа была отмечена в 77,03% случаев, а в контрольной – в 51,35% случаев с разницей в показателях 25,68%.

Повторные исследования МЦТ, проведенные через 3 месяца после выполнения операции и проведения комплексной терапии показали, что в основной группе больных нормализация МЦТ была отмечена у 44 (59,46%) пациентов, в контрольной - у 31 (41,89%) больного.

После 6 месяцев послеоперационного наблюдения и по окончании курса антигистаминного, противовоспалительного и кортикостероидного лечения пациентов с деформацией носовой перегородки, сочетанной с АР, нормализация МЦТ в основной группе больных была отмечена в 91,89% случаев, в контрольной - в 68,92% случаев, что свидетельствовало о более высокой эффективности одномоментной септум-операции и УЗД носовых раковин в сочетании с комплексной антигистаминной, противовоспалитель-

тельной и кортикостероидной терапией.

Повторное исследование обонятельной функции носа проводили спустя 3 месяца после хирургического вмешательства. Нормализация обоняния в основной группе пациентов была отмечена у 57 (77,0%) пациентов, а в контрольной - у 47 (63,5%) больных с разницей в показателях между группами в 13,5%. Через 6 месяцев наблюдения у 64 (86,5%) больных первой и у 55 (74,3%) обследованных второй группы полностью восстановилось обоняние. Необходимо подчеркнуть, что общее количество пациентов с практически полным восстановлением обоняния в основной группе было на 13,5% больше, чем во второй группе.

К концу послеоперационного наблюдения у 89,2% пациентов I-й и у 41,9% II-й группы КЩР приблизилось к норме с существенной разницей в показателях. Меньший процент больных с нормальными показателями рН слизистой носа во второй группе можно объяснить наличием не устраненной деформации носовой перегородки, частичной обструкций носовых ходов и снижением аэрации полости носа.

Через 1-3 месяцев послеоперационного лечения произошли положительные изменения в плане степени тяжести клинического течения интермиттирующей и персистирующей формы аллергического ринита. Число больных со средним и тяжелым клиническим течением болезни в обеих группах уменьшились, переходя в более легкое течение, что выражалось в уменьшении клинических проявлений болезни и в улучшении риноскопической картины.

Концентрация эозинофилов у больных I-й группы с легким течением интермиттирующей формы заболевания составили от $2,7 \pm 0,3$ до $3,3 \pm 0,3$, при средней степени течения варьировала от $3,4 \pm 0,2$ до $3,5 \pm 0,3$. При тяжелой степени течения заболевания показатели эозинофилов составили от $5,8 \pm 1,1$ до $8,0 \pm 1,5$. Эти же показатели во II-й группе в зависимости от тяжести клинического течения колебались от $2,7 \pm 0,3$ до $7,7 \pm 1,7$.

При легкой степени течения персистирующей формы заболевания процентное соотношение эозинофилов в крови составило от $2,0 \pm 0$ до $3,0 \pm 1,0$, при средней степени течения - от $3,1 \pm 0,2$ до $3,8 \pm 0,3$ и при тяжелом течении заболевания - от $6,0 \pm 2,0$ до $7,7 \pm 1,7$.

Количество больных в основной группе (31) со средним и тяжелым течением интермитирующей формы аллергического ринита, после оперативного лечения сократилось до 20, а в контрольной группе (31), оно снизилось до 27 человек. Тенденция к уменьшению число больных с тяжелой степени заболевания наблюдается и у пациентов с персистирующей формой аллергического ринита. Число пациентов I-й группы со средним и тяжелым течением из 32 сократились до 19, а во II-й группе, из 33 уменьшились до 28 человек в связи с переходом болезни в легкую форму.

Средние показатели общего IgE в крови после 3 месяца лечения заметно уменьшились от $33,4 \pm 10,2$ до $32,1 \pm 32,2$ МЕ/мл, что указывает на значительное снижение аллергических проявлений в полости носа.

По окончании 6-месячного послеоперационного наблюдения показатели содержания IgE в крови по сравнению с предыдущими исследованиями заметно изменились в сторону снижения его концентрации в крови в обеих группах, но более выраженное в основной группе. В основной группе, с обеими формами аллергического ринита отмечена явная тенденция к снижению содержания IgE в крови и среднее его значение составило от $170,4 \pm 11,0$ - $197,3 \pm 9$ до $204,7 \pm 13,4$ - $217,3 \pm 9,5$ МЕ/мл, при легком течении и от $797,3 \pm 43,0$ - $811,0 \pm 68,5$ до $766,7 \pm 49,4$ - $812,8 \pm 33,8$ МЕ/мл, при тяжелом клиническом течении болезни.

Количество пациентов в основной группе с невыраженной клинической симптоматикой аллергического ринита в период послеоперационного наблюдения увеличилось до 48 (64,9%), а в контрольной – до 27 (36,5%) человек. Число пациентов с тяжелым клиническим течением в I-й группе уменьшилось с 63 (85, 1%) до 27 (36,5%), а во II-й группе – от 64 (86,5%) до

48 (64,8%), что свидетельствует о стихании симптомов аллергии у большинства пациентов.

Таким образом, после эндоназальных хирургических вмешательств по поводу деформации носовой перегородки, сочетанной с аллергическим ринитом и на фоне регулярного антигистаминного, кортикостероидного и противовоспалительного лечения в послеоперационном периоде носовое дыхание восстановилось у 77,03% больных 1-й и у 51,35% пациентов 2-й группы, обоняние - у 86,5% и у 74,3%, двигательная активность мерцательного эпителия слизистой носа у 91,89% и у 68,92% пациентов соответствующих групп, что свидетельствует об эффективности одномоментной септопластики с УЗД нижних носовых раковин в сочетании комплексной терапией.

К концу послеоперационного наблюдения у 89,2% пациентов 1-й и у 41,9% 2-й группы КЩР приблизилось к норме с существенной разницей в показателях. Меньший процент больных с нормальными показателями рН слизистой носа во второй группе можно объяснить наличием не устраненной деформации носовой перегородки, частичной обструкций носовых ходов и снижением аэрации полости носа.

На фоне септум-операции и УЗД носовых раковин в сочетании с противовоспалительной, антигистаминной и кортикостероидной терапии, количество пациентов в основной группе со стертой клинической симптоматикой аллергического ринита в период послеоперационного наблюдения увеличилось до 48 человек, что составило 64,9%, а в контрольной – до 27 (36,5%) человек.

В то же время, число пациентов с тяжелым клиническим течением в первой группе с 63 (85, 1%) уменьшилось до 27 человек и составило 36,5%, а во II-й группе – от 64 (86,5%) до 48 (64,8%), что свидетельствует о стихании симптомов аллергии у большинства пациентов на фоне вышеуказанного комплексного лечения.

Выводы

1. Клиническая картина больных с деформацией носовой перегородки, сочетанной с аллергическим ринитом характеризуется более сложным, упорным течением и разнообразным цветом слизистой оболочки полости носа – от бледно-розового до бледно-синюшного или синюшного, наличием обильного слизисто-водянистого содержимого и чаще вторичной гипертрофией нижних носовых раковин [2-А, 6-А, 14-А, 15-А, 23-А].

2. Исследование функционального состояния носа показало ухудшение проходимости носовых ходов у 85,8% больных, заметное снижение скорости МЦТ – у 84,5%, расстройства обоняния II – III-й степени у 84,4% % пациентов обеих групп, что указывает на выраженное нарушение дыхательной, обонятельной и защитной функции носа [5-А, 11-А, 22-А, 26-А].

3. Распатор – отсос нашей модификации, модифицированный способ максилло-премаксиллярного доступа по Cottle при септум – операции, щадящий вариант коррекции 4-х угольного хряща и способ подслизистой интратурбинной и интрасептальной инъекция дексаметазона в послеоперационном периоде ускоряет процедуру отслойки мукоперихондрия и мукопериоста перегородки носа, минимизирует кровопотери во время вмешательства, сокращает времени оперативного вмешательства и существенно уменьшает послеоперационный отек слизистой оболочки внутриносковых структур [3-А, 7-А, 9-А, 13-А, 17-А].

4. В результате комплексной терапии восстановление носового дыхания отмечено у 77,03% пациентов основной и 51,35% больных контрольной группы. Двигательная активность МЦТ восстановлена у 91,89% и у 68,92% обследованных, а обонятельная функция - у 86,5% и у 74,3% пациентов соответствующих групп. При этом, разница в положительных показателях функционального состояния носа между основной и группой сравнения существенная, что подтверждает высокую эффективность одномоментной септум-операции и УЗД носовых раковин в сочетании с антигистаминной и

кортикостероидной терапией [1-А, 4-А, 10-А, 19-А, 25-А].

5. Содержание IgE в крови в послеоперационном периоде по сравнению с предыдущими исследованиями заметно изменилось в сторону снижения его концентрации в крови в обеих группах, но более выраженное в основной группе. Отмечена явная тенденция к снижению содержания IgE в крови и среднее его значение составило от $170,4 \pm 11,0$ - $197,3 \pm 9$ до $204,7 \pm 13,4$ - $217,3 \pm 9,5$ МЕ/мл при легком течении и от $797,3 \pm 43,0$ - $811,0 \pm 68,5$ до $766,7 \pm 49,4$ - $812,8 \pm 33,8$ МЕ/мл при тяжелом клиническом течении болезни.

6. Число пациентов в основной группе с невыраженной клинической симптоматикой аллергического ринита в период послеоперационного наблюдения увеличилось до 64,9%, против 36,5% в контрольной, что свидетельствует об эффективности одномоментной септум-операции и УЗД носовых раковин в сочетании с комплексной терапией [12-А, 16-А, 18-А, 20-А, 21-А, 24-А].

Рекомендации по практическому использованию результатов исследования

1. В случаях сочетания деформации носовой перегородки с проявлениями аллергического ринита, кроме тщательного аллергологического анамнеза, целесообразно исследование назального секрета и крови на наличие эозинофилов и общего иммуноглобулина Е.
2. При деформации перегородки носа, сочетанной с аллергическим ринитом необходимо широкое применение риноэндоскопии и КТ ОНП для адекватной оценки патологических изменений внутриносовых структур и планирования объема оперативного вмешательства.
3. При септум - операции предлагаем использовать модифицированный нами максилло – премаксиллярный доступ по Cottle, отсос – распатор нашей модификации для отслойки тканей перегородки носа и предложенный нами щадящий вариант коррекции 4-х угольного хряща с использованием микроножей.

4. В случаях сочетания деформации носовой перегородки с аллергическим ринитом и выраженной гипертрофией нижних носовых раковин, рекомендуем проводить септопластику и ультразвуковую дезинтеграцию носовых раковин одновременно.
5. Для ускорения процессов заживления и устранения послеоперационного реактивного отека и экссудации слизистой носа рекомендуем применение подслизистой интратурбинной и интрасептальной инъекция дексаметазона.

Список литературы

Список использованных источников

1. Абдуллаев А.А. Микробиота носоглотки у пациентов с полипозным риносинуситом, искривлением носовой перегородки и хроническим фарингитом [Текст] / А.А. Абдуллаев, А.Н. Пищита, И.А. Ким // IX Петербургский форум оториноларингологов России. – 2020. – С. 7-7.
2. Абзалов Д.И., Трондина Е.О. Сравнительный анализ различных способов септопластики при сложных посттравматических искривлениях перегородки носа [Текст] / Д.И. Абзалов, Е.О. Трондина // Студенческая наука и медицина XXI века: традиции, инновации и приоритеты. – 2019. – С. 95-96.
3. Аллергический ринит и бронхиальная астма: единый подход к диагностике и лечению [Текст] / В.А. Огнев [и др.] // Педиатрия. Восточная Европа. – 2015. - №3 (11).-С.103-107.
4. Аллергический ринит как одна из граней поллиноза (диагностика и лечение) [Текст] / Н.Л. Кунельская [и др.] // Медицинский совет. – 2015.-№ 3.-С.28-34.
5. Арифов С.С., Далиев А.Г. Сочетание аллергического ринита с заболеваниями верхних дыхательных путей у детей [Текст] / С.С. Арифов, А.Г. Далиев // Медицинские новости. – 2019. – №. 8 (299). – С. 69-70.
6. Артемьева-Карелова А.В. Хирургическое лечение вазомоторного ринита с учетом анатомических особенностей слизистой оболочки носовых раковин [Текст] / А.В. Артемьева-Карелова // Российская оториноларингология -2018 -№ 1 (92) –С.16-20.
7. Асманов А.И. Качество жизни у пациентов с аллергическим ринитом после проведения эндоскопической септопластики [Текст] / Асманов А.И. [и др.] // Научно-исследовательский клинический институт педиатрии им. Академика Ю.Е. Вельтищева ФГБОУВО «Российский национальный исследовательский медицинский университет им. Н.И. Пирогова» Минздрава России, № 3, 2018, стр. 29-32.

8. Бабаханов Г.К. Септопластика у детей [Текст] / Г.К. Бабаханов // Вестник оториноларингологии. – 2013. – №. 5. – С. 69-72.
9. Баранов К.К. Особенности диагностики и лечения сочетанной патологии носа и слезоотводящих путей у детей [Текст] / К.К. Баранов [и др.] // Практическая медицина. – 2018. – Т. 16. – №. 5. – С. 14-17.
10. Бейшенбаева Б.Э. Прогнозирование уровня заболеваемости аллергическим ринитом у детского и взрослого населения в Киргизской Республике [Текст] / Б.Э. Бейшенбаева // Бюллетень науки и практики. – 2021. – Т. 7. – №. 1. – С. 124-131.
11. Белых, Н.А. Аллергический ринит у детей: современные подходы к диагностике, лечению и профилактике [Текст] / Н.А. Белых // Современная педиатрия. – 2015. – Т. 72, № 8 (72). – С.22.
12. Бодня, О.С. В помощь практикующему врачу: ведение пациентов с аллергическим ринитом на амбулаторном этапе [Текст] / О.С. Бодня, Н.М. Ненашева // Астма и аллергия. – 2015. – №4. – С.34-40.
13. Будковая М.А. Объективная оценка функции носового дыхания у пациентов после ринохирургических вмешательств [Текст] / М.А. Будковая, Е.С. Артемьева // Российская оториноларингология -2018 -№ 1 (92) –С.25-33.
14. Вазомоторный ринит: новые диагностические подходы [Текст] / И.Ю. Серебрякова [и др.] // Российская ринология -2018 -№ 4–С.9-14.
15. Васильва, А.А. Тактика ведения больных аллергическим ринитом в период беременности [Текст] / А.А. Васильева, Р.Ф. Хакимова // Вестник современной клинической медицины. – 2015. – Т. 8, № 2. – С.82-88.
16. Волкова, О.Н. Аллергический ринит у детей: спектр сенсibilизации к пыльцевым аллергенам в современных условиях [Текст] / О.Н. Волкова, Д.В. Буза, К.В. Юрчик // Оториноларингология Восточная Европа. – 2015.-№ 4 (21).-С.94-105.
17. Влияние кавитированного низкочастотного ультразвука на динамику репаративных процессов в хирургии нижних носовых раковин и перегородки носа [Текст] / Пустовит О.М. [и др.] // Российская оториноларингология -

2017, №5-С. 66-73.

18. Вопросы оптимизации послеоперационной терапии у больных с сочетанной патологией полости носа [Текст] / М.Д. Шоев [и др.] // Здравоохранение Таджикистана. – 2018. - №3. - С. 127-133.

19. Воячек В.И. Заболевания носовой перегородки. Болезни уха, носа и горла [Текст] / В.И. Воячек // К.: Госмедиздат. – 1941. – Т. 2. – С. 241-261.

20. Гарюк Г.И. Функциональные результаты септопластики, проведенной с учетом оценки аэродинамических характеристик и анатомических особенностей полости носа [Текст] / Г.И. Гарюк, О.Г. Гарюк, А.Е. Светличный // Science Rise. Medical science. – 2018. – №. 5. – С. 13-23.

21. Гуломов З.С. Анализ оториноларингологической заболеваемости населения Республики Таджикистан за период 2012–2016 гг [Текст] / З.С. Гуломов, З.Д. Курбанова, Ф.Х. Адылова // Российская оториноларингология - 2018 -№ 3 (94)-С.18-22.

22. Гусейнов Т.А. К вопросу исследования носового воздушного потока до и после хирургических операций [Текст] / Т.А. Гусейнов // International scientific review of the problems and prospects of modern science and education. – 2018. – С. 73-75.

23. Дворянчиков В.В. К вопросу о течении послеоперационного периода у пациентов с вазомоторным ринитом при применении топических стероидов в ходе предоперационной подготовки [Текст] / В.В. Дворянчиков [и др.] // Российская оториноларингология. – 2020. – Т. 19. – №. 1 (104). – С. 90-97.

24. Значение цитологического исследования, отделяемого из носа у детей в практике оториноларинголога [Текст] / С. А. Артюшкин [и др.] // Российская оториноларингология-2018 -№ 6 (97)-С.9-14.

25. Икромов М.К. Роль эндоскопических технологий в диагностике заболеваний ЛОР-органов [Текст] / М.К. Икромов [и др.] // Вестник последипломного образования в сфере здравоохранения. – 2017. – №. 3. – С. 16-20.

26. Икромов М.К. Эстетические и функциональные аспекты

риносеptoластики при различных патологиях носа [Текст] / М.К. Икромов, Д.И. Холматов, М.И. Махмудназаров // Вестник Авиценны. – 2011. – №. 2. – С. 29-35.

27. Ирригационная терапия в ринологии: в поисках оптимального метода [Текст] / А.С. Лопатин [и др.] // Российская ринология – 2018 -№ 1-С.46-53.

28. Исмоилов И.И. Результаты исследования мукоцилиарного транспорта носовой полости у больных хроническими риносинуситами [Текст] / И.И. Исмоилов, О.М. Каримов, Д.Ф. Шамсиев // Volgamedscience. – 2021. – С. 359-360.

29. Козаренко Е.А. АСИТ у пациентов, страдающих искривлением носовой перегородки и вазомоторным аллергическим ринитом [Текст] / Е.А. Козаренко [и др.] // V Республиканская научно-практическая конференция оториноларингологов Республики Дагестан. – 2016. – С. 129-130.

30. Козаренко Е.А. Клиническая реабилитация больных, страдающих аллергическим ринитом, сопряженным с искривлением носовой перегородки [Текст] / Е.А. Козаренко [и др.] // Российская оториноларингология. – 2010. – №. S2. – С. 311-313.

31. Козаренко Е.А. Комплексное обследование больных, страдающих аллергическим ринитом, сопряженным с искривлением носовой перегородки [Текст] / Е.А. Козаренко [и др.] // Российская оториноларингология. – 2009. – №. S1. – С. 106-107.

32. Козаренко Е.А. О состоянии аллергологического статуса у больных с искривлением носовой перегородки [Текст] / Е.А. Козаренко, А.Г. Рябинин, В.А. Рябинин // Российская оториноларингология. – 2015. – №. S. – С. 308-309.

33. Коркмазов А.М. Актуальные вопросы послеоперационного ведения ринохирургических больных [Текст] / А.М. Коркмазов // Российская ринология-2018-№ 1-С.38-42.

34. Кочергин Г.А. Реабилитация пациентов с вестибулярными нарушениями после симультанных риноотохирургических вмешательств

[Текст] / Г.А. Кочергин, В.В. Дворянчиков, Ф.А. Сыроежкин // Российская ринология-2015-№4-С.29-33.

35. Крюков А. И., Черемисина Д. А. Контурная пластика нижних носовых раковин как метод хирургического лечения хронического вазомоторного ринита [Текст] / А.И. Крюков, Д.А. Черемисина // Клиническая больница. – 2018. – №. 1. – С. 30-34.

36. Кудайбергенова С.Ф. Алергозол-df в комплексном лечении аллергического ринита [Текст] / С.Ф. Кудайбергенова [и др.] // Вестник Казахского Национального медицинского университета. – 2015. – №. 1. – С. 59-62.

37. Кудайбергенова С.Ф. Информативность цитологического метода исследования при аллергическом рините с сопутствующей патологией со стороны ЛОР-органов [Текст] / С.Ф. Кудайбергенова // Вестник оториноларингологии, 2010, №3-С. 37.

38. Кудайбергенова С.Ф., Мирзабаев Д. Э., Зорина Ж. Н. Иммунологическая диагностика и лечение аллергического ринита с сопутствующей патологией ЛОР-органов [Текст] / С.Ф. Кудайбергенова, Д.Э. Мирзабаев, Ж.Н. Зорина // Вестник Казахского Национального медицинского университета. – 2014. – №. 2-3. – С. 69-70.

39. Кузнецова Л.В. Выбор антигистаминной терапии при лечении больных сезонным аллергическим ринитом [Текст] / Л.В. Кузнецова // Семейная медицина-2015.-№ 2 (58).-С.162.

40. Курбанов У.А. Современный подход к диагностике и хирургическому лечению искривлений перегородки носа [Текст] / У.А. Курбанов, [и др.] // Вестник Авиценны. - 2019. - Т.21. № 1. - С. 77-82.

41. Курбачева О.М. Аллерген-специфическая иммунотерапия (АСИТ). Аналитический обзор современных международных и отечественных позиционных документов [Текст] / О.М. Курбачева, К.С. Павлова, М.А. Галицкая // Российский аллергологический журнал. – 2017. – Т. 14. – №. 1. – С. 24-32.

42. Липский К.Б. и др. Основные методики восстановления утраченной опороспособности носовой перегородки после первичной риносептопластики [Текст] / К.Б. Липский [и др.] // Медицинский совет. – 2016. – №. 6. – С. 60-63.
43. Лопатин А.С. Эндоскопическая диссекция околоносовых пазух: шаг за шагом. Часть 1. Резекция крючковидного отростка и инфундибулотомия [Текст] / А.С. Лопатин, Д.Н. Капитанов, Г.А. Полев // Российская ринология - 2018-№1-С. 58-64.
44. Лопатин А.С. Эндоскопическая диссекция околоносовых пазух: шаг за шагом. Часть 2. Этмоидотомия: последовательность действий [Текст] / А.С. Лопатин, Д.Н. Капитанов, Г.А. Полев // Российская ринология -2018-№2-С. 48-53.
45. Махмудназаров М.И., Гуломов З.С. Хирургическое лечение деформаций носа, сочетанных с патологией носовой полости и околоносовых пазух [Текст] / М.И. Махмудназаров, З.С. Гуломов // Российская оториноларингология. – 2012. – №. 6. – С. 109-113.
46. Махмудназаров М.И. Современные представления о патогенезе, классификации и хирургическом лечении деформаций носовой перегородки, сочетанных с патологией носовых раковин [Текст] / М.И. Махмудназаров // Здравоохранение Таджикистана. - 2019. - №1.- С. 83-92.
47. Махмудназаров М.И. Хирургическая коррекция деформации носа и носовой перегородки [Текст] / М.И. Махмудназаров // Душанбе: Ирфон-2016- 115 с.
48. Махмудназаров М. И. Эффективность шалфея лекарственного в послеоперационной терапии у больных с искривлением перегородки носа, сочетанным с гипертрофическим ринитом [Текст] / М.И. Махмудназаров [и др.] // Российская оториноларингология. – 2018. – №. 6 (97). – С. 139-143.
49. Машкова Т.А. Объективная оценка эффективности мометазона фуurato (нозефрина) при лечении полипозного риносинусита [Текст] / Т.А. Машкова, А.Б. Мальцев // Российская ринология -2018-№ 4-С.56-59.

50. Меркулова, Е.П. Тубарная дисфункция при аллергическом рините у детей [Текст] / Е.П. Меркулова, Е.А. Баранаева // Педиатрия. Восточная Европа.-2015.-№ 4 (12).-С. 60-67.
51. Морозов А.Д. Варианты течения послеоперационного периода у пациентов при выполнении оперативных вмешательств в полости носа [Текст] / А.Д. Морозов // Российская оториноларингология -2018 -№ 1 (92).- С.77-80.
52. Морозова, С.В. Аллергический ринит: современный взгляд на проблему диагностики и лечения [Текст] / С.В. Морозова // Русский медицинский журнал.-2015.-Т. 23, № 9.-С. 492-495.
53. Морфофункциональные особенности клеток назального секрета у больных целиакией с хроническими заболеваниями верхних дыхательных путей [Текст] / А.А. Карпов [и др.] // Российская ринология – 2018-№ 1-С. 32-37.
54. Нестерова. К.И. Место топических антигистаминных препаратов при сезонном аллергическом рините [Текст] / К.И. Нестерова, А.А. Нестерова // Дневник казанской медицинской школы.-2015.-№ 1 (7).-С. 88-92.
55. Никифорова Г.Н. и др. Возможности использования современных антигистаминных препаратов в терапии больных аллергическим ринитом [Текст] / Г.Н. Никифорова [и др.] // Медицинский совет. 2017;(8):92-98.
56. Пампура А. Н., Варламов Е. Е., Асманов А. И. Возможности повышения качества жизни у детей с аллергическим ринитом и сопутствующей патологией полости носа [Текст] / А.Н. Пампура, Е.Е. Варламов, А.И. Асманов // Российский аллергологический журнал. – 2019. – Т. 16. – №. S1. – С. 117-120.
57. Перич Б. Риск возникновения побочных эффектов при применении интраназальных кортикостероидов [Текст] / Б. Перич // Российская ринология-2017-№2– С. 47-50.
58. Пискунов Г.З. Операция при искривлении перегородки носа: практические аспекты [Текст] / Г.З. Пискунов // Российская ринология -2018-

№ 2 – С. 54-57.

59. Пискунов И.С. Особенности анатомического строения нижних носовых раковин [Текст] / И.С. Пискунов, Н.В. Бойко, В.Н. Колесников // Российская ринология -2017-№ 3-С. 10-15.

60. Польшнер С.А., Козаренко Е.А., Рябинин А.Г. Особенности лечения аллергического ринита и бронхиальной астмы при искривлении перегородки носа [Текст] / С.А. Польшнер, Е.А. Козаренко, А.Г. Рябинин // Доктор. ру. – 2013. – №. 4 (82). – С. 17-21.

61. Польшнер С.А., Козаренко Е.А., Шевцов Е.А. Влияние риносептопластики на клинико-аллергологические показатели больных аллергическим ринитом и бронхиальной астмой при искривлении перегородки носа [Текст] / С.А. Польшнер, Е.А. Козаренко, Е.А. Шевцов // Российский медико-биологический вестник имени академика ИП Павлова. – 2012. – №. 3. – С. 135-139.

62. Поляева М.Ю. Эндоназальный электрофорез в комплексном лечении деформаций перегородки носа и вазомоторного ринита [Текст] / М.Ю. Поляева // Российская оториноларингология -2012-№1-С. 136-140.

63. Пустовит О. М. Послеоперационная реабилитация структур слизистой оболочки носа и околоносовых пазух в ринохирургии [Текст] / О.М. Пустовит // Российская оториноларингология -2017-№2-С. 120-127.

64. Роль аллергического ринита в нарушении носового дыхания во время сна [Текст] / Г.Л. Ханданян [и др.] // Российская ринология -2016-№ 2-С. 25-28.

65. Роль комплексного лечения пациентов с девиациями перегородки носа в сочетании с аллергическим ринитом [Текст] / А.Г. Рябинин [и др.] // Folia Otorhinolaryngologiae et Pathologiae Respiratoriae.-2015.-Т. 2, № 21.-С. 127-129.

66. Рузикулов А. Клинико-аллергологические особенности и распространение аллергического ринита и бронхиальной астмы (обзор литературы) [Текст] / А. Рўзикулов // Eurasian Journal of Medical and Natural

Sciences. – 2022. – Т. 2. – №. 11. – С. 87-96.

67. Рябинин А.Г. Хирургическое лечение больных с аллергическим ринитом и искривлением носовой перегородки [Текст] / А.Г. Рябинин [и др.] // Фармакологические и физические методы лечения в оториноларингологии. – 2014. – С. 44-45.

68. Септопластика при девиации перпендикулярной пластинки решетчатой кости [Текст] / Г.Ю. Царапкин [и др.] // Российская ринология -2017-№ 1-С. 25-30.

69. Современные аспекты хирургического лечения вазомоторного ринита [Текст] / А.И. Крюков [и др.] // Российская ринология -2017-№ 2-С. 10-14.

70. Современный взгляд на септопластику и возможности анестезиологической защиты [Текст] / Х.Т. Абдулкеримов [и др.] // Российская оториноларингология -2018 -№ 6 (97)-С. 72-82.

71. Современные возможности патогенетической терапии больных аллергическим ринитом [Текст] // В.М. Свистушкин [и др.] Медицинский Совет. 2020;(6):101-106.

72. Современный подход к диагностике и хирургическому лечению искривлений перегородки носа [Текст] / У.А. Курбанов [и др.] // Научно-медицинский журнал «Вестник Авиценны»-2019 -№ 1-С. 77-82.

73. Современные представления о патогенезе, классификации и хирургическом лечении деформаций носовой перегородки, сочетанных с патологией носовых раковин [Текст] / Ш.Ш. Туйдиев [и др.] // Здравоохранение Таджикистана. 2019; (1):83-92.

74. Хаитов М.Р. ARIA 2016: Современные направления оказания медицинской помощи больным аллергическим ринитом в свете требований прецизионной медицины [Текст] / М.Р. Хаитов [и др.] // Российский аллергологический журнал. – 2017. – Т. 14. – №. 3. – С. 46-54.

75. Хасанов У., Вохидов У., Джураев Ж. Результаты эндоскопического исследования при хронических воспалительных заболеваниях носа и околоносовых пазух [Текст] / У. Хасанов, У. Вохидов, Ж. Джураев //

Stomatologiya. – 2018. – Т. 1. – №. 2 (71). – С. 90-92.

76. Хасанов С.А., Махсудов С.Н., Бабаханов Г.К. Закономерность между формой рельефа искривления перегородки носа и деформацией верхней челюсти [Текст] / С.А. Хасанов, С.Н. Махсудов, Г.К. Бабаханов // Вестник Академии медицинских наук Таджикистана. Приложение к журналу «Современные аспекты диагностики и лечения в оториноларингологии. – 2018. – С. 59-62.

77. Хасанов С.А., Махсудов С.Н., Бабаханов Г.К. Эндоназальная остеопластика срединного небного шва у детей с искривлением перегородки носа при аномалиях развития верхней челюсти [Текст] / С.А. Хасанов, С.Н. Махсудов, Г.К. Бабаханов // Вестник КГМА им. ИК Ахунбаева. – 2019. – №. 2. – С. 66-71.

78. Хирургическое лечение больных с аллергическим ринитом и искривлением носовой перегородки [Текст] / А.Г. Рябинин [и др.] // Фармакологические и физические методы лечения в оториноларингологии: XII науч.-практ. конф.-М., 2014.-С. 44-45.

79. Царев С.В. Аллергический ринит: современная оценка медико-социальных аспектов и способов лечения интраназальные кортикостероиды в лечении ринитов [Текст] / С.В. Царев // Медицинский совет. – 2018. – №. 17. – С. 187-191.

80. Шамсидинов Б.Н. Способ устранения интраоперационного повреждения слизистой оболочки носовой перегородки, как предупреждение возникновения его интра- и послеоперационного дефекта [Текст] / Шамсидинов Б.Н. [и др.] // Здоровоохранение Таджикистана. 2020; (1):56-62.

81. Шамсидинов Б. Н., Шодиев Н., Курбанова Ф. И. Эффективность симультантных операций хронического дакриоцистита в сочетании с патологией внутриносовых структур [Текст] / Б.Н. Шамсидинов, Н. Шодиев, Ф.И. Курбанова // Вестник Академии медицинских наук Таджикистана. – 2020. – Т. 10. – №. 1 (33). – С. 56-61.

82. Щербаков Д.А. Роль вычислительной аэродинамики полости носа в

- диагностике искривления носовой перегородки [Текст] / Д.А. Щербаков [и др.] // Российская оториноларингология. - 2019. - № 4(101). - С. 82-88.
83. Шоев М.Д. Вопросы оптимизации послеоперационной терапии у больных с сочетанной патологией полости носа [Текст] / М.Д. Шоев [и др.] // Здравоохранение Таджикистана. – 2022. – №. 3. – С. 86-93.
84. Эффективность и безопасность применения ирригационной терапии у взрослых и детей [Текст] / И.Б. Анготоева [и др.] // Российская ринология - 2018-№ 1-С. 54-57.
85. Эффективность лечения аллергического ринита у больных с искривлением перегородки носа [Текст] / Е.А. Козаренко [и др.] // Российская ринология. - 2014.-Т. 22, № 2.-С. 7-8.
86. Эффективность применения хрящевых трансплантатов при реконструктивных операциях на носу [Текст] / Б.Н. Шамсидинов [и др.] // Здравоохранение Таджикистана. - Душанбе, -2019. №3.- С.-60-66.
87. Юнусов А.С. Риносептопластика в детском возрасте: 20-летний опыт [Текст] / А.С. Юнусов, С.В. Рыбалкин // Российская ринология -2017-№1-С. 7-15.
88. Юсупов М.М. Развитие, особенности и лечение аллергического ринита [Текст] / М.М. Юсупов // Архив исследований. – 2020. – С. 7-7.
89. Юсупов А.Ш. Современное представление об этиопатогенезе и хирургическом лечении деформации перегородки носа, сочетанной с гипертрофией глоточной миндалины у детей [Текст] / А.Ш. Юсупов // Здравоохранение Таджикистана. – 2022. – №. 4. – С. 98-105.
90. Юсупов А.Ш., Туйдиев Ш.Ш., Махамадиев А.А. Функциональные результаты хирургического лечения деформации перегородки носа, сочетанной с гиперплазией носоглоточной миндалины у детей [Текст] / А.Ш. Юсупов, Ш.Ш. Туйдиев, А.А. Махамадиев // Том – I. – 2019. – С. 463.
91. Agnihotri N.T., McGrath K.G. Allergic and nonallergic rhinitis [Text] / N.T. Agnihotri, K.G. McGrath // Allergy & Asthma Proceedings. – 2019. – Т. 40. – №. 6.

92. Akasaki S. Murine allergic rhinitis and nasal T h2 activation are mediated via TSLP-and IL-33-signaling pathways [Text] / S. Akasaki [et al.] // *International immunology*. – 2016. – T. 28. – №. 2. – C. 65-76.
93. Andrades P. The accuracy of different methods for diagnosing septal deviation in patients undergoing septorhinoplasty: a prospective study [Text] / P. Andrades [et al.] // *Journal of Plastic, Reconstructive & Aesthetic Surgery*. – 2016. – T. 69. – №. 6. – C. 848-855.
94. Arsov B. Morphological, anatomical, radiological and clinical features of Mladina type 6 nasal septum deformations in humans [Text] / B. Arsov [et al.] // *European Archives of Oto-Rhino-Laryngology*. – 2020. – T. 277. – №. 12. – C. 3375-3380.
95. Avrunin O.G. Principles of computer planning in the functional nasal surgery [Text] / O.G. Avrunin [et al.] // *Przegląd Elektrotechniczny*. – 2017. – T. 93. – №. 3. – C. 140-143.
96. Awuapara S. Evaluation of the nasal septum and depth of palatal arch in different facial vertical patterns: a Cone-Beam Computed Tomography Study [Text] / S. Awuapara [et al.] // *International Orthodontics*. – 2021. – T. 19. – №. 2. – C. 228-234.
97. Bilić M. Anatomical and clinical features of Mladina type 6 nasal septum deformation and its impact on speech and hearing performances [Text] / M. Bilić [et al.] // *Medica Jadertina*. – 2022. – T. 52. – №. Supplement 1. – C. 9-9.
98. Bousquet J. Allergic rhinitis [Text] / J. Bousquet [et al.] // *Nature Reviews Disease Primers*. – 2020. – T. 6. – №. 1. – C. 1-17.
99. Boyko N.V., Zalesskaya I.A. The Improvement methods of surgical correction of nasal septal deformation [Text] / N.V. Boyko, I.A. Zalesskaya // *Medical Herald of the South of Russia*. – 2020. – №. 2. – C. 4-6.
100. Brożek J.L. Allergic Rhinitis and its Impact on Asthma (ARIA) guidelines 2016 revision [Text] / J.L. Brożek [et al.] // *J Allergy Clin Immunol*. 2017;140(4):950-958.
101. Chung Y.S. How to resolve the caudal septal deviation?: clinical outcomes

after septoplasty with bony batten grafting [Text] / Y.S. Chung [et al.] // The Laryngoscope. – 2014. – T. 124. – №. 8. – C. 1771-1776.

102. Cottle M. H. Concepts of nasal physiology as related to corrective nasal surgery [Text] / M.H. Cottle // Archives of Otolaryngology. – 1960. – T. 72. – №. 1. – C. 11-20.

103. Freer O.T. The window resection operation for the correction of deflections of the nasal septum [Text] / O.T. Freer // Journal of the American Medical Association. – 1903. – T. 41. – №. 23. – C. 1391-1398.

104. Gandomi B., Bayat A., Kazemei T. Outcomes of septoplasty in young adults: the Nasal Obstruction Septoplasty Effectiveness study [Text] / B. Gandomi, A. Bayat, T. Kazemei // American journal of otolaryngology. – 2010. – T. 31. – №. 3. – C. 189-192.

105. Gillman G.S. A prospective study of outcomes of septoplasty with turbinate reductions in patients with allergic rhinitis [Text] / G.S. Gillman [et al.] // Otolaryngology–Head and Neck Surgery. – 2019. – T. 160. – №. 6. – C. 1118-1123.

106. Hobar P.C., Adams W.P., Mitchell C.A. Lengthening the short nose [Text] / P.C. Hobar, W.P. Adams, C.A. Mitchell // Clinics in Plastic Surgery. – 2010. – T. 37. – №. 2. – C. 327-333.

107. Hong S.N. Clinical manifestations of allergic rhinitis by age and gender: a 12-year single-center study [Text] / S.N. Hong [et al.] // Annals of Otology, Rhinology & Laryngology. – 2020. – T. 129. – №. 9. – C. 910-917.

108. Hizli O., Kayabasi S., Ozkan D. Is Nasal septal body size associated with inferior turbinate hypertrophy and allergic rhinitis? [Text] / O. Hizli, S. Kayabasi, D. Ozkan // Journal of Craniofacial Surgery. – 2020. – T. 31. – №. 3. – C. 778-781.

109. Huang H. Recapitulation of unilateral cleft lip nasal deformity on normal nasal structure: a finite element model analysis [Text] / H. Huang [et al.] // Journal of Craniofacial Surgery. – 2018. – T. 29. – №. 8. – C. 2220-2225.

110. Jankowski R. Chronic respiratory rhinitis [Text] / R. Jankowski [et al.] // European Annals of Otorhinolaryngology, Head and Neck Diseases. – 2018. – T.

135. – №. 4. – С. 255-258.

111. Jankowski R. Embryology of the nose: / R. Jankowski, S.Marquez [Text] / R. Jankowski // the evo-devo concept. World Otorhinolaryngology- 2016; -6 (2):-P.-33–40.

112. Kakli H.A., Riley T.D. Allergic rhinitis. Primary Care [Text] / H.A. Kakli, T.D. Riley // Clinics in Office Practice. 2016;43(3):465-475.

113. Karatzanis A.D. Septoplasty outcome in patients with and without allergic rhinitis [Text] / A.D. Karatzanis [et al.] // Rhinology. – 2009. – Т. 47. – №. 4. – С. 444.

114. Khasanov U.S., Khayitov O.R., Djuraev J.A. Comparative characteristics of surgical treatment methods for patients with nasal septum deviation [Text] / U.S. Khasanov, O.R. Khayitov, J.A. Djuraev // The American Journal of Medical Sciences and Pharmaceutical Research. – 2021. – Т. 3. – №. 02. – С. 13-30.

115. Khasanov U.S., Khayitov O.R., Djuraev J.A. Peculiarities of the state of hearing and cerebral hemodynamics in patients with deviation of the nasal septum [Text] / U.S. Khasanov, O.R. Khayitov, J.A. Djuraev // Наука, культура, образование: Актуальные вопросы, достижения и инновации. – 2021. №. 2.– С. 185-187.

116. Khasanov U.S., Khayitov O.R., Djuraev J.A. Types of surgical treatment for deviation of the nasal septum [Text] / U.S. Khasanov, O.R. Khayitov, J.A. Djuraev // International Scientific and Current Research Conferences. – 2021. – С. 1-3.

117. Killian G. Ueber die Behandlung der Kehlkopftuberkulose [Text] / G. Killian // DMW-Deutsche Medizinische Wochenschrift. – 1912. – Т. 38. – №. 13. – С. 585-589.

118. Kim S.W. Bronchial hyperresponsiveness in pediatric rhinitis patients: the difference between allergic and nonallergic rhinitis [Text] / S.W. Kim [et al.] // American Journal of Rhinology & Allergy. – 2013. – Т. 27. – №. 3. – С. e63-e68.

119. Krasnozhen V.N. The morphological and clinical aspects of the curvature of the nasal septum [Text] / V.N. Krasnozhen [et al.] // Vestnik otorinolaringologii. – 2017. – Т. 82. – №. 3. – С. 25-27.

120. Li L., Wang R., Cui L., Guan K. Efficacy of montelukast as prophylactic treatment for seasonal allergic rhinitis [Text] / L. Li, R. Wang, L. Cui, K. Guan // Ear Nose Throat J. 2018;97(7):1-16.
121. Liva G.A., Karatzanis A.D., Prokopakis E.P. Review of rhinitis: Classification, types, pathophysiology [Text] / G.A. Liva, A.D. Karatzanis, E.P. Prokopakis // Journal of Clinical Medicine. – 2021. – T. 10. – №. 14. – C. 3183.
122. Mallol J. The International Study of Asthma and Allergies in Childhood (ISAAC) phase three: a global synthesis [Text] / Mallol J. [et al.] // Allergologia et immunopathologia. – 2013. – T. 41. – №. 2. – C. 73-85.
123. Mariño-Sánchez F.S. Influence of nasal septum deformity on nasal obstruction, disease severity, and medical treatment response among children and adolescents with persistent allergic rhinitis [Text] / F.S. Mariño-Sánchez [et al.] // International Journal of Pediatric Otorhinolaryngology. – 2017. – T. 95. – C. 145-154.
124. Mariño-Sánchez F.S. Nasal obstructive disorders induce medical treatment failure in paediatric persistent allergic rhinitis (The NODPAR Study) [Text] / F.S. Mariño-Sánchez [et al.] // Pediatric Allergy and Immunology. – 2017. – T. 28. – №. 2. – C. 176-184.
125. Mladina R. et al. Clinical implications of nasal septal deformities [Text] / R. Mladina [et al.] // Balkan medical journal. – 2015. – T. 32. – №. 2. – C. 137-146.
126. Moroi A. Assessment of nasal septum after Le Fort I osteotomy with computer tomography [Text] / A. Moroi [et al.] // Journal of Cranio-Maxillofacial Surgery. – 2016. – T. 44. – №. 9. – C. 1187-1193.
127. Moshfeghi M. Prevalence of nasal septum deviation using cone-beam computed tomography: A cross-sectional study [Text] / M. Moshfeghi [et al.] // Contemporary clinical dentistry. – 2020. – T. 11. – №. 3. – C. 223.
128. Muraro A. EAACI food allergy and anaphylaxis guidelines: diagnosis and management of food allergy [Text] / A. Muraro [et al.] // Allergy. – 2014. – T. 69. – №. 8. – C. 1008-1025.
129. Pampura A.N., Varlamov E.E., Asmanov A.I. Improve to the quality of life

in children with allergic rhinitis and concomitant pathology of the nasal cavity [Text] / A.N. Pampura, E.E. Varlamov, A.I. Asmanov // Russian Journal of Allergy. – 2019. – T. 16. – №. 1S. – C. 117-120.

130. Pfaar O. COVID-19 pandemic: practical considerations on the organization of an allergy clinic—an EAACI/ARIA Position Paper [Text] / O. Pfaar [et al.] // Allergy. – 2021. – T. 76. – №. 3. – C. 648-676.

131. Polner S.A., Kozarenko E.A., Shevtsov E.A. Influence of rhinoseptoplasty on clinical allergic indices of patients with allergic rhinitis and bronchial asthma having deflection of nasal septum [Text] / S.A. Polner, E.A. Kozarenko, E.A. Shevtsov // IP Pavlov Russian Medical Biological Herald. – 2012. – T. 20. – №. 3. – C. 135-139.

132. Radulesco T. Geometric morphometric contribution to septal deviation analysis [Text] / T. Radulesco [et al.] // Surgical and Radiologic Anatomy. – 2019. – T. 41. – №. 7. – C. 823-831.

133. Scadding G.K. BSACI guideline for the diagnosis and management of allergic and non-allergic rhinitis (Revised Edition 2017; 2007) [Text] / G.K. Scadding [et al.] // Clinical & Experimental Allergy. – 2017. – T. 47. – №. 7. – C. 856-889.

134. Shaumarov A.Z. Role of Hemostatic Agents in Simultaneous Surgical Interventions in the Nasal Cavity [Text] / A.Z. Shaumarov [et al.] // Journal of Experimental and Clinical Surgery. – 2021. – T. 14. – №. 2. – C. 175-180.

135. Shushlyapina N.O. Improvement of methods for diagnosis and prediction at surgical correction of nasal septum deviation [Text] / N.O. Shushlyapina // Мир медицины и биологии. – 2018. – №. 4 (66). – C. 131-136.

136. Small P., Keith P.K., Kim H. Allergic rhinitis [Text] / P. Small, P.K. Keith, H. Kim // Allergy, asthma & clinical immunology. – 2018. – T. 14. – №. 2. – C. 1-11.

137. Stammberger H., Posawetz W. Functional endoscopic sinus surgery [Text] / H. Stammberger, W. Posawetz // European Archives of Otorhinolaryngology. – 1990. – T. 247. – №. 2. – C. 63-76.

138. Sumaily I., Hudise J., Aldhabaan S. Relation between deviated nasal septum and paranasal sinus pathology [Text] / I. Sumaily, J. Hudise, S. Aldhabaan // *Int J Otorhinolaryngol Head Neck Surg.* – 2017. – T. 3. – №. 4. – C. 786.
139. Valls-Mateus M. Nasal obstructive disorders impair health-related quality of life in adolescents with persistent allergic rhinitis: A real-life study [Text] / M. Valls-Mateus [et al.] // *Pediatric Allergy and Immunology.* – 2017. – T. 28. – №. 5. – C. 438-445.
140. Van Bulck P. A multicenter real-life study on the multiple reasons for uncontrolled allergic rhinitis [Text] / P. Van Bulck [et al.] // *International Forum of Allergy & Rhinology.* – 2021. – T. 11. – №. 10. – C. 1452-1460.
141. Wang J. Assessment of the effect of deviated nasal septum on the structure of nasal cavity [Text] / J. Wang [et al.] // *European Archives of Oto-Rhino-Laryngology.* – 2016. – T. 273. – №. 6. – C. 1477-1480.
142. Wang L., Chen M., Xu M. Effect of posterior nasal neurectomy on the suppression of allergic rhinitis [Text] / L. Wang, M. Chen, M. Xu // *American Journal of Otolaryngology.* – 2020. – T. 41. – №. 3. – C. 102410.
143. Xie K. One-Stage Repair of Alveolar Cleft and Nasal Deformities Using Grafts From Nasal Septum: Application of Vomer, Ethmoid, and Septal Cartilage [Text] / K. Xie [et al.] // *Journal of Craniofacial Surgery.* – 2022. – T. 33. – №. 6. – C. 1869-1874.
144. Yang G. Measurement of deformation rate in nasal septum deviation by three-dimensional computer tomography reconstruction and its application in nasal septoplasty endoscopic surgery [Text] / G. Yang [et al.] // *Experimental and Therapeutic Medicine.* – 2017. – T. 14. – №. 2. – C. 1519-1525.
145. Zhang Y., Zhang L. Increasing prevalence of allergic rhinitis in China [Text] / Y. Zhang, L. Zhang // *Allergy, asthma & immunology research.* 2019;11(2):156-169.

Публикации по теме диссертации

Статьи в рецензируемых журналах ВАК РФ

- [1] Муродов Ш.Д. Вопросы оптимизации послеоперационной терапии у больных с сочетанной патологией полости носа [Текст] / Ш.Д. Муродов [и др.] // Здоровоохранение Таджикистана. – 2018. – № 3. – С. 86-93.
- [2] Муродов Ш.Д. Значение компьютерной томографии в диагностике и планировании симультанных операций при сочетанной патологии полости носа и околоносовых пазух [Текст] / М.И. Махмудназаров [и др.] // Здоровоохранение Таджикистана. – 2018. – № 3. – С. 43-48.
- [3] Муродов М.Д. Современное состояние диагностики и комплексного лечения деформаций носовой перегородки, сочетанных с аллергическим ринитом [Текст] / Ш.Д. Муродов [и др.] // Здоровоохранение Таджикистана. – 2019. – № 1. – С. 74-83.
- [4] Муродов Ш.Д. Хусусиятҳои таъоботи маҷмӯӣ дар беморони гирифтори қачшавии миёндевори бинӣ бо ринити музмини алергикӣ [Матн] / Ш.Д. Муродов [ва ғ.] // Авҷи Зухал. – 2019. – №2.-С. 108-114.
- [5] Муродов Ш.Д. Парастории баъдичарроҳии беморон бо қачшавии миёндевори бинӣ, дар ҳамҷоягӣ бо ринити музмини алергӣ [Матн] / Ш.Д. Муродов // Маҷалаи илмӣ-амалии «Авҷи Зухал» (№2) 2022, саҳ. 25 – 29.
- [6] Муродов Ш.Д. Показатели общего IgE в крови у больных с деформацией перегородки носа, сочетанной с аллергическим ринитом до и после комплексной терапии [Текст] / Ш.Д. Муродов // Журнал “Наука и Инновация” №4, 2022, стр. 91-97.

Статьи и тезисы, опубликованные в сборниках материалы конференции в РФ и ближнего зарубежа

- [7] Муродов Ш.Д. Современное представление о комплексном лечении деформации носовой перегородки, сочетающейся с аллергическим ринитом [Текст] / Ш.Д. Муродов, А.Ш. Рузиева, Д.П. Ишмуратова // Научно-практич.

конф. мол. ученых и студентов ТГМУ с междунар. участием Душанбе-2017г стр. 159.

[8] Муродов Ш.Д. Клиническая характеристика и особенности лечения больных с искривлением носовой перегородки, сочетающимся с аллергическим ринитом [Текст] / Ш.Д. Муродов, М.Д., З.Х. Назаров // Материалы научно-практич. конф. мол. ученых и студентов ТГМУ с междунар. участием. – Душанбе, 2017. – С. 171-172.

[9] Муродов Ш.Д. Клиническая картина и особенности лечения больных с искривлением носовой перегородки, сочетающимся с аллергическим риноконъюнктивитом [Текст] / Ш.Д. Муродов [и др.] // Материалы респуб. конф. офтальмологов РТ с междунар. участием. – Душанбе, 2017. – С. 118-120.

[10] Муродов Ш.Д. Аҳамияти септум-ҷарроҳӣ ҳангоми қачшавии миёндевори бинӣ, бо якҷоягии ринити музмини бодигармӣ (аллергикӣ) [Матн] / М.И. Махмудназаров [и др.] // Авчи Зухал. – 2017. – №4. – С. 37-39.

[11] Муродов Ш.Д. Клиническая характеристика и особенности лечения больных с деформацией носовой перегородки, сочетанной с аллергическим риноконъюнктивитом [Текст] / Ш.Д. Муродов, З.Х. Назаров // Материалы научно-практич. конф. мол. ученых и студентов ТГМУ с междунар. участием. – Душанбе, 2018. – С. 216.

[12] Муродов Ш.Д. Комплексное лечение больных с деформацией носовой перегородки, сочетанной с аллергическим ринитом [Текст] / Ш.Д. Муродов [и др.] // Мат. 66-ой научно-прак. конф. ТГМУ с междунар. участием. Душанбе.- 2018.,С.162-163.

[13] Муродов Ш.Д. Ультразвуковая дезинтеграция носовых раковин в комплексном лечении больных с искривлением носовой перегородки, сочетанным с аллергическим ринитом [Текст] / Ш.Д. Муродов, З.Х. Назаров // Материалы XIV международной научно-практич. конф. мол. ученых и студентов ТГМУ – Душанбе, 2019. – С. 210.

- [14] Муродов Ш.Д. Уровень общего IgE у больных с искривлением носовой перегородки, сочетанное с аллергическим ринитом до и после комплексного лечения [Текст] / Ш.Д. Муродов, З.Х. Назаров // Научно-практич. конф. мол. ученых и студентов ТГМУ с междунар. участием Душанбе-2019г., С. 209-210.
- [15] Муродов Ш.Д. Роль и место септум-операции и УЗД носовых раковин у больных с деформацией носовой перегородки, сочетанной с аллергическим ринитом [Текст] / Ш.Д. Муродов [и др.] // Биология ва тиббиёт муаммолари Узбекистан-2019г., №3.1, С. 61-62.
- [16] Муродов Ш.Д. Эндоскопическая картина полости носа у больных с деформацией носовой перегородки, сочетанной с аллергическим ринитом [Текст] / Ш.Д., Муродов М.И., Махмудназаров Д.Х. Саидов // Материалы международной научно – практической конференции ТГМУ им. Абуали ибни Сино (68-ая годовичная), посвященной «Годам развития села, туризма и народных ремёсел (2019-2021)» Душанбе-2020г., С. 195-196.
- [17] Муродов Ш.Д. Коррекция 4-х угольного хряща у больных с-образной девиацией перегородки носа, сочетанной с аллергическим ринитом [Текст] / Ш.Д. Муродов, М.Р. Киматов // Материалы XVI научно-практич. конф. молодых учёных и студентов с международным участием ГОУ “ТГМУ им. Абуали ибни Сино”, посвящ. 30-летию госуд. независимости РТ и годам развития села, туризма и народных ремесел (2019-2021) Душанбе 2021, С. 712.
- [18] Муродов Ш.Д. Модифицирование максилло-премаксилларного доступа при септопластике [Текст] / Ш.Д. Муродов, З.Т. Шерматов, М.Ф. Азизова // Материалы XVI научно-практич. конф. молодых учёных и студентов с международным участием ГОУ “ТГМУ им. Абуали ибни Сино”, посвящ. 30-летию госуд. независимости РТ и годам развития села, туризма и народных ремесел (2019-2021) Душанбе 2021, С. 713.

[19] Муродов Ш.Д. Оптимизация послеоперационного введения больных с аллергическим ринитом [Текст] / Ш.Д. Муродов, З.Т. Шерматов, М.Ф. Азизова // Материалы XVI научно-практич. конф. молодых учёных и студентов с международным участием ГОУ “ТГМУ им. Абуали ибни Сино”, посвящ. 30-летию госуд. независимости РТ и годам развития села, туризма и народных ремесел (2019-2021) Душанбе 2021, С. 713-714.

[20] Муродов Ш.Д. Нақш ва моҳияти септум-чарроҳӣ ва ДУС-и садафаҳои поёнии бинӣ дар беморони гирифтори деформатсияи миёндевори бинӣ, бо ринити музмини алергӣ [Матн] / Ш.Д.Муродов, Д.Х.Саидов // Материалы XVI научно-практич. конф. молодых учёных и студентов с международным участием ГОУ “ТГМУ им. Абуали ибни Сино”, посвящ. 30-летию госуд. независимости РТ и годам развития села, туризма и народных ремесел (2019-2021) Душанбе 2021, С. 742-743.

[21] Муродов Ш.Д. Септум-операция и УЗД больных с искривлением перегородки носа и гипертрофией нижних носовых раковин, сочетанных с аллергическим ринитом [Текст] / Ш.Д. Муродов, З.Х. Назаров // Материалы 75-ой научно-практич. конф. студентов-медиков и молодых учёных, Самарканд-2021, С. 121.

[22] Муродов Ш.Д. Септопластика и ультразвуковая дезинтеграция носовых раковин у пациентов с деформацией носовой перегородки, сочетанной с аллергическим ринитом [Текст] / Ш.Д. Муродов, М.И. Махмудназаров // Материалы научно-практ. конф. (69-й годичной) с международным участием, посвященной 30-летию государственной независимости РТ и «Годам развития села, туризма и народных ремёсел (2019-2021)» Душанбе 2021, С. 77-79.

[23] Муродов Ш.Д. Натиҷаҳои клиникаи анатомӣ дар беморони бо деформатсияи миёндевори бинӣ, дар якҷоягии ринити бодигармӣ баъд аз табобати маҷмӯӣ [Матн] / Ш.Д. Муродов, М.И. Махмудназаров, А.А. Махамадиев // Материалы научно-практ. конф. (69-й годичной) с

международным участием, посвященной 30-летию государственной независимости РТ и «Годам развития села, туризма и народных ремёсел (2019-2021)» Душанбе 2021, С. 95-96.

[24] Муродов Ш.Д. Совершенствования послеоперационного ухода у больных после хирургической коррекции носового дыхания [Текст] / М.И. Махмудназаров, Ш.Д. Муродов // Материалы научно-практ. конф. (69-й годичной) с международным участием, посвященной 30-летию государственной независимости РТ и «Годам развития села, туризма и народных ремёсел (2019-2021)» Душанбе 2021, С. 138-139.

[25] Murodov Sh.D. Comprehensive treatment of patients with deformation of nasal septum, combined with allergic rhinitis [Text] / Sh.D. Murodov, M.I. Makhmudnazarov, F.Kh. Adylova // Материалы научно-практ. конф. (69-й годичной) с международным участием, посвященной 30-летию государственной независимости РТ и «Годам развития села, туризма и народных ремёсел (2019-2021)» Душанбе 2021, С. 31-32.

[26] Муродов Ш.Д. Тасвири эндоскопии ковокии бинӣ зимни деформатсияи миёндевори бинӣ, дар якҷоягӣ бо ринити алергикӣ [Матн] / Ш.Д. Муродов, Д.Х. Саидов // Материалы юбилейной (70-ой) научно-практ. конф. ГОУ «ТГМУ им. Абуали ибни Сино», Душанбе-25.11.22. Стр. 307-308.

Патент на изобретения

Малый патент на изобретение Республики Таджикистан № ТЈ 1024, МПК А61В17/24; А61 К36/38. Распатор – отсос / Махмудназаров М.И., Муродов Ш.Д., Туйдиев Ш.Ш. – 1901299; опубл. 22.07.2019. – Бюл. 149, 2019. – 6 с.

Рационализаторские предложения

1. Рационализаторское предложение – Способ оптимизации послеоперационного введения больных с аллергическим ринитом / Муродов Ш.Д., Махмудназаров М.И. – 3412/R403, опублик. 04.02.2021;

2. Рационализаторское предложение – Модификация максилло-премаксиллярного доступа по Cottle при септопластике / Муродов Ш.Д., Махмудназаров М.И. - 3413/R404, опублик. 04.02.2021;

3. Рационализаторское предложение – Способ коррекции хряща при С-образной девиации перегородки носа / Муродов Ш.Д., Махмудназаров М.И. - 3414/R405, опублик. 04.02.2021.