

На правах рукописи

**САЙФУДИНОВ ШОХИН ШАРОФУДИНОВИЧ**

**ПРОФИЛАКТИКА, ДИАГНОСТИКА И ХИРУРГИЧЕСКОЕ  
ЛЕЧЕНИЕ ПОСТХОЛЕЦИСТЭКТОМИЧЕСКОГО РЕФЛЮКС-  
ГАСТРИТА  
14.01.17 — хирургия**

**А В Т О Р Е Ф Е Р А Т**  
диссертации на соискание ученой степени  
кандидата медицинских наук

Душанбе - 2019

Работа выполнено на кафедре общей хирургии №2 Таджикского государственного медицинского университет имени Абуали ибни Сино

**Научный руководитель:** д.м.н., профессор Абдуллоев Джамолиддин Абдуллоевич  
**Официальные оппоненты:** доктор медицинских наук Д.М. Кадыров  
доктор медицинских наук Ф.И. Махмадов.

**Ведущая организация:** НИИ Скорой помощи им. Н.В. Склифосовского департамента здравоохранения г. Москвы

Защита диссертации состоится «\_\_» \_\_\_\_\_ 20\_\_ г. в «\_\_» часов на заседании диссертационного совета Д 737.005.01. при Таджикском государственном медицинском университете имени Абуали ибни Сино по адресу: (+992) 37-224-36-87, Республика Таджикистан, 734003, г. Душанбе, проспект Рудаки 139, зал заседаний диссертационного совета.

С диссертацией можно ознакомиться в библиотеке Таджикского государственного медицинского университет имени Абуали ибни Сино по адресу г. Душанбе, пр. Рудаки 139, а также по электронному адресу: <https://www.tajmedun.tj/ru/dissertatsionnyy-sovet/vak-rossiyskoj-federatsii/?id=5776>

Автореферат разослан «\_\_» \_\_\_\_\_ 20\_\_ г

**Учёный секретарь  
диссертационного  
совета, доктор  
медицинских наук**

**Назаров Ш. К.**

## **ОБЩАЯ ХАРАКТЕРИСТИКА РАБОТЫ**

**Актуальность проблемы.** Проблема лечения больных желчнокаменной болезнью (ЖКБ) на протяжении последних лет остается актуальной, несмотря на то, что этой проблеме посвящены многочисленные статьи, диссертации и другие публикации (Д.А. Абдуллоев, 2011; А.С. Леонтьев, 2017; И.Я. Бондаревский и соавт., 2017; В.В. Пушнов и соавт., 2018; M.G. Lashchik et al., 2012; P.M. Terho et al., 2016).

У больных после перенесенного оперативного вмешательства по поводу ЖКБ в послеоперационном периоде от 8 до 87% случаев отмечается развитие болевых и диспептических расстройств (О.Р. Саников, 2007; К. Fall, 2007). Возникновение и развитие постхолецистэктомического синдрома (ПХЭС) способствует не только патология общего желчного протока и большого дуоденального сосочка, но и недостаточное обследование больных ЖКБ с сопутствующими моторно-эвакуаторными нарушениями желудка и двенадцатиперстной кишки (Б.О. Назаров, 2004; К.М. Курбонов, 2008; Д.А. Абдуллоев, 2011). Проблема диагностики и лечения ПХЭС остается актуальной как для терапевтов и гастроэнтерологов, так и для хирургов (Е.В. Быстровская, 2008). Хирурги отстаивают мнение о том, что сохраняющиеся после операции жалобы являются следствием некачественного предоперационного обследования, в результате чего не произведена их своевременная коррекция (П.С. Жегалов и соавт., 2006; Д.А. Абдуллоев, 2011). По данным П.С. Жегалова и соавт. (2006) в 30% этой категории больных нуждается в повторной хирургической операции.

Среди причин, приводящих к развитию ПХЭС, особое место отводится несвоевременной диагностике и коррекции рефлюкс-гастрита, которое в отдаленном послеоперационном периоде осложняется постхолецистэктомическим рефлюкс-гастритом (ПХЭ РГ) (Б.О. Назаров 2004; К.М. Курбонов, 2008).

Анализ публикаций по рассматриваемой проблеме показывает, что к настоящему времени практически не имеются работ, посвященных профилактике ПХЭ РГ, и не разработана лечебно-диагностическая тактика.

В связи с этим, разработка новых методов хирургической коррекции и профилактики постхолецистэктомического рефлюкс-гастрита служит основанием для проведения настоящей работы.

### **Цель исследования**

Улучшение результатов лечения больных с постхолецистэктомическим рефлюкс-гастритом.

### **Задачи исследования**

1. Изучить частоту и основные причины развития рефлюкс-гастрита у больных, перенесших традиционную и лапароскопическую холецистэктомию.

2. На основании ретроспективного анализа истории болезни пациентов с постхолецистэктомическим рефлюкс-гастритом выявить причины их развития и разработать методы его профилактики.

3. Разработать и усовершенствовать методы хирургической коррекции постхолецистэктомического рефлюкс-гастрита.

4. Изучить непосредственные и отдаленные результаты лечения постхолецистэктомического рефлюкс-гастрита.

#### **Научная новизна работы**

На основании проведенных комплексных клинических исследований установлено, что ПХЭ РГ является результатом неполноценно проведенной операции при ХЭ. Причиной ее развития является антродуоденальная дисмоторика с нарушением моторно-эвакуаторных функций желудка или ДПК и сфинктерного аппарата этой области.

Впервые на основании комплексного исследования выработаны и обоснованы показания и выбор способа коррекции ПХЭ РГ преимущественно миниинвазивным способом.

Разработаны способы миниинвазивной коррекции недостаточности пилорического сфинктера при зиянии передней её части.

Впервые разработаны методы профилактики ПХЭ РГ. Предложены и усовершенствованы способы хирургической коррекции РГ при выполнении стандартной лапароскопической ХЭ.

#### **Практическое значение работы**

Доказано, что причиной развития ПХЭ РГ является неполноценное обследование больных с ЖКБ, не рациональный доступ при выполнении ХЭ и отказ от выполнения интраоперационной ревизии гастродуоденальной зоны (желудка и ДПК). Для клинической практики представлен эффективный способ видеолапароскопической антирефлюксной пилоропластики при недостаточности пилорического жома для лечения ПХЭ РГ. Применение в клинической практике предложенных методов обследования и хирургических коррекций ПХЭ РГ в значительной степени улучшает ближайшие и отдаленные результаты операции.

#### **Основные положения, выносимые на защиту**

Комплексное и всестороннее исследование пациентов с ЖКБ и у пациентов с ПХЭС позволяет выявить РГ и степень ее выраженности.

Одномоментное выполнение ХЭ с коррекцией РГ в зависимости от причин ее развития позволит максимально снизить частоту встречаемости ПХЭС в отдаленном периоде у этого контингента больных.

Разработанные нами миниинвазивные способы коррекции РГ позволяют снизить частоту осложнений в ближайшем и в отдаленном периоде.

**Внедрение результатов исследования в практическое здравоохранение и учебный процесс.** Основные положения и разработки исследования внедрены в практику хирургических отделений «Городской клинической больницы №3» (ГКБ №3), «Городской клинической больницы скорой медицинской помощи» (ГКБ СМП) и ГУ «Комплекс здоровья Истиклол» г. Душанбе, а также используются в учебном процессе на кафедре общей хирургии №2 ТГМУ им. Абуали ибни Сино.

**Апробация работы.** Основные положения диссертации обсуждены: на научно-практической конференции молодых ученых и студентов Таджикского Государственного Медицинского Университета (ТГМУ) с международным участием «Внедрение достижений медицинской науки в клиническую практику» (Душанбе, 2015; 2016; 2017; 2018); Материалы IX республиканской научно-практической конференции на тему «Наука и молодежь», посвященной 26-ти летию Независимости Республики Таджикистан и «Году молодежи» (Душанбе, 2017), Всероссийской научной конференция студентов и молодых специалистов «Актуальные вопросы современной медицины: взгляд молодого специалиста». (Россия, г. Рязань, 2015), Научно-практической конференций «Общероссийском хирургическом форум-2018» (Россия, г. Москва, 2018).

**Публикации.** По теме диссертации опубликовано 29 работ, в том числе 5 журнальных статей в рецензируемых журналах, определенных ВАК МОН РФ для докторских и кандидатских диссертаций, изданы 2 методические рекомендации. По теме диссертации получено 4 удостоверения на рационализаторское предложение.

**Личное участие автора в получении научных результатов, изложенных в диссертации.** Автор лично участвовал в обследовании больных. Сбор материалов, статистическая обработка и анализ результатов проведены лично автором. При участии автора были оперированы большинство больных, включенных в исследование. Личное участие автора подтверждено представленными данными и заключением комиссии, ознакомившиеся с первичной документацией проведенного исследования.

**Объем диссертации.** Диссертация изложена на 137 страницах машинописного текста, состоит из введения, 4 глав собственных исследований, заключения, выводов, практических рекомендаций и указателя литературы. Список литературы включает 219 источников, в том числе 159 отечественных и 60 зарубежных авторов. Работа иллюстрирована 18 рисунками и 17 таблицами.

## СОДЕРЖАНИЕ РАБОТЫ

### Характеристика клинического материала и методов исследования

Проанализированный в работе клинический материал включает 120 наблюдений за больными, находившимися на лечении с 2012 по 2017 гг. в хирургическом отделении ГКБ СМП и ГКБ №3 г. Душанбе, которая является клинической базой кафедры общей хирургии №2 ТГМУ имени Абуали ибни Сино.

С целью выяснения частоты развития ПХЭ РГ, нами вычислено общее число больных с диагнозом ЖКБ, поступивших в ГКБ СМП и ГКБ №3 г. Душанбе за период с 2014 по 2017 гг, которая составило 2284 (100%) человек. За этот же период в эти клиники по поводу ПХЭС обратились 638 (27,9%) больных. Среди них РГ был диагностирован у 293 (45,9%) пациентов, 50 (17%) которые нуждались исключительно в хирургической коррекции.

Все больные (n-120) были разделены на три группы: первая и вторая – основная, третья группа больных - контрольная. Первую группу (n-50) составили больные с диагнозом ПХЭ РГ, которые прооперированы лапароскопическим и традиционным способом с коррекцией РГ. Во вторую группу вошли 20 пациентов с диагнозом ЖКБ и РГ, которых по ходу ХЭ корригирован РГ с целью профилактики развития ПХЭ РГ. Третью группу (контрольная) составили больные (n-50) с ПХЭС, которым был проведен ретроспективный анализ истории болезни для выяснения причин развития ПХЭ РГ.

Среди обследованных больных с ПХЭ РГ мужчины составили 13 (26%), а 37 (74%) женщины, возраст больных колебался от 37 до 78 года.

При распределении больных по полу и возрасту нами установлено, что большинство больных с ПХЭ РГ были трудоспособного возраста - от 37 до 50 лет (n-33 (66%)).

Больные первой группы были оперированы ранее по поводу ЖКБ. Они были госпитализированы в различные сроки после ХЭ.

После опроса больных первой группы оказалось, что 58% из них после ХЭ улучшение самочувствия не отмечали. После операции их беспокоили периодически возникающие боли, чаще в эпигастральной области, изжога, тошнота, иногда достигающие рвоты. Остальные 42% больных первой группы не сразу, а со временем после ХЭ отмечали ухудшение самочувствия и прогрессирование своей болезни. Все больные после ХЭ неоднократно лечились у смежных специалистов или занимались самолечением по поводу РГ с кратковременным эффектом.

Больные при поступлении и госпитализации в клинику жаловались на боли. Боли у больных явились основными жалобами и были выявлены у 44 (88%) больных. При этом основная часть больных

- 41 (82%) жаловались на эпигастральную боль, лишь 8 (16%) больных - на боли в левой и 15 (30%) больных - на правом подреберье.

Небольшую группу составили больные с жалобами на тошноту - 38 (76%), изжогу - 24 (48%), отрыжку - 18 (36%), рвоту - 11 (22%) и горечь во рту - 13 (26%).

Жалобы на снижение аппетита, общую слабость и утомляемость выявлено у всех обследуемых больных.

После всестороннего исследования больных с ПХЭ РГ установлено, что основной причиной развития РГ является недостаточность пилорического сфинктера 12 (24%) и ХДН механического - 33 (66%) или функционального характера - 9 (18%).

Среди причин вызывающих развитие механических форм ХНДП были проксимальный - 2, дистальный - 3, и тотальный - 5 перидуодениты, высокая фиксация дуодено-еюнального перехода - 19, а также АМК - 4, вследствие компрессии восходящей части ДПК между ВБА и брюшной части аорты. Из функциональных форм ХНДН гипотоническая форма было выявлена у 4 больных, а гипертоническая форма ХНДП была выявлена у 5 больных. Необходимо отметить, что среди пациентов с недостаточностью пилорического сфинктера (n-12) у 4 больных одновременно регистрировалась и механическая форма ХНДП в виде высокой фиксации дуодено-еюнального перехода.

Следует подчеркнуть, что у больных первой и второй группы при тщательном обследовании были выявлены не только патология гепатопанкреатобилиарная, но и патологии других систем, отягощающие течение основного заболевания. В обеих группах чаще выявлялся панкреатит, который выявлен у 13 больных первой и 9 больных второй группы. Так, среди других сопутствующих патологии в первой группе превалировал холедохолитиаз и наружные грыжи живота, которые были выявлены у 12 и 11 больных соответственно. Также были выявлены такие патологии как рефлюкс эзофагит у 9, стеноз терминального отдела холедоха стриктура холедоха - у 6, сердечно-сосудистая патология - у 7, цирроз печени - у 1, сахарный диабет - у 4, язвенная болезнь (ЯБ) - у 4 и др. Среди них у 10 (52,6%) имелось сочетание двух и более вышеперечисленных заболеваний. Во второй группе чаще всего были выявлены холедохолитиаз и стеноз терминального отдела холедоха (n-10).

Больных взяли на операцию после тщательного предоперационного обследования и соответствующей подготовки. Характер и объем операции зависел от причин развития РГ и выявленные по ходу исследования сопутствующие патологии, которые подробно приводятся в следующем разделе. Необходимо подчеркнуть, что больные в пред- и в послеоперационном периоде получали комплексное консервативное лечение, уменьшающие воспалительные процессы.

Всем поступившим больным в клинике проводились комплексные клиничко-лабораторные и инструментальные методы исследования. Подробно изучались жалобы, тщательно собирался анамнез заболевания и проводились клинические обследования (общий осмотр, осмотр живота, пальпация, перкуссия, аускультация), проводилась обзорная рентгенография грудной клетки, ЭКГ, осмотр кардиолога и УЗИ органов брюшной полости. Для выявления РГ применялись еще и специальные методы исследования, такие как УЗ-доплерография ВБА, ЭФГДС, полипозиционное рентгеноконтрастное исследование, поэтажная манометрия, определение ЖК в желудочном соке, определение желудочной секреции и кислотности, исследование хеликобактериоза, по необходимости ЭРХПГ.

Обработка статистических данных проводилась с помощью пакета прикладных программ «STATISTICA 6.0» (StatSoft Inc., USA). Для абсолютных величин вычисляли средние значения и ошибку среднего значения ( $M \pm m$ ); для качественных показателей – относительную величину (P,%). Парные сравнения абсолютных величин проводились по U-критерию Манна-Уитни и T-критерию Уилкоксона, для определения различий между группами по качественным признакам использовался критерий  $\chi^2$ . Сравнение нескольких независимых выборок проводилось с применением метода ANOVA Крускала-Уоллиса. Различия статистически считались значимыми при  $p < 0,05$ .

### **Результаты клиничко-лабораторных и специальных методов исследования**

Всем больным натошак было проведено УЗИ. При ультразвуковом исследовании такие прямые ультразвуковые признаки ХНДП, как усиление перистальтической активности ДПК с замедлением скорости опорожнения ДПК и ДГР было обнаружено у 29 (58%) больных первой и у 13 (65%) больных второй группы. Зияние пилорического сфинктера и наличие пищевого комка в полости желудка натошак было найдено у 8 (16%) больных первой и у 3 (15%) больных второй группы. Появление антиперистальтических волн на мониторе УЗИ обнаружено у 28 (56%) больных первой и 5 (25%) больных второй группы.

Также для выявления АМК ДПК как одной из механических форм ХНДП, всем больным мы эффективно использовали УЗИ сосудов брюшной полости. Наличие АМК ДПК выявлено у 2 (4%) больных первой и у 1 (5%) больного второй группы.

При УЗИ также выявлено наличие холедохолитиаза у обеих групп. Так, в первой группе наличие холедохолитиаза выявлено у 11 больных, при этом у 9 больных конкременты были менее 1 см. Расширение общего желчного протока (более 11 мм) было у 8 больных.



Во второй группе холедохолитиаз выявлен у 6 больных и у всех этих больных имелось расширение общего желчного протока.

ЭФГДС проводилась всем больным обеих групп (n-50 и n-20 соответственно). Наличие отечности, утолщения складок СОЖ и ее гиперемия, а также наличие примесей желчи были выявлены у подавляющего большинства обследованных больных первой и второй группы (у более 80% больных). Истончение СОЖ вплоть до атрофии выявлено у 30 (60%) и у 11 (55%) больных первой и второй группы соответственно. У 18 (36%) больных первой и у 6 (20%) больных второй группы, выявленные воспалительные процессы настолько поражали СОЖ, что при малейшем ее контакте с эндоскопом возникали незначительные кровотечения. Наличие пищевого комка натошак окрещенной желчью в полости желудка и примесей желчи выявлено почти у всех обследуемых больных (n – 47 (94%) в первой и n – 19 (95%) во второй группе). Эти признаки мы расценивали как характерные эндоскопические признаки РГ. Также был изучен характер структурных изменений СОЖ при РГ. Так, в первой группе поверхностный гастрит выявлен у 24 (48%) больных, атрофический у 11 (22%), эрозивный у 15 (30%) больных. Эти показатели во второй группе: поверхностный и атрофический РГ был зарегистрирован у 13 (65%) и 5 (25%) больных соответственно, а эрозивный РГ - у 2 (10%) больных.

Другая причина ДГР и РГ является зияние привратникового сфинктера. При эндоскопических исследованиях нами было выявлено 3 вида ее зияния: переднее, заднее и тотальное зияние. У 12 больных первой и у 5 больных второй группы была выявлена недостаточность пилорического сфинктера. При этом в основной группе у 6 больных была выявлена недостаточность передней стенки, у 2 - задней стенки и у 4 больных - недостаточность передней и задней стенки пилорического сфинктера. Во второй группе: недостаточность передней стенки пилорического сфинктера выявлена у 3 больных, недостаточность задней стенки и тотальная ее недостаточность по 1 больному.

Необходимо подчеркнуть также, что при эндоскопическом исследовании у 29 (41,4%) пациентов обеих групп наряду с воспалительными процессами в СОЖ были выявлены сопутствующие такие патологии, как дуоденит (n - 13), эрозивный бульбит (n - 1), язва желудка (n - 3) и ДПК (n - 2), эзофагит (n - 10).

У всех обследованных больных внутрипищеводное давление было в пределах нормы и в среднем составило  $42,3 \pm 6,3$  мм. вод. ст. В 14 случаях (n-9 (18%) и n-4 (20%) больных соответственно первой и второй группы) показатели внутрижелудочного давления было выше нормальных величин и в среднем составило  $83,8 \pm 4,5$  мм. вод. ст. Итрадуоденальное давление измеряли в двух периодах: в базальный период и после стимуляции физиологическим раствором, в связи с чем

нам удалось также обнаружить, скрытую дуоденальную гипертензию. Так как у 53 (n-38 (76%) и n-15 (75%) больных первой и второй группы соответственно) обследованных больных выявлено повышение интрадуоденального давления по результатам манометрических данных, эти больные были разделены на 3 группы: больные с компенсированной стадией, с субкомпенсированной и декомпенсированной стадией ХНДП.

Компенсированная стадия ХНДП регистрировалась у 12 (24%) больных первой и у 6 (25%) больных второй группы. В субкомпенсированной стадии ХНДП, которая регистрировалась у 23 (46%) больных первой и у 8 (40%) больных второй группы, показатели ИДД в базальный период (P<sub>0</sub>) находились в пределах верхних границ нормальных величин т.е. от 110 – 175 мм. вод. ст. Больные с декомпенсированной стадией выявлены в 3 (6%) случаях в первой группе и 1 (5%) случай - во второй группе.

При компенсированной стадии ХНДП отмечается легкая и среднетяжелая степень РГ, тогда как при суб- и декомпенсированной стадии большинство больных регистрировались со среднетяжелым и тяжелым РГ.

С целью уточнения причины развития РГ у обеих групп, всем больным первой и второй группы были проведены комплексные рентгенологические исследования (n-70). Были проведены следующие рентгенологические исследования: традиционное рентгеноконтрастное исследование, зондовая рентгенография без релаксации и в условиях искусственной гипотонии ДПК.

Традиционная полипозиционная рентгенография была проведена всем больным. Так, в первой группе у 41 (82%) больных была выявлена причина развития РГ. Из них у 31 больного имело место ХНДП. Среди больных с ХНДП механическая форма зарегистрирована у 23 больных, а функциональная форма ХНДП у 8 больных. Из механических форм дуоденостаза проксимальный перидуоденит выявлен у 2 больных. У этих больных на рентгенограмме была выявлена задержка контрастного вещества в верхне-горизонтальной части ДПК. Тотальный рубцовый перидуоденит выявлен у 4 пациентов. У 4 больных причина механической формы ХНДП стало наличие АМК ДПК. У 19 больных выявлена высокая фиксация дуодено-юнального перехода. Гипертоническая функциональная форма ХНДП выявлена у 5 пациентов, когда никаких органических изменений и препятствий со стороны ДПК не обнаружены. У них во время обследования отмечалась повышенная перистальтическая активность ДПК с антиперистальтикем явлением, вследствие чего происходил заброс дуоденального содержимого в полость желудка. У 6 пациентов отмечалась гипотоническая функциональная форма, когда не было найдено механических причин для развития ХНДП.

С целью дифференциальной диагностики механической формы ХНДП от функциональной формы 36 больным была применена зондовая релаксационная дуоденография с двойным контрастированием ДПК. В ходе данного исследования механические формы ХНДП были выявлены у 26 больных, а наличие функциональной формы были выявлены у 9 больных.

Комплексные рентгенологические исследования, проведенные больным второй группы, также позволили нам выявить у них причины развития РГ. Так, механические формы ХНДП выявлены у 13 больных (высокое стояние дуодено-еюнального перехода – у 11, АМК ДПК – у 1, дистальный и тотальный перидуоденит – у 2), недостаточность пилорического сфинктера - у 3. Среди них сочетание недостаточности пилорического сфинктера с высоким стоянием дуодено-еюнального перехода у 1.

При наличии клинической желтухи и увеличения уровня билирубина выявленной лабораторным способом для установления причины их возникновения 15 (21,4%) пациентам обеих групп выполнены такие рентгенологические исследования, как ЭРХПГ. При этом, холедохолитиаз выявлен у 11 больных первой и у 4 больных второй группы. Кроме того у этих больных в 7 случаях, выявлен еще стеноз терминального отдела холедоха (холедохолитиаз + стеноз), при этом протяженность стеноза у 5 больных был до 2 см, а у 2 больных - выше 2 см.

Больные с ДГР I степени составили 22 (15 и 7 в обеих группах соответственно). У этих больных общее количество ЖК было в пределах  $0,09 \pm 0,01$  мг/мл. В группе больных с ДГР II степени общая концентрация ЖК в желудочном соке равнялась в среднем  $0,227 \pm 0,18$  мг/мл. В 15 наблюдениях составили те больные, которых по результатам определений ЖК в желудочном содержимом общая концентрация ЖК превышала 0,5 мг/мл (в среднем была равна  $1,476 \pm 0,221$ ), и согласно классификации Р.П. Рычагова мы оценили их как ДГР III степени (в 11 и 4 в обеих группах соответственно).

С целью оценки секреторной способности желудка при базальном и стимулированном периодах в зависимости от степени тяжести РГ исследовали кислотопродуцирующую функцию желудка фракционно-титрационным методом с использованием гистаминового теста и рН-метрии желудка. В результате проведенного исследования было выявлено, что все показатели желудочной секреции достоверно уменьшаются. В группе больных с ЖКБ объем желудочного сока, дебит соляной кислоты были ниже нормы, и в среднем составили  $76 \pm 11,6$  мл/ч, и  $1,4 \pm 0,15$  соответственно, при этом рН желудочного сока в среднем составил  $- 3,6 \pm 0,3$ . У больных с ПХЭ РГ эти же показатели: объем желудочного сока составил -  $66 \pm 8,5$  мл/ч, дебит соляной кислоты –  $1,2 \pm 0,19$  и рН желудочного сока –  $3,1 \pm 0,4$ .

При тщательном обследовании больных методом рН-метрии, выявлено, что у большинства больных имеется нарушение кислотообразующей функции желудка. Так, гиперхлоргидрия выявлена у 18 (36%) больных первой группы и у 9 (45%) больных второй группы, тогда как гипохлоргидрия выявлена у 18 (36%) больных первой и у 6 (30%) больных второй группы. Ахлоргидрия была найдена у 5 (10%) и 2 (10%) больных первой и второй группы соответственно, причем она была выявлена только у больных с РГ тяжелой степени, тогда как больные с гипо- и гиперхлоргидрии встречались при любой степени тяжести РГ.

50 историй болезни больных пролечившиеся с 2012 по 2015 гг. по поводу ПХЭС в ГКБ СМП и ГКБ №3 подвергались ретроспективному анализу. А также все пациенты первой группы (n=50) подвергались тщательному опросу для выяснения причин развития ПХЭ РГ.

Оказалось, что у 77 (77%) больных до выполнения ХЭ, кроме жалоб типичных для ЖКБ, имелись и жалобы, характерные для РГ: периодические боли в эпигастральной области и в области пупка, проявление чувства тяжести после приема пищи и чувства непережевывания пищи, вздутие верхней половины живота после еды, горечь во рту, изжогу, снижение массы тела. А также выяснилось, что до госпитализации по поводу ЖКБ 7 (7%) больных лечились неоднократно по поводу анемии. Эти данные косвенно указывают, на то, что у них имелись еще до ХЭ различные степени нарушения моторно-эвакуаторной функции ДПК и следствие его проявления ДГР и РГ.

Из комплексных дооперационных методов исследования ФГДС выполнено у 27 (27%) больных, рентгенологических исследований у 17 (17%) больных, ЭРХПГ у 5 (5%) больных. Специальные методы, такие как поэтажная манометрия, дуоденография без релаксации и в условиях искусственной гипотонии и по показаниям лабораторных методов исследования для выявления РГ не было выполнено ни у одного больного.

Кроме того, 92 (92%) больных в стационаре вместе с общеукрепляющими препаратами, принимали еще препараты против гастрита (омез, алмагел, метрогил и др).

Традиционная ХЭ была выполнена 41 (41%) пациентом. Из них верхнесрединным доступом было у 35 (35%) пациентов, из подреберных доступов - 6 (6%) пациентов.

Многолетний опыт у нас в клинике показывает, что при выполнении ХЭ подреберным доступом затрудняется возможность тщательной ревизии органов брюшной полости, в частности, желудка, ДПК и дуодено-еюнального перехода.

Верхнесрединный доступ является идеальным доступом в отношении ревизии органов верхнего этажа брюшной полости. Но, по-

видимому, не была выполнена ревизия, или, распознав патологию, не хотели расширить объем операции и ограничились лишь только выполнением ХЭ, или же не владели техникой выполнения комбинированных операций.

В 59 (59%) наблюдениях ХЭ была выполнена лапароскопическим способом (n - 46) и ХЭ из мини доступов (n - 13). Возможно из-за малого опыта владения лапароскопическим способом тщательной интраоперационной ревизии, выполнение комбинированных и корригирующих операций молодыми специалистами и стало причиной в допущении сопутствующей патологии и развитие в отдаленном периоде после ХЭ РГ. Большинство больных были оперированы молодыми специалистами, что было подтверждено при опросе.

Всем больным независимо от причины возникновения ПХЭ РГ в качестве предоперационной подготовки назначили комплексное консервативное лечение.

Предоперационная подготовка длилась в среднем  $6 \pm 2,4$  дней. Показанием для проведения оперативных вмешательств явилось отсутствие эффекта от проводимой ранее консервативной терапии, недостаточность пилорического сфинктера, суб- и декомпенсированные стадии функциональных форм ХНДП, наличие любых форм ХНДП механической природы.

РГ возникающий при недостаточности пилорического сфинктера за счет ее передней стенки, ХНДП функциональной природы в субкомпенсированной стадии, ХНДП механической природы, когда причина ее возникновения является высокое стояние дуодено-еюнального перехода - предпочтения были даны лапароскопическим коррекциям.

Больным первой и второй группы, после предварительной предоперационной подготовки были выполнены различные операции. Вид операции зависел от причины развития РГ, выявленной по ходу обследований. Необходимо подчеркнуть, что выполненная нами операция, направлена на коррекцию выявленной патологии.

Кроме устранения хирургическим способом РГ, у больных первой и второй группы были корригированны и другие патологии, выявленные в ходе исследований или во время операций, требующие хирургических вмешательств. После установления окончательного диагноза, мы старались выполнить коррекцию РГ миниинвазивным способом.

При хирургическом лечении РГ, использовались разные способы коррекции и некоторые из них нами усовершенствованы для достижения лучших результатов.

Тем больным (n-2) у которых при ФГДС была выявлена изолированная недостаточность передней части пилорического сфинктера, им было произведено лапароскопическое ушивание –

истинная пилоропластика лапароскопическим способом.

При субкомпенсированной стадии дискинезии ДПК, а также при ХНДП механического генеза, когда причиной ее возникновения было только высокое стояние дуодено-еюнального перехода в результате укорочения связки Трейтца воспалительным процессом (Трейтцит), и при ХНДП, возникающей за счет не-тяжелых форм артериальной компрессии (расстояние между аортой и верхне-брыжеечной артерией более чем на 9 мм) придерживались операции лапароскопического рассечения связки Трейтца и низведение дуодено-еюнального перехода (n-17).

Таблица 3.

**Виды хирургических вмешательств у больных первой группы (с ПХЭ РГ)**

<b>Характер оперативных вмешательств</b>	<b>Абс. кол.во</b>	<b>%</b>
Закрытая передняя лапароскопическая пилоропластика	2	4,16
Лапароскопическое рассечение связки Трейтца	14	29,16
ЭПСТ с литоэкстракцией камней + Лапароскопическое рассечение связки Трейтца	3	6,25
ЭПСТ с литоэкстракцией камней + Закрытая передняя лапароскопическая пилоропластика	1	2,08
Лапароскопическая закрытая передняя пилоропластика + рассечение связки Трейтца	2	4,16
Лапароскопическое рассечение спаек в области ДПК	3	6,25
ЭПСТ с литоэкстракцией камней + Лапароскопическая закрытая передняя пилоропластика + Лапароскопическое рассечение связки Трейтца	2	4,16
ЭПСТ с литоэкстракцией камней + Продольная серомиотомия нисходящей части ДПК	3	6,25
Закрытая пилоропластика	4	8,33
Закрытая пилоропластика + Операция Стронга + Грыжесечение с пластикой по Мартынову	1	2,08
Закрытая пилоропластика + Грыжесечение с пластикой грыжевых ворот по Сапежко	2	4,16
Рассечение спаек в области ДПК + Грыжесечение с пластикой грыжевых ворот по Сапежко	3	6,25
Продольная серомиотомия нисходящей части ДПК	2	4,16
Комбинированная фундопликация по Ниссену,	2	4,16

по Тупе + Рассечение спаек в области ДПК		
Холедохотомия, холедохолитотомия и наружное дренирование холедоха + Резекция желудка по Ру (n-4) + селективная проксимальная ваготомия (n-2)	4	8,33
Поперечный антиперистальтический дуодено-еюноанастомоз	1	2,08
Операция Робинсона	1	2,08
<b>Всего</b>	<b>50</b>	<b>100</b>

2 больным с гипертонической функциональной формой ХНДП, при отсутствии эффекта от проводимой консервативной терапии с целью угнетения усиленной перистальтики и антиперистальтических сокращений ДПК произвели продольную серомиотомию нисходящей части ДПК, где частично пересекли ее нервно-мышечные структуры с поперечным ее ушиванием. Пересекались в основном циркулярные мышечные волокна стенки ДПК, так как эти структуры ответственны за антиперистальтические сокращения и проявления ДГР.

10 больным при сочетании РГ с холедохолитиазом и стенозом терминального отдела холедоха на первом этапе было выполнено ЭПСТ с литоэкстракцией камней, на втором этапе - коррекция РГ. На втором этапе после 2 дней была выполнена закрытая лапароскопическая пилоропластика (n-5), лапароскопическое рассечение связки Трейтца с низведением дуодено-еюнального перехода (n-10).

Больным с недостаточностью задней части пилорического сфинктера (n-2) и тотальной ее недостаточностью (n-4) под эндотрахеальным наркозом выполнили закрытую пилоропластику соответствующим образом (при недостаточности задней части пилорического сфинктера – задняя пилоропластика, при тотальной ее недостаточности двусторонняя пилоропластика).

Больные из второй группы, также были подвергнуты различным оперативным вмешательствам (Таблица 4.). Выполненная операция при этом направлено на профилактику развития ПХЭ РГ в ближайшем и в отдаленном периоде.

Таблица 4.

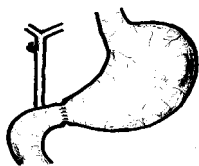
**Виды хирургических вмешательств у больных второй группы (с ЖКБ и РГ)**

Характер оперативных вмешательств	Абс. кол.во	%
Лапароскопическая ХЭ + Закрытая передняя лапароскопическая пилоропластика	2	10
Лапароскопическая ХЭ + Лапароскопическое рассечение связки Трейтца	8	40

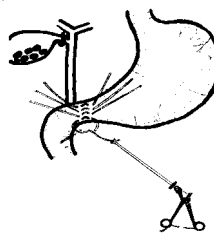
ЭПСТ с литоэкстракцией камней + Лапароскопическая ХЭ + Рассечение связки Трейтца	3	15
ЭПСТ с литоэкстракцией камней + Лапароскопическая ХЭ + Закрытая передняя лапароскопическая пилоропластика + Рассечение связки Трейтца	1	5
Лапароскопическая ХЭ + Рассечение спаек в области ДПК	3	15
Традиционная холецистэктомия + резекции желудка по Ру + селективная проксимальная ваготомия	2	10
Традиционная холецистэктомия + Холедохотомия, холедохолитотомия и наружное дренирование холедоха + Истинная пилоропластика	1	5
<b>Всего</b>	<b>20</b>	<b>100</b>

Так, при ЖКБ и РГ, когда причиной последней явилась недостаточность передней части пилорического сфинктера (n-1) – была выполнена вначале ХЭ, после этого - закрытая лапароскопическая пилоропластика (**Рац. удостоверение № 3463/R678 от 26.06.2015 г., выд. ТГМУ**) (Рисунок 1.).

У этой группы больных при механической форме ХНДП (8 больных), когда причиной его возникновения является высокое стояние дуодено-еюнального перехода (укорочение связки Трейтца), вначале была выполнена лапароскопическая ХЭ, а затем рассечение связки и низведение дуодено-еюнального перехода.



А




Б

**Рисунок 1. Процесс выполнения закрытой лапароскопической пилоропластики (А). Общий вид после операции (Б).**

3 больным с ЖКБ и РГ, когда причина возникновения последней была высокое стояние дуодено-еюнального перехода, также был выявлен холедохолитиаз и стеноз терминального отдела холедоха. Как правило, в начале устранили стеноз терминального отдела холедоха путем выполнения ЭПСТ и литоэкстракции камней. Затем удалили ЖП с камнями, содержащиеся в нем, лапароскопическим способом и далее рассекли связку Трейтца и низвели дуодено-еюнальный переход (**Рац.**

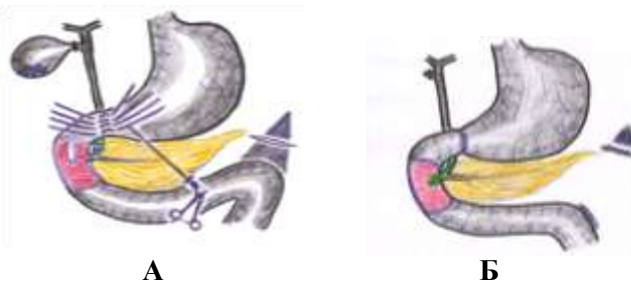

удостоверение №3462/R677 от 26.06.2015 г., выд. ТГМУ) (Рисунок 2.).



**Рисунок 2. ЭПСТ с литоэкстракцией камней корзинкой Dormia в сочетании с эндовидеохирургической холецистэктомией и рассечением связки Трейтца (А). Общий вид после операции. Желчный пузырь удален. Желчь течёт свободно, нет нарушения дуоденальной проходимости (Б).**

После проведения комплексного исследования в одном случае выявлено, что ЖКБ одновременно сочетается с холедохолитиазом, стенозом терминального отдела холедоха, недостаточностью пилорического сфинктера и высоким стоянием дуодено-юнального перехода. В начале выполняли ЭПСТ с литоэкстракцией, через два дня лапароскопическая ХЭ, затем передняя закрытая пилоропластика, и в последнем рассечение связки Трейтца с низведением дуодено-юнального перехода (Рац. удостоверение №3461/R676 от 26.06.2015 г., выд. ТГМУ) (Рисунок 3.).



**Рисунок 3. Первый этап: ЭПСТ с литоэкстракцией камней корзинкой Dormia. Второй этап: ХЭ, закрытая лапароскопическая пилоропластика, и последующим рассечением связки Трейтца с низведением дуодено-юнального перехода (А). Общий вид после операции. Желчь течет свободно, пилорический сфинктер сомкнут, отсутствие признаков дуоденостаза**

Для профилактики спаечного процесса мы предлагаем следующий вариант завершения рассечении связки Трейтца: после коагуляции места рассеченной связки, во всех случаях вводить противоспаечный раствор (Рац. удостоверение №3507/R691 от

**26.06.2016 г., выд. ТГМУ)** в объеме 100,0 мл предварительно приготовленный и подогретый до 37,0<sup>0</sup>С противоспаечный раствор. Противоспаечный раствор (Назаров Ш.К. и соавт., 2012) имеет следующий состав: раствор новокаина 0,5%-200,0 мл, преднизолон-120 мг, гепарин-1,0 (5 тыс), витамин Е-30%-5,0 мл. Противоспаечный раствор обладает обезболивающим, противовоспалительным, пролиферативным, десенсибилизирующим и антигипоксическим эффектом. Вводимый раствор в ближайшем и отдаленном послеоперационном периоде, не даст развитию повторного спайкообразования, и, тем самым, рецидиву и прогрессированию ХНДП и его проявления РГ.

В целом, после выполнения различных оперативных вмешательств, направленные для коррекции РГ осложнения возникли в 6 (8,8%) случаях (кровотечение из места папилотомного разреза, вклинения корзинки Дормиа, панкреатит после ЭПСТ, послеоперационное желчеистечение из наружного дренажа, интраоперационные кровотечения из ложа желчного пузыря). Средняя продолжительность операции составила 50±18 минут, средняя продолжительность послеоперационного пребывания в стационаре - 9±3,6 суток, учитывая тот факт, что у части больных было проведено ЭПСТ с задержкой операции на 2-3 дня.

Таким образом, после выполнение различных оперативных вмешательств направленное на коррекцию РГ осложнение возникли у 6 (8,8%) пациентов, а летальные исходы не встречались.

Отдаленные результаты прослежены у 68 (97,5%) пациентов обеих групп, в сроки 6-22 мес. (в среднем 12,7+8,3 мес., медиана - 14 мес.).

Больные подвергались тщательному опросу и выполнению полипозиционного УЗИ, рентгеноконтрастных исследований, ЭФГДС. Из-за инвазивности некоторых методов исследования (позтажная манометрия, зондовая релаксационная дуоденография, исследование ЖК в желудочном соке) 18 (26,5%) больных отказались от выше названных методов исследования, а остальным 50 (73,5%) пациентам удалось провести контрольные исследования.

Оценка эффективности хирургического лечения была проведена путем повторного обследования больных. При оценке результатов исследования учитывался характер жалобы, объективное состояние больного, инструментальные и лабораторные показатели, характеризующие функциональное состояние эзофагогастродуоденальных областей. Критериями эффективности проведенного лечения явилось наличие жалобы больных и наличие инструментальных и лабораторных показателей РГ. В связи с этим в разные сроки после операции больные подвергались комплексному обследованию.

После операции больные с РГ средней тяжести встречались в 4,2% случаев, а с тяжелой степенью РГ не встречали вообще. Такие же результаты были и во второй группе. РГ средней и тяжелой степени встречался в 55% случаях и доходил после лечения до 5%. РГ легкой

степени в первой и во второй группе - с 38% и 45% случаев соответственно, а после лечения эта цифр снижалась, доходя до 8,3% и 10% случаев соответственно.

В первой и во второй группе после проведения комбинированных операций количество больных, нуждающихся в повторном лечении, резко снизилось. После проведенной коррекции состояние больных намного улучшилось. Так, в обеих группах после операции отличные результаты получены в 85,4% и 90% случаев соответственно, 8,3% и 10% дали хорошие результаты. Удовлетворительное и неудовлетворительное состояние в первой группе встречалось в 4,2% и 2,1% соответственно, что обусловлено методом и характером оперативных вмешательств, во второй группе такие показатели у больных не встречались ни в одном случае. Конечно, такие цифры говорят о высокой эффективности методик оперативного вмешательства.

Таким образом, результаты проведенного комплексного клинико-инструментального исследования гастро-дуоденальной области показали положительное влияние предлагаемой хирургической тактики на динамику ДГР и РГ у больных с ПХЭС и ЖКБ.

## **ВЫВОДЫ**

1. Установлено, что у больных с постхолецистэктомическим синдромом выполненная ХЭ открытым или лапароскопическим способом в 45,9% случаев встречался РГ различной степени выраженности. Из них больные с РГ, которые нуждались исключительно в хирургической коррекции составил 17%. При этом в 24% случаев причиной ее развития является недостаточность пилорического сфинктера, а в 76% случаев - хроническое нарушение дуоденальной проходимости (функционального или органического характера).

2. Выявлено, что непосредственными причинами постхолецистэктомического рефлюкс-гастрита являются: неполноценное обследование больных с ЖКБ во время первичного обращения и госпитализации; отсутствие рационального способа и доступа для выполнения ХЭ; отказ от выполнения полноценной интраоперационной ревизии желудка, ДПК и дуодено-еюнального перехода при ХЭ; выполнение ХЭ молодыми специалистами и отсутствие у них опыта для выполнения сочетанных операций для коррекции РГ по ходу ХЭ. Проведение доступных методов, таких как УЗИ, фиброэзофагогастродуоденоскопия в сочетании с рентгенологическим исследованием с использованием контрастного вещества и поэтажной манометрии в дополнении к этим исследованиям исследование желудочного сока на ЖК занимает особое место в диагностике РГ.

3. Разработанный и усовершенствованный нами способ видеолапароскопического антирефлюксного вмешательства у больных с ПХЭС является высокоэффективным методом, что позволяет улучшить как ближайшие, так и отдаленные результаты операции.

4. При видеолапароскопической коррекции постхолецистэктомического рефлюкс-гастрита получены отличные и хорошие результаты у 93,7% пациентов, удовлетворительные - у 4,2%, неудовлетворительные - у 2,1%.

## **ПРАКТИЧЕСКИЕ РЕКОМЕНДАЦИИ**

1. Всем больным, поступившим в клинику с диагнозом ЖКБ и ПХЭС, необходимо проводить комплексные исследования на предмет выявления РГ как одной из причины жалоб больных.

2. В составе комплексного исследования должны включаться УЗИ гепатобилиарной и гастроэнтериневой системы, УЗ-доплерография ВБА, ФГДС, рентгенологические исследования с использованием контрастного вещества, поэтажная манометрия, а также исследование желудочного сока на выявление ЖК, которые позволяют достоверно диагностировать РГ, устанавливать причину ее развития, степень выраженности и характер ее осложнений.

3. Лечение любых форм РГ необходимо начинать с комплексной консервативной терапии, а в случае хирургической коррекции консервативное лечение начинать в предоперационном периоде и продолжать ее после операции.

4. Коррекция РГ у больных с ЖКБ должна предусматриваться с учетом причин ее развития и характера ее осложнений.

5. При хирургическом лечении недостаточности пилорического сфинктера и хронического нарушения дуоденальной проходимости максимально воздержатся от традиционных открытых операций, выполняя их миниинвазивным способом, а при наличии сопутствующей патологии (микрохоледохолитиаз, стеноз терминального отдела холедоха) выполнять их в несколько этапов.

#### **Список работ, опубликованных по теме диссертации:**

1. Диагностика, профилактика и лечение постхолецистэктомического синдрома / М.К. Билолов / Научно-практическая конференция молодых ученых и студентов ТГМУ с международным участием «Внедрение достижений медицинской науки в клиническую практику». 24 – апреля, - 2015, - С.183.

2. Пешгири пайдоиши синдроми баъдихолецистэктомии таввасути чаррохии зиддирефлюкси зимни амалёти холецистэктомия / Д.А. Абдуллоев / Авчи Зухал. - 2015, - №3, - С. 4 - 8.

3. Миниинвазивные методы лечения желчнокаменной болезни со стенозом терминального отдела холедоха в сочетании с рефлюкс-гастритом / Д.А. Абдуллоев, М.К. Билолов / Всероссийская научная конференция студентов и молодых специалистов «Актуальные вопросы современной медицины: взгляд молодого специалиста». Россия г. Рязань. «Наука молодых». – 2015, - №4, - С. 3-4

4. Профилактика постхолецистэктомического синдрома / Д.А. Абдуллоев, М.К. Билолов, Р.С. Рахимов / Всероссийская научная конференция студентов и молодых специалистов «Актуальные вопросы современной медицины: взгляд молодого специалиста». Россия, г. Рязань. «Наука молодых». – 2015, - №4, - С. 4-5.

5. Лапароскопическая холецистэктомия с антирефлюксной пилоропластикой при жёлчнокаменной болезни, сочетающейся с рефлюкс-гастритом / Д.А. Абдуллоев, М.К. Билолов / Всероссийская научная конференция студентов и молодых специалистов «Актуальные вопросы современной медицины: взгляд молодого специалиста». Россия г. Рязань. «Наука молодых». – 2015, - №4, - С. 78-79

6. Возможности миниинвазивной технологии в лечении желчнокаменной болезни и рефлюкс-гастрита / Д.А. Абдуллоев / Здравоохранение Таджикистана (Нигахдории тандурустии Тоҷикистон). - 2015, - №3, - С.19-21.

7. Возможности эндовидеолапароскопии в профилактике постхолецистэктомического синдрома / Д.А. Абдуллоев / Вестник педагогического института. – 2015, - №5-2(66). - С. 234-238.

8. Улучшение результатов лечения больных с постхолецистэктомическим синдромом / М.К. Билолов / Научно-практическая конференция молодых ученых и студентов ТГМУ с международным участием посвящённая 25-летию государственной независимости РТ. «Медицинская наука: достижения и перспективы» Сборник материалов конференции. 29 апреля. - 2016. - С.223-224.

9. Имкони истифоданамои усули эндовидеолапопрооскопи зимни пешгири намудани алоими баъдихолесистэктомики / Д.А. Абдуллоев, М.К. Билолов / Авчи Зухал - 2016, - №2 (23), - С. 17-22

10. Комбинированное миниинвазивное лечение рефлюкс-гастрита при желчнокаменной болезни / Д.А. Абдуллоев, М.К. Билолов / «Наука молодых». Россия, г. Рязань. - 2016, - №.4, - С. 42-46.

11. Антирефлюксные вмешательства в сочетании с холецистэктомией в профилактике постхолецистэктомического синдрома / Д.А. Абдуллоев / Доклады академии наук Республики Таджикистан. - 2016, - №1-2, - С. 17-22.

12. Возможности диагностики рефлюкс-гастрита у больных с постхолецистэктомическим синдромом / Д.А. Абдуллоев, М.К. Билолов // Научно-практический журнал «Неотложная хирургия» издание городской клинической больницы скорой медицинской помощи. Душанбе, - 2016, - №1, - С. 10-14

13. Оптимизация диагностики и лечения постхолецистэктомического рефлюкс-гастрита. / Д.А. Абдуллоев, М.К. Билолов // Здравоохранение Таджикистана. - 2016, - №3, - С. 23-27.

14. Профилактика постхолецистэктомического рефлюкс-гастрита у больных с ЖКБ / Д.А. Абдуллоев, М.К. Билолов // Материалы 64-ой научно-практической конференции ТГМУ им. Абуали ибни Сино с международным участием, посвященной 25-летию Государственной независимости Республики Таджикистан: «Проблемы теории и практики». 18 ноября - 2016г. - С. 209-211.

15. Профилактика постхолецистэктомического синдрома / Д.А. Абдуллоев, М.К. Билолов // Вестник последипломного образования в сфере здравоохранения. - 2016г., - №4, - С. 5-10.

16. Постхолецистэктомический синдром (обзор литературы) / Д.А. Абдуллоев, М.К. Билолов // Здравоохранение Таджикистана - 2017, - №2, - С. 57-64.

17. Лапароскопическое лечение постхолецистэктомического рефлюкс-гастрита / С.Т. Назифов, М.К. Билолов // «Роль молодёжи в развитии медицинской науки» Материалы научно-практической конференции молодых учённых и студентов ТГМУ имени Абуали ибни

Сино с международным участием, посвященной «Году молодёжи». 28-апреля - 2017, - С. 117-118.

18. Комплексная диагностика рефлюкс-гастрита при желчнокаменной болезни / Д.А. Абдуллоев, М.К. Билолов // «Фундаментальные и прикладные исследования в современном мире». Сборник научных статей 65 годичной международной научно-практической конференции ТГМУ им. Абуали ибни Сино, Том 1, ноябрь, - 2017, - С. 337-338.

19. Современная технология в диагностике и лечении постхолецистэктомического синдрома / Д.А. Абдуллоев, М.К. Билолов // «Фундаментальные и прикладные исследования в современном мире». Сборник научных статей 65 годичной международной научно-практической конференции ТГМУ им. Абуали ибни Сино, Том 1, ноябрь, - 2017, - С. 335-337.

20. Современные способы диагностики постхолецистэктомического рефлюкс-гастрита / Д.А. Абдуллоев, М.К. Билолов, И.С. Гадоев // Здравоохранение Таджикистана. Материалы IX республиканской научно-практической конференции на тему «Наука и молодежь» посвященной 26-летию независимости РТ и году молодежи (Приложение №1). – 2017, - №3, - С. 131-133.

21. Возможности миниинвазивных способов профилактики постхолецистэктомического рефлюкс-гастрита у больных с желчнокаменной болезнью / Научно-практическая конференция «Общероссийский хирургический Форум-2018» (Россия, г. Москва, 2018). «Альманах» Института хирургии имени А.В. Вишневского. - 2018, - №1, - С. 640-643.

22. Миниинвазивные способы профилактики постхолецистэктомического рефлюкс-гастрита при желчнокаменной болезни / Д.А. Абдуллоев, М.К. Билолов // Журнал: “Вестник медицинского комплекса Истиклол”, 2018. №1. С. 13-18.

23. Современные подходы к диагностике и лечению постхолецистэктомического синдрома / Д.А. Абдуллозода, М.Х. Набиев, Х.Ш. Шаймарданов // Сборник научных статей 66-ой годичной научно-практической конференции ТГМУ им. Абуали ибни Сино с международным участием «Роль и место инновационных технологий в современной медицине». Том 1, ноябрь, 2018, С. 26-27.

### **Рационализаторские предложения**

1. Абдуллоев Д.А. Способ миниинвазивного лечения стеноза терминального отдела холедоха и рефлюкс-гастрита при желчнокаменной болезни / Д.А. Абдуллоев, М.К. Билолов, Ш.Ш. Сайфудинов / **Удостоверение** на рационализаторское предложение №3462/R677 - выданное ТГМУ. 26.06.2015 г.

2. Абдуллоев Д.А. Способ видеолaparоскопической антирефлюксной пилоропластики при рефлюкс-гастрите / Д.А.

Абдуллоев, М.К. Билолов, Ш.Ш. Сайфудинов / **Удостоверение** на рационализаторское предложение №3463/R678 - выданное ТГМУ. 26.06.2015 г.

3. Абдуллоев Д.А. Способ комбинированного миниинвазивного лечения рефлюкс-гастрита в сочетании с холедохолитиазом при желчнокаменной болезни / Д.А. Абдуллоев, М.К. Билолов, Ш.Ш. Сайфудинов / **Удостоверение** на рационализаторское предложение №3461/R676 - выданное ТГМУ. 26.06.2015 г.

4. Абдуллоев Д.А. Способ профилактики постхолецистэктомического рефлюкс-гастрита при ЖКБ / Д.А. Абдуллоев, Ш.Ш. Сайфудинов, Д.М. Сайдалиев // **Удостоверение** на рационализаторское предложение №3507/R691 - выданное ТГМУ. 26.06.2016 г.

### **Методические рекомендации**

1. Абдуллоев Д.А. Постхолецистэктомический синдром / Д.А. Абдуллоев, М.К. Билолов, Ш.Ш. Сайфудинов // Методическая рекомендация . – 2017 г. – 98с.

2. Абдуллоев Д.А. Холедохолитиаз / Д.А. Абдуллоев, М.К. Билолов, Ш.Ш. Сайфудинов // Методическая рекомендация. – 2017 г. – 92с.

### **Список используемых сокращений**

АМК – аорто-мезентериальная компрессия  
ВБА – верхне-брыжеечная артерия  
ГКБ СМП – городская клиническая больница скорой медицинской помощи  
ГКБ – городская клиническая больница  
ДГР – дуоденогастральный рефлюкс  
ДГЭР – гастроэзофагеальный рефлюкс  
ДПК – двенадцатиперстная кишка  
ЖК – желчные кислоты  
ЖКБ – желчнокаменная болезнь  
ЖКТ – желудочно-кишечный тракт  
ЖП – желчный пузырь  
ИПП – ингибиторов протонной помпы  
ИДД – интрадуоденальное давление  
ПЖ – поджелудочная железа  
ПХЭРГ – постхолецистэктомический рефлюкс-гастрит  
ПХЭС – постхолецистэктомический синдром  
РГ – рефлюкс-гастрит  
рН – водородный показатель  
Сжк – концентрация желчных кислот  
СОЖ – слизистая оболочка желудка  
ТГМУ – Таджикский Государственный Медицинский Университет  
УЗИ – ультразвуковое исследование



ФЭГДС – фиброэзофагогастродуоденоскопия  
ХДН – хроническая дуоденальная непроходимость  
ХНДП – хроническое нарушение дуоденальной проходимости  
ХЭ – холецистэктомия  
ЭПСТ – эндоскопическая папиллосфинктеротомия  
ЭРХПГ – эндоскопическая ретроградная холангиопанкреатография  
ЯБ – язвенная болезнь